

T 1403



T.C.
AKDENİZ ÜNİVERSİTESİ
TIP FAKÜLTESİ
ÜROLOJİ ANABİLİM DALI

+

**TİBİAL SİNİR STİMULASYONUNUN
SIÇAN MESANESİNDE DENEYSSEL OLARAK
OLUŞTURULMUŞ MASTOSİTOZİS ÜZERİNE ETKİNLİĞİ**

(Uzmanlık Tezi)

Dr. Murat SAVAŞ

T 1403 / 1-1

Tez Yöneticisi: Doç. Dr. Ahmet DANIŞMAN

AKDENİZ ÜNİVERSİTESİ
REKTÖRLÜĞÜ KÜTÜPHANESİ

“Tezinden Kaynakça Gösterilerek Yararlanılabilir”

ANTALYA – 2002

Üzerimde emeđi olan tüm insanlara

Dr.Murat SAVAS

İÇİNDEKİLER

GİRİŞ	1
GENEL BİLGİLER	
Mesane anatomisi	3
Miksiyon ve kontinans nörofizyolojisi	13
İnterstisyel Sisit	19
GEREÇ VE YÖNTEM	32
BULGULAR	35
TARTIŞMA	39
ÖZET	47
KAYNAKLAR	49

GİRİŞ

İnterstisyel sistit (İS), mesanenin fonksiyonlarını etkileyen, zaman zaman şiddetli klinik tablo şeklinde seyredabilen, çok sık idrara gitme, acil işeme ihtiyacı duyma ve/veya suprapubik ağrı ile karakterize bir sendromdur. Hastalığın tanısında patognomonik özelliğe sahip histopatolojik bulguların varlığı kesin değildir. Bununla birlikte, bir çok araştırmacı, İS ile mesane duvarındaki mast hücreleri arasındaki ilişkiyi anlamlı bulmaktadır (1,2,3). Bu histopatolojik veriler ilk olarak Simmons ve Bunce (4) tarafından ortaya konulmuş ve bunu takip eden araştırmalar eldeki verileri daha da arttırmıştır (5,6). Bu görüşlere rağmen İS için kesin tanısal kriterler henüz tam olarak tespit edilememiştir. Mesane düz kas tabakasının mm^2 'sinde 10'dan fazla mast hücresinin bulunması detrusörde mastositozis olarak kabul tanımlanmakta ve mastositozis de İS'nin histopatolojik tanısal kriterlerinden biri olarak kabul görmektedir (1). Hastalığın etyolojisini tanımlamak için bir çok teori öne sürülmüştür: bakteri ve virüslerce oluşturulan enfeksiyonlar, üroepitelyum tabakasındaki glikozaminoglikan (GAG) tabakasının yapısal bozuklukları, otoimmün ve hipersensitivite reaksiyonları, nörojenik ve hormonal faktörler ve idrardaki toksik maddelerin etyolojide ayrı ayrı etkin olabileceği bildirilmektedir (7,8). GAG tabakasının toksik ajanlar ve mikroorganizmalara karşı koruyucu bariyer olduğuna inanılmaktadır. GAG tabakasındaki yetersizlik, İS patogenezi için açıklayan en önemli teorilerden biri olmasına rağmen, bu konu

halen çok tartışmaya açıktır (9,10). İlk olarak Ruggieri ve ark. (11), tavşan mesanesini İS'li hastaların idrarları ile yıkayarak mesanede meydana gelen benzer histolojik ve sistoskopik değişiklikleri tanımlamışlardır. Keay (12), İS'li hastaların mesane üroepitelyumlarının uygun bir şekilde rejenerere olmadığını ve bunun sebebinin de İS'li idrarda varolan antiproliferatif faktörlerce oluşturulduğunu bildirmektedir. Aşırı aktif mesane ve İS'te akupunktur ve transkütanöz elektrik stimülasyonunun yüz güldürücü olmayan sonuçları bildirilmiş olmasına rağmen (13), posterior tibial sinirde, afferent sinir stimülasyonu ile S3 seviyesinde uygulanan periferel nöromodülasyonun "urgency, frequency ve pelvik ağrı sendromlarında" başarılı tedavi sağladığı bilinmektedir (14,15). Üstelik ratlarda kimyasal sistit sonrasında, Sp6 düzeyinde uygulanan elektroakupunkturun medulla spinalis (L5-S1) arka boynuzda nosiseptif nöromediatörlerin ekspresyonunu kontrol ettiği bildirilmiştir (16). Bu çalışmada İS tanısı almış hastaların idrarı ile temasa geçen rat mesanesinde oluşacak mastositozisi belirlemek ve bu enflamatuvar reaksiyona tibial sinir stimülasyonunun etkisini değerlendirmeyi amaçladık.

GENEL BİLGİLER

MESANE ANATOMİSİ:

Mesane, idrarın depolanması ve periyodik olarak boşalmasını sağlayan muskuler yapıda bir organdır. İnnervasyonuna ve farmakolojik ajanların etki lokalizasyonlarına bağlı olarak iki bölgeye ayrılarak incelenmektedir. Bu tanımlamaya göre, üreteral orifislerin hizasından geçen bir sınırla, mesane kranial ve kaudal olarak ikiye ayrılmakta ve bu alanlar mesane tabanı ve mesane cismi olarak tanımlanmaktadır (17).

Muskuler Yapısı:

Mesane duvarı üç adet kas tabakasından oluşmaktadır. Bu kas tabakaları sadece mesane boynunda gerçek anlamda üç tabaka halinde bulunmaktadır (17,18). Diğer bir deyimle, mesanenin geriye kalan bölümünde bu kas tabakaları çeşitli düzenlerde uzanımlar göstermekte ve birbirleriyle kesin sınırlarla ayırt edilememektedirler. Bununla beraber klasik olarak mesane duvarını oluşturan kas tabakalarının içte longitudinal, ortada sirküler ve dışta longitudinal kas tabakalarından oluştuğu bilinmektedir (18).

İçteki longitudinal kas tabakası mesane mukozasının hemen altında yer almakta olup, mesane duvarında çok yönlü uzanımlar göstermektedir. Sadece mesane boynu seviyesinde gerçek bir longitudinal seyir göstermekte ve üretra boyunca devam etmektedir (17,18).

Orta sirküler kas tabakası mesanenin tamamını kaplamakla birlikte, özellikle posterior duvarında daha belirgin yapıdadır. Bu kas tabakası mesane boynunda sona ermekte ve üretral musküler yapıya uzanım göstermemektedir. Mesane boynuna yaklaştıkça kalınlaşmakta olan sirküler kas tabakası, mesane boynunda konsentrik bir halka oluşturmaktadır (17,18). Dış tabakayı oluşturan longitudinal kas tabakası özellikle posterior ve anterior yüzlerde daha belirgin olmakla birlikte, lateral duvarlarda daha incedir. Posterior kas grubu anterior kas grubuna göre daha kuvvetli olup, mesane boynuna doğru posteriomedial ve lateroposterior olmak üzere iki form oluşturur. Posteromedial kas grubu derin trigonda apekse doğru uzanım gösterirken, lateroposterior grubu oluşturan lifler ise derin trigonun apeksinin etrafını çevreleyerek anteriora uzanır ve proksimal üretranın anterior yüzeyini oluşturur. Bu detrusor kas demetlerine "Heiss demetleri" de denilmektedir (18).

Trigon:

Yüzeyel ve derin olmak üzere iki tabakadan oluşmaktadır.

Yüzeyel trigon: İntravezikal üreterin longitudinal kas lifleri üreteral orifis seviyesinden itibaren ayrıldıktan sonra, kesintisiz bir şekilde mesane tabanına kadar devam ederek yüzeyel trigonu oluşturmaktadır. Geriye kalan bazı kas demetleri ise yelpaze şeklinde internal meatusun posterior kenarını çevreler ve erkek üretrasında verumontanum, kadın üretrasında ise eksternal meatus seviyesinde sonlanır (17,18).

Derin Trigon: Distal üreterde Waldeyer kılıfını oluşturan tüm yapılar, kesintiye uğramaksızın, mesane boynuna kadar devam ederek derin trigonu oluştururlar. Burada tubuler yapı halindeki lifler düz bir şekil alıp, daha sıkı bir kas tabakası halini alırlar. Bu liflerin üst kenarındaki bölümleri karşı taraf orifisine kadar uzantılar verir ve trigonal yapının tabanını oluşturur. Bu yapıya interüreteral ligament (Mercier barı) de denilmektedir. Alt kenarındaki lifler ise medial ve inferior yönde yayılım gösterirler. Derin trigon internal meatus seviyesinde fibrokollajenöz yapı halinde sonlanmaktadır. Derin ve superfisial trigonlar arasında bir kas bağlantısı yoktur ve birbirinden kolaylıkla diseke edilebilirler (17,18).

Arteriyel Sistem:

Mesanenin arteriyel beslenmesi, hipogastrik arterin dalları olan superior, medial ve inferior vezikal arterlerden sağlanmaktadır. Bunların yanı sıra obturator ve inferior gluteal arterlerden de mesaneye ulaşan ufak dallar mevcuttur. Kadınlarda uterin ve vajinal arterlerden de mesane tabanına ulaşan ufak dallar vardır. (18,19).

Venöz Sistem:

Mesaneyi saran zengin bir venöz pleksus mevcut olup, adventisya tabakası ile sarılıdır. Bu vezikal pleksusu oluşturan venler birkaç ana ven haline gelerek hipogastrik vene dökülürler. Diğer yandan, vezikovenöz pleksusun, penisi drene eden retropubik venöz pleksus ve perineal drenajın meydana geldiği Santorini pleksusu ile de bağlantıları bulunmaktadır (18,19).

Alt Üriner Sistemin Santral ve Periferik Nöroanatomisi

Serebrokortikal İnnervasyon:

Gerek insanlarda ve gerekse hayvan deneylerinde detrusor adalesini ve periüretal çizgili kas dokusunu uyaran serebrokortikal innervasyonlar araştırılmıştır (20). Bu değerlendirilmeler sonucunda medial frontal kortekste nucleus laterodorsalis tegmenti (TLD)' nin kaudal bölümünden kaynaklanan aksonal uzanımların varlığı gösterilmiştir. 1921 yılında Barrington (21) tarafından, bu bölümün miksiyon ile ilişkili olduğu tespit edilmiş olduğundan, burası Barrington çekirdeği olarak da adlandırılmaktadır (20,21). Bunun yanı sıra yapılan hayvan deneylerinde Brodman'ın 4. bölgesinin periüretal çizgili kas innervasyonundan sorumlu olduğu ve buradan kaynaklanan aksonal uzanımların, bilateral olarak, sakral spinal kordondaki pudental nukleusa kadar ulaştığı gösterilmiştir (20,21).

Ayrıca sistoskopik olarak insanda detrusor ve pudental sinirin elektriksel stimülasyonu ile beyinde rolandik fissürün medial bölgesinde yer alan santral vertekste de polifazik pozitif ve negatif latens periodlar elde edildiği gösterilmiştir (20,23).

Talamus:

Talamus orta hatta yer alan subkortikal nukleuslar otonomik ve somatik periferik sensoryal reseptörlerden gelen uyarıları aldığı gibi, serebral korteksin spesifik bölgelerinden ve limbik sistem gibi intraserebral nukleuslardan da ileti

almaktadır. Tüm bunlara rağmen bu talamik traktusların detrusor ve periüretral çizgili kas demetleri üzerindeki fonksiyonel etkisi halen tam olarak açıklanmamıştır (20).

Bazal Ganglionlar:

Bazal ganglion, nucleus caudatus, putamen, globus pallidus ve substansia nigra adı verilen dört adet subkortikal nucleus içermektedir (20,24). Bu nucleusların kendi aralarında, ayrıca talamus ve motor korteks ile aralarında birçok nöronal bağlantı mevcuttur (20,24). Yapılan hayvan deneylerinde bazal ganglionun detrusorun tonus ve kontroksiyonu üzerinde kontrolü olduğu gösterilmiştir (25). Elektrik stimülasyonu ile spontan detrusor refleks kontraksiyonlarının inhibisyona uğradığı belirlenmiştir (20). Parkinsonlu hastalarda, özellikle putamen ve globus pallidustaki nöronlarda, dopamin yetersizliği gösterilmiş ve bu hastalarda görülen detrusor hiperrefleksisinin bu bölgenin hasarına bağlı olarak detrusor üzerindeki inhibitör kontrol etkisinin ortadan kalkması sonucu geliştiği ileri sürülmüştür (20).

Beyin sapı:

Beyin sapında lokalize olan çekirdeklerin miksiyon ile ilgili olduğu ilk kez Barrington tarafından ortaya konulmuştur (21). Yazar, beyin sapındaki nucleusların bilateral detrüksiyonu sonucunda işeme fonksiyonunun kaybolduğunu göstermiş ve detrusor çekirdeklerinin pontin mezensefalik

bölgede olduğunu belirlemiştir. Daha sonra yapılan incelemelerde bu nucleusların ponsun dorsal tegmental bölgesinin kaudalinde olduğu bildirilmiştir (20,22,26). Bu alanın stimülasyonu ile sakral preganglionik nöronlarda meydana gelen eksitasyon ile detrusor kasında kontraksiyon oluştuğu gösterilmiştir. Bu alanda lokalize olan detrusor motor çekirdeklerinden iki yönden projeksiyon izlenmektedir. Bunlardan biri lateral hipotalamik bölgeye, diğeri ise sakral spinal kordonda intermediolateral hücre kolonlarına ulaşmaktadır. Asendan projeksiyon halinde izlenen aksonal demetlerin ise medial frontal kortekse uzandığı gösterilmiştir (20).

Serebellum:

Serebellumda yer alan dört çift nukleustan zamanımıza dek sadece fastigial nukleusun miksiyon ile ilişkisi gösterilmiştir (20). Serebellumun asıl fonksiyonu motor koordinasyonunun sağlanması ile ilgilidir. Ponsda dorsolateral tegmental çekirdeklerde yer alan motor nöronlarda supresyon oluşturarak, detrusor kasında kontraksiyonun gelişmesini sağlayabilir. Bununla beraber, detrusor refleks kontraksiyonları ile koordineli olarak periüretal kasların relaksasyonu veya gerginliğinin ayarlanmasından sorumlu olduğu ileri sürülmektedir (22,26). Eksperimental çalışmalarda pudental sinir ve ya detrusor stimülasyonu ile bu alanda polifazik pozitif yanıtlar alındığı gibi, bu alanın destrüksiyonu sonucu ağır detrusor hiperrefleksisi meydana geldiği gösterilmiştir (27).

Medulla Spinalis

Detrusor kasını ve pelvik tabanı oluşturan kas grubunu inerve eden afferent ve efferent lifler bulunmaktadır. Bu seviyede bulunan somatik refleks traktusları supraspinal ve segmental refleks arklarından oluşur. Segmental refleks innervasyonu iskelet kaslarının reseptörlerinden çıkan ve medulla spinaliste gri maddede motor nöron çekirdeği ile sinaps yapan afferent sinir liflerini içerir. Periüretal çizgili kaslarında bulunduğu pelvik tabanı oluşturan kas yapılarında çıkan pudental sensorial aksonlar ise medulla spinalise konus medullaristen girer ve üç grupta ilerler. İlk grup S1-3 segmentleri arasında gri maddenin ventral boynuzda yer alan pudental motor çekirdek ile sinaps oluştururlar. İkinci akson grubu dorsal kolonda assendan olarak ilerleyerek serebellumdaki nöron çekirdekleri ve talamustaki nukleus ventralis posterolateralis ile sinaps oluşturur ve son grup ise sensoryal motor kortekse uzanım göstererek sinaps oluşturur (19,20).

Conus Medullaris:

Medulla spinalisin S1 ve S5 arasındaki kaudal bölümünü oluşturan segmente verilen isimdir.

Periüretal ve detrusor kaslarının innervasyonu ile ilgili olan bir çok çekirdek bu bölgede bulunmaktadır (20).

Detrusor nukleus:

İlk üç sakral spinal segmentte bulunan ve üretra ile detrusorun innervasyonundan sorumlu olan motor nöron çekirdekleridir.

Pudental Nukleus:

Pudental nukleuslara Onuf çekirdekleri de denilmektedir. Miksiyon ile ilgili olan lokalizasyonu S2 segmentinin ventrolateral bölümündedir (20).

Pelvik Ganglion ve Pelvik Nukleus:

Detrusor kasını ve üretral düz kas yapısını innerve eden pelvik sinir S2-S3-S4 sakral spinal segmentten afferent ve efferent aksonlar almaktadır. Bu sinir lifleri, pelvik pleksusa superior hipogastrik sinir yoluyla ulaşan, T10-L2 torakolumbar spinal segmentlerden kaynaklanan afferent sempatik liflerle birlikte girer. Pelvik pleksusta hipogastrik ve pelvik sinirden gelen adrenerjik ve kolinerjik preganglionik sinir terminalleri mevcuttur (19,20,24). Alt üriner sistemin innervasyonu 3 adet periferel sinir demetinden oluşmaktadır: sakral parasempatik (pelvik sinir), torakolumbar sempatik (hipogastrik sinir ve sempatik zincir) ve sakral somatik (pudental sinir). [Şekil-1]. Sakral parasempatik innervasyon spinal kordonun S2 ve S4 segmentleri seviyesinden kaynaklanmakta ve mesane üzerinde eksitator etki meydana getirmektedir. Kolinerjik preganglionik nöronlar sakral spinal kordonun intermediolateral bölgesinden kaynaklanmakta ve pelvik pleksusta yer alan ganglion hücrelerine

aksonal uzanımlar göstermektedir (Şekil-1). Mesanede bulunan ganglion hücrelerinde ileti nikotinik kolinerjik mekanizma ile sağlanmakla birlikte muskarinik, adrenerjik purinerjik ve enkefalinerjik tipte çeşitli nörotransmitter sistemleride bulunmaktadır (Tablo-1). Bu ganglion hücreleri detrusor kasında eksitator etki meydana getirirler (24).

Somatik afferent sinir lifleri S3 ve S4'deki anterior boynuzda yer alan çekirdeklerden kaynaklanarak pudental sinir ile eksternal uretral sfinktere ulaşır. Pudental sinir dalları ve diğer sakral somatik sinirler pelvik tabanı oluşturan kas yapısına efferent impulslar getirirler (20,22,24).

Sempatik preganglionik lifler yukarıda da belirtildiği gibi, T10-L2 torakolumbar spinal segmentlerden çıkarak, sırasıyla sempatik zincir ganglionları, superuor hipogastrik pleksusta yer alan prevertebral ganglion ve pelvik pleksus yoluyla mesaneye ve üretraya ulaşır. Sempatik postganglionik sinirler norepinefrin salgılayarak, üretra ve mesane boynundaki kaslarda eksitasyon, mesane cismindeki düz kaslarda ise inhibisyona neden olurlar. Alt üriner sistemde belirlenen diğer transmitterler nöropeptid-Y (NPY), vazointestinal polipeptid (VIP) ve nitrik oksid (NO) olup, etkileri Tablo-1'de gösterilmiştir (19,24).

Tablo-1: Alt üriner sistemde kabul edilen nörotransmitter reseptörleri ve fonksiyonları

Doku	Kolinerjik	Adrenerjik	Diğerleri
Mesane Cismi	+(M2)	-(Beta 2)	+ Purinerjik (P2) -(VIP) + Substans P -Nöropeptid Y
Mesane tabanı	+(M2)		-VIP -Nöropeptid Y
Pelvik ganglion	+(N) +(M1)	+(Alfa-1) -(Alfa-2) +(Beta)	-Enkefalinerjik -Purinerjik (P2) +Substans
Üretra	+(M)	+(Alfa-1) +(Alfa-2) -(Beta-2)	+Purinerjik (P2) -VIP -Nöropeptid Y -Nitrik oksid (NO)
Sfinkter çizgili kas	+(N)	---	----

Kısaltılmış harfler sırasıyla M : Muskarinik, N: Nikotinik, + eksitator etki, - inhibitör etki, VIP: Vazoaktif intestinal polipeptid

MİKSİYON VE KONTİNANS NÖROFİZYOLOJİSİ

Alt Üriner Sistem Kontrolünde Refleks Mekanizmalar

Alt üriner sistem, santral kontrol mekanizmasının denetiminde açılıp kapanan bir elektrik devresi gibi, mesane ile üretral çıkış arasındaki ilişki sonucu fonksiyon yapmaktadır. Bu devrede yer alan refleks komponentler Tablo-2'de gösterilen biçimde etki göstermektedir (24). İnsanlarda ve hayvan modellerinde işeme eşiğine ulaşmaya kadar mesanede dolmuş sırasında intravezikal basınç düşük ve değişmeyen bir seviyede kalmaktadır. Bu da, artan idrar volümüne karşı mesanenin gösterdiği uyum, mesane düz kas yapısının intrinsek özelliklerine ve istirahat halindeki efferent parasempatik sistemine bağlı olarak gelişen bir fenomendir (28). Diğer yanda, bazı örneklerde idrar depolanması sırasında sempatik refleks aktivitesinde meydana gelen fasilitasyona bağlı olarak

detrusor aktivitesinde inhibisyon, mesane boynunda kapanma ve proksimal üretrada kontraksiyonlar meydana geldiği gösterilmiştir (24,28). Mesane dolumu sırasında sfinkter elektromiyografisinde meydana gelen aktivite artışı ise pudental sinirdeki efferent impuls varlığını ifade etmektedir. Bu, mesane boynu ile proksimal üretra rezistansının artışı yansıtmakta olup, idrar kontinansının varlığını göstermektedir. Depolanma fazı istemli veya istemsiz (refleks) işeme fazı ile sonlandırılmaktadır. İstemsiz işeme fazı infantlarda ve anestezi altındaki hayvanlarda, miksiyon eşiğini aşan idrar volümüne bağlı olarak görülmektedir. Bu noktada detrusor gerilme reseptörlerinden çıkan afferent impulsların etkisine bağlı olarak geriye dönen efferent uyarı paterni ile parasempatik sistemde aktivasyon, sempatik ve somatik yollarda inhibisyon meydana gelmektedir. Bu boşaltma fazında başlangıçta üretral sfinkterde relaksasyon ile birkaç saniye sonra detrusor kontraksiyonu ve artan intravezikal basınçla idrar akımı yani miksiyon gerçekleşmektedir (24).

Tablo-2: alt üriner sistem refleksleri

Afferent Yol	Efferent Yol	Santral yol
İdrar depolanması	Eksternal sfinkter kontraksiyonu(somatik sinir)	Spinal refleks
Düşük vezikal afferent aktivitesi (pelvik sinir)	İnternal sfinkter kontraksiyonu (sempatik sinir)	
	Detrusor inhibisyonu (sempatik sinir)	
	Ganglionik inhibisyon (sempatik sinir)	
	Sakral parasempatik inaktivasyon	
Miksiyon	Eksternal sfinkter aktivasyonunda inhibisyon	Spinobulbospinal refleks
Yüksek vezikal afferent aktivitesi (Pelvik sinir)	Sempatik inaktivasyon	
	Parasempatik aktivasyon	

İdrar Depolama Refleksleri

Sempatik Sinir Sistemi:Yapılan hayvan deneylerinde mesane dolumu sırasında detrusora gelen sempatik impulslar da aktivasyon gösterilmiştir (29). Sempatik sinir yollarının farmakolojik veya cerrahi blokajı ile üretral rezistansta , mesane kapasitesinde ve kompliansında azalma, detrusor kontraksiyonlarının frekansında artma ve amplitüdünde yükselme olduğu saptanmıştır (24). Pelvik sinirde bulunan vezikal afferentlerin stimülasyonu ile sakrolumbar intersegmental spinal refleksarkında sempatik aktivasyon meydana gelmektedir. Bu vezikosempatik refleks mekanizması, intravezikal basınç yükselmesine bağlı olarak harekete geçerek, Negatif feedback etki ile artan intravezikal volüme karşı mesanenin akomodasyonunu sağlamaktadır. Bu akomadosyonun oluşmasında sempatik impulslara karşı mesanede gelişen üç cevap vardır: 1- Mesane boynunda kontraksiyon, 2- Detrusor kasında inhibisyon 3-Vezikal parasempatik ganglion iletimnde inhibisyon (24,29).

Üretral sfinkterde somatik efferent etki: Periüretral kas yapısındaki refleks kontrolü aynen sempatik sistemin alt üriner sistem üzerindeki etkisine benzemektedir. Mesane dolumunda vezikal afferent impulslar ile aktive olan pudental motor nöronlar, miksiyon esnasında inhibisyona uğramaktadır. Bu inhibisyon parsiyel olarak supraspinal mekanizmalarında kontrolü altındadır. Zira paraplejik veya kronik spinal harabiyeti olan olgularda bu inhibisyon mekanizması ya çok zayıftır yada tamamen kaybolmuştur. Paraplejik hastalarda

inhibe edilemeyen spinal vezikosfinkter refleksitasyonlarına baęlı olarak detrusor kontraksiyonları ile birlikte sfinkter kas yapısında meydana gelen kontraksiyonlar görölmektedir (detrusor-sfinkter dissinerjisi) (30,31). Spinal vezikosfinkter refleks mekanizması mesanenin boşalmasını engelleyici etki göstermektedir (24,30).

Sfinkter motor nöronları supraspinal sinir yollarından da eksitator ve inhibitör impulslar almaktadır. İdrar depolama merkezi olarak da bilinen lateral pontin retiküler formasyon alanının stimölasyonu ile sfinkter kontraksiyonu ve detrusör aktivitesinde inhibisyon meydana gelmektedir. Dięer yandan dorsal medial pontin (Pontin miksiyon merkezi) alanının stimölasyonu ile detrusor kasında eksitasyon ve sfinkter kontraksiyonunda inhibisyon meydana gelmektedir (24). Bu bulguların da gösterdięi gibi spinal refleks yolları idrar depolanmasında önemli bir mekanizmayı oluşturmakla birlikte, beyin tarafından gönderilen desendan impulsların refleks mekanizma üzerindeki modölasyonu da önemli bir yer tutmaktadır (24).

Miksiyon Refleksleri

Miksiyon mesaneye ulaşan sakral parasempatik efferent sinir yollarının aktivasyonu ve aynı anda üretral sfinktere ulaşan somatik yolların inhibisyonu ile gerçekleşen bir olaydır. Yapılan hayvan deneylerinde, miksiyonun parasempatik komponentlerinin kontrolünde beyin sapındaki colliculus inferior seviyesinde yer alan nöronların rolü olduęu saptanmıştır (24,32). Colliculus

inferior üzerinden yapılan intercollicular deserebrasyon modellerinde üst merkezlerin inhibitör etkilerinin eliminasyonu nedeni ile miksiyonda aşırı artış meydana geldiği belirlenmiştir. Bununla birlikte colliculus inferior altındaki bir seviyeden yapılan transeksiyonlarda ise miksiyonun tamamen kaybolduğu gözlenmiştir. Diğer yandan ponsta locus coeruleus veya lateral tegmental nukleusta meydana gelen lezyonlarda da miksiyon fonksiyonu kaybolurken bu alanların elektriksiz stimülasyonu ile detrusor kontraksiyonları ve miksiyon meydana geldiği belirlenmiştir. Bu gözlemlerden de anlaşılacağı gibi spinobulbospinal miksiyon refleks yollarının beyin sapındaki pontin miksiyon merkezi ile afferent ve efferent bağlantıları mevcuttur (24,32).

Spinal kordondaki refleks mekanizmaları da detrusor kontraksiyonu ve miksiyonu üzerinde rol almaktadır. Fakat bu sistem, sinir sistemi intakt olan erişkinlerde meydana çıkmamaktadır. Bu mekanizmalar özellikle yeni doğanlarda veya lumbosakral spinal seviye üzerinde hasarı olanlarda belirgin özellik kazanmaktadır. Spinal miksiyon refleksleri perineal yerleşimli somatik afferent lifler ve mesanede bulunan reseptörlerden kaynaklanan afferent lumbosakral lifler ile aktive olmaktadır. Spinal yollar istemsiz ve otonomik miksiyondan sorumlu olmakla beraber spinobulbospinal refleks yolları istemli miksiyon işlevinde görev almaktadır (24,29)

Spinobulbospinal Refleks: Pontin miksiyon merkezine sakral spinal kordondaki lateral I, V, VII. Laminalardan gelen nöronlar, mesaneden

kaynaklanan ve distansiyon, kontraksiyon ile ilgili afferent sinir yollarından geniş aksonal projeksiyonlar almaktadır. Bu yol ise miksiyon refleks yolunun assendan tarafını oluşturmaktadır. Bu refleks arkının desenden projeksiyonunun, dorsolateral ponda direkt olarak sakral spinal parasempatik nükleuslara ve sakral lateral boynuzun dorsal kenarını oluşturan I. Laminaya ulaşan lifler oluşturmaktadır (20,24,28).

Pontin Miksiyon Merkezi : Oluşturulan fizyolojik ve farmakolojik deneysel modellerde, pontin miksiyon merkezindeki nöronal devrelerin miksiyon refleks yolları üzerinde anahtar rolü olduğu gösterilmiştir. Bu anahtar rol ise mesane kapasitesi düzenlenerek eksternal sfinkter ve detrusor aktiviteleride koordine edilmektedir. Miksiyon merkezinin elektriksel stimülasyonu ile üretral sfinkter elektromyografisinde supresyon izlenirken, sakral preganglionik nöronlarda aktivasyon ve bunun sonucunda da detrusor kontraksiyonu ile miksiyon meydana gelmektedir. Pontin miksiyon merkezine uygulanan inhibitör transmitter mikroenjeksiyonu ile miksiyona neden olan volüm sınırında yükselme olduğu belirlenmiş olup, daha yüksek dozlarda refleks işeme mekanizmasında komplet blok meydana geldiği görülmüştür. Diğer yandan bu inhibitör etkili transmitterlerin antagonistleri (GABA antagonisti bicuculline veya opioid antagonisti naloxane) ortama eklendiğinde miksiyon oluşturan volüm sınırında anlamlı derecede azalma olduğu saptanmıştır (33,34). Bu

belirtilerin de gösterdiği üzere bu alandaki sinapsların refleks işeme regülasyonu üzerindeki etkisinin önemi de anlaşılmaktadır (24,32).

INTERSTİSYEL SİSTİT

(Hunner Ülseri, Submukozal Fibrozis)

İnterstisyel sistit esas olarak orta yaşlı kadınların hastalığıdır. Mesane duvarında fibrozis ve mesane kapasitesinde azalma ile karakterizedir. Mesane distansiyonu ile birlikte sık sık işeme, acil işeme hissi başlıca semptomlarıdır.

Patogenez ve Patoloji:

İdrar sıklıkla normal olduğundan mesane duvarı fibrozisinin nedeninin enfeksiyon olmadığı anlaşılmaktadır. Fibrozisin nedeninin pelvik cerrahi veya enfeksiyonuna sekonder mesane lenfatiklerinin obstüksiyonuna bağlı olduğu ileri sürülmekte ise de hastaların çoğu böyle bir öykü vermemektedir. Fibrozis mesane veya pelvik organların akut enfeksiyonlarını komplike eden trombofilebite veya psikojenik uyarılara bağlı uzun süreli intrensik arteriyoler spazma sekonder gelişebilir ayrıca nöropatik ve endokrinolojik kaynaklı da olabilir (35).

Son zamanlarda interstisyel sistitin otoimmün kollajen kaynaklı bir hastalık olduğuna ilişkin fikirler ortaya atılmıştır. Oravisto, Alfhan ve Jokinen (1970) 54 kadın hastayı inceleyerek %85'nde antinükleer antikorlar saptadılar.

Önemli sayıda hastada da alerji veya ilaçlara karşı aşırı duyarlılık görülmektedir.

Kortikosteroidlere yanıt vermemesi alerjik nedenlerle açıklanmaktadır.

Devam eden bir çok çalışmada , İS'nin patogeneğinde mast hücreleri ve mesane yüzey glikozaminoglikanların (GAG) rolünü araştırılmaktadırlar (35).

Asıl değişiklik mesanenin daha derin katmanlarında oluşan fibrozistir. Organın kapasitesi bazen belirgin olarak azalır. Özellikle mesane dolup boşalırken mobilitenin en yüksek yeri olan mesane kubbesinde mukoza incelmıştır. Bu bölgede ufak ülserasyonlar ve çatlaklar görülebilir. Çok ciddi olgularda üreterovezikal bileşkelerin normal mekanizmalarının tahrip olmasıyla vezikoüreteral reflü gelişebilir. Sonuçta hidronefroz ve pyelonefrit oluşabilir.

Mikroskopik olarak mukoza incelmış hatta soyulmuş olabilir. Tunica proprianın kapillerleri sıklıkla dilatedir. Enflamasyon belirtileri görünmektedir. Kasın yerine sıklıkla değişik oranlarda oldukça damarsız fibröz doku geçmiştir. Mast hücreleri ve lenfosit infiltrasyonunda artış görülür.

Son zamanlarda mesane kapasitesi normal veya artmış, özellikle aşırı derecede sık sık idrara çıkan, acil işeme hissi, suprapubik veya pelvik ağrısı olan hastalarda patolojik belirtisi olmasa bile İS tanısı konmaktadır. Bu hastalarda işeme disfonksiyonu vardır. Semptomlarının gerçek nedenini bilmesek bile bu hastalara İS tanısı koymakta acele edilmemelidir.

Klinik Bulgular:

İdrarı temiz, orta yaşlı bir kadın çok sık işeme, noktüri, mesane doluluğu ve suprapubik ağrıdan yakınıyorsa İS düşünülmelidir.

A-Bulgular: Yavaş yavaş ilerleyen ve her ikisi de şiddetli olabilen uzun bir işeme sıklığı ve noktüri öyküsü vardır. Öykü enfeksiyonu düşündürmez. Mesane dolu iken suprapubik ağrı genellikle belirgindir. Ağrı üretra veya perinede de duyulabilir ve işeme ile geçer. Özellikle işemenin ertelenmesi gerektiğinde (mesanenin aşırı distansiyonundan sonra) ara sıra makroskopik hematüri belirginleşebilir. Hasta gergin ve kaygılıdır.

B-Belirtiler: Fizik muayene çoğunlukla normaldir. Suprapubik bölge duyarlıdır. Vajinal muayenede mesane duyarlı olabilir.

C-Laboratuvar Bulguları: Hasta daha önce tedavi görmedi ise idrar bulguları genelde normaldir. Mikroskopik hematüri saptanabilir. Mesane fibrozisinin vezikoüreteral reflü ve obstrüksiyona yol açtığı küçük bir hasta grubu dışında böbrek fonksiyonları normaldir.

D-Radyolojik Bulgular: Reflü oluşmamışsa ekskretuar ürografi genellikle normaldir. Sistografide küçük mesane kapasitesi ve dilate üst üriner sisteme reflü görülebilir.

E-Enstrümantal Muayene: Sistoskopi çoğunlukla tanısal değer taşır. Mesane dolarken suprapubik ağrı da şiddetlenir. Mesane kapasitesi 60 ml'ye kadar

düşebilir. Daha önce tedavi edilmemişse (fulgurasyon veya mesanenin aşırı hidrolik distansiyonu) mesane duvarı oldukça normal görülebilir. İkinci bir distansiyon uygulandığında mesanenin gerilen bölümünde nokta şeklinde kanamalar görülebilir(Messing, Stamey 1988). Distansiyon sürdürülürse mesane mukozasında bir arkuat arter çatlayabilir ve çok fazla miktarda kanama gelişebilir.

Ayrıcı Tanı: Mesane tüberkülozu gerçek ülserasyona neden olmasına rağmen bu lezyon en çok üreter orifisini tutma eğilimindedir. Tipik tüberküller saptanabilir. Pyüri mevcuttur ve çoğunlukla tüberküloz basili izole edilebilir.

Ayrıca ürogramlar sıklıkla renal tüberkülozun klasik bulgularını verebilir.

Şistozomiyazisin neden olduğu mesane ülserleri İS'dekine benzerdir. Hasta şistozomiyazisin endemik olarak bulunduğu bölgede yaşıyorsa bu akla gelmelidir. İdrarda tipik parazit yumurtalarının varlığı ve mesanenin patognomonik görünümü bu tanıyı akla getirir.

Nonspesifik mesane enfeksiyonları nadiren ülserasyonlara neden olur. İdrarda pü ve bakteri bulunur. Antimikrobiyal tedavi ile düzelir.

Utz ve Zinke (1974) interstisyel sistit tanısı konulan erkeklerin %20'sinde gerçekte karsinoma insitu alanları olan pozitif biyopsi sonuçları olduğunu bildirdiler.

Komplikasyonlar:

Yavaş yavaş üreter stenozu ve reflü sekelleri (hidronefroz) gelişebilir.

Tedavi:

Hastalığın patofizyolojisi tam olarak bilinmediğinden, tedavi çoğunlukla ampiriktir. Hatta gelişigüze'dir. Yıllar boyu birçok tedavi yöntemi kullanılmıştır. Tedaviye bireyin cevabı değişiktir ve tedavi sonucunu önceden belirlemek oldukça zordur.

Lokal Tedaviler ve Endoskopik Yaklaşımlar:

Mesannenin Hidrodilatasyonu: İlk defa 1930'da Bumps tarafından tanımlanmıştır. Distansiyonun nasıl yapılacağı hususunda standart bir metod yoktur. Birkaç dakikadan üç saate kadar bilinen süreler vardır. Balonlu (Helmstein balonu) veya klasik doldurma teknikleri kullanılır. Distansiyon muhtemelen submukozal sinir pleksusunda iskemi ve mekanik hasara yol açmaktadır. GAG yapımını indüklemesi de olasıdır.

Transüretral Rezeksiyon ve Fulgurasyon: 1915'de Hunner tarafından önerilmiş ve yaygın olarak kullanılmıştır. Semptomatik düzelmeler olsa da sık rekürensler görülmektedir. Sadece Hunner ülseri olanlarda kullanılmalıdır.

Laser: 1987'de Stanberg ve Mallay, Neodymium YAG laseri kullanmıştır. Kısa süreli tedavi sağlar. Bağırsak perforasyonu riski vardır.

Lokal Enjeksiyonlar:Saf alkol, hidrokortizon, heparin, ergotein gibi bir çok ajan lokalize ülsere enjekte edilmiş, fakat genelde başarısız olunmuştur. Subtrigonal fenol enjeksiyonuda kısa süreli fayda sağlayabilir.

Sinir Stimulasyonu:

Pelvik taban ve detrusor mekanizmasının karmaşık olan fizyolojisi ve nöroanatomi tam olarak anlaşılammıştır(36). Karmaşık olan bu sistemi ilgilendiren hastalıkların tedavisinde başarı sınırlıdır. Hastalarda , pelvik ağrı, urge, urge inkontinans ve işeme sıklığının fazla olması tanı konulmasında yardımcı olan semptomlardır. Hastalarda detaylı bir araştırma ile infeksiyon, malignite ve yapısal bozukluklar ekarte edilmelidir. Buna rağmen halen bir çok hastada tanı konulmasında zorlanılmaktadır. Ürologlar diyet ayarlaması, mesane eğitimi, medikal tedavi ve pelvik taban rehabilitasyonu sağlayarak hastaların semptomlarında iyileşme ve fiziki hareketlerinde rahatlama sağlamaktadırlar.

Detrusorun direkt elektriksel stimülasyonu 1950'de başlamıştır (37). 1960'da pelvik ve sakral sinir stimülasyonların yapılmaya başlanması ile işeme ile ilgili sorunların üstesinden daha kolayca gelinmeye başlandı (38,39,40).Tanagho ve Schmidt'in 1970 ve 1980 'lerdeki geniş ve detaylı çalışmaları, bir çok merkezde yapılan randomize, prospektiv çalışmanın zeminini hazırlamış ve 1993 yılında sakral stimülasyon başlamıştır (41). Çalışmacılar inatçı urge inkontinansı olan 76 hastaya uygulanan sakral stimülasyon ile başarılı sonuçlar elde ettiklerini bildirdiler. 34 hastaya kalıcı implantlar, 42 hastaya medikal tedavi verilmiş ve

kalıcı implant kullanan hastaların 6 hafta sonunda işeme sıklığı ve inkontinans için kullanılan ped sayısında belirgin azalma tespit edilmiştir. İmplant grubunda %47 tam kuruluk, %29'unda inkontinans epizodlarında belirgin azalma bildirdiler. Ancak ağrı kontrolünde aynı oranda başarı gösteremediler ve implant grubunda %19 hastanın ağrı kontrolünde başarılı oldular (42).

Tibial sinire direkt elektrik stimülasyonu ilk olarak, Mc Guire ve arkadaşları tarafından 1983'de bildirilmiştir (43). Urge inkontinansı olan 22 hastanın 12(%55)'de tam kuruluk ve 7(%32)'sinde semptomlarda gerileme saptamışlardır. 1987'de Stoller ve arkadaşları, maymunlara klavuz iğne yardımı ile periferik olarak tibial sinire aralıklı elektrik stimülasyonu vererek mesane instabilitesinde ve urge inkontinansı önlemede başarılı olduklarını bildirdiler (44). Stoller 1987'de başladığı ve 98 hasta ile ilgili 10 yıllık çalışmasının sonuçlarını yayınlamıştır. Bu sonuçlar, inatçı overaktif mesane ve pelvik taban disfonksiyonu olan hastalarda, perkutanöz tibial sinir stimülasyonu ile elde edilebilecek güncel ve yararlı somut bilgilere ulaşmak için bir çok merkezde yapılacak çalışmalara zemin hazırlayacak niteliktedir.

İnterstisyel Sistitli Hastalarda Perkutanöz Tibial Sinir Stümülasyon Uygulama Tekniği

Periferik afferent sinir stimülasyonu uygulanacak hasta, kurbağa başağı pozisyonunda, ayak tabanları birbirine dokunacak ve boyun fleksiyonda olacak şekilde oturtulur. Alt ekstremitelerin medial yüzü palpe edilir ve medial

malleolün yaklaşık 3 parmak yukarısında hassas uç nokta belirlenir. Bu nokta, tibia kenarının yaklaşık bir parmak posteriyordur. 34 gauge, sert, çelik iğne, üzerindeki plastik silindir yardımı ile yaklaşık 3 cm ciltten ilerletilir. Cilt delindikten sonra plastik silindir çıkarılır ve iğne 3-4 cm daha tibianın posteriyoruna doğru iletilir. İğne, tibianın perpendiküler hattı boyunca uzun eksenine yaklaşık 60 derece olacak şekilde hastanın baş kısmı doğrultusunda ilerletilir. Elektrokardiogram koruyucusu, medial malleolün üzerinde calcaneusa yerleştirilir. Stimülatör iğneye bağlanır ve koruyucu zemin karşı tarafa yerleştirilir. Stimulasyon 10mA titresinde, 200 mikrosaniye hızında ve 20 Hz sıklığında uygulanır. İğnenin doğru yerleştirildiğinden emin olmak için, ayak baş parmaklarının fleksiyona gelmesi veya 2-5. parmakların plantar fleksiyona gelmesi gereklidir. Stimülatör hastanın soluna konulur ve işlem 30 dakika boyunca sürdürülür. Bu işlemten yarar görmek için, haftada bir kez olmak üzere 12 seans uygulanmalıdır (46).

DMSO (RİMSO-50-Dimethyl sulfoksit): 1967'den beri kullanılmaktadır. Pek çok çalışma yayınlanmıştır. Yün endüstrisinin bir yan ürünüdür. Ligmin türevidir. Antienflamatuvar, analjezik, kollajen çözücü, kas gevşetici ve mast hücrelerinden histamin salınımını önleyici etkileri vardır. %50'lik solüsyon halinde ve genellikle iki haftada bir mesaneye verilir. 15 dakika tutulur ve 4-6 kür halinde uygulanır.

Clorpactin WCS-90(Sodium oxycloresen): Hypochlorous acid ve dodecylbenzensulfonic acidin sodyum tuzunun bir karışımıdır. 1955'den beri kullanılmaktadır. İnstilasyonu ağrılı olduğu için, genel veya regional anestezi altında %0.4'lük solüsyon halinde uygulanır. Genellikle ikinci instilasyonundan sonra yarar sağlamaya başlar. Remisyon 6-12 ay kadar sürmektedir. İnstilasyon öncesi reflü araştırılmalıdır. Çünkü üreteral veya pelvik fibrozise yol açar. Genellikle DMSO ve gümüş nitrata cevap vermeyen hastalarda düşünülür. Etki mekanizması tam olarak bilinmemekle birlikte, mesane lümeninde GAG tabakasında hasara yol açmaktadır. Fakat bunun kendini yenilemeye sebep olup olmadığı çok açık değildir.

Gümüş nitrat: Yakıcı, antiseptik ve lokal büzücü etkileri nedeniyle 1958'den beri kullanılmaktadır. Monoterapide %50 oranında geçici rahatlama sağlar. Reflü ekarte edilmeli, uygulama öncesi rezeksiyon, ekstrevasasyon riski nedeni ile uygulanmamalıdır. Perivezikal, pelvis ve periton kaçakları ciddi problemler yaratabilir.

Heparin: Ayda 10.000 IU intravezikal heparin DMSO'ya cevap veren hastalarda relapsı azaltmaktadır ve idame tedavisi olarak önerilmektedir.

Diğer İntravezikal Ajanlar: Pentosan Polysulfate , bir mast hücre inhibitörü olan disodium cromoglycate, lidokain ve doxurobicin tanımlanan diğer ajanlardır.

Sistemik Tedavi:

Bir çok ilaç kullanılmışsa da etki sürekli olmadığından birçoğu bugün kullanılmamaktadır. Hastalığın mast hücreleri ile olan ilişkisi ve histamin salınımının hastalığın patogenezi ile ilgili olduğundan, antihistaminiklerin kullanımı akla yatkındır. Ancak H1 antihistaminikler hastaların çok azında etkin olmuştur. H2 ile ilgili veriler başarılı değildir.

Mast hücre degranülasyonunu önleyen Chromoglycate, tricyclic H1 reseptör antagonist etkisi olan hydroxyzine, spesifik mast hücrelerinin nöronal aktivasyonunu inhibe eder ve talamik mast hücreleri ve nöronlardan seratonin sekresyonunu inhibe eder. Mast hücre degranülasyonunu sağlayan opiate reseptör antagonisti Nalmefen ile ilgili çalışmalar devam etmektedir.

Kalsiyum kanal antagonistleri, detrüör adale relaksasyonu, immüsupresyon veya vasküler düz kas relaksasyonu etkileriyle semtomatik tedavide kullanılmaktadır.

Steroidler ile immüsupresif tedavi denenmiştir. 100 mg kortizon asetat veya 10-20 mg prednizolon 2 doz halinde 21 gün süre ile kullanılmış, takip eden 21 gün doz azaltılarak kullanılmış ve etkili olmuştur. Ancak önemli yan etkileri vardır.

Diğer immünsüpresif ajanlar (azatioprine, chloroquine gibi) pek faydalı olamamıştır. Nonsteroid antiinflamatuvarlarla da tedavi pek başarılı değildir.

Heparin, antiinflamatuvar ve antiadherense etkileri nedeni ile kullanılmıştır. Weaver ve arkadaşları(1963) ile Karpati (1964) intravenöz uygulama ile ağrı ve pollaküri üzerinde çok iyi sonuçlar bildirirken, Holm-Bentzen ve arkadaşları (1988), gündüz ve gece işemelerinde etkin bulmuş, ağrıya etkin olmadığını bildirmişlerdir.

Son zamanlarda en popüler iki ilaç sodium pentosanpolysulfate (Elmiron) ve amitriptyline'dir. Sodium pentosanesulfate kuvvetli hidrofilik bir maddedir ve idrara bariyer oluşturacak şekilde ürotelyuma bağlanır. Ayrıca antiinflamatuvar etkiside vardır. Günde 4x50 mg, 2x150 mg veya 3x100 mg dozda 4-8 hafta kullanım ile %80üzerinde semptomatik etkinlik sağlanır. Etki sürekli tedaviye bağlıdır.

Amitriptyline, en etkili trisiklik antidepresanlardan biridir ve H1 histaminik reseptör blokörüdür. Antikolinergik ve analjezik etkileri vardır. Geceleri 25-75 mg dozda, diğer tedavilere dirençli hastaların %70'inde rahatlama sağlar. Yan etkileri nedeni ile bazı hastalar tarafından tolere edilememektedir.

Açık Cerrahi:

Konservatif ve diğer tedavilere cevap vermeyen hastalarda uygulanabilir.

Mesane Denervasyonu: 1899'da Jaboulay'ın önerdiği ve mesane ağrısına yönelik ilk cerrahi yaklaşım olan retrorektal sakral sempatektomiden sonra, patogeneizde düşünülen norojenik olaylar nedeni ile, presakral nörektomi, bilateral kordotomi, veya seçilmiş vakalarda sakral nörektomi ve rhizotomi gibi yaklaşımlar kullanılmaktadır. Bu ameliyatlara inatçı ağrıları rahatlatılabilir ve üriner diversiyon düşünülmeden, esas şikayeti ağrı olan ve diğer tedavilerden yarar görmeyen hastalara uygulanabilir.

Mesanenin doluluk hissini etkilemeyen daha selektif denervasyonlar düşünülmüştür. Turner-Walwick, 1967'de sisto-sistoplasti önermiş daha sonra sistolizis bunun yerini almıştır. Sistolizis ile medikal tedaviye cevap vermeyen hastalarda, erken dönemde %81-93 arasında başarılı sonuçlar bildirilmiştir. Ancak aralıklı kateterizasyon gereği ve mesane kubbesi nekrozu gibi komplikasyonlar görülmüştür. Uzun dönem sonuçları tatminkar değildir. Diğer tedavilere cevap vermeyen normal mesane kapasitesine sahip hastalarda düşünülmelidir.

Augmentasyon Sistoplasti: Küçük kapasiteli mesanesi olan hastalarda , sisto-sistoplasti ve sistolizis ile önemli semptomatik düzelme sağlanmaktadır. Trigonun tutmadığı hastalarda, subtrigonal sistektomi ile birlikte, intestinal segment kullanılarak augmentasyon yapılabilir. Detubularize segment tercih edilir. Mukozüri, idrar retansiyonu, uzamış aralıklı kateterizasyon gibi

komplasyonlar görülebilir. %67-80 başarı bildirilmiştir. İntestinal segmentte, histolojik ve sistoskopik rekürensler olabilmektedir (47).

Üriner Diversiyon: Tüm diğer tedavilere cevap vermeyen ve ciddi üreterohidronefroz gelişmiş hastalarda, devamlı kür sağlamak amacıyla total sistektomi ile birlikte kontinent üriner diversiyon veya ileal conduit operasyonları uygulanabilir.

GEREÇ VE YÖNTEM

Şiddetli intersitisyel sistit semptomları olan iki kadın hasta (Amerikan Ulusal Artrit, Diabet, Sindirim ve Böbrek Hastalıkları Enstitüsünün (NIDDK) kriterlerine göre (48)) ile hiçbir zaman mesane ve işeme fonksiyonuyla ilgili semptomları olmayan iki sağlıklı kadın gönüllüden alınan 24 saatlik idrar toplandı. Vericiler idrar biriktirmeden iki ay öncesine kadar herhangi bir medikal tedavi almamışlardı ve değerlendirilen idrar kültürleri de steril olarak bulundu. Toplanan bu idrarlar, deneysel çalışma başlayıncaya kadar, 10ml'lik kaplarda ve -70 C° 'de saklandı. Ortalama ağırlıkları 250-300gram olan dişi Wister Albino sıçanları, 3F silikon kateter ile kateterize edilerek mesaneleri boşaltıldı ve mesanelerinin içine 0.25-0.50 ml İS'li idrar (Grup-İS), normal idrar (Grup-Nİ) ve salin (Grup-S) instilasyonu haftada dört kez uygulandı. Çalışmanın başlangıcında her gün yapılan instilasyonlar sonucu ratlarda iştahsızlık, zayıflama ve bazılarında hematüri gelişmesi nedeni ile günlük instilasyondan vazgeçilmek zorunda kalındı. Çalışmaya 30 sıçan ile başlandı. Grup-İS'de 15, Grup-Nİ'de 10 ve Grup-S'de 5 sıçan bulunmaktaydı. Beş sıçan ölüm veya üroepitelyal yaralanma nedeni ile çalışma dışı bırakıldı. 25 sıçan (Grup İS: 14, Grup Nİ: 7 ve Grup S: 4) ile çalışma tamamlandı. Altıncı haftanın sonunda; Grup İS'deki 5 sıçana sakrifiye edilmeden 2 saat önce tibial sinir elektrik stimülasyonu uygulandı. Bunlarda Grup-TSES olarak kabul edildi.

Tibial sinir elektrik stimülasyonu uygulama tekniği:

Tibial sinir elektrik stimülasyonu uygulanacak 5 sıçan (Grup-TSES), dikkatlice supin pozisyonuna alındı ve spleen-6 (Sp6) akupunktur noktasına 1 cm'lik insizyon uygulandı. Bu nokta insanlarda medial malleolün 3 cm superiyorunda posteriyor tibial sinir lokalizasyonuna uymaktaydı. Sol tibial sinir büyütme altında ortaya konuldu (AO Scientific Instruments, DN Warner-Lumbert tech. Inc, New York USA) ve çengel elektrotlarla askıya alındı. Tibial sinire elektrik stimülatör (Stimulator CFP Model 8048, CF Palmer Ltd. London, United Kingdom) ile 20pulse/dakika ve 0.2 ms'lik monofazik şarj ayarı ile 1mA şiddetinde akım 30 dakika süresince uygulandı. Bu hayvanlara TSES verildikten 2 saat sonra sakrifikasyon uygulandı.

Tüm sıçanlara, Xlazine (Rompun ®, BayerAG, Leverkusen, Germany; 15ml/kg intramuskuler) ve Ketamin (Ketalar ®, Parke Davis, Barcelona, Spain; 75 ml/kg, intramuskuler) ile anestezi uygulanarak, supin pozisyonunda, orta hat insizyonla mesaneleri ortaya çıkarıldı ve tümüyle rezeke edildi. Mesaneden alınan parçalar tam kat olarak izoozmotik formaldehit/asetik asit (İOAA) solusyonunda (%0.6 formaldehit ve %0.5 glikalasetik asit) 4-6 saat fikse edildi.

Histokimyasal Çalışma

Histokimyasal değerlendirme Patoloji kliniğimiz tarafından yapıldı. Sıçanların standart protokole göre 4µm'lik parçalar halinde parafinde bloke

edilmiş mesaneleri deparafinize ve rehidrate edildi. Bu parçalar önceden belirlenmiş metoda göre Unna mast hücre boyası ile boyandılar.

Mesanedeki İnflamatuvar Değişikliklerin Değerlendirilmesi

Grup-S, Grup-Nİ, Grup-İS ve Grup-TSES'teki hayvanların mesane duvarının 4µm boyutunda kesilmiş parçaları Hemotoksilen/Eosin ile boyanarak mm²'deki mast hücre sayıları değerlendirildi. 10 yüksek büyütme saha (YBS) kullanılarak tüm hayvanların mesanelerinin lamina propriasında ve muskuler tabakadaki mm²'deki anlamlı PNL ve mast hücre sayıları ortaya konulmaya çalışıldı. Dört grup aralarında, Kruskal-Wallis Varians Analizi ve Mann Whitney U testi kullanılarak karşılaştırıldı. Bu analizler bilgisayar ortamında, GraphPad Prism Version 3.0 (GraphPad softwave. Inc. San Diego, USA) ile değerlendirildi. Bulunan tüm sonuçların median±standart hata değerleri ortaya konuldu.

BULGULAR

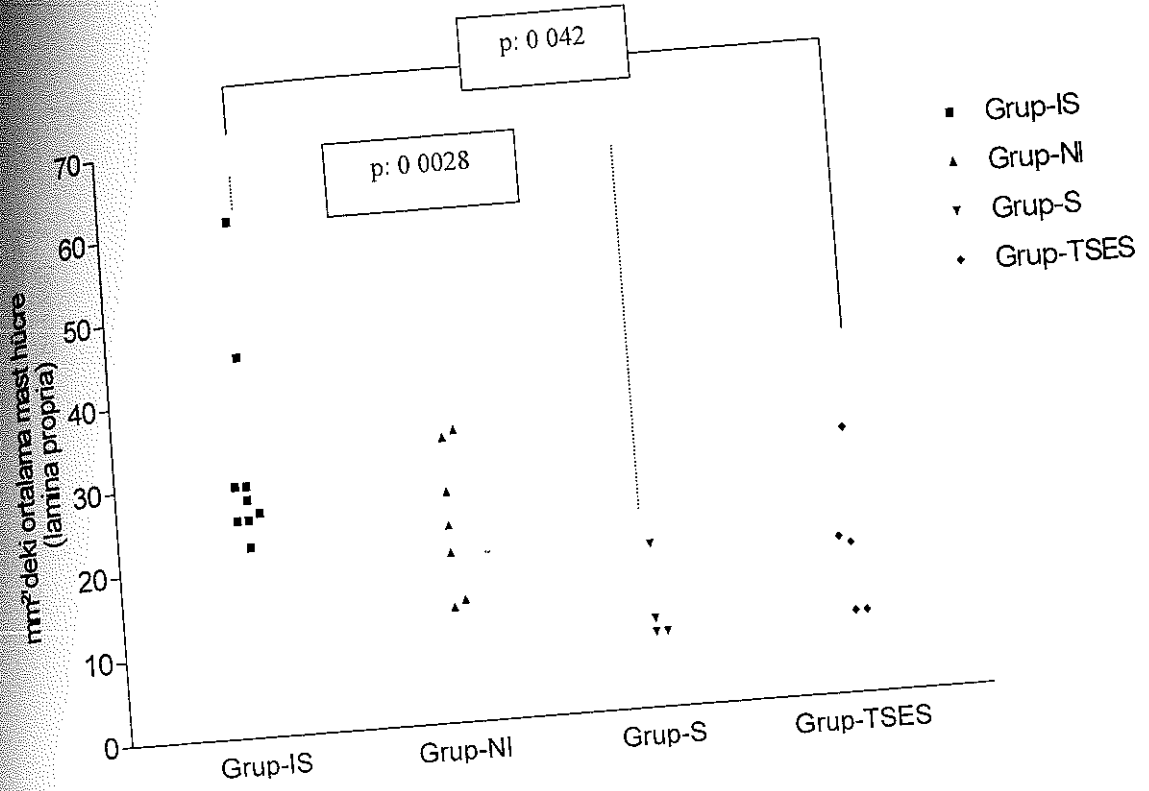
Grup-S, Grup-Nİ ve Grup-İS'deki sıçan mesanelerinin değerlendirilen lamina propria tabakasının mm²'sinde, sırasıyla, ortalama 11.80±2.49, 23.77±3.19 ve 32.53±4.12 mast hücresi tespit edildi (Tablo-3). Mesane düz kas ve lamina propriasındaki mast hücre infiltrasyonları açısından gruplar karşılaştırıldığında, Grup-S ve Grup-İS arasında anlamlı derecede fark söz konusuken (p=0.028), Grup-İS ve Grup-Nİ arasında anlamlı bir fark tespit edilmedi (p=0.2105). Diğer yandan, Grup İS mesanelerinin lamina propria tabakasında mm²'deki mast hücre sayılarında TSES uygulandıktan sonra anlamlı derecede azalma olduğu görüldü (17.28±3.95 ve 32.53±4.12; p=0.042) (Şekil-1).

Tablo-3:

Mesane lamina propria tabakasında mm²'deki ortalama mast hücre sayısı (ortalama±standard hata, güvenilirlik aralığı-GA-)

	Grup-İS, n 9	Grup-Nİ n 7	Grup-S n 4	Grup-TSES n 5
Lamina Propria				
Ort ±Std. hata	32.53±4.12	23.77±3.19	11.80±2.49	17.28±3.95
Alt-üst sınır	(22.4-60.8)	(13.6-34.4)	(8.8-19.2)	(9.6-31.2)
Alt 95% GA	23.03	15.97	3.86	6.29
Üst 95% GA	42.04	31.57	19.74	28.27
Detrusor Kası				
Ort ±Std. hata	5.33±1.13	3.64±1.19	0.37±0.23	1.80±0.37
Alt-üst sınır	(1-11)	(0.5-9)	(0-1)	(1-3)
Alt 95% GA	2.72	0.71	-0.38	0.76
Üst 95% GA	7.94	6.57	1.13	2.83

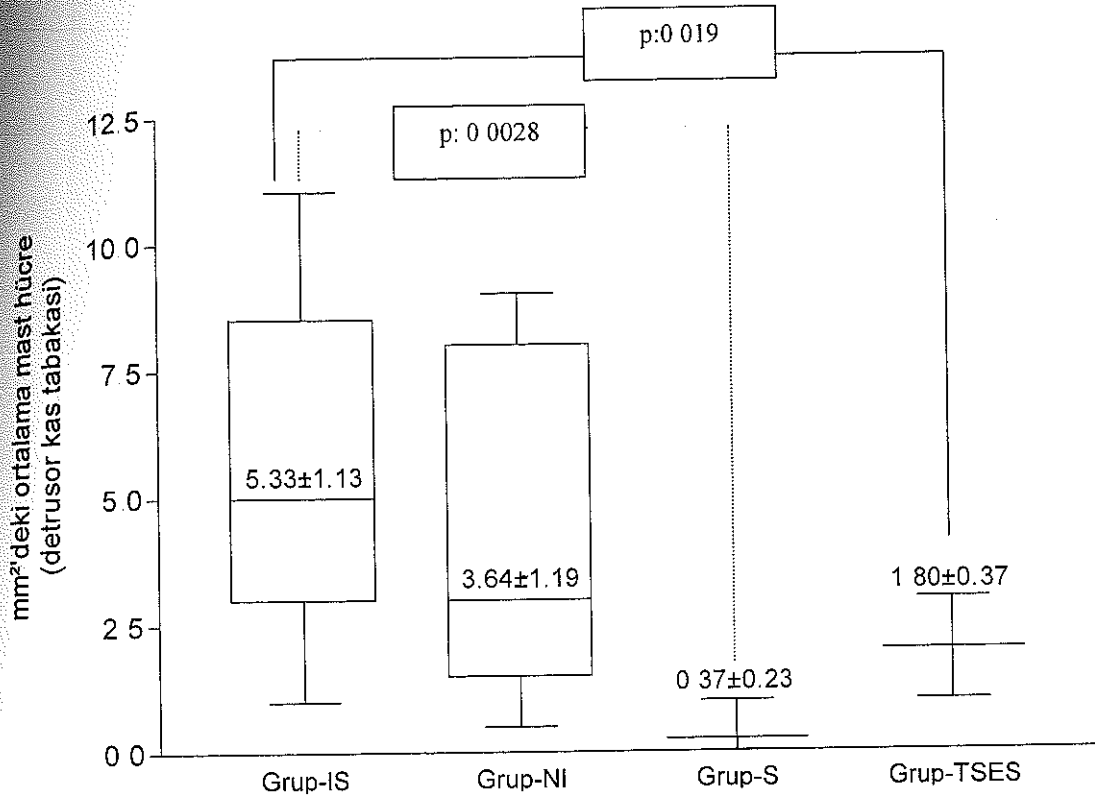
Şekil-1:
Her bir gruptaki mesane lamina propriada tabakasında mm²'deki ortalama mast hücre sayısı



Mesane düz kas tabakasında her bir mm²'de sırasıyla Grup-S, Grup-Nİ ve Grup-İS için ortalama 0.37 ± 0.23 , 3.64 ± 1.19 ve 5.33 ± 1.13 mast hücre varlığı belirlendi (Tablo-3). Grup-S ile Grup-Nİ arasında saptanan anlamlı farkın ($p=0.024$), Grup-S ve Grup-İS arasında da olduğu gözlemlendi ($p=0.028$). Ancak Grup-İS ile Grup-Nİ arasında düz kas tabakasındaki mast hücre infiltrasyonu yönünden anlamlı fark bulunmamaktaydı ($p=0.3510$). Diğer taraftan Grup-TSES, Grup-İS ile karşılaştırıldığında mesane düz kas tabakasındaki mast hücre infiltrasyonunun belirgin şekilde azalmış olduğu gözlemlendi (1.80 ± 0.37 ; 5.33 ± 1.13 ; $p=0.019$) (Şekil-2).


Şekil-2:

Herbir gruptaki mesane detrusor kas tabakasında mm^2 'deki ortalama mast hücre sayısı

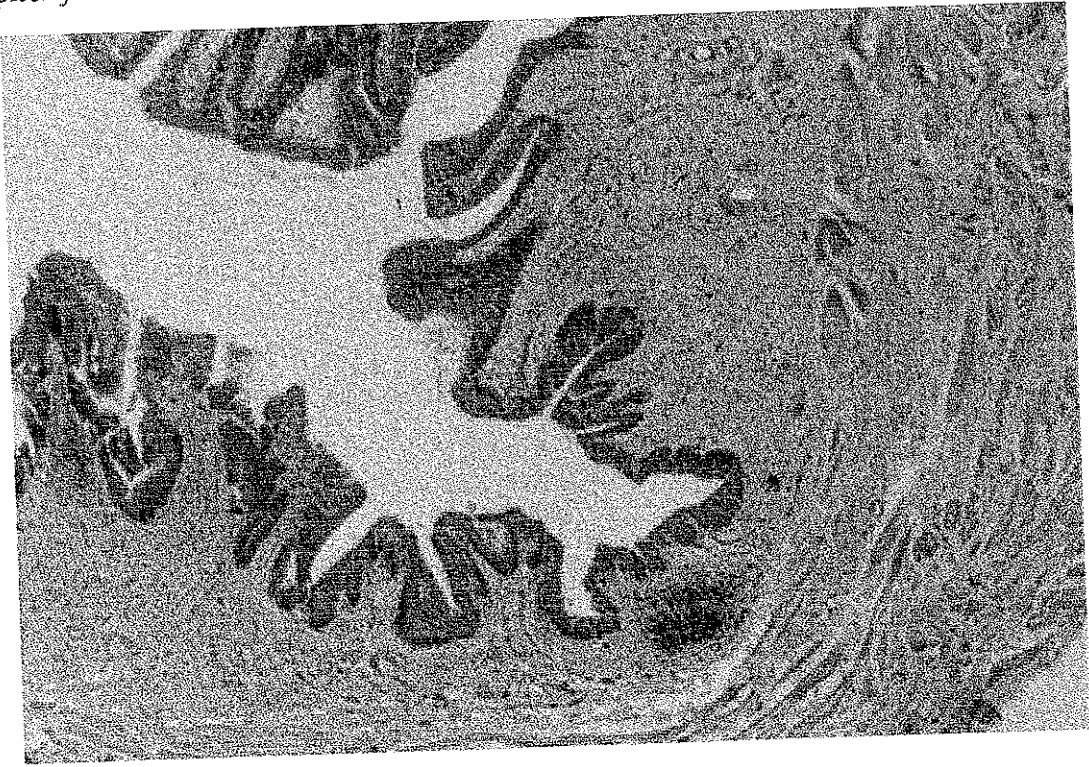


Bununla beraber, Grup-İS'deki 3 sıçanda mukozal ülser formasyonu söz konusu iken, Grup-TSES'te 3 sıçanda histopatolojik değerlendirilmede skuamöz hücre metaplazisi ve submukozal follikül formasyon varlığı gözlemlendi (Şekil-3a ve 3b). Grup-S'teki hayvanların mesanelerinde herhangi bir inflamatuvar değişiklik tespit edilmedi.

Şekil-3a:
Detrusor kas tabakası ve lamina propriadaki mast hücre infiltrasyonu



Şekil-3b:
Subepitelyal folikül formasyonu ile birlikte üroepitelyal skuamöz metaplazi.



TARTIŞMA

İnterstisyel sistit veya diğeri ismiyle kronik inflamatuvar mesane sendromu, sıklıkla suprapubik ağrı, urgency ve işeme sıklığında artış ile kendini belli eden, kesin tanı koydurucu histopatolojik bulguları bulunmaması nedeni ile etyolojisine yönelik bir çok teorinin ortaya atıldığı bir hastalıktır. Bu hastalığın etyolojisinde infeksiyonlar, oto-immünite, nörojenik ve hormonal faktörler, GAG tabakasındaki yetersizlik, idrardaki toksik ajanların varlığı gibi birçok neden ileri sürülmektedir (3,49). Kabul görmüş genel fikir, İS'nin spesifik bir hastalık olmaktan çok, klinik bir sendrom olduğu yönündedir. Fakat multifaktöryel sebeplerden kaynaklandığı da sıklıkla üzerinde durulan bir konudur (7,49). İS'li idrardaki toksik maddelerin bu hastalığa sebep olduğu düşünülmektedir. Bu konudaki en popüler teori, üriner epitelyumdaki kan-idrar bariyerinde idrardaki toksik maddelerin oluşturduğu defektle mesane duvarından interstisyel alana olan irritatif maddelerin kaçacağı sonucu sensoryal sinirlerde oluşan depolarizasyonunun bu hastalığı tetikleyen mekanizma olduğu şeklindedir. Bizde çalışmamızı bu teorinin ışığı doğrultusunda yaptık. Daha önceki çalışmalarda İS'li hastaların patolojik değerlendirilmesinde mesane duvarında mast hücre infiltrasyon varlığı gösterilmiştir (1-6). Mast hücre infiltrasyonu sadece mesane düz kas tabakasında değil, lamina propria ve üroepitelyumda da bulunmaktadır. Bununla birlikte, İS'de mast hücrelerinin

çoğu mukozal tip mast hücreleridir ve genellikle lamina propria ve muskularis mukozada tespit edilmektedir (1,6). Biz de histolojik değerlendirmemizde mast hücrelerinin çoğunlukla lamina propriada olduğunu bulduk. Detrüsör kasında mm^2 'de 10'dan fazla mast hücresinin bulunması "detrüsör mastositozi" olarak isimlendirilmekte ve İS'de tanısal kriterlerden biri olarak kabul edilmektedir (1,3). Grup-İS ve Grup-Nİ'de mesane duvarındaki mast hücre sayıları bu değerler yaklaşık üç katı olarak bulundu. Yapılan değerlendirmelerde, kontrol olgularında toluidin boyanmasından sonra ışık ve elektron mikroskopisi ile mm^2 'de ortalama mast hücre sayısının, sırasıyla, 10 ve 6.6 olduğu saptanmıştır. Bunun yanında, İS olgularında ortalama mast hücre sayısı elektron mikroskopisinde 42, ışık mikroskopisinde 34 iken, aktive mast hücre oranı %78.9'dur (2). Bu oranlar bizim çalışmamızda ki lamina propriada mm^2 'de bulunan 32.53 ± 4.12 mast hücre sayısı ile benzerlik göstermektedir. Ancak bu çalışmada, mesane düz kasında, lamina propria tabakasına göre daha az sayıda mast hücre infiltrasyonu tespit ettik. Bu nedenle mesane biyopsilerinde düz kas tabakasında mastositozis varlığı, İS tanısı için patognomonik bir kriter olarak kabul edilmemesi gerektiği düşüncesindeyiz. İS'li idrar ile temas edilen sıçan mesanelerinde mastositosiz varlığının belirlenmesi, İS'e yol açan etyopatogenezin idrarda olduğunu göstermesi için yeterli bir bulgu değildir. Bizim bulgularımız bu olasılığı destekler nitelikteki önemli bir sonuç olarak gözönüne alınmalıdır. Diğer yandan Grup-İS yanında, Grup-Nİ sıçanlarında da benzer oranda mastositozisin belirlenmiş olması, Parson'un öne sürdüğü, normal

insan idrarının da mesane için sitotoksik özelliğe sahip olduğu, ancak idrardaki koruyucu özellikler nedeniyle (Tamm-Horsfall proteini gibi) mesanede herhangi bir patoloji oluşturmadağı yönündeki teorisi ile açıklanabilir (50). Sıçanların mesanesinde Grup-İS'ye benzer oranda Grup-Nİ'de de belirgin mast hücre infiltrasyonu görülmüş olması bu şekilde açıklanabilir.

İnterstisyel sistitte de mast hücre infiltrasyonu ve proliferasyonuna sebep olan nedenler tam olarak bilinmemektedir. Mast hücreleri allerjik reaksiyonlar için zorunlu olarak bulunması gereken hücrelerdir (Tip-1 hipersensitivite reaksiyonları). Mast hücrelerinin yüzeyindeki reseptörler, IgE bağlanması ile seri reaksiyonları başlatır ve bu da histamin, proteazlar, vazoaktif intestinal polipeptid, tümör nekrozan faktör, sitokinler ve de-novo senteze uğrayan moleküller (lökotrienler ve prostaglandinler) gibi intrasellüler biyolojik aktif ajanların ekzositozisine neden olmaktadır (50,51). IgE gibi diğer bir çok nöropeptid (nörotensin , substans P) ve nörotransmitter, mesane duvarından mast hücre infiltrasyonunu başlatma ve ekzositozisini sağlama yeteneğindedir (1,3,50,51). Bu ajanlar nöronlar tarafından serbestlenir ve direkt olarak mast hücrelerini etkiler (3,52). Semptomatik İS'li hastaların tedavisinde dimetilsülfoksid kullanılması, medulla spinalisin arka boynuzundaki nöronlarında ve detrüsrör düz kaslarından nNOS salınmasını sağlamaktadır. Bu bulgular, İS'de etyopatogeneizde, otonomik sinir sistemi ve mesane duvarı arasındaki kuvvetli ilişkinin varlığını da ortaya koyar niteliktedir (53,54,55,56). Mast hücrelerinden serbestlenen vazoaktif, nosiseptif ve proinflamatuvar

moleküller, mast hücre infiltrasyonuna ve sensoryal sinir uyarılmasına neden olmaktadır. Mesane duvarı ve lumbosakral medulla spinalisteki değişikliklerin yarattığı aktivasyonla medulla spinaliste refleks bağlantıların ve özellikle de afferentlerin, mesane duvarındaki inflamatuvar değişikliklere neden olduğu, İS semptomlarının ortaya çıkması ile sonuçlanan olayların etkenin de bu şekilde ortaya çıktığı öne sürülebilir. Lowe'nin çalışması (57), İS ve "sensoryal urgency"de üriner NGF düzeylerinin artışından söz etmektedir. Clemow (58), mesane düz kas hücrelerinden salınan NGF düzeylerindeki artışın, NGF ile düzenlenen hipersensitiviteye bağlı olarak hiperaktif işeme ile sonuçlandığını belirtmektedirler. Keay (12), İS'li hastaların %86'sının idrarlarında düşük ağırlıklı ve normal mesane epitelyal hücrelerinde proliferasyonu inhibe eden bir peptidin varlığından bahsetmektedir. Normal epitelyal hücre rejenerasyonun inhibisyonu sonucu oluşan non-spesifik hasar, İS'nin karakteristiği olan kronik inflamasyonun sebebi olabilir. İto ve ark (8), İS'li idrarla in vitro olarak yaptıkları çalışmada, üroepitelyal hedef hücrelerde stress proteinlerinin artmış olduğunu ve bu proteinlerin İS'li üroepitelyum için toksik özellik teşkil ettiğini ve bunun da İS'nin patofizyolojisinin ana mekanizması olduğunu öne sürmüşlerdir. Kohn (55), tekrarlayan insitilasyonlar sonrasında mesane duvarında değişiklik tespit etmemiştir. Ruggieri çalışmasında, İS'li idrar insitilasyonu sonucu oluşan mesane duvarındaki değişikliklere rağmen, mesane duvarına penetre olan belirgin bir etken tespit edemediğini bildirmiştir (11). Elimizdeki teknik nedenlerden ötürü deneysel çalışmamızda idrardaki bu olası

toksik maddeleri arařtıramadık. Bu alıřmada, İS'li idrar ve normal idrar ile temas eden mesanelerde, salin ile yıkanan mesaneye gre anlamlı derecede artmış mast hcre sayıları tespit edildi. Sıan mesanelerinin rodinamik alıřmasında, mesane kapasitesi yaklaşık 0.80-1.40 ml (60,61) olarak ortaya konulmuřtur. Sıan mesanelerinin ařırı distansiyonunu ve yalancı pozitiflięi nlemek iin 0.25/0.50 ml ile mesane yıkamaları yapıldı. Grup-İS'de mesanede daha fazla oranda mast hcre varlıęı olmasına raęmen, Grup-Nİ ile Grup-İS arasında fark tespit edilmedi (p: 0.2105). Ancak Grup-İS'de Grup-S'e gre istatistiksel ynden anlamlı derecede yksek mast hcre infiltrasyonu sz konusu idi. Bu bulgular, normal idrarda varolan ısıya duyarlı dřk molekl aęırlıklı (500-1000 Da) katyonik maddelerin, roepitelyum ve dz kas hcreleri iin sitotoksik olduęunu ancak bu zararlı komponentler ve mesane savunma mekanizması arasındaki dengelerin İS olgularında kaybolduęunu ileri sren iddiayı destekler niteliktedir (50). Mesane duvarındaki mast hcre infiltrasyonunda Grup-TSES'de elektrik stimlasyonu ile anlamlı derecede azalma saptandı. alıřmamızda, mesanede eksternal irritasyonlara karřı roepitelyumun koruyucu histolojik deęiřiklięi olarak yorumlanabilecek skuamz metaplazinin, TSES ile oluřtuęunun gsterilmesi de nem tařımaktadır.

Hofmeister ve ark (62), nral sonlanma noktalarında ve mast hcreleri arasında nroendokrin "feedback" varlıęını gstermiřtir. Yazar, bunun sadece detrsordaki mast hcre oranları ile baęlantılı olmadıęını, aynı zamanda İS'li

hastaların mesane duvarlarındaki sinir liflerinin proliferasyonu ile de ilgili olduğunu ileri sürmektedir. İnterstisyel sistitli hastaların en önemli şikayetlerinden birisi pelvik ağrı şeklinde karşımıza çıkmaktadır. Bu ağrıyı azaltmaya yardımcı olması için mesane kapasitesinin artırılmasını sağlamaya yönelik bir çok metod denenegelmiştir. Örneğin aşırı mesane distansiyonu ve intravezikal dimetilsülfoksid instilasyonu bunlardan bir kaçıdır. Mast hücreleri ve nosiseptif sinir uçları arasında meydana gelen etkileşimler, mesanede ağrı ve irritasyon ile sonuçlanan patofizyolojik bozuklukların oluşmasını sağlamaktadır. Bu nöro-hormonal mekanizma, idrardaki toksinler ve üroepitelyum arasındaki etkileşme gibi tetikleyici bir olaydan sonra aktive edilebilir.

Alternatif tıpta özellikle ağrı tedavisinde ön plana çıkan akupunktur tedavisinin sık kullanılan formu akupunktur iğnesinden küçük elektrik akımları verilerek uygulanan elektroakupunkturdur (EA). Lee ve Beitz (32), kimyasal ajanlara bağlı oluşan stimülasyonlardan sonra, medulla spinalis arka boynuz nöronlarında meydana gelen değişikliklerin, EA tarafından direkt olarak azaltıldığını göstermiştir. Bu çalışma, düşük frekanslı EA'nın opioid aracılı sensitivite sağlarken yüksek frekanslı EA'nın ise non-opioid nörotransmitterler ile etkisini gösterdiğini ortaya koymaktadır. Chang ve Harlan (64), EA ile kimyasal yolla oluşturulan sistit tablosunda, mesane nosiseptif spinal merkezinde (dorsal kommissur ve parasempatik nükleus) artan c-fos protoonkogen düzeyinde anlamlı azalma olduğunu bildirmektedir. Çalışmamızda oluşturduğumuz metodda, EA'ya benzer nitelikte TSES, Sp6

akupunktur noktasına uygulandı. Burada, İS'li idrara bağlı olarak oluşan yüksek mast hücre infiltrasyonu tibial elektrostimülasyon sonrasında azalmaktadır. Bunun mekanizmasını açıklayabilecek medulla spinaliste, nosiseptif ajanlardaki aktiviteyi teknik nedenlerden ötürü gösteremedik. Bu yüzden, spinal işeme merkezinde İS'li hasta idrarı ile oluşan refleks aktivite ve mast hücre infiltrasyonu arasındaki ilişkiyi tespit edemedik. Ancak bu çalışmada, İS'li idrar instilasyonu ile mesane duvarında artan mast hücre infiltrasyonunun TSES ile anlamlı derecede azaltılabildiği gösterilmiştir. İnterstisyel sistit temelinde, mast hücresi ve otonomik sinir sistemi arasındaki güçlü bir ilişki vardır. TSES ile afferent ve efferent aktivite üzerindeki periferal nöromodülasyon ile mast hücre infiltrasyonunda anlamlı azalma olduğunu düşünmekteyiz. Chang ve Harlan (64), orta beyinde de EA ile nöronal aktivitenin sağlanabileceğini ve bunun da işeme merkezi üzerine inhibitör etkisinin olabileceğini bildirmiştir. Bu artmış internöronal aktiviteler, mesane duvarındaki etkilere bağlı oluşan mast hücre infiltrasyonunun regüle etmektedir (62). Bu verilen bilgilerin ışığında, idrardaki bazı toksik maddeler ve mesane duvarında artmış mast hücre infiltrasyonu ile sonuçlanan üroepitelyal destrüksiyonun birlikte İS patogenezinde önemli faktörler olması gerektiğini ağırlıkla düşündürmektedir. Yukarıda da belirtildiği gibi, artmış mast hücre aktivitesi, TSES ile önlenebilen, lumbosakral medulla spinalis arka boynuzda fonksiyonel nosiseptif markerlerin görülür nitelikte ekspresyonuna neden olmaktadır. Bu deneysel çalışma ile multifaktöryel bir hastalık olan ve etyolojisinde halen sadece teorilerin var

alduđu interstisyel sistit de periferik birn6romod6lasyon Őekli olan tibial sinir elektrostim6lasyonun etkilerini g6sterdik. Literat6rde n6romod6lasyon ile idrar HB-EGF seviyeleri ve antiproliferatif aktivitenin interstisyel sistitli hastalarda normale indirilebileceđini g6stermiŐtir. N6romod6lasyonun mast h6crelerinin infiltrasyonu ve mesanedeki toksik etkilerini azaltıcı 6zelliđini g6steren deneysel 7alıŐmamızın bu konuda kayda deđer bulunmasını umuyoruz.

ÖZET

Amaç: Bu çalışmayla, idrarın olası toksik etkilerinin mesanede ne ölçüde yapısal değişikliklere yol açtığı ve bu patolojik değişiklikler üzerinde periferik bir nöromodülasyon şekli olan tibial sinir elektrostimülasyonunun etkinliği değerlendirildi.

Yöntem: Dişi Wister Albino sıçanları, 3F silikon kateter ile kateterize edilerek mesaneleri boşaltıldı ve mesanelerinin içine 0.25-0.50 ml İS'li idrar (Grup-İS), normal idrar (Grup-Nİ) ve salin (Grup-S) ile yıkaması haftada 4 kez 6 hafta süreyle uygulandı. Grup-İS'de 15, Grup-Nİ'de 10 ve Grup-S'de 5 sıçan bulunmaktaydı. Grup-İS'deki 5 sıçana, sakrifiye edilmeden 2 saat önce tibial sinir elektrik stimülasyonu uygulandı. Değerlendirmeye alınan mesanelerin tümü Unna mast hücre boyası ile boyanarak, çalışma ve kontrol grupları arasındaki mast hücre infiltrasyon değişiklikleri değerlendirildi.

Bulgular: Grup-S, Grup-Nİ ve Grup-İS'deki mesanelerin değerlendirilen lamina propria tabakasının mm²'de, sırasıyla, ortalama 11.80±2.49, 23.77±3.19 ve 32.5±4.12 mast hücresi tespit edildi. Grup-S ve Grup-İS arasında anlamlı derecede fark söz konusu iken (p=0.028), Grup-Nİ ve Grup-İS arasında anlamlı farkın olmadığı gözlemlendi (p=0.2105). Diğer yandan, Grup-İS mesanelerinin lamina propria tabakasında mm²'deki mast hücre sayılarında TSES uygulandıktan sonra anlamlı azalma olduğu tespit edildi (17±3.95 ve

32.53±4.12; p=0.042). Grup-TSES, Grup-İS ile karşılaştırıldığında mast hücre infiltrasyonunun belirgin şekilde azalmış olduğunu gözledik.

Sonuç: Çalışmamızda, sıçan mesanelerinin İS'li idrar ile yıkanması ile anlamlı derecede artmış mast hücre infiltrasyon varlığı ortaya konuldu. İlave olarak, İS'li idrara bağlı mesane duvarında artmış olan bu mast hücre infiltrasyonunun, TSES uygulanarak azaltılabildiğini gösterdik. En önemli histopatolojik bulgusu mesane duvarında mast hücre infiltrasyonundaki artış ile karakterize multifaktöryel bir hastalık olan interstisyel sistitte, periferik nöromodülasyon şekli olan TSES, nosiseptif nöral sonlanmaları etkileyip, mast hücre infiltrasyonunu azaltabilir ve tedavi edici bir yöntem olarak kullanılabilir.

KAYNAKLAR:

1. Sant GR, Theoharides TC. The role of the mast cell in interstitial cystitis. *Urol Clin North Am*, **21**: 41, 1994.
2. Theoharides TC, Sant GR, El-Mansoury M, Letourneau R, Ucci AA Jr, Meares EM Jr. Activation of bladder mast cells in interstitial cystitis: a light and electron microscopic study. *J Urol*, **153**: 629, 1995.
3. Elbadawi A. Interstitial cystitis: a critique of current concepts with a new proposal for pathologic diagnosis and pathogenesis. *Urology*, **49**: 14, 1997.
4. Simmons JL, Bunce PL. On the use of an antihistamine in the treatment of interstitial cystitis. *Am Surg*, **24**: 664, 1958.
5. Pang X, Sant G, Theoharides TC. Altered expression of bladder mast cell growth factor receptor (c-kit) in interstitial cystitis. *Urology*, **51**: 939, 1998.
6. Peeker R, Enerback L, Fall M, Aldenborg F. Recruitment, distribution and phenotypes of mast cells in interstitial cystitis. *J Urol*, **163**: 1009, 2000.
7. Ratliff TL, Klutke CG, McDougall EM. The etiology of interstitial cystitis. *Urol Clin North Am*, **21**: 21, 1994.
8. Ito T, Stein PC, Parsons CL, Schmidt JD. Elevated stress protein in transitional cells exposed to urine from interstitial cystitis patients. *Int J Urol*, **5**: 444, 1998.
9. Chelsky MJ, Rosen SI, Knight LC, Maurer AH, Hanno PM, Ruggieri MR. Bladder permeability in interstitial cystitis is similar to that of normal volunteers: direct measurement by transvesical absorption of 99mtechnetium-diethylenetriaminepentaacetic acid. *J Urol*, **151**: 346, 1994.

10. Erickson DR, Herb N, Ordille S, Harmon N, Bhavanandan VP. A new direct test of bladder permeability. *J Urol*, **164**: 419, 2000.
11. Ruggieri MR, Chelsky MJ, Rosen SI, Shickley TJ, Hanno PM. Current findings and future research avenues in the study of interstitial cystitis. *Urol Clin North Am*, **21**: 163, 1994.
12. Keay S, Zhang CO, Hise MK, Hebel JR, Jacobs SC, Gordon D et al. A diagnostic in vitro urine assay for interstitial cystitis. *Urology*, **52**: 974, 1998.
13. Geirsson G, Wang YH, Lindstrom S, Fall M. Traditional acupuncture and electrical stimulation of the posterior tibial nerve. A trial in chronic interstitial cystitis. *Scand J Urol Nephrol*, **27**: 67, 1993.
14. Chai TC, Zhang C, Warren JW, Keay S. Percutaneous sacral third nerve root neurostimulation improves symptoms and normalizes urinary HB-EGF levels and antiproliferative activity in patients with interstitial cystitis. *Urology*, **55**: 643, 2000.
15. Klingler HC, Pychia A, Schmidbuer J, Marberger M. Use of peripheral neuromodulation of the S3 region for treatment of detrusor overactivity: a urodynamic-based study. *Urology*, **56**: 766, 2000.
16. Chang CJ, Huang ST, Hsu K, Lin A, Stoller ML, Lue TF. Electroacupuncture decreases c-fos expression in spinal cord induced by noxious stimulation of the rat bladder. *J Urol*, **160**: 2274, 1998.
17. Tanagho, E A: Anatomy of the genitourinary tract. In Smith's General Urology (13th Edition), Tanagho, E. A. McAninch, J.W (Eds), Prentice Hall International Inc. New Jersey, 1992, pp:1-16

18. Tanagho, E. A.: Anatomy of the lower urinary tract. In Campbell's Urology (6th Edition), Walsh, P.C., Retik, A.B., Stamey, T.A., Vaughan, E.D.Jr. (Eds.), W.B. Saunders Co. Philadelphia, 1992, pp:40-69.
19. Elbadawi, A.: Anatomy and innervations of the vesicourethral musculerunit of micturition. In Clinical Neuro-Urology (2nd Edition), Krane, R.J., Siroky, M. B. (Eds), Little-Brown and Company London, 1991, pp:5-24.
20. Bradley, W.E.: Physiology of the urinary bladder. In Campbell's Urology (5th Edition), Walsh, P.C., Gittes, R.F., Perlmutter, A.D., Stamey, T.A., (Eds.), W.B.Saunders Co. Philadelphia, 1986, pp:129-178
21. Barrington, F.J.F.: The relation of hindbrain to micturition. Brain 44:23, 1921.
22. Hald, T., Bradley, W.: The urinary bladder: neurology and dynamics. Williams and Wilkins, Baltimore, 1982, pp:5-88.
23. Satoh, K.: Descending projection of the nucleus tegmentis laterodorsalis to the spinal cord. Neurosci. Lett. 8:9, 1978.
24. deGroat, W. C.: Anatomy and physiology of lower urinary tract. Urol. Clin. North Am. 20:283, 1993.
25. Porter, R. W.: A pallidal response to detrusor contraction. Brain Res. 4:381, 1967.
26. Bhatia, N. N, Bradley, W.E.: Neuroanatomy and physiology: innervation of the urinary tract. In S. Raz (Eds), Female Urology, Philadelphia, 1983, pp:12-32.
27. Bradley, W. E, Sundin, T.: The physiology and pharmacology of urinary tract dysfunction. Clin. Neuropharmacol. 5:131, 1982.

28. Van Arsdalen, K., Wein, A. J.: Physiology of micturition and continence. In *Clinical Neuro-Urology* (2nd Edition), Krane, R. J., Siroky, M.B. (Eds.), Little Brown and Company, London, 1991, pp:25-82.
29. deGroat, W.C., Nervous control of the urinary bladder of the cat. *Brain Res.*, 87:201, 1975.
30. Percash, I.: Long-term urologic management of the patient with spinal cord injury. *Urol. Clin. North Am.* 20:423, 1993.
31. Mc Guire, E. J., Brady, S.: Detrusor-sphincter dyssinergia. *J Urol.* 121:774, 1979.
32. Mallory, B. S., Roppolo, J. R., deGroat, W. C.: Pharmacological modulation of the pontine micturition center. *Brain Res.* 546:310, 1991.
33. Chen, T. F., Doyle, P. T., Fergusson, D.R.: Inhibitory role of gamma-aminobutyric acid in the rabbit urinary bladder. *Brit. J. Urol.* 6: 12-16, 1992.
34. Chen, T. F., Doyle, P. T., Fergusson, D. R.: Inhibition in the human urinary bladder by gamma-amino butyric acid. *Brit. J. Urol.* 73:250-255, 1994.
35. Tanagho, E. A.: Disorders of the bladder, Prostate and Seminal Vesicles. In *Smith General Urology* (15th Edition), pp:646-648, 2001.
36. Fall, M. And Lindstrom, S.: Electrical stimulation: a physiologic approach to the treatment of urinary incontinence. *Urol. Clin. North Am.*, 18:393, 1991.
37. Boyce, W. H., Lathem, J. E. and Hunt, L. D.: Research related to the development of an artificial electrical stimulator for the paralyzed human bladder. *J Urol*, 91:41, 1964.
38. Bradley, W. E., Timm, G. W. And Chou, S. N.: A decade of experience with elektronik stimulation of the micturition reflex. *Urol. Int.*, 26:283, 1971.

39. Habab, H. N.: Experience and recent contributions in sacral nerve stimulation for voiding in both human and animal. *Br J Urol*, 39:73, 1967.
40. Heine, J.P., Schimdt, R. A. And Tanagho, E. A.: Intraspinal sacral root stimulation for control micturition. *Invest Urol*, 15:78, 1977.
41. Tanagho, E. A., Schimdt, R. A.: Electrical stimulation in the clinical management of the neurogenic bladder. *J Urol*, 140:1331, 1988.
42. Schimdt, R. A., Jonas, U., Oleson, K. A. Et al: Sacral nerve stimulation for treatment of refractory urinary urge incontinence. *J Urol*, 162:352, 1999.
43. McGuire, E. J., Shi-Chun, Z., Horwinski, E.R. et al: Treatment of motor and sensory detrusor instability by electrical stimulation, *J Urol*, 129:78, 1983.
44. Stoller, M. L., Copeland, S., Millard, R. J. et al: The efficacy of acupuncture in reversing the unstable bladder in pig-tailed monkeys. *J Urol*, suppl., 137: 104A, abstract 2, 1987.
45. Fred, E. G., Scott, L., et al: Percutaneous afferent neuromodulation for the refractory overactive bladder: Results of a multicentric study. *J Urol*, 165:1193-1198, 2001.
46. deGroat, W.C.: A neurologic basis for the overactive bladder. *Urology*, 50:36, 1997.
47. Anafarta, K. Göğüş, O., Bedük, Y., Arıkan, N.: Ağrılı mesane hastalığı ve interstisyel sistit. *Temel Uroloji Sayfa:436-444.*, 1998.
48. Summary of the National Institute of Arthritis, Diabetes, Digestive and Kidney Disease Workshop on interstitial cystitis, National Institute of Health, Bethesda, Maryland, August 28-29, 1987. *J Urol*, 140: 203, 1988.
49. Sant GR, Theoharides TC. Interstitial cystitis. *Curr Opin Urol*, 9: 297, 1999.

50. Parsons CL, Bautista SL, Stein PC, Zupkas P. Cyto-injury factors in urine: a possible mechanism for the development of interstitial cystitis. *J Urol*, **164**: 419, 2000.
51. Schwartz LB: Mast cells: function and contents. *Curr Opin Immunol*, **6**: 91, 1994.
52. Gottwald TP, Hewlett BR, Lhotak S, Stead RH. Electrical stimulation of the vagus nerve modulates the histamine content of mast cells in the rat jejunal mucosa. *Neuroreport*, **29**: 313, 1995.
53. Reche AJr, Buffington CA. Increased tyrosine hydroxylase immunoreactivity in the locus coeruleus of cats with interstitial cystitis. *J Urol*, **159**: 1862, 1998.
54. Alexacos N, Pang X, Boucher W, Cochrane DE, Sant GR, Theoharides TC. Neurotensin mediates rat bladder mast cell degranulation triggered by acute psychological stress. *Urology*, **53**: 1035, 1999.
- 55-Hohenfellner M, Nunes L, Schmidt RA, Lampel A, Thürhoff JW, Tanagho EA. Interstitial cystitis: increased sympathetic innervation and related neuropeptide synthesis. *J Urol*, **147**: 587, 1992.
- 56-Letourneau R, Pang X, Sant GR, Theoharides TC. Intraglandular activation of bladder mast cells and their association with nerve process in interstitial cystitis. *Brit J Urol*, **77**: 41, 1996.
- 57-Lowe EM, Anand P, Terenghi G, Williams-Chesnut RE, Sinicropi DV. Increased nerve growth factor levels in the urinary bladder of women with idiopathic sensory urgency and interstitial cystitis. *Brit J Urol*, **79**: 572, 1997.

- 58-Clemow DB, Spitsbergen JM, McCarty R, Steers WD, Tuttle JB. Altered NGF regulation may link a genetic predisposition for hypertension with hyperactive voiding. *J Urol*, **161**: 1372, 1999.
- 59-Kohn IJ, Filer-Maerten S, Whitmore KE, Hanno PM, Ruggieri MR. Lack of effect following repeated in vivo exposure of the rabbit urinary bladder to urine from interstitial cystitis patients at low infusion volumes. *Neurourol Urodyn*, **17**: 147, 1998.
- 60-Pandita RK, Persson K, Andersson KE. Effects of the K channel opener, ZD6169, on volume and PGE2-stimulated bladder activity in conscious rats. *J Urol*, **158**: 2300, 1997.
- 61-Pandita RK, Mizusawa H, Andersson KE. Intravesical oxyhemoglobin initiates bladder overactivity in conscious, normal rats. *J Urol*, **164**: 545, 2000.
- 62-Hofmeister MA, He F, Ratliff TL, Mahoney T, Becich MJ. Mast cells and nerve fibers in interstitial cystitis (IC): an algorithm for histologic diagnosis via quantitative image analysis and morphometry (QIAM). *Urology*, **49**: 41, 1997.
- 63-Lee JH, Beitz AJ. Electroacupuncture modifies the expression of c-fos in the spinal cord induced by noxious stimulation. *Brain Res*, **577**: 80, 1992.
- 64-Chang SL, Harlan RE. The fos proto-oncogene protein: regulation by morphine in the rat hypothalamus. *Life Sci*, **46**: 1825, 1990.