

T.C.  
Akdeniz Üniversitesi  
Tıp Fakültesi  
Genel Cerrahi Anabilim Dalı

İKİNCİ DERECE DENEYSEL YANIKLARIN LOKAL TEDAVİSİNDE  
TOPİKAL UYGULANAN EGF'NİN ROLÜ

- Uzmanlık Tezi -

T458/1-1

Dr. Can ALTAY

Antalya, 1990

## İÇİNDEKİLER

1. GİRİŞ ve AMAÇ . . . . .	1
2. GENEL BİLGİLER . . . . .	3
- Yara İyileşmesi . . . . .	4
- Yanıkta Topikal Tedavi . . . . .	8
- Epidermal Growth Faktör (EGF) . . . . .	10
3. GEREÇ ve YÖNTEMLER . . . . .	15
4. BULGULAR . . . . .	19
- Yanık Yarasının İyileşmesi . . . . .	19
- DNA Çalışması . . . . .	22
- Yanık Yara İnfeksiyonu . . . . .	24
- Yanık Yarasının Histopatolojik Değerlendirilmesi . . . . .	24
5. TARTIŞMA . . . . .	37
6. SONUÇ . . . . .	42
7. ÖZET . . . . .	43
8. KAYNAKLAR . . . . .	45

## GİRİŞ ve AMAÇ

Yanığın tarihçesinin, ateşin bulunuşu kadar eski olduğu düşünülebilir. Ancak tedavi sorunları insanlığın gelişimine paralel olarak aynı başarıda çözülememiştir.

Endüstrileşen toplumlarda geniş yanıklar, kitle yanıkları, yanık tedavisi ile uğraşanları güçlüklerle karşı karşıya bırakmaktadır. Günümüzde tıp alanındaki tüm gelişmelere karşın yanık, mortalite ve morbiditeye yol açmakta, uzun süreli hastane bakımını gerektirmekte, fonksiyonel, ekonomik kayıplar ve psikolojik sorunlar yaratmaktadır. Çağdaş yanık tedavisi, resussitasyon amaçlı sıvı-elektrolit replasmanı ile çok önemli aşamalar kaydetmiş ve başarı sağlamış olmasına karşın, greftleme, hücre kültürü gibi komplike tedavi yöntemlerinin uygulanabileceği iyi donatımlı merkezler dışında, yanığın lokal tedavisi tamamen profilaktik girişimleri içerir. Yanık yarasının spesifik tedavisi için halen gerçek anlamda birşey yapılamamaktadır.

Bunun bilincinde olarak yanık ile uğraşanlar, yanık yarasının spesifik tedavisini sağlayacak ajanları arayıp bulma ve uygulama çabası içindedirler.

İlk defa 1962 yılında bulunan epidermal growth faktörün, yara iyileşmesinde epitelizasyonu ve mitozu arttırıcı özelliği bilinmektedir. Bu özellikleri nedeniyle yanık yarasında da kullanılabileceği şeklindeki görüşler giderek yoğunluk kazanmaktadır. Ancak yanık yaralarındaki etkisi tüm detayları ile bilinmemektedir.

Bu alıřmada amacımız, deneysel ikinci derece yanık modelinde topikal uygulanan epidermal growth faktörün yanık yarasının iyileřmesindeki etkisini ve yanık tedavisindeki rolünü arařtırmaya yöneliktir.

## GENEL BİLGİLER

Yanık, derinin yüksek ısı, kimyasal madde, elektrik ile temasıyla oluşan özel bir yara türüdür. Yanığın derecesi ısının şiddeti ve temas süresi ile doğru orantılıdır. 45°C ve altında ciddi bir yaralanma izlenmez. 45-50°C ısı hücrel hasar, 50°C ve üzerindeki ısı protein denatürasyonu oluşturmaktadır. Termal yaralanmalarda genellikle ısının deri ile temas süresi kısadır. Isı kaynağının uzaklaştırılması ile birlikte doku hasarı durur. Kimyasal ajan ve elektrik yanıklarında doku hasarı, etken ortadan kaldırılincaya veya nötralize edilinceye kadar devam eder (16).

Yanıkta mortalite ve morbiditeyi etkileyen birçok faktör vardır. Vasküler değişikliklere bağlı olarak iskemi, sıvı-elektrolit kaybıyla da hipovolemi gelişir. Sıvı kaybı ve toksik maddelerin dolaşıma katılmasıyla gelişen böbrek yetmezliği, solunum yetmezliği, infeksiyon, immün sistem değişiklikleri tedaviyi güçleştiren, komplikasyonları arttıran faktörlerdir.

Yanıklar derinliklerine göre birinci, ikinci, üçüncü derece olarak sınıflandırılırlar.

Birinci derece yanık: Histopatolojik olarak epidermisin superfisiyal tabakalarının bütünlüğünün bozulmasıdır. Vücudun sıvı dengesi bozulmaz.

İkinci derece yanık (Partial-thickness): Hasar bütün epidermisi ve koriumdan geniş bir kısmı içine alır.

Üçüncü derece yanık (Full-thickness): Derinin tüm katlarının deri

ekleri ve epitelyal elemanlarının geri dönüşsüz hasarı ile karakterizedir. Epitelin spontan rejenerasyonu olası değildir (16).

Ülkemizde yanık merkezlerinin az sayıda olması topikal tedaviyi ön plana çıkarmakta, hemen her yataklı tedavi kurumunda en azından belirli düzeyde topikal tedavi uygulanması zorunluğunu doğurmaktadır. Yetersiz tedavi ve rehabilitasyon olanaklarının kısıtlılığı sonucu oluşan yanık nedbeleri, ekonomik kayıpları ve psikolojik sorunları arttırmaktadır. Yanığa bağlı ortopedik özürhüelerin sayısı yanık komplikasyonları içinde azımsanmayacak sayıdadır.

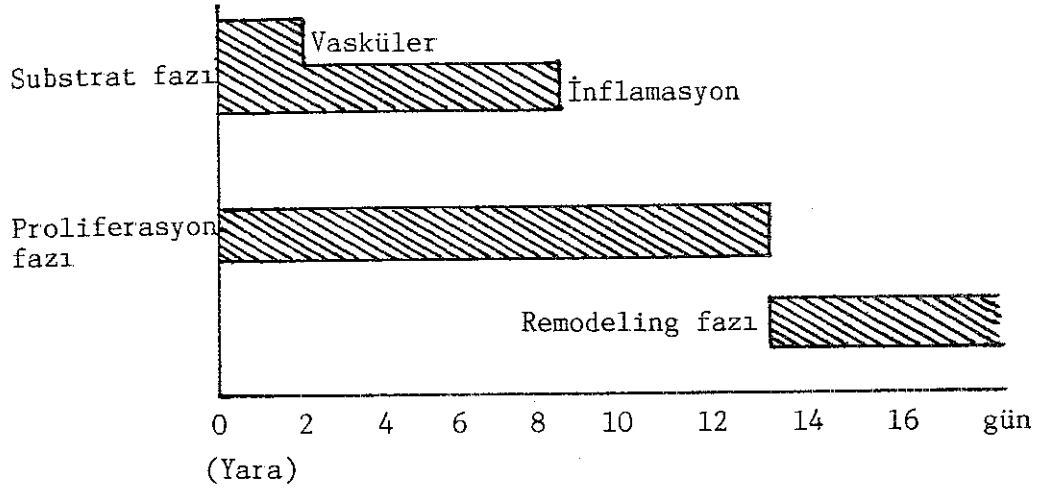
### YARA İYİLEŞMESİ

Çeşitli sebeplerle doku devamlılığının kaybolmasına yara denir. Kapalı ve açık yaralar olarak iki grupta toplayabiliriz. Yanıklar doku kaybı ile seyreden açık yaraların özel bir tipidir. Yanık yaralarının diğer açık yaralardan farkı, sağlam dokuların da ısıdan etkilenmesi, damar lümenlerinin kapanarak iskemik nekrozun daha da yayılmasına sebep olmasıdır. Bu yaralar kontraksiyon ve epitelizeasyon ile iyileşirler. Yanığın oluştuğu yerin çevresindeki sağlam deri ne kadar geniş ve mobil ise lezyon da o kadar az deformite ile kapanır.

Açık yaralarda hemen kabuk gelişir. Kabuk, ölen hücrelerden ve denatüre olan plazma proteinlerinden oluşur. Yanık yaralarında denatüre olan dermal kollajen yerinde kalır ve eskarı oluşturur. Her iki yarada da epitel kabuk veya eskarın altından ilerler. Yanıklarda epitel ilerlerken fibroblastlar kollajenaz salgılar ve intakt eskarın kollajen bağlarını bozarak kendilerine eskar altında yol açarlar (9). Epitel eskara zayıf olarak yapışır ve en ufak travmada ayrılır. Epitelin altında ise zayıf, genç, parlak röfle veren bağ dokusu mevcuttur. Yanıkta yaranın

epitel ile kapanabilmesi için canlı kalmış epitel adalarının, kıl köklerinin, yağ bezlerinin önemi büyüktür.

Yara iyileşmesinde üç faz vardır; Substrat, proliferasyon, remodeling fazları (Şekil 1).



Şekil 1 : Yara iyileşmesinin üç fazı şematize edilmiştir.

Substrat Fazı: Aktif hemostaz ile başlar. Hemostaz lokal kan damarlarının konstriksiyonu ve trombosit agregasyonu ile oluşur. Faktör III yaralanan dokudan açığa çıkarak ekstrinsek yolla koagülasyon mekanizmasını uyarır. Faktör XIIa'nın devreye girmesi ile pıhtılaşma başlar. Son ürün fibrinin bu evrede; Yaranın bütünlüğünü sağlamak, oluşan pıhtının hemostazı devam ettirmesi, sonradan ortama gelecek olan epitelyal hücreler ve fibroblastlar için iskelet oluşturmak gibi önemli görevleri vardır (26).

Kemotaktik faktörlerin rehberliğinde yaralanmadan 6 saat sonra ilk olarak bölgeye nötrofiller gelir ve inflamasyonu başlatırlar. Serum sızar. Denatüre plazma proteinlerinden oluşan kabuk meydana gelir. Nötrofiller 2'nci gün maksimum hale gelip eğer ortamda infeksiyon yoksa 3'üncü günden itibaren azalırlar. Bakteri fagositozu ve yara debritlemesini

sağlarlar. Yaralanmanın 6'ncı günü ortama gelen lenfositlerin görevi tam bilinmemektedir. Lenfokinlerin sentezlenmesini sağlayarak yara iyileşmesini provoke ettikleri düşünülebilir (26).

Hipoksiyi en iyi tolere eden ve dolaşımdaki monositlerden oluşan makrofajlar, yarada 5'inci günden itibaren sayıca artarlar. Monositopeni geliştirilen deneklerde yara iyileşmesinin geri kaldığı gösterilmiştir (11). Monositleri yara bölgesine, kollajen, plazma, fibronektin, lenfokin, endotoksinler yönlendirir. Makrofajlar yara debridmanını proteinaz ve elastaz salgılayarak yaparlar (43).

Yanık yarasında ise substrat fazında damar yaralanması olmadıkça massif kanama izlenmez. Damarlarda yaygın koagülasyon geliştiği için aktif bir hemostaz oluşmaz. Ödem görülür. Yara iyileşmesinde görülen inflamasyon yanıkta, bifazik yol izleyen ödem olarak karşımıza çıkar. İlk olarak ani sıvı artışı, ikincil olarak da kademeli doku sıvı artışı izlenir. Ödemin gelişmesi bozulan mikrosirkülasyon ve buradan geçen kan akımı ile doğru orantılıdır. Ödemin artması, dokunun kanlanması da azaltır. Küçük yaralarda ödem 8-12 saatte gelişir. Büyük yaralanmalarda hipovolemi, ödem oluşmasını geciktirir. Ödem 18-24 saat sonunda maksimum olur. Histolojik çalışmalarda endotelde büyük delikler görülmüştür. Mikrovasküler permeabilitenin bozulmasında bu delikler sorumlu tutulmuştur. Buradan 150 Angström çapında makromoleküller geçebilmektedir (17). Vasküler hasarın, direkt ısıyla ve yanık dokudan açığa çıkan lökotrienler, prostaglandinler, histamin gibi vazoaaktif maddeler kanalı ile oluştuğu düşünülmektedir. Ödem oluşmasını etkileyen diğer faktörler ise, osmotik basınç artımı ve hücre membran potansiyel farklarıdır. Leape, yanan dokuda sodyumun %25 daha fazla konsantrasyonda bulunduğunu ve yanık sebebiyle kimyasal yapısı bozulan kollajene bağlandığını, bunun da aşırı su tuttuğunu göstermiştir. Normal hücre zarının -90 mV olan potansiyel farkı,



-70, -80 mV'a düşer. Hücre ölümü -60 mV'ta görülür. Serbest yağ asitlerinin dolaşımında artması ATPase miktarının azalması bu potansiyel farkını doğurmaktadır. Hücrelerin aşırı su tutması sonucu intravasküler sıvı kaybı artar, doku iskemisi ortaya çıkar. Yeterli sıvı replasmanı sonucu potansiyel farkı normale döndürülebilir (17).

Bu nedenler ile yara iyileşmesinde görülen gecikme fazı (lag phase) yanıkta daha uzamıştır denilebilir. Böylece proliferasyon fazına geçiş daha geç olmaktadır.

Proliferasyon Fazı: Epidermisin rejenerasyonu, neoanjiogenezis, fibroblast proliferasyonu, kollajen sentezi ile karakterize dönemdir. Yara iyileşmesinin 10-14'üncü günlerinde tamamlanır. Yaralanmayı takiben 12 saat içinde yara kenarındaki epitelyal hücreler düzleşir ve psödopod tipi uzantılar oluştururlar. 24'üncü saatte yara kenarlarının 1-2 mm uzağındaki hücreler yaraya doğru harekete başlarlar. Migrasyon ancak canlı dokudan olur. Doku oksijenasyonu ile doğrudan ilişkilidir. Hücreler ameboid hareketler ile birbiri üzerinden kayarak yaraya ulaşırlar ve optimal koşullarda hareket hızları 12-21  $\mu\text{m}/\text{saat}$  olarak ölçülmüştür. Bazal tabakadaki laminin ve kollajen tip 4 çözünür. Hücreler arasındaki adhezyonlar azalır (35). Fibronektin migrasyonda yol göstericidir. Mitoz epidermiste diurnal ritme sahiptir. Yaralanmayı takiben ritm bozulur ve 48'inci saatte 17 kat artar. Hücreler yaranın ortasına kadar ilerleyip birbirleri ile karşılaşınca desmosomlar oluştururlar. Bundan sonra mitoz azalır. Kollajen sentezi, fibroblastların poliribozomlarındaki polipeptid zincirlerinden başlar. Total kollajenin %10'u hidroksiprolindir. Fibroblastlardan salınan prokollajen, proteazlar tarafından kollajene çevrilir. Kollajen önce fibriller halindedir. Yarada erken dönemde oluşan bu kollajen tip 3'tür. Yaralanmanın 2-3'üncü gününde oluşmaya başlar, 6-7'nci günlerde maksimum olur. Kollajen ise aynı zamanda sentezlenen

diğer maddeler ise proteoglikanlar ve glikozaminoglikanlardır (41).

Remodeling Fazı: Total kollajen yapımı 2-3 hafta sürerken yeterli gerilme direnci (tensile strength) oluşması 1 seneden fazla sürecektir. İlk oluşan, tip 3 kollajen, 1'inci hafta sonunda diğer tip kollajen ile yer değiştirir. Bu dönemde yeni sentezlenen kollajen ile lizise uğrayan eski kollajen arasında hassas bir denge vardır.

Yara kontraksiyonu 1'inci hafta sonunda başlar. Günde 0.6-0.7 mm küçülen yaralarda, yaranın şekli de önemlidir. Yuvarlak yaralar daha geç kontrakte olurlar. Kontraksiyon kollajene bağlı değildir. Çünkü kontraktabilite potansiyeli yoktur. Yaradaki modifiye fibroblastlar myofibroblasta dönüşürler. Bunlar histolojik ve fonksiyonel olarak düz kas hücreleridirler. Yara iyileşmesinde sonuç, dokunun normal fonksiyonuna kavuşmasıyla olur.

#### YANIKTA TOPIKAL TEDAVİ

Antimikrobik ajanların topikal uygulanması ile yanığa bağlı infeksiyonlarda, yara kökenli sepsiste azalma gözlenmiştir. Topikal tedavinin etkili olduğuna ait bulgular şunlardır:

1. Önemli bir süre bakteri kolonizasyonunu geciktirmektedirler.
2. Yaradaki bakteriyel yoğunluğu en az düzeye indirirler.
3. Homojen bir yara florası oluşmasına yardım ederler.

Bu amaçla bugün sıklıkla kullanılan maddeler şunlardır:

1. Silver sülfadizin % 1,
2. Silver-nitrat solüsyonu % 0.5,
3. Seryum-nitrat-silver-sülfadiazin,
4. Mafenidine,

5. Klorheksidin glukonat,
6. Nitrofurazon,
7. Antibiotikler (Neomisin, polimiksin B, basitrasin).

Topikal ajanların en önemli yan etkileri toksisite ve methemoglobinemidir.

Yukarıda sayılanların içinde ülkemizde yanığın topikal tedavisi amacıyla son zamanlarda kullanılan ajanlardan birisi de silver sülfadiazindir.

Silver Sülfadiazin % 1 (AgS):

Sık kullanılan ajanlardandır. İnsoluble bileşik yapısı 1977'de Fox tarafından (16) sentezlenmiştir. Beyaz ve kokusuz kremi yaraya günde bir veya iki kez sürülür. Açık ve kapalı pansuman beraber kullanılır.

AgS'nin etki ettiği geniş bir spektrum vardır. S. aureus, E. coli, Candida albicans, proteus suşları, Enterobacteriaceae'ya olan etkisi bilinmektedir. Herpes virus hominisi in vitro inhibe ettiği gösterilmiştir.

Gümüş iyonunun antiseptik özelliği vardır. Sülfadiazin ise para-aminobenzoik asitin kompetatif inhibitörüdür. Gümüşün bakteri duvarını bozduğu, DNA replikasyonunu engellediği, sülfadiazinin ise metabolik prekürsör olarak etki ettiği düşünülmektedir.

Gram negatif bakterilerin yaradaki kolonizasyonunu 10-14 gün geciktirmektedir.

Kullanımı kolaydır. Deriyi boyamaz. Bu yüzden benzerlerine oranla çevre temizliği açısından üstünlüğü vardır. Uygulanmasından 72 saat sonra yarada psödoeskar oluşturur. Yanık dokusuna mafenidden daha fazla, silver nitrattan daha az penetre olur. Yanığın genişliğine ve kullanım süresinin uzunluğuna bağlı olarak gümüş kan seviyesi 1.5-4 % mg arasında değişir. Emiliminin az olması nedeniyle toksisite de az görülür.

Kristalüri, methemoglobinemi, lökopeni seyrek görülen komplikasyonlarıdır. Sensitivite reaksiyonları % 5 olguda görülür (37).

#### EPİDERMAL GROWTH FAKTÖR (EGF)

EGF, 1962 yılında Stanley Cohen tarafından nerve growth faktör üzerine yapılan çalışmalar sırasında bulunmuştur. Cohen, farelerin submaksiller bez ekstrelerini yenidoğan hayvanlara enjekte etmiş, bu hayvanlarda göz kapaklarının daha önce açıldığını, insizorların daha erken çıktığını gözlemiştir (13). 1965 yılına kadar yapılan biyolojik araştırmalarda ve hücre kültürü çalışmalarında epitel hücrelerinde proliferasyona sebep olduğu gözlenmiştir. Birkaç yıl epitel proliferasyonu edici protein kodu ile anılmıştır. 1972 yılında molekül yapısı açıklanmıştır. 1975'te Gregory insanlarda yaptığı çalışmada, idrardan EGF'yi izole etmeyi başarmış ve Human EGF-urogastron adını vermiştir (13).

EGF, basit, tek zincirli bir polipeptiddir. 53 aminoasit içerir. Molekül ağırlığı 6054 Dalton'dur. Urogastron da 53 aminoasitten oluşur. Her ikisinde zincir yapılarında 37 aminoasit eş dizilim gösterir. H-EGF 5500 Dalton molekül ağırlığındadır. İkisinin de biyolojik etkileri aynıdır. EGF ısıya dayanıklıdır. EGF, 976 aminoasit içeren 130000 Dalton molekül ağırlığındaki prekürsörden oluşur. Bu pro-EGF'nin zincir yapısında 7 tane EGF benzeri peptid gözlenmiştir. Genetik olarak EGF 4q kromozomunda lokalizedir (5,10,28).

EGF, idrar, süt, tükürük, plazma, ter, gözyaşı, amnion sıvısından izole edilmiştir (28). Tükürük bezlerinden başka, Brunner bezlerinden, böbrekteki ekzokrin bezlerden ve prostat bezinden salgılandığı belirlenmiştir (25,27). Yapılan çalışmalarda, EGF, rat ve fare gibi deney hayvanlarının submandibuler bezlerinden salgılanan tükürükte yüksek, plazmalarında düşük oranda (42), insanlarda ise parotis bezinden salgılanan

tükürükte yüksek konsantrasyonda bulunmuştur (52).

<sup>125</sup>I işaretli EGF ile insan fibroblast kültürlerinde yapılan çalışmalarda fibroblastların yaşına göre 40000-100000 arasında EGF'ye spesifik reseptör taşıdıkları bulunmuştur. Aynı yöntem ile kornea, lens, human glial, human epidermoid karsinoma, vasküler endotel, koryokarsinoma, karaciğer, plasenta, deri eklemlerinde (bazal tabaka, sebosit, miyoepitelyal hücreler, M.erektör pili) reseptörler saptanmıştır. Bu reseptörler eksternal membran reseptör tipidir. EGF reseptöre bağlandıktan sonra interkalize edilir ve muhtemelen lizozomlarda indirgenir (10). EGF, 37°C'da reseptörlerine irreversible olarak bağlanır. 37°C altındaki bağlanmalar hem reversibledir, hem de bağlanan reseptör sayısı azalmıştır. 37°C'de 45 dakikada reseptörlere bağlanma oranı %100'e yaklaşır (10,13).

#### EGF'nin Etkileri:

Deri: Niall 1982'de açık yaralarda topikal EGF uygulamış ve yara kapanmasının daha hızlı olduğunu izlemiştir (33). Laato 1986, DNA-RNA-hidroksiprolin parametrelerini araştırmış ve DNA miktarında %52, RNA'da %39, hidroksiprolinde %81 artış saptamıştır (33). Arturson 1984, korneada yaptığı in vitro çalışmada epitelizasyonun arttığını göstermiştir (3). Deneysel bir yara modeli çalışmasında epitelizasyonun, neoangiogenезisin, bağ dokusu gelişmesinin doza bağımlı olarak arttığı gösterilmiştir (8). EGF'nin fizyolojik seviyeleri plazmada 1-2 ng/ml, deride 6 ng/gram'dır. İntraperitoneal EGF enjekte edilen deneklerin derilerinde, diğer organlara göre 3 kat fazla tutulum izlenmiştir (10).

EGF epitelizasyonu, mitozu, kollajen yapımını arttırmaktadır. Yara yüzeyi hızlı bir şekilde tek kat olarak epitel ile örtülür. Fibroblast sayısında da belirgin bir artış izlenir. Buna bağlı olarak da kollajen

artmaktadır (15,32). EGF tarafından uyarılan hücrelerde, potasyum, aminoasit, glukoz 10 dakika ile 2 saat içinde artmaktadır. Hyaluronik asit sentezi ve makropinositozis 6 saatte, RNA sentezi 12'nci saatte yükselir. Bu olası mekanizma ile hücreler mitozun S fazına 20'nci saatte hazır hale gelirler (10,28).

Cohen'e göre EGF (13) yara iyileşmesinde kıl kökleri, yağ bezleri, bazal tabakayı uyararak etkisini gösterirken, Moore kıl köklerinde gerileme olduğu görüşündedir (38). Fizyolojik konsantrasyonlarda EGF, arakidonik asit salınımını (2) ve prostaglandin yapımını (22) artırmaktadır. EGF'nin bu etkisi mepakrin, hidrokortizon tarafından inhibe edilmektedir.

Yarada cerrahları ilgilendiren en önemli parametre de gerilme direncidir (tensile strength). Günlük ve yeterli EGF dozlarında gerilme direnci artar (6).

Birçok hücrenin ekstrasellüler matriks yapısına giren, hemostaz, hücre büyüme ve differansiyasyonu ile migrasyonundan sorumlu glikoprotein yapısındaki fibronektin de EGF kontrolü altındadır (48).

#### Gastrointestinal Sisteme Etkileri:

Barsak epitelinde trofik etki gösterir. Parietal hücrelerden hidrojen salınımını azaltarak gastrik asit salınımını inhibe eder. 3 önemli etkisi vardır:

1. Mitogenezin artması (55),
2. Antisekresyon,
3. Sitoproteksiyon.

Mide asit sekresyonunda etkili bir inhibitör rolü vardır. Vagal denervasyon uygulanan midelerde yapılan çalışmalarda, pentagastrin, ürokolin, histamin ile uyarılan parietal hücrelerden  $H^+$  salınımı EGF ile bloke edilmiştir. Serum gastrin seviyelerinde değişiklik izlenmemiştir

(30,49). Asit sekresyonundaki inhibitör etkisi, indirekt ve geçici olarak duodenal alkalizasyonu azaltabilir. Asetik asit kullanılarak oluşturulan kronik gastrik ülserli deneklere, EGF, peroral ve parenteral verilmiş, gözlemlerde ise peroral verilen EGF'nin midede denatüre olmadığı, her iki yolla da EGF verilen deneklerde ülserlerin iyileştiği gözlenmiştir. Sialoadenektomi uygulanan deneklerde ülser iyileşmesi geri kalmıştır. Buna göre EGF etkisini, mide asidini inhibe ederek değil, mitojenik etkisi ile reepitelizasyon sağlayarak yapmaktadır (31). EGF, gerek mide mukozasında topikal, gerekse incebarsaklarda intralüminal kullanımda etkisini göstermektedir (47). EGF'nin midenin longitudinal ve sirküler düz kaslarında doza bağımlı bir kontraksiyon etkisi vardır. Bu etki indometazin, ibuprofen, aspirin, steroid ile inhibe olmaktadır (39). Ayrıca EGF'nin pankreas ekzokrin hormonlarına ve etkilerine inhibitör rolü yoktur. Sekretin ile aminoasit dizilimleri benzerdir (46). Parsiyel hepatektomi uygulanan ratlarda EGF'nin karaciğer rejenerasyonunu arttırdığı gözlenmiştir (40). Geniş incebarsak rezeksiyonu uygulanan deneklerde, EGF'nin eksojen verilmesiyle, intestinal epitelde proliferasyon saptanmıştır (20).

EGF'nin Brunner bezlerinde de bulunması, gastrointestinal sistem epitel hücrelerinde mitogeneze neden olması, kolon tümörlerinin etyolojisinde suçlanmasına ve araştırılmasına sebep olmuştur. 1-2 Dimetilhidrazin ile yapılan çalışmalarda, oluşan kolon kanserlerinde etkisi gösterilememiştir. Deneklerde anal tümörler gelişmesi, squamöz hücrelerde karsinogenlerin etkisini potansiyalize ettiği görüşünü arttırmaktadır (29).

Tümör hücreleri ile yapılan hücre kültür araştırmalarında Fitzpatrick (18), meme kanserlerinde EGF reseptörü izole etmiştir. %20 olguda EGF reseptörünün pozitif, östrojen reseptörünün negatif saptanması,

EGF'nin tümör üzerinde mitojenik etkisini düşündürmektedir (19). Spitzer de aksiller lenf tutulumu olan meme kanseri olgularında, yüksek EGF reseptör tutulumu saptamıştır (51). Prognoz indikatör olarak kullanılmaya çalışılmaktadır. Meme kanserli olguların idrarla EGF atılımları arasında bir korelasyon izlenmemiştir (54).

Tiroid hormonları ile EGF arasında benzer etkiler araştırılmış, tiroid hormonlarının EGF miktarına deride, böbrek ve idrarda arttırdığı gözlenmiştir (36).

EGF'nin diğer growth faktörler üzerindeki etkisi halen bilinmemektedir. İn vitro çalışmalarda ortamda antijen varsa EGF T-lenfositlere mitojenik etki göstermektedir. Antijen spesifik T-cell proliferasyonunu arttırmakta ve platelet derived growth faktör ile sinerjik etki yapmaktadır (1). EGF'ye karşı 151-IgG şifreli monoklonal antikor geliştirilmiştir (12). Antikor EGF reseptörüne bağlanarak EGF'nin biyolojik etkilerini önlemektedir (12,24).



## GEREÇ VE YÖNTEMLER

Çalışma, Akdeniz Üniversitesi Tıp Fakültesi İbni Sina Cerrahi Araştırma Merkezinde yapıldı.

Araştırmada, 52 adet Albino cinsi 25-35 gram ağırlığında iki aylık, genç, erkek fare kullanıldı (4). Genç fareler yara iyileşmesi daha iyi izlenebildiği için seçildi (50). Denekler, kontrol (SF), karşılaştırma (AgS), deney (EGF) grubu olmak üzere üçe ayrıldılar.

Deneklerin hepsi, eter anestezisi ile uyutulduktan sonra, sırt bölgeleri geniş şekilde traş edildi. Deneklerde yanık oluşturmak amacıyla bu deney için özel olarak yaptırılan, yüzeyi 1 cm<sup>2</sup> olan bir demir parçası kullanıldı. Kaynamakta olan suda 3 dakika bekletildikten sonra deneklerin kuyruklarına yakın sırt bölgelerine 2 saniye temas ettirildi. Dağlama yöntemi ile oluşturulan yanıklarda demirin, deriye teması sırasında yüzey ısısı 50°C olarak ölçüldü.

Araştırma öncesi yapılan pilot çalışmalarda yanık oluşturulduktan sonra alınan biopsilerin histopatolojik değerlendirilmesinde 2 saniyelik dağlamanın ikinci derece yanığa sebep olduğu görüldü. Pilot çalışmada kullanılan denekler araştırma dışı bırakıldı.

Yanık alanının küçük olması ve desikasyon yaratmaması nedeniyle intraperitoneal serum fizyolojik enjeksiyonu yapılmadı.

Deneğin yaratabileceği mekanik travmayı en aza indirmek için kuyruğun gövdeyle birleştiği yerin 1 cm üst kısmında yanık oluşturuldu (Resim 1).



Resim 1 : Deneklerde oluşturulan yanık yarası.

Yanık yüzeyinin sınırlı ve kare şeklinde tutulması ölçüm kolaylığı sağladığı içindir.

Gruplara 14 gün süresince;

1. Grup (Kontrol-SF): 20 fareye hergün yanık yarasına 1 cc % 0.9 NaCl solüsyonu topikal uygulandı.

2. Grup (Karşılaştırma-AgS): 20 fareye hergün yanık yaralarını kapatacak şekilde bir kez Silver-sülfadiazin % 1 (Silverdin<sup>R</sup>) topikal uygulandı.

3. Grup (Deney-EGF): 12 deneye EGF (Sigma E 7755) hergün  $1.5 \mu\text{g}/\text{cm}^2$  (53), yanık üzerine konulan spançların altına mikropipet yardımı ile topikal uygulandı.

Her denenin günlük vücut ağırlığı takibi ve yaranın kenar ölçümleri yapıldı. Yanık alanları hergün milimetrik kağıtlara çizildi ve ölçüldü.

Her denekten beşinci gün, kurut altından kültür alındı.

Aerob ve anaerob mikroorganizmalar için uygun besiyerlerine ekim yapıldı. Ayrıca her denek, deney boyunca klinik kriterlere göre (44): Yarada siyaha yakın renk değişimi, hemoraji, eritem, eskar ayrılması ile takip edildiler. Deneklerin yaraları bir kez debride edildi. Sonuçlar Student's t-testi ile değerlendirildi.

Her grubun yarısı randomize olarak seçildi ve 7'nci gün, diğer yarısı 14'üncü gün servikal dislokasyon ile sakrifiye edildi. Histopatolojik çalışma için biopsiler alındı. Lezyonlu deri alanlarından %10'luk formaline alınan biopsi örnekleri, doku takibinden geçirildikten sonra parafin blokları yapıldı. Her örnekten en az üç, en çok beş blok hazırlanarak Hematoksilen-eozin, Alcian-blue, Masson-trichrom özel boyaları ile boyandı ve ışık mikroskobu düzeyinde incelendi. Bulguların renkli fotoğrafları (Kodak Gold 100 ASA) çekildi.

DNA gösterimi için Radyoaktif <sup>3</sup>H Timidin inkorporasyonu uygulandı. Deneklere 6 ve 13'üncü günlerde (deneyden 24 saat önce) 0.5 millicuri/ml Radyoaktif <sup>3</sup>H Timidin (Cart No. GC 3374 Amersham) intraperitoneal enjekte edildi. Servikal dislokasyon ile sakrifiye edilen deneklerin yanık alanları eksize edildi, granülasyon alanları ile ülser alanları ayrılarak hassas terazide tartıldı. Homojenize edilen bu örnekler daha sonra organik çözücüde (LSC Cocktail filter count, Catalog No. 6013141 Packard) bir hafta bekletildikten sonra, Beta counter 'da 3 dakika süre ile sayıldı (Packard A Canberra Company 1500 Tricarb). Elde edilen sonuçlar sayım/gr doku olarak düzeltilerek değerlendirilmeye alındı.

Granülasyon ve ülser alanlardan elde edilen <sup>3</sup>H Timidin sayım ortalamaları arasındaki önem kontrolü varyans analiz yöntemiyle, eşler arası sayım ortalamaları ise Wilcoxon istatistik testiyle araştırıldı. Anlamlılık sınırı p < 0.05 olarak seçildi.

Her denek önceden hazırlanan ve temizlenen kafeslerde ayrı ayrı tutuldu ve günlük, yeterince fare yemi, su verilerek izlendi. Çalışma süresince mortalite izlenmedi.

Çalışmada araştırılan parametreler:

1. Yanık yarasının iyileşmesi,
2. Yanık yara enfeksiyonu,
3. Histopatolojik çalışma ile yanık yarasının takibi,
4. Yanık yarasında beklenen DNA artışının <sup>3</sup>H Timidin inkorporasyonu ile saptanmasıdır.

## BULGULAR

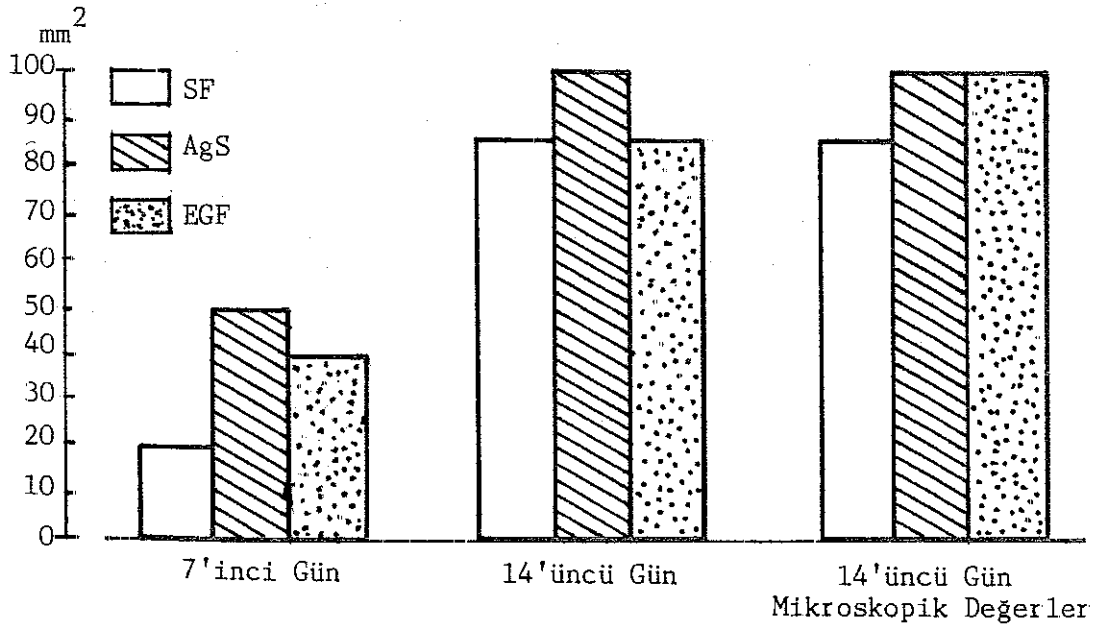
### YANIK YARASININ İYİLEŞMESİ:

1. Grup (Kontrol grubu-SF): Standart yöntemle yanık oluşturulmasını takiben deneklerde, ilk iki gün gelişen ödem nedeniyle yanık yaralarında genişleme izlendi. Deneklerde bül gelişmedi (Pilot çalışmada da deneklerde bül gelişmediği ancak histopatolojik olarak 2'nci derece yanık geliştiği saptanmıştı). Ödem azalmasıyla yanık yaralarında 3'üncü günden itibaren küçülme başladı. Aynı günlerde gruptaki deneklerin %80'inde normal deride kılınmanın başladığı izlendi. 4-5'inci günlerde yanık alanı sert kabukla örtüldü. 7'nci günden itibaren ülser etrafında gelişen granülasyon dokusu makroskopik olarak görüldü. 7'nci gün yapılan ölçümde deneklerde ortalama epitelizasyon alanı  $20 \pm 0.24 \text{ mm}^2$  olarak ölçüldü. Deneyin sonlandırıldığı 14'üncü günde ortalama epitelizasyon  $86 \pm 0.29 \text{ mm}^2$  bulundu. Bu deneklerde 14'üncü günde hala ortalama  $14 \text{ mm}^2$ 'lik ülser alan mevcuttu.

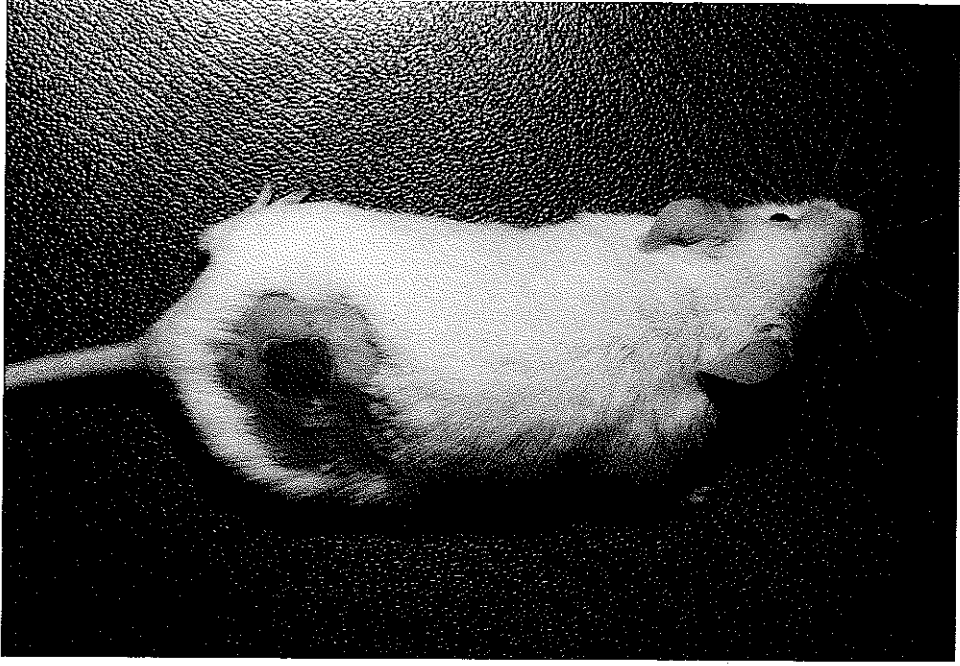
2. Grup (Karşılaştırma grubu-AgS): İlk iki gün yanık alanlarında ve boyut ölçümlerinde fark saptanmadı. Aşırı ödem ve bül gelişmedi. 5'inci günden itibaren yanık yaralarında kurut gelişti. Normal deride kılınma 4-5'inci günlerde başladı. Yanık yaralarının boyutlarında 5'inci günden itibaren yaklaşık  $1 \text{ mm/gün}$  küçülme izlendi. 7'nci günde ortalama epitelizasyon alanı  $50 \pm 0.7 \text{ mm}^2$  bulundu. Takip edilen grubun diğer yarısında 7'nci günden itibaren yaralarda  $1-2 \text{ mm/gün}$  küçülme izlendi. Granülasyon dokusu belirgindi. Gruptaki deneklerde 14'üncü günde makroskopik olarak ülser görülmedi. 14'üncü günde epitelizasyon alanı  $100 \text{ mm}^2$

olarak ölçüldü.

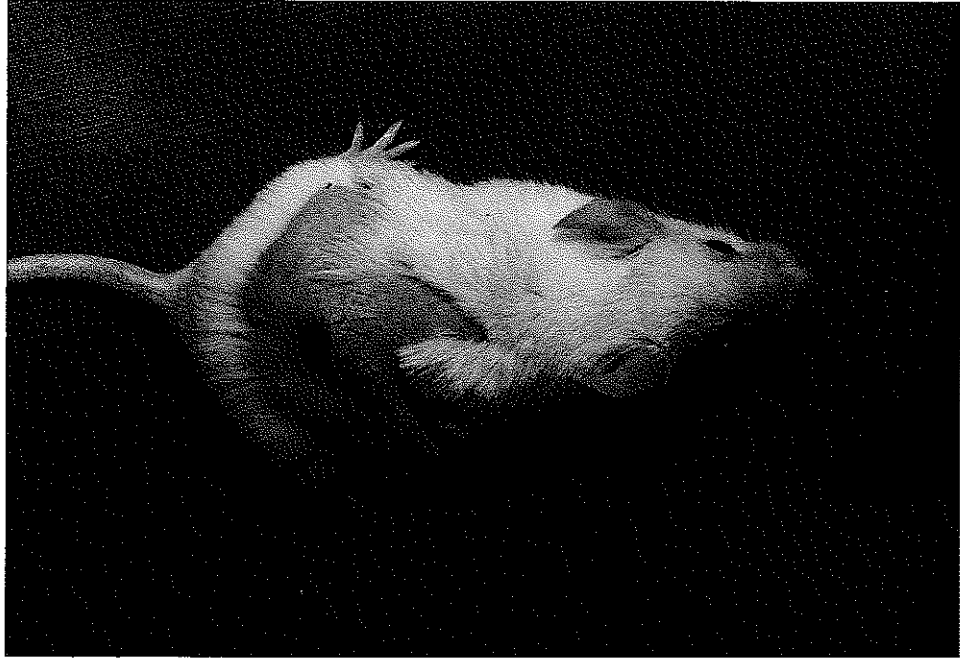3. Grup (Deney grubu-EGF): Bu grup deneklerinde ödem ve bül gelişmedi. İlk iki gün yanık yaralarında gerileme olmadı. 4'üncü günden itibaren kurut geliştiği izlendi. 7'inci gün sonunda ortalama epitelizasyon  $40 \pm 0.08 \text{ mm}^2$  bulundu. Ülser etrafında granülasyon dokusu belirgindi. Deneklerde normal deride kıllanma 9-10'uncu günlerde başladı. Deneyin sonlandırıldığı 14'üncü günde %50 denekte normal deride kıllanma gecikmişti. 10'uncu günden itibaren yanık yaralarında küçülme hızında artış izlendi. Granülasyon dokusu 1-2 mm/gün ilerledi. 14'üncü günde deneklerin %30'unda ülserlerin tamamen kapandığı görüldü. Bu grupta 14'üncü günde ortalama epitelizasyon  $86 \pm 0.13 \text{ mm}^2$  bulundu. %70 denekte deney sonuçlandırıldığında ortalama  $14 \text{ mm}^2$  kurut izlendi. Bunlar gelişen ikinci kurutlardı. Çalışma protokolüne uyularak, epitelizasyonu bozmamak için gelişen ikinci kurutlar debride edilmedi. İlerde histopatoloji bölümünde açıklanacağı gibi bu kurutların altında epitelizasyon tamamlanmıştı (Grafik 1) (Resim 2,3,4).



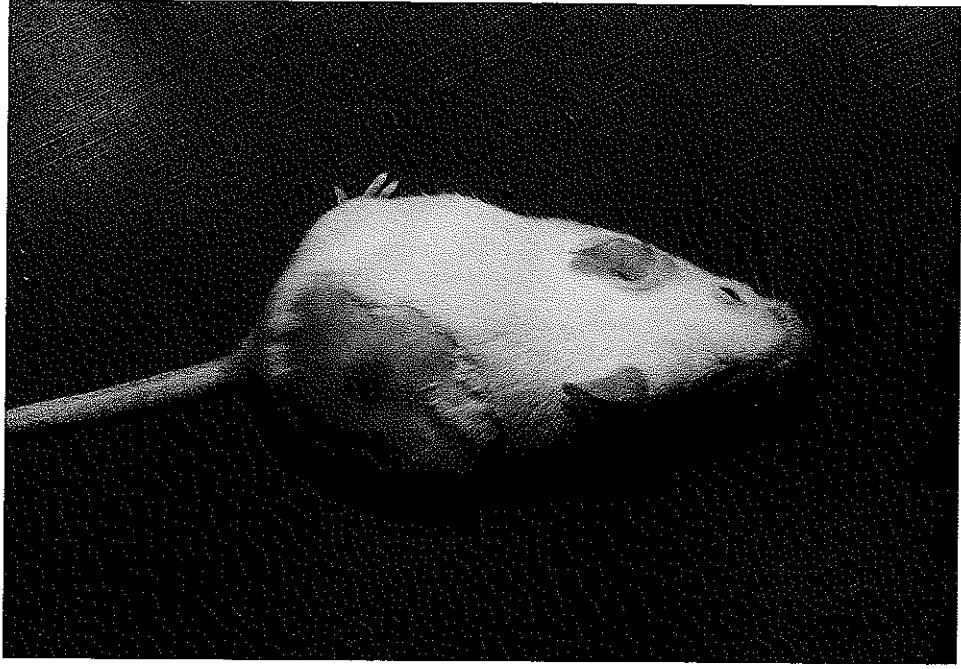Grafik 1 : Grupların epitelizasyon hızları gösterilmiştir.



Resim 2 : EGF grubunda 5'inci günde yanık yarasının ve kurutun görünümü.



Resim 3 : EGF grubunda 10'uncu günde yanık yarasının görünümü.



Resim 4 : EGF grubunda 14'üncü günde yanık yarasının görünümü (Granülasyon dokusu ve kılların uzamadığı normal deri görülüyor).

Grupların ölçüm sonuçları 7'inci ve 14'üncü günlere göre Student's t-testi ile karşılaştırıldı. Buna göre 1 ve 2'nci gruplar arasındaki alan ölçüm sonuçlarında 7'inci ve 14'üncü günde istatistik olarak belirgin fark gözlemlendi ( $p < 0.05$ ). 1 ve 3'üncü gruplarda 7'inci gün verilerinde belirgin fark bulundu ( $p < 0.05$ ). 2'nci ve 3'üncü gruplarda 7'inci gün verileri istatistik olarak belirgin değildi. 14'üncü gün verilerinde fark gözlemlendi ( $p < 0.05$ ).

#### DNA ÇALIŞMASI:

İkinci derece yanık yaraları iki grupta değerlendirildi:

- a) Yara kenarı ve oluşan granülasyon dokusu (Gra),
- b) Ülser bölgesi (Ülser).

SF uygulanan grupta 7'inci günde granülasyon dokusu Radyoaktif  $^3\text{H}$  Timidin tutulumu  $3848 \pm 1368$  sayım/gr doku, 14'üncü günde ise  $2128 \pm 810$

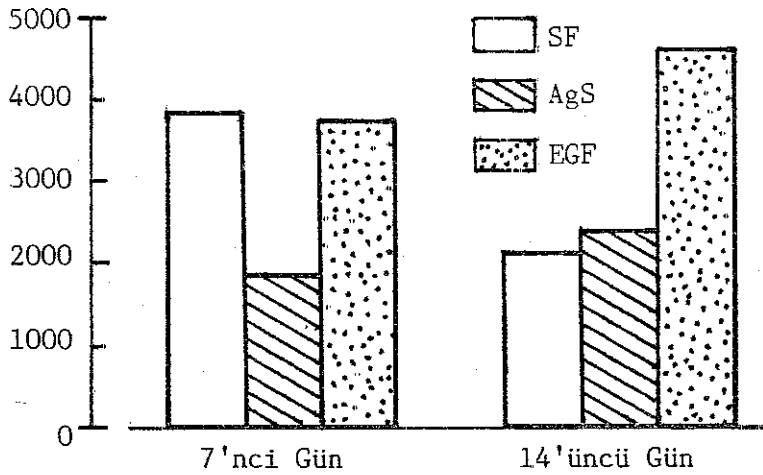


sayım/gr doku bulundu. Aynı grubun 7'nci ve 14'üncü gün ülser zemini ölçümleri, sırasıyla 1021±795, 2099±535 sayım/gr doku bulundu.

AgS uygulanan grubun 7'nci ve 14'üncü gün granülasyon dokusu Radyoaktif <sup>3</sup>H Timidin ölçümleri 1719±318, 2372±642 sayım/gr doku olarak saptandı. Bu grubun ülser zemininde yapılan 7'nci ve 14'üncü gün ölçümleri sırasıyla 666±212, 1082±329 sayım/gr doku bulundu.

EGF uygulanan 3'üncü grupta granülasyon dokusunda 7 ve 14'üncü günlerde Radyoaktif <sup>3</sup>H Timidin tutulumu 3728±1276, 4632±1367 sayım/gr doku, ülser zemininde 7 ve 14'üncü günlerde Radyoaktif <sup>3</sup>H Timidin tutulumu ise 2823±220, 2864±1411 sayım/gr doku olarak ölçüldü (Grafik 2,3).

Sayım/gr Doku



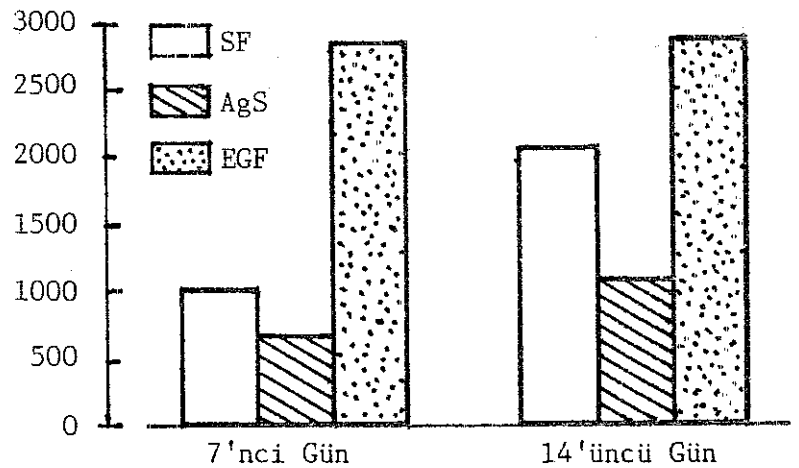
Grafik 2 :

Grupların granülasyon alanlarının <sup>3</sup>H Timidin tutulumlarının karşılaştırılması.

Grafik 3 :

Grupların ülser alanlarının <sup>3</sup>H Timidin tutulumlarının karşılaştırılması.

Sayım/gr Doku



Varyans analiz yöntemiyle zamanın etkisi sabit tutulunca 3 grubun birbiri ile karşılaştırılmasında, ülser alanlarındaki Radyoaktif  $^3\text{H}$  Ti- midin ölçümleri gruplar arasında farklı bulundu ( $p < 0.05$ ). Granülasyon alanlarının aynı metodla karşılaştırılmasında da istatistik olarak belirgin fark saptandı ( $p < 0.05$ ).

Her grubun 7'nci gün granülasyon alan değeri ve ülser alan değeri, 14'üncü gün değerleriyle Wilcoxon metoduyla karşılaştırıldı. SF grubunda, granülasyon ve ülser alanlarının 7 ve 14'üncü gün değerleri arasında istatistiksel belirginlik gözlemlendi ( $p < 0.05$ ). AgS grubunda, gerek granülasyon, gerekse ülser alanlarının 7 ve 14'üncü gün değerlerinin karşılaştırılmasında saptanan fark anlamlı bulundu ( $p < 0.05$ ). EGF grubunda 7 ve 14'üncü gün değerlerinin birbiri ile karşılaştırılmasında fark gözlemlenmedi ( $p > 0.05$ ).

#### YANIK YARA İNFEKSİYONU:

5'inci günde alınan kültür sonuçları:

1. Grup: 8 denekte Staph.epidermitis, 2 denekte Bacillus subtilis izole edildi. 10 denekte üreme olmadı.
2. Grup: 8 denekte Staph.epidermitis, 3 denekte Bacillus subtilis izole edildi. 9 denekte üreme olmadı.
3. Grup: 6 denekte Staph.epidermitis üredi. 6 denekte üreme olmadı.

Bu sonuçlara göre yaralardan patojen bakteri izole edilmemiştir.

#### YANIK YARASININ HİSTOPATOLOJİK DEĞERLENDİRİLMESİ:

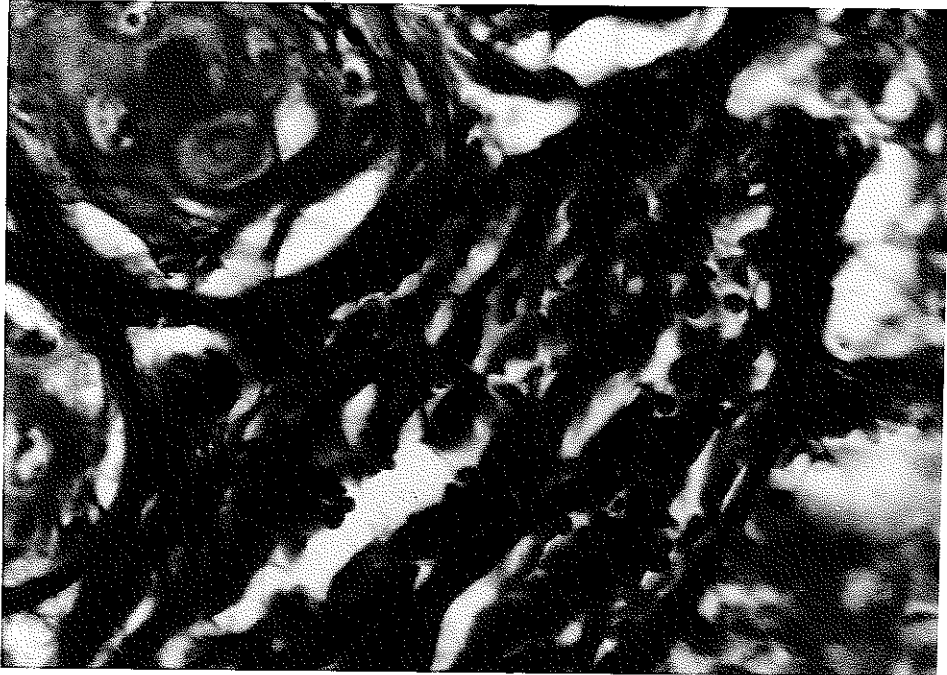
##### 1. Grup (SF):

7'nci gün alınan biopsi örneklerinin değerlendirilmesi:

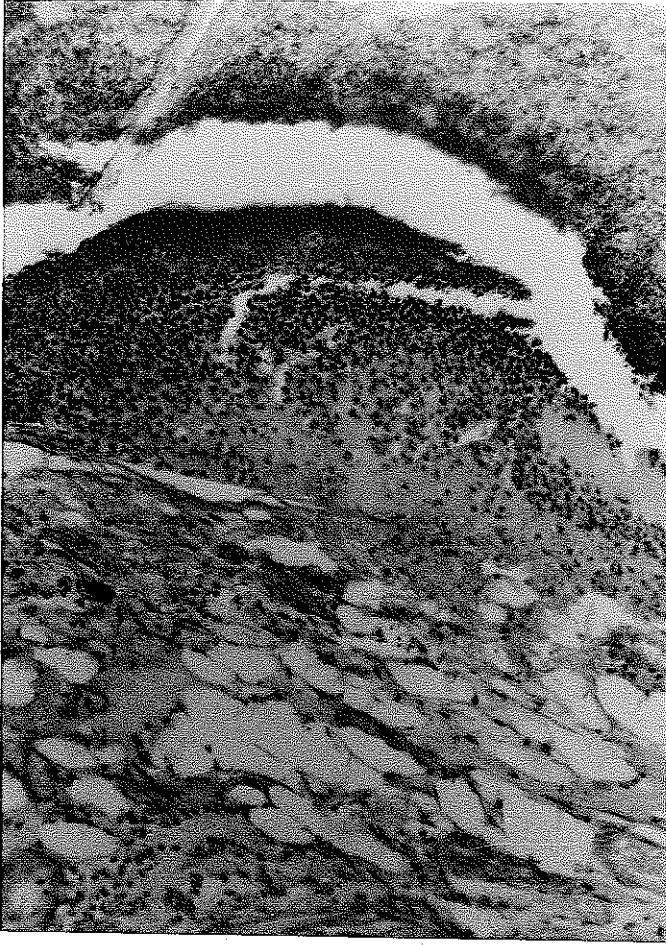Yara kenarlarında 2-3 sıra şeklinde rejenerasyon olan epitel, yara

merkezine doğru tek sıralı epitel şeklinde ilerliyordu. Tek sıralı epitel bazen kurutun altında da devam ediyordu. Çok sıralı epitelde her alanda 1-2 mitoz yanısıra granüler tabakada, diğer bir deyişle keratohyalin granüllerde ve keratin yapımında artış izlendi. Çok sıralı epitel altında belirgin granülasyon dokusu vardı. Damarlanma artmıştı. Yeni gelişen damar tomurcuklarının birçoğunda damar lümenleri açılmıştı. Kronik yangı hücreleri baskındı. Bu bölgede kıl köklerinde rejenerasyonun başladığı dikkat çekti. Fibromyoblast proliferasyonu artmıştı. Yara alanının merkezinde iskemik nekroz, altında çok sayıda nötrofiller vardı. Nötrofillerin yoğunluğu yara kenarına doğru artıyordu. Bunun altında çok belirgin bir şekilde ödem, damar dışına çıkmış eritrositler, akut yangı hücreleri dikkat çekiyordu.

Derin dermiste yaraya komşu alanlarda daha yoğun olmak üzere nötrofil, eozinofiller yanısıra plazma hücreleri, makrofajlar ve lenfositlerden oluşan yangı izlendi. Burada dikkati çeken bir diğer olay, granülasyon dokusunun, daha önce ilerlemesi, üzerini daha sonra epitelin örtmesi idi (Resim 5,6,7,8).



kesim 5 : Grup I deneginde 7'nci gün. Sol tarafta rejenera kıl kökleri, granülasyon dokusu içerisinde mavi renge boyanmış kollajen lifler. Masson-Trichrom özel boyası. x1400.

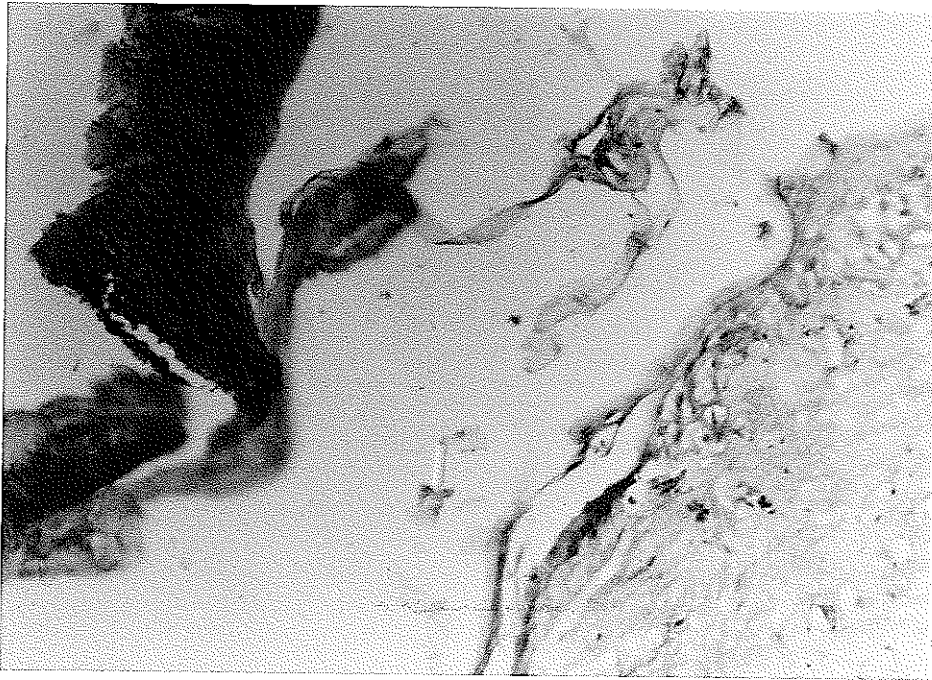


Resim 6 :

Grup 1 deneğinde 7'nci günde yara merkezi.

Yukarıdan aşağıya doğru:

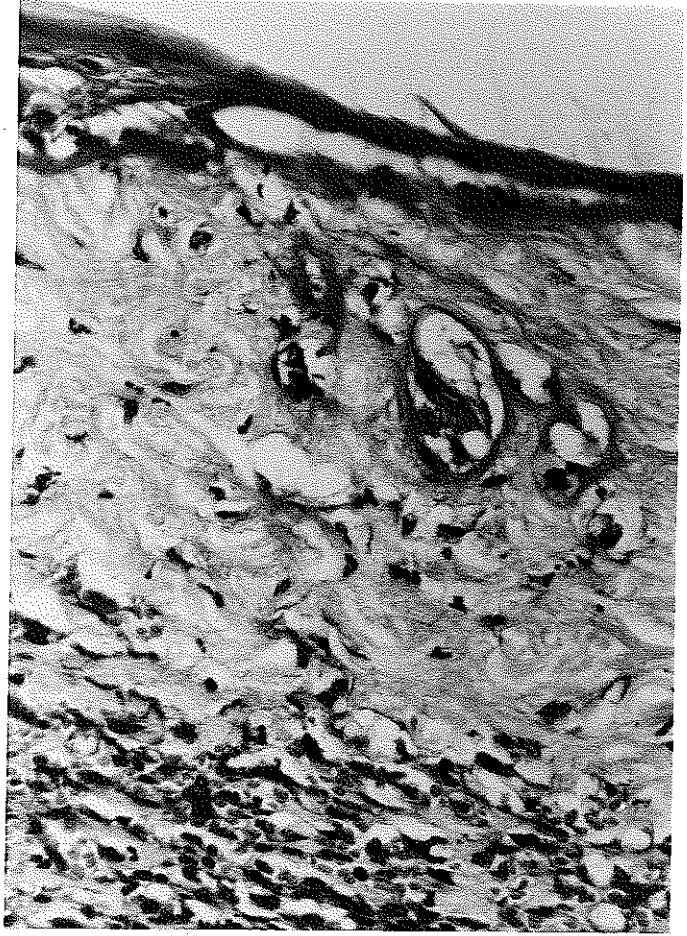
Ülser alanı, yoğun nötrofil toplulukları, ödem, eritrositler ve akut yangı hücreleri. H.E.x350.



Resim 7 : Grup 1 deneğinde 7'nci gün yara merkezine yakın alan, solda epitel üzerinde kurut görülmekte. Sağda yukarıda 2-3 sıralı epitel yara merkezine doğru tek katlı epitel şeklinde devam etmekte. Epitel altında genç bağ dokusuna ait ara madde mavi olarak boyanmıştır. Alcian-Blue özel boyası. x700.

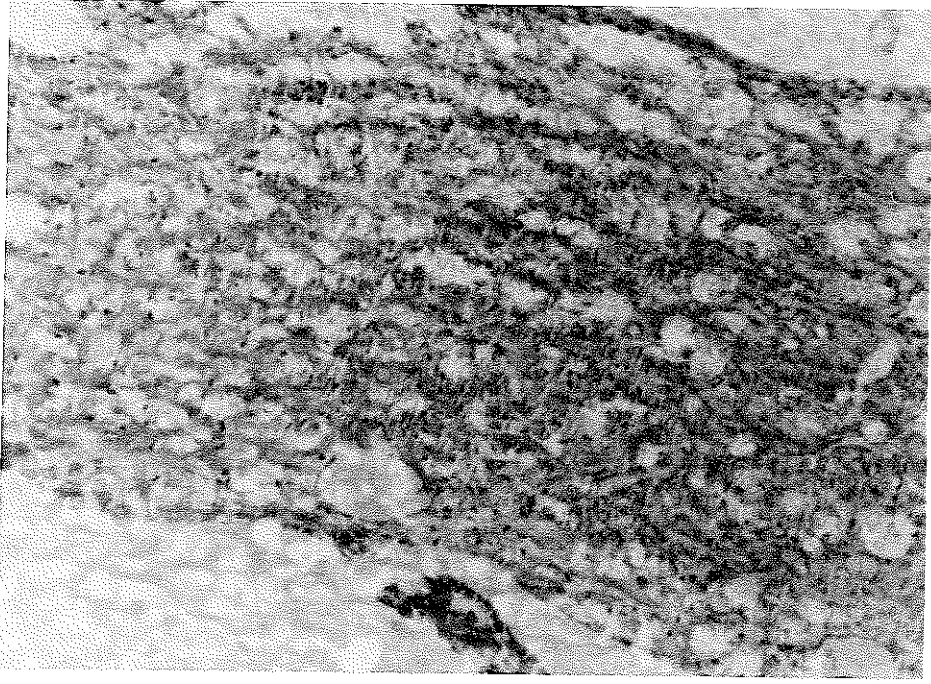
Resim 8 :

Grup 1 deneginde 7'inci gün. Sağda tek sıralı epitel, solda ise 2-3 sıralı epitel izlenmekte. Epitel altında oldukça kalın bir bazal membran dikkati çekmekte. Epitel altında sol tarafta rejenerasyonu yeni başlayan kıl kökleri, çevresinde genç bağ dokusu ve en altta granülasyon dokusu içerisinde içleri eritrositlerle dolu damar yapıları görülmekte. H.E.x700.

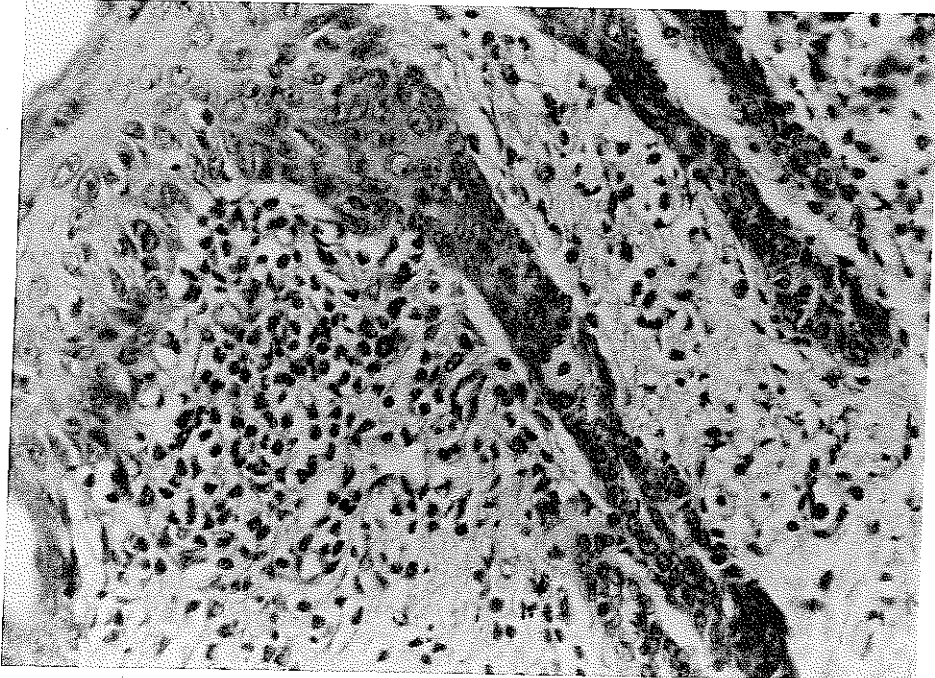


14'üncü gün alınan biopsi örneklerinin değerlendirilmesi:

Yara kenarlarında 5-6 sıralı olan epitel, merkeze doğru tek sıralı epitel şeklinde yaranın üzerini örtüyordu. İyileşmeyen alanda granülasyon dokusu bulunuyordu, üzerinde epitel yoktu. Çok sıralı epitelde akantoz, papillomatosis çok belirgindi. Mitoz ve keratohyalin granüllerinin sayıca arttığı dikkati çekiyordu. Epidermis üzerinde keratoz tabakasının daha da kalınlaştığı görüldü. Epidermis altında kıl köklerinin rejenerasyonu yara kenarından merkeze doğru ilerliyordu. Bu bölgedeki yangıda makrofajlar ve kronik yangı hücreleri sayıca azalmıştı. Fibromyoblastlar sayıca çok artmıştı ve kollajen lifler çoğalmıştı. Angiogenezis devam ediyordu ve damar tomurcuklarının çoğu lümen kazanmıştı. Kas liflerinin rejenerasyonu azdı (Resim 9,10).



Resim 9 : Grup 1 deneginde 14'üncü gün iyileşmemiş yara alanı. Granülasyon dokusu. Çok sayıda damar yapıları, arada mavi renkte boyanmış kollajen ara maddesi. Alcian Blue Özel boyası. x350.



Resim 10 : Grup 1 deneginde 14'üncü gün iyileşmiş yara alanı. Çok sıralı epitel içerisinde mitozlar, yüzeyde granüler tabaka izlenmekte. Epitel altında çok sayıda kronik yangı hücreleri bulunmakta. H.E. x350.

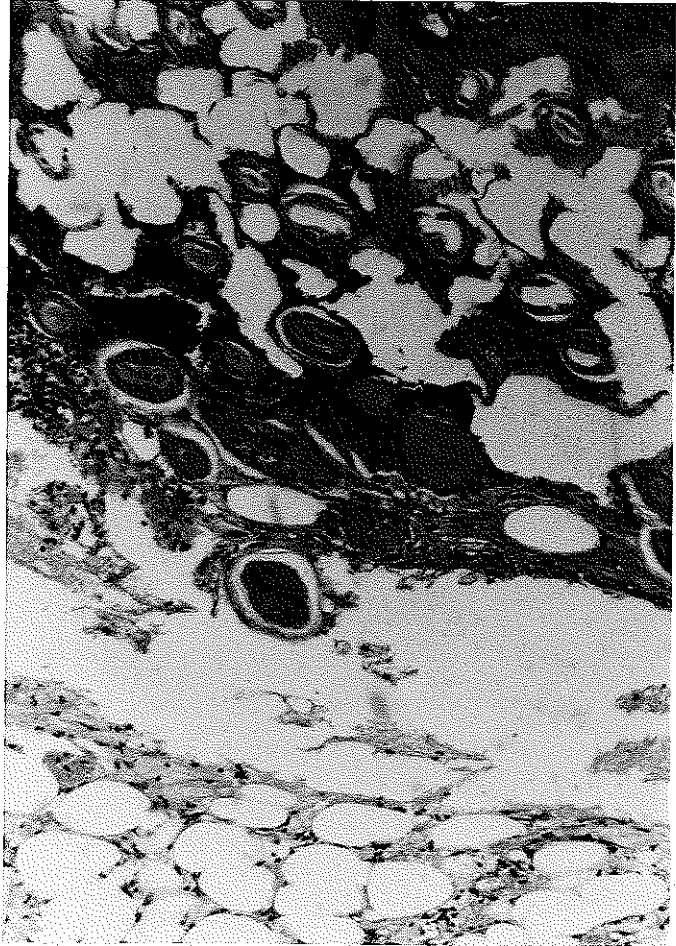
2. Grup (AgS):

7'nci gün alınan biopsi örneklerinin değerlendirilmesi:

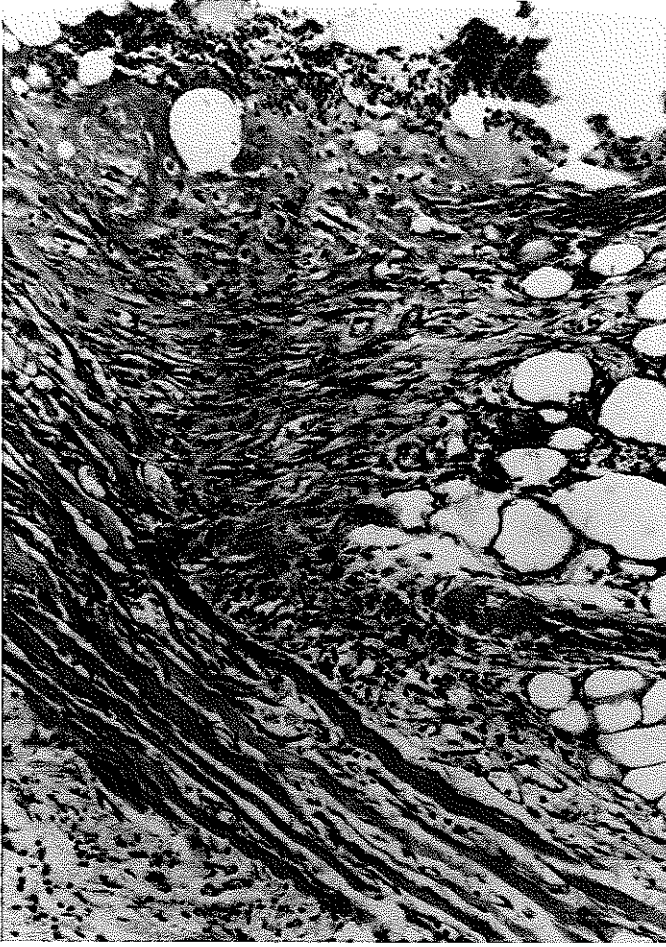Ortada epitelize olmamış iskemik nekroz şeklinde yara izleniyordu.

Bunun kenarlarında tek sıralı epitel kenarlara doğru birkaç sıralı epitel şeklinde devam ediyordu. Bu epitelde mitoz ve rejenerasyon oranı normal grubu göre çok fazla idi. Bazı alanlarda hücrelerde atipik mitozlar ve pleomorfik değişiklikler izlendi. Granüller tabaka çok belirgin olarak göze çarpmakta idi. Epitelize olmamış yara kenarlarında nötrofiller merkeze göre çok fazla idi. Epidermis altında granülasyon dokusu azalmıştı. Bu bölgede kolla- jen lifler artmıştı. Fibro- myoblastlarda, kas hücrele- rinde, kıl köklerinde, yağ dokusunda rejenerasyon bulgu- ları şiddetli idi. Kronik yangı hücreleri, makrofajlar

azdı ve en çok plazma hücreleri vardı. Az sayıda eozinofiller dikkati çekiyordu. Fibromyoblastlar yalnızca yara kenarlarında vardı. Genç bağ dokusu azdı. Epitelize olmamış yara altında iyi gelişmiş granülasyon do- kusu izlendi (Resim 11,12,13).

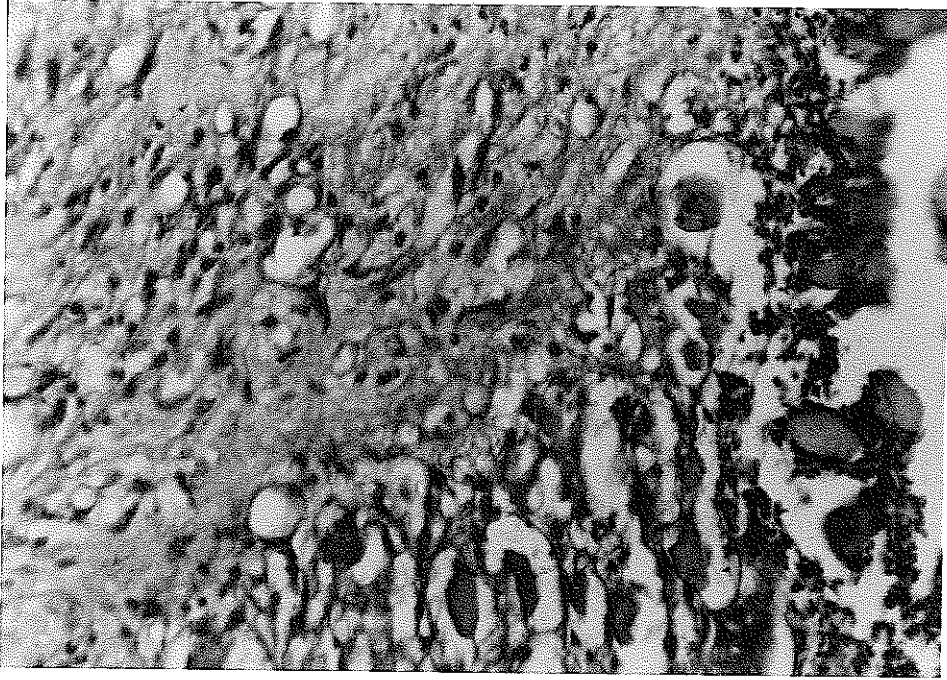


Resim 11 : Grup 2 deneginde 7'nci gün. Yüzeyde iskemik nekroz niteliğinde yara alanı. Fotoğrafın ortasında sağdan sola uzanan rejenere epitel. Epitel altında yağ ve granülasyon dokusu. H.E. x350.



Resim 12 :

Grup 2 deneginde 7'nci gn.  
Yzeyde sađ tarafta rejenere  
epitel, solda lser alanı.  
Altında granlasyon dokusu,  
rejenere kas hcreleri.  
Hcrelerde atipik  
deđiřiklikler. H.E. x350.



Resim 13 : Grup 2 deneginde 7'nci gn. Granlasyon dokusunun řiddeti az.  
Mavi renkte yođun kollajen ara maddesi. Fotođrafın altında  
rejenere kas hcreleri. Alcian-Blue zel boyası. x700.



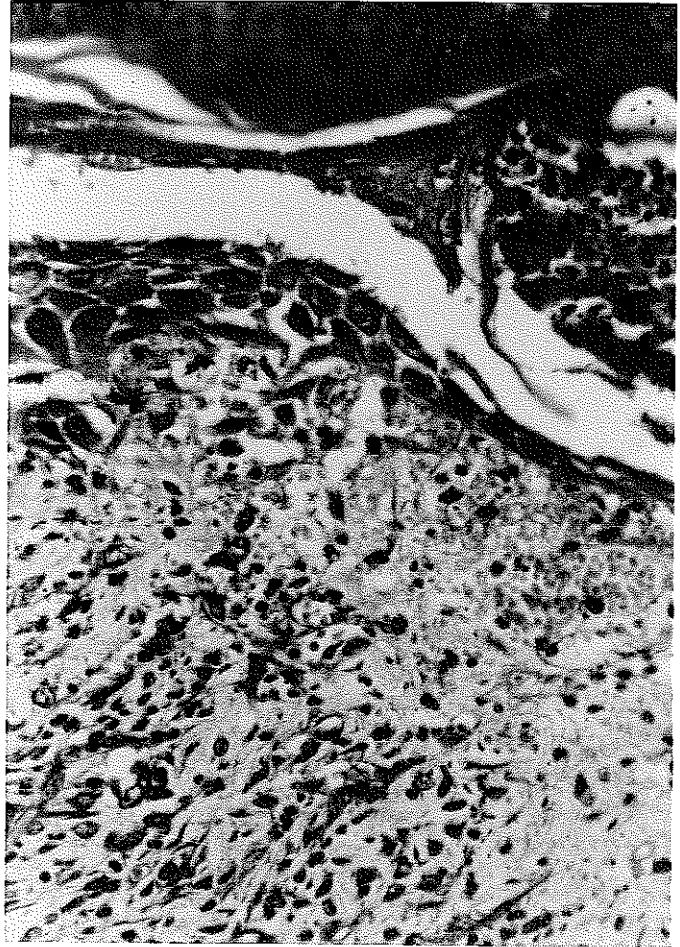
14'üncü gün alınan biopsi örneklerinin değerlendirilmesi:

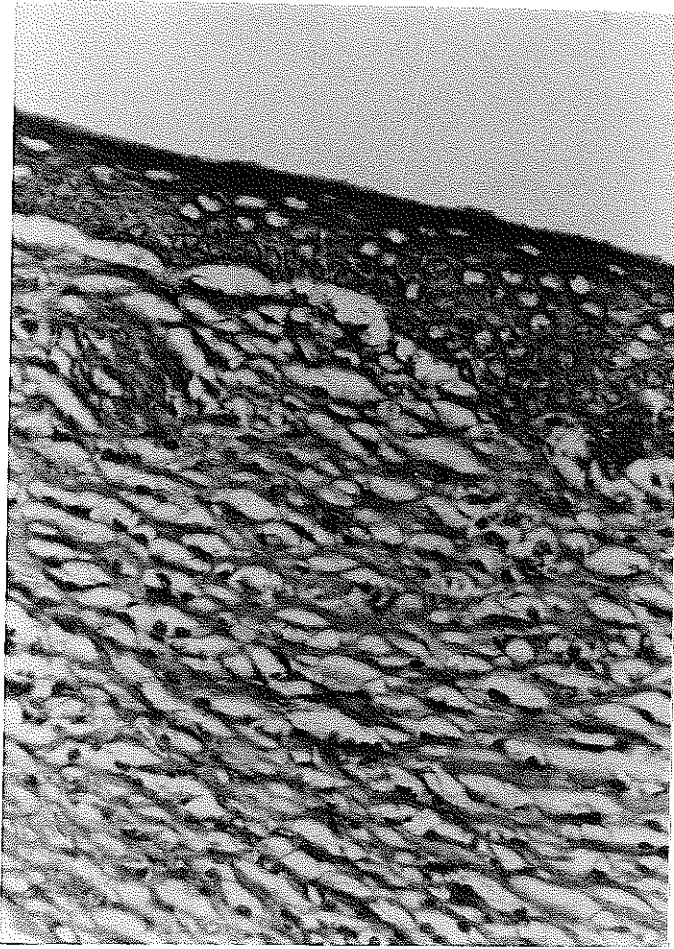
Yaraların epitelizasyonu tamamlanmıştı. Merkezde tek katlı olan epitel perifere gidildikçe çok sıralı dizilim gösteriyordu. Hücrelerdeki mitoz ve pleomorfik değişiklikler azalmıştı.

Epidermis altında yangı hücrelerinin azaldığı, granülasyon dokusunun daha az şiddette devam ettiği görüldü. Yangı hücrelerinden en çok lenfositler dikkati çekiyordu. Yüzeysel dermiste genç bağ dokusu yanısıra çok sayıda fibromyoblast, derin dermiste ise daha yaşlı bağ dokusu vardı. Kıl köklerinin rejenerasyonu periferde tamamlanmıştı. Merkezde kıl kökleri görülmedi. Kas dokusunun rejenerasyonu devam ediyordu (Resim 14,15).

Resim 14 :

Grup 2 deneginde 14'üncü gün. Yüzejde kurut, altında solda çok sıralı rejenere epitel sağ tarafta tek sıralı şekilde izlenmekte. Epitel altında granülasyon dokusu ve fibromyoblastlar. Hücrelerde atipik değişiklikler hafif derecede devam etmekte. H.E. x700.





Resim 15:

Grup 2 deneginde 14'üncü gün.  
Yüzeyde epitel, sol tarafta  
rejenere kıl kökü, dermiste  
granülasyon dokusu.  
Alcian-Blue. x700.

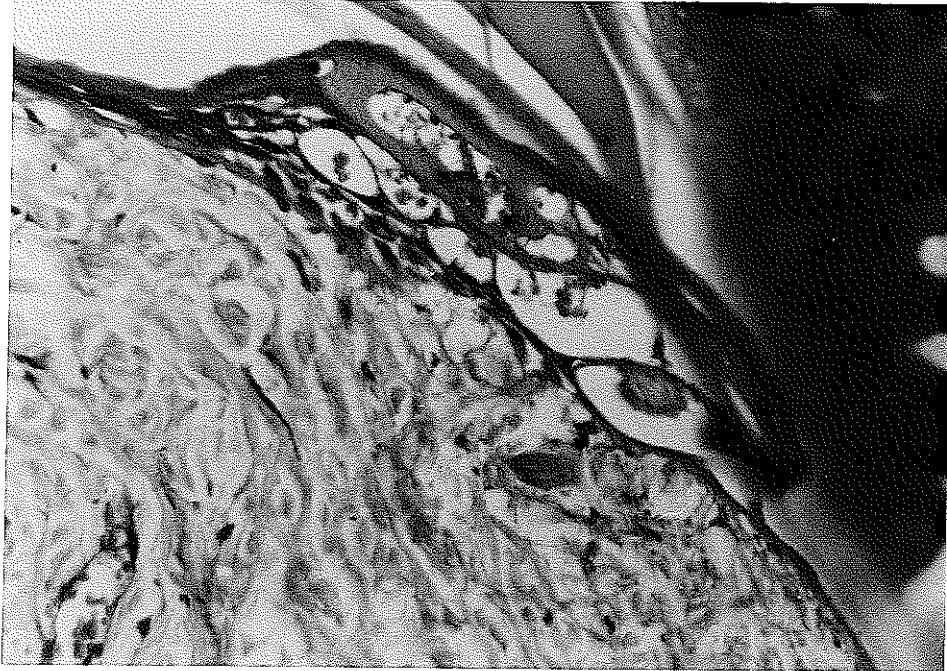
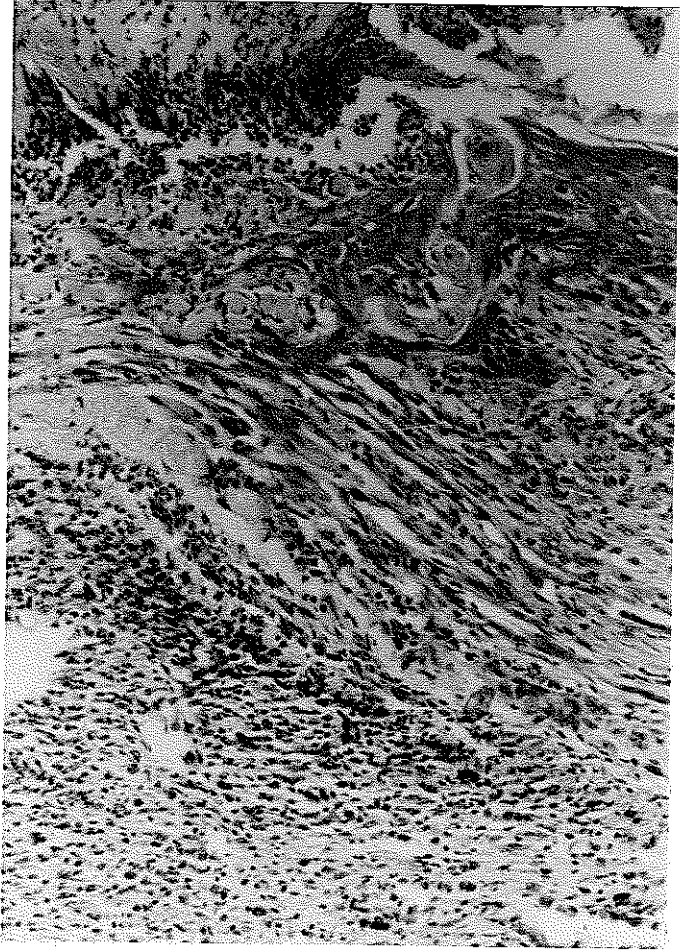
### 3. Grup (EGF):

7'nci gün alınan biopsi örneklerinin değerlendirilmesi:

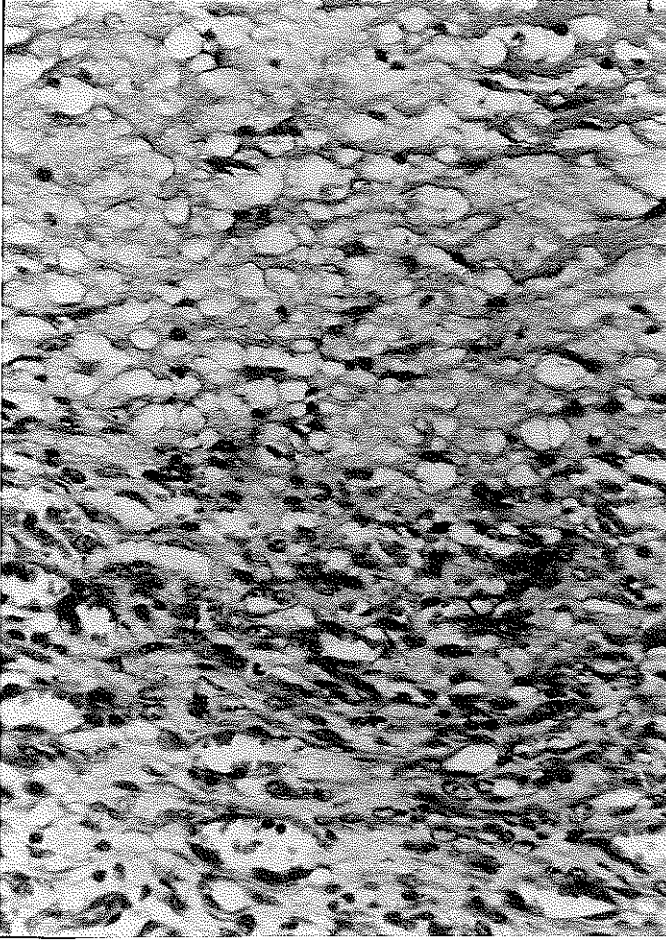
Yara kenarlarında çok sıralı rejenere epitel merkeze doğru tek sıralı olarak devam ediyordu. Bu epitel çok sayıda mitoz içeriyordu. Ülser etrafındaki granülasyon dokusu kontrol grubuna göre daha fazla idi. Damarlanma, ödem, nötrofil diğer gruplara göre çok fazla izlendi. Nötrofiller her alanda çok miktarda idi. Yara kenarında kıl köklerinin ve kas dokusunun rejenerasyonu görüldü. Bu alanda fibromyoblastlar çok sayıda idi. Yaranın merkezine doğru kollajen ara maddesinin arttığı dikkati çekti. Yaranın periferinde ise yaşlı bağ dokusu bulunuyordu (Resim 16, 17,18,19).

Resim 16:

Grup 3 deneginde 7'nci gun.  
Yuzeyde sagda rejenere  
epitel, sol tarafta ulser  
alani, yogun notrofiller.  
Epitel altinda cok damarli  
granulasyon dokusu. H.E.  
x350.

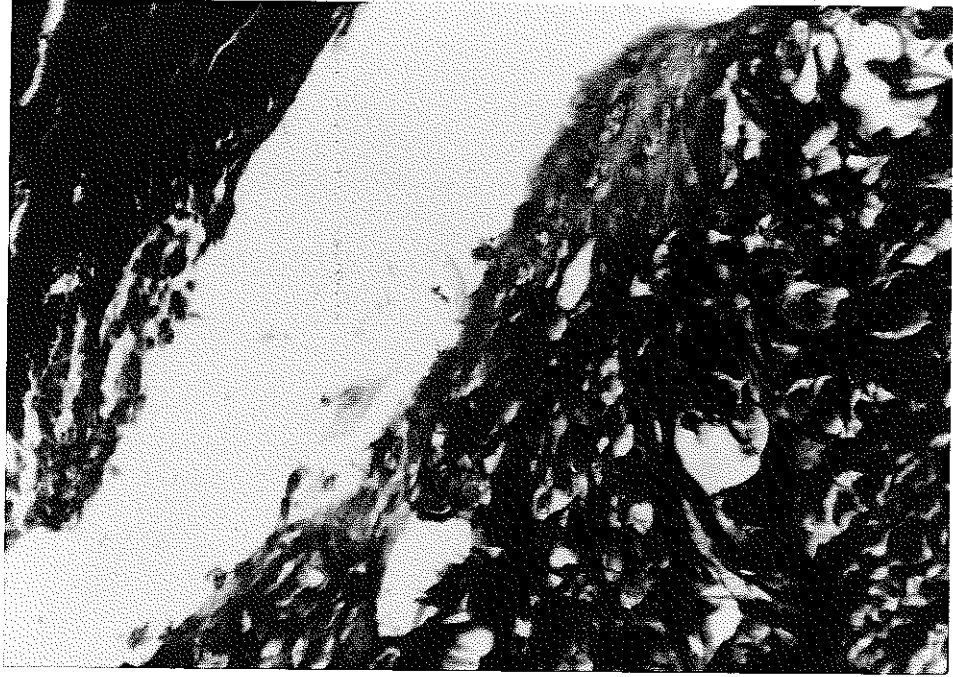


Resim 17 : Grup 3 deneginde 7'nci gun. Yara periferinde epitel altinda  
yasli bag dokusu. H.E. x700.



Resim 18 :

Grup 3 deneğinde 7'inci gün.  
Granülasyon dokusunda  
anjiogenezis. H.E. x700.



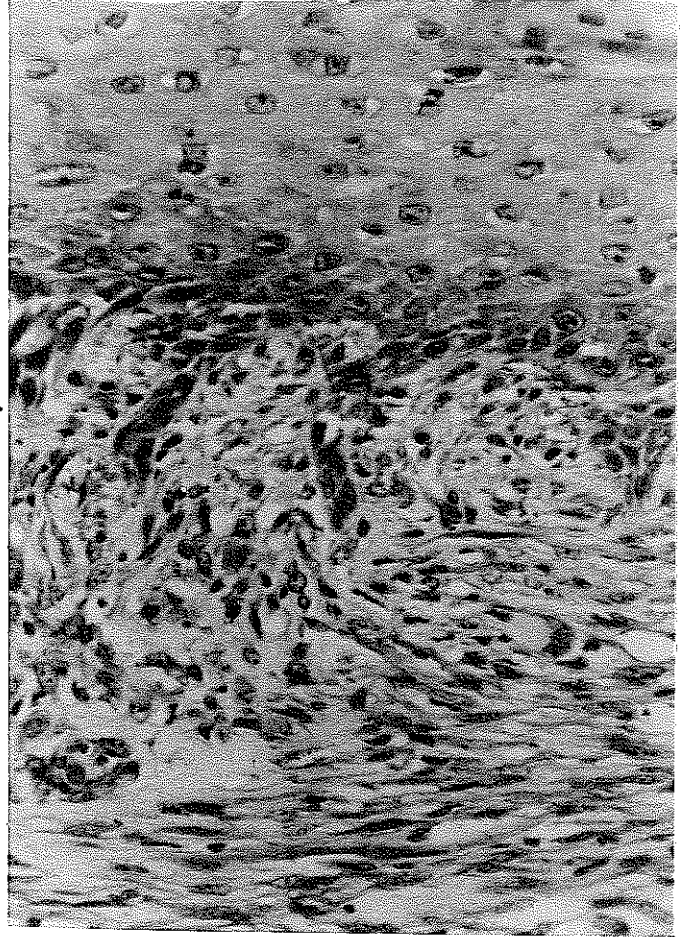
Resim 19 : Grup 3 deneğinde 7'nci gün yara kenarı. Solda kurut, ortada  
rejenere epitel altında mavi renkte boyanmış kollajen lifler.  
Masson-Trichrom. x700.

14'üncü gün alınan biopsi örneklerinin değerlendirilmesi:

Bazı örneklerde ortada kurut olmasına karşın, hepsinde epitelizasyon tamamlanmıştı. Kurut altında epitel tek sıralı ve hücreleri aktif olarak yanlara doğru 5-6 sıra halinde devam etmekteydi. Tek sıralı epitel altında şiddeti az olan granülasyon dokusu görüldü ve genç bağ dokusu vardı. Kıl köklerinde rejenerasyon tamamlanmıştı. Kronik yangı hücreleri azdı ve makrofajlar sayıca fazla idi. Yağ dokusunda ve kas dokusunda azalma dikkati çekti (Resim 20,21).

Resim 20 :

Grup 3 deneginde 14'üncü gün. Çok sıralı rejenere epitel, altında azalmış granülasyon dokusu ve çok sayıda fibromyoblastlar izlenmekte. H.E. x700.



Resim 21 : Grup 3 deneginde 14'üncü gün. Rejenere epitel ve kıl kökleri.  
H.E. x350.

Deney grupları kendi aralarında karşılaştırıldıklarında, kontrol grubunda sekonder yara iyileşmesi bütün özellikleri ile izlendi. Silver sülfadiazin grubunda 7'nci günde proliferasyon izlendi. Diğer iki gruba göre epitel, bağ dokusu ve kas dokusunda çok sayıda ve yer yer atipik mitozlar yanısıra hücrelerde pleomorfizm dikkati çekti. Eozinofiller diğer iki gruba göre daha fazla izlendi. Yağ dokusunun düzenli yenilenmesi görüldü. Merkezde kıl kökleri rejenerasyonu yoktu.

Üçüncü grupta, 7'nci günde epitelizasyonun diğer gruplara göre hızlı ilerlediği görüldü. Epitel düzenli ve hücreler fazla sayıda mitoz içeriyordu. Mitozlarda atipik değişiklikler ve hücrelerde pleomorfizm yoktu. Anjiogenezis en yoğun bu grupta izlendi. Yara epitelizasyonu 14'üncü günde tamamlanmıştı. Epidermiste ve dermiste çok düzenli bir iyileşme, yapılaşma görüldü. Genç kollajenin hızla yaşlanması bu grupta izlendi.

## TARTIŞMA

Yanık tedavisiyle uğraşanlar, yanığı takip eden erken dönemde resussitasyon uygulayıp başarıya ulaştıktan sonra yanıklı alanın lokal tedavisi sorunuyla karşı karşıya kalırlar. Yanıklı alanın lokal tedavisi amacıyla vücuttan sıvı-elektrolit kaybını engelleyen, bakteri kolonizasyonunu önleyen, hızlı ve normale yakın yara iyileşmesi sağlayan bir ajanın kullanılma gereksinimi bu aşamada ağırlıkla hissedilir. Senelerden beri bu amaçla değişik ajanlar kullanılmaktadır, ancak henüz ideale ulaşamamıştır.

Bindokuzyüztmüştiki yılında Cohen tarafından bulunan epidermal keratinosit ve fibroblast mitozunu uyardığı, anjiogenezisi arttırdığı gösterilen EGF, topikal olarak yine ilk kez Cohen tarafından kornea epiteline uygulanmıştır (14). Takiben, yanık (3,7,45,53) ve avülsiyon (3, 21) tipi deneysel yara modellerinde de kullanılmıştır. Biz de deneysel yanık modeli kullanarak yaptığımız araştırmada topikal uygulanan EGF'nin yanık yarasının iyileşmesindeki etkisini inceledik.

Literatürdeki çalışmalarda, EGF, solüsyon formunda ve masajla uygulanmıştır (3,53). Bu yöntemle sızıntı şeklinde madde kaybının olacağı, ayrıca masajın, epitelizasyonu bozarak, debridman görevi yapacağı düşüncesiyle bu yöntemi denemeyi uygun bulmadık. Sızıntı şeklindeki kaybı önlemek için önce EGF'yi pomad halinde kullanmayı düşündük. Ancak teknik yetersizlikten dolayı bunu gerçekleştiremedik. EGF'yi solüsyon formunda fakat yanık yaralarını gazlı bezlerle kapatarak, yara kenarlarını izole ettikten sonra, yara üzerine, mikropipet yardımıyla masaj yapmadan uygu-

ladık. EGF, hücrelerde sayıları 100.000'e varan reseptörlerine 37°C ısıda en az 45 dakika temasta kaldığı takdirde %100'e yakın konsantrasyonda bağlandığı için, biz de çalışmamızda EGF-reseptör ilişkisi için gerekli optimal şartları oluşturduk. Bu sayede EGF'nin daha fazla reseptöre bağlanmasını sağladığımızı ve masajın yarattığı mekanik travmanın da ortadan kalkmasıyla sonucu olumlu yönde etkilediğimizi düşünüyoruz.

Buckley, 1987'de yayınladığı makalesinde deneysel yara modelinde EGF'yi 0.1, 1.0, 10 µg'luk dozlarda kullanarak etkisini incelemiş ve bütün dozlarda olumlu sonuç aldığını bildirmiştir (8). Olumlu sonuç aldıklarını yayınlayan Cohen (5 µg) ve Reim (10 µg), korneaya yüksek doz EGF uygulamışlardır (14,15). Dozun yüksek olmasına karşın, gözyaşı ile madde kaybının fazla olacağı açıktır. Yüksek doz uygulayan ancak olumsuz sonuç veren Greaves (5 µg), EGF'yi yarada yeterli süre tutmamış ve optimal koşulları sağlayamamıştır (21). Deride yeterli konsantrasyonu sağlayan 1.5 µg/cm<sup>2</sup>'lik dozu, bizim gibi Arturson ve Thornton (3,53) da kullanmıştır. Bu araştırmacıların EGF'yi masaj yaparak kullanmaları ve olumsuz sonuç bildirmeleri, bize uyguladıkları masajdan dolayı epitelizasyona zarar verdiklerini düşündürmüştür.

Yüksek doz EGF'nin deneklerde kolların geç uzamasına sebep olduğuna dair yayınlara rastladık (3,38). Aynı bulgu çalışmamızda da gözlenmiştir. Deneklerde sialoadenektomi uygulamadığımızdan topikal EGF kullanımıyla iatrojenik doz artışı yaratmış olabileceğimizi düşünüyoruz. Ancak, laboratuvar olarak doku EGF seviyesini gösteremediğimiz için bu konuya kesin bir açıklama getiremiyoruz.

Yanık tedavisinde, 1980'den sonra topikal Silver sülfadiazin % 1 kullanımının yaygınlaşmasıyla, geniş spektrumundan dolayı, koliform basıl enfeksiyonlarında azalma gözlenmektedir (34). Literatür taramamızda



EGF'nin antimikrobik etkisini gösteren bir yayına rastlamadık. Çalışmamızda EGF uygulanan deneklere, AgS uygulanan deneklerle benzer tür ve oranda bakteri izole edilmesinin, EGF'nin anjiogenezisi stimule edip, yanık yarasında fagositik hücrelerde rölatif artışı sağlayarak, bakteri kolonizasyonunu azaltması nedeniyle olduğu görüşündeyiz.

EGF'nin yara iyileşmesindeki rolünün araştırıldığı deneylerin histopatolojik çalışmalarında, Hematoksilen-Eozin (H.E.) kullanıldığı belirtilmektedir (3,53). H.E. bağ dokusuna ait bulguların saptanmasında yeterli bir boya olmadığı için, bu amaçla Alcian-Blue ve Masson-Trichrom özel boyaları kullanıldı.

Histopatolojik parametremizde literatüre uyumlu olarak EGF uygulanan grupta fibroblast artışı saptadık (15,32). EGF uygulanan deneklerin yara takiplerinde saptadığımız yara kontraksiyonunun diğer gruplardan fazla olmasını, sayıları artan fibroblastların fibromyoblastlara dönüşmesine bağlıyoruz.

Yedinci gün biopsi sonuçları değerlendirilirken, her üç grubun da proliferasyon fazında olduğu görüldü. Bu dönemde EGF uygulanan grupta, SF ve AgS uygulanan gruplarda görülen iskemik nekroz izlenmedi. EGF uygulanan deneklerde neoanjiogenezisin yoğun olarak gözlenmesi nekrozu azaltan etken olarak düşünüldü.

Eozinofilinin, EGF uygulanan deneklerde izlenmemesi EGF'nin protein yapısında olmasına karşın (13), deneklerde hipersensitivite uyandırmamasından kaynaklanmaktadır. AgS uygulanan deneklerde görülen eozinofili, AgS'nin yaklaşık % 5 oranında yarattığı hipersensitivite reaksiyonuna bağlandı (37).

Arturson, EGF'nin etkisini araştırdığı deneysel çalışmasında epitel katlarının sayısının arttığını yayınlamıştır (3). Çalışmamızda EGF uygulanan grupta, epitelizasyon mikroskopik olarak diğer iki gruba oran-

la 7'nci günde daha hızlı, 14'üncü günde ise sıra sayısını arttırarak daha ileri durumdaydı. Yaralarda epitelizasyon mikroskopik olarak tamamlanmıştı. 14'üncü gün saptanan epitel katlarının sayısı Arturson'un belirttiğinin iki katıdır. Arturson'un EGF'yi masaj yoluyla uygulamasının bu farkı yarattığını düşünüyoruz.

Mitoz, SF ve AgS gruplarına oranla EGF uygulanan grupta her alanda daha yoğun izlendi. Mitoz ve angiogenezisteki artış literatürdeki bulgularla uyumlu bulunmuştur (10). EGF uygulanan gruptaki bir diğer gözlemimiz ise deri tabakaları arasındaki çok düzgün yapılaşmadı. Bu grupta metaplazi ve neoplazi gözlenmedi. SF ve AgS gruplarında ise pleomorfizm dikkati çekiyordu. AgS grubu tümöral gelişmeyi andırmakta idi. Bu bulgunun vurgulandığı bir yayına rastlanılmadı.

EGF uygulanan grupta, 7'nci günde izlediğimiz, ilk oluşan kollajenin erken yaşlanması kontrol gruplarında ancak 14'üncü günde alınan biopsilerde görüldü. Hızlı epitelizasyon ve kollajenin erken yaşlanması EGF'nin yarayı daha erken stabil hale getirdiğini ve tekrar kollajen yapımını uyararak iyileşmeyi arttırdığını düşündürdü.

Arturson 20.2 $\pm$ 3.1 günde, Thornton 31.6 $\pm$ 5.4 günde epitelizasyonun tamamlandığını yayınlamışlardır (3,53). Çalışmamızda yapılan histopatolojik değerlendirmede EGF grubunda, yaraların 14'üncü günde epitelizasyonunu tamamladığı izlendi. Bu zaman farkını EGF uygulama yöntemimizin üstünlüğüne ve daha sınırlı yanık alanı ile çalışmamıza bağlıyoruz.

Florometrik ve kolorometrik assay yöntemleri ile DNA miktarları hesaplanabilmektedir (8,33). Radyoaktif <sup>3</sup>H Timidin inkorporasyonu ile DNA miktarının rölatif olarak gösterilmesi deneysel çalışmalarda uygulanabilecek kolay ve anlamlı bir yöntemdir. Yara iyileşmesinin araştırıldığı ve parametre olarak da DNA molekülünün gösterilmesinin amaçlandığı ça-

lıřmalarda <sup>3</sup>H Timidin kullanıldıđına dair bir yayına rastlanmadı. EGF uygulanan denek grubunda, gerek granülasyon gerekse ülser alanlarından aldıđımız doku örneklerinin sayımında, SF ve AgS gruplarına oranla daha yüksek tutulum izlendi. Bu farkı, epitelizasyon ve mitoz artışının yarattıđı düşünöldü. Histopatolojik bulgularımız da bu yöntemin verileriyle uyumluydu.

Topikal uygulanan EGF'nin yara iyileřmesini hızlandırma mekanizması henüz açıklanamamıřtır. Ancak keratinosit ve fibroblastların bölünmesini uyararak, EGF-reseptör sayısını arttırabileceđi, indirekt olarak da diđer growth faktörlerin etkilerini provoke edebileceđi düşünölebilir.

Çalıřmamızın sonucunda, topikal uygulanan EGF'nin yanık yaralarında epitelizasyonu hızlandırdıđı gösterilmiřtir. EGF, rekombinant veya başka bir yöntemle kolay ve ucuz olarak sentezlenir ve AgS gibi bir antimikrobik ajan ile kombine edilebilirse yanıđın lokal tedavisinde fayda sađlayacađı açıktır (7,23).

## SONUÇ

EGF'nin yanık yaralarının tedavisinde topikal etkisini araştıran deneysel çalışmamızda EGF grubunun deney sonu verileri SF ve AgS gruplarının verileri ile karşılaştırıldı.

EGF'nin yanık yaralarında epitelizasyonu hızlandırdığı, mitozu ve angiogenezi arttırdığı izlendi. Epidermiste çok düzgün, atipi içermeyen bir yapılaşma ve iyi skar bırakan yara iyileşmesi sağladığı görüldü. Bu farklılıklar istatistikî olarak da önemli bulundu. DNA ve mitozdaki artış <sup>3</sup>H Timidin çalışmamızla da gösterildi. Bu bulgular ışığında EGF'nin yanık yaralarında anlamlı iyileşme sağladığı düşünöldü.

Çalışmamızda EGF ve AgS uygulanan gruplarda benzer tür ve sayıda bakteri izole edilmesine karşın, EGF'nin ekonomik koşullarda pomad formunda ve antimikrobik etkisi olan ikinci bir ajan ile kombine edilerek üretilebilmesi halinde, yanık tedavisinde, hem infeksiyonla mücadelede, hem de yara iyileşmesinde etkili bir ajan olabileceği kanısına varıldı.

## ÖZET

İkinci derece yanık yaralarının topikal tedavisinde EGF'nin etkisini araştıran deneysel çalışma yapıldı.

Çalışmada, 52 Albino cinsi 2 aylık genç erkek fareler 3 gruba ayrılarak kullanıldı. Deneklerin sırt bölgesinde 1 cm<sup>2</sup> ikinci derece yanık, dağlama yöntemi ile anestezi altında oluşturuldu. Kontrol grubuna % 0.9 NaCl, karşılaştırma grubuna Silver sülfadiazin, deney grubuna EGF 1.5 µg/gün topikal olarak hergün, 14 gün boyunca uygulandı.

Grupların yarısı 7, diğer yarısı 14'üncü gün sakrifiye edilerek yanık yaralarından alınan örneklerden histopatolojik çalışma ve <sup>3</sup>H Timidin sayımları yapıldı.

Yaraların takibinde EGF grubunda yara kontraksiyonunun daha hızlı geliştiği, granülasyon dokusunun 1-2 mm/gün ilerlediği izlendi. Mikroskopik olarak 14'üncü günde EGF ve AgS gruplarında epitelizasyonun tamamlandığı görüldü.

EGF ve AgS gruplarından alınan kültürlerde her iki grupta da benzer tür mikroorganizma üretildi.

EGF grubunda, <sup>3</sup>H Timidin ölçümleri yüksek bulundu. Grupların istatistiksel karşılaştırılmasında varyans analiz yöntemi kullanıldı. Sonuç EGF lehine anlamlı bulundu (p < 0.05).

Histopatolojik değerlendirmede EGF grubunda epitelizasyonun hızlı olduğu, mitozun her alanda sayıca arttığı, angiogenezisin yoğunlaştığı ve epidermiste çok düzgün bir yapılaşma olduğu, kollajenin erken yaşlan-

dığı izlendi.

Kollajenin erken yaşlandığı ilk kez bu çalışmada gösterildi. <sup>3</sup>H Timidin inkorporasyonu ve infeksiyon parametreleri de yorumları ile beraber ilk kez kullanıldı.

KAYNAKLAR

1. Acres RB, Lamb JR, Feldman M: Effect of platelet-derived growth factor and epidermal growth factor on antigen-induced proliferation of human T-cell lines. *Immunology* 54:9-16, 1985
2. Aoyagi T, Suya H, Kato N, Nemoto O, Miura Y: Epidermal growth factor stimulates release of arachidonic acid in pig epidermis. *J Invest Dermatol* 84:168-171, 1985
3. Arturson G: Epidermal growth factor in the healing of corneal wounds, epidermal wounds and partial-thickness scalds. *Scand J Plast Reconstr Surg* 18:33-37, 1984
4. Asko-Seljavaara S: Burn research-animal experiments. *Acta Physical Scand* 554:209-213, 1986
5. Brissenden JE, Ullrich A, Franche U: Human chromosomal mapping of genes for insulin-like growth factors I and II and epidermal growth factor. *Nature* 310:781-785, 1984
6. Brown LG, Curtsinger LJ, White M, Mitchell RO: Acceleration of tensile strength of incisions treated with EGF and TGF-B. *Ann Surg* 208:778-794, 1988
7. Brown GL, Nanney LB, Griffen J, Cramer AB: Enhancement of wound healing by topical treatment with epidermal growth factor. *N Engl J Med* 321:76-79, 1989
8. Buckley A, Davidson JM, Kamerath CD, Woodward SC: Epidermal growth factor increases granulation tissue formation dose dependently. *J Surg Res* 43:322-328, 1987

9. Buckley-Sturrock A, Woodward SC, Senior RM, Griffin GL, et al:  
Differential stimulation of collagenase and chemotactic activity in fibroblast derived from rat wound repair tissue and human skin by growth factors. *J Cell Physiol* 138:70-78, 1989
10. Carpenter G: The regulation of cell proliferation: Advances in the biology and mechanism of action of epidermal growth factor. *J Invest Dermatol* 71:283-287, 1978
11. Carrica TJ, Mehrhof AI, Cohen IK: Biology of wound healing. Symposium on wound management. *Surg Clin N Am* 64:721-733, 1984
12. Chandler LP, Chandler CE, Hosang M, Shooter EM: A monoclonal antibody which inhibits epidermal growth factor binding has opposite effects on the biological action of epidermal growth factor in different cells. *J Bio Chem* 260:3360-3367, 1985
13. Cohen S: The epidermal growth factor. *Cancer* 51:1787-1791, 1983
14. Cohen S, Elliot GA: The stimulation of epidermal kreatinization by a protein isolated from the submaxillary gland of the mouse. *J Invest Derm* 40:1-7, 1963
15. Colige A, Nusgens B, Lapiere CM: Effect of EGF on human skin fibroblasts is modulated by the extracellular matrix. *Arch Dermatol Res* 280:42-46, 1988
16. Curreri PW, Luterman A: Burns, Principals of Surgery (Schwartz, Shires, Spencer Storer, eds), 4th edition, Mc Graw-Hill Book Company, Singapore, 1985, pp.269-287
17. Demling HR: Pathophysiology of burn injury. *Surg Clin N Am* 67:15-30, 1987



18. Fitzpatrick SL, Brightwell J, Wittliff JL: Epidermal growth factor binding by breast tumor biopsies and relationship to estrogen receptor and progesterin receptor levels. *Cancer Res* 44:3448-3453, 1984
19. Fitzpatrick SL, La Chance MP, Schultz GS: Characterization of epidermal growth factor receptor and action on human breast cancer cells in culture. *Cancer Res* 44:3442-3447, 1984
20. Goodlad RA, Savage AP, Ghatei MA, Gregory H, et al.: Does resection enhance the response of the intestine to urogastrone-epidermal growth factor in the rat? *Clin Science* 75:121-126, 1988.
21. Greaves MW: Lack of effect of topically applied epidermal growth factor (EGF) on epidermal growth in man in vivo. *Clin Exp Dermatol* 5:101-103, 1980
22. Greene RM, Llyod MR: Effect of epidermal growth factor on synthesis of prostaglandins and C-AMP by embryonic palate mesenchymal cells. *Biochem Biophys Res Comm* 130:1037-1043, 1985
23. Hunt TK, Lavan FB: Enhancement of wound healing by growth factors. *N Engl J Med* 321:111-112, 1989
24. Ikuta S, Yamada Y, Yoshitake Y, Nishikawa K: Production and properties of a monoclonal antibody against human epidermal growth factor. *Biochem Int* 10:251-258, 1985
25. Jacobs SC, Story MT, Sasse J, Lawson RK: Characterization of growth factor derived from the rat ventral prostate. *J Urology* 139:1106-1110, 1988
26. Kanzler MH, Gorsulowsky DC, Swanson NA: Basic mechanisms in the healing cutaneous wound. *J Dermatol Surg Oncol* 12:1156-1164, 1986

27. Kasselberg AG, Orth DN, Gray ME, Stahlman MI: Immunocytochemical localization of human epidermal growth factor / urogastrone in several human tissues. *J Histochem Cytochem* 33:315-322, 1985
28. King LE Jr: What does epidermal growth factor do and how does it do it? *J Invest Dermatol* 84:165-167, 1985
29. Kingshorth AN, Abu-Khalaf Mahmoud, Ross JS, Malt RA: Potentiation of 1,2 dimethylhydrazine induced anal carcinoma by epidermal growth factor in mice. *Surgery* 97:696-700, 1985
30. Konturek SJ, Cieszkowski M, Jaworek J, Konturek J, Brzozowski T, Gregory H: Effects of epidermal growth factor on gastrointestinal secretions. *Am Physiol Soc* 246:G580-586, 1984
31. Konturek SJ, Dembinski A, Warzecha Z, Brzozowski T, Gregory H: Role of epidermal growth factor in healing of chronic gastroduodenal ulcers in rats. *Gastroenterology* 94:1300-1307 1988
32. Laato M, Kahari VM, Niinikoski J, Vnorio E: Epidermal growth factor increases collagen production in granulation tissue by stimulation of fibroblast proliferation and not by activation of genes. *Biochem J* 247:385-388, 1987
33. Laato M, Niinikoski J, Lundberg C, Arfors KE: Effect of epidermal growth factor (EGF) on experimental granulation tissue. *J Surg Res* 41:252-255, 1986
34. Lawrence JC: The bacteriology of burns. *J Hospital Infection Society* 6:3-17, 1985
35. Madden JW, Arem AJ: Wound healing: Biologic and clinical features. *Textbook of Surgery (Sabiston DC, ed), Thirteenth edition, WB Saunders Company, London, 1986, pp.214-243*

36. Mattila AL, Perheentupa J, Salmi J, Viinika L: Human epidermal growth factor concentrations in urine but not in saliva and serum, depend on thyroid state. *Life Science* 41:2739-2747, 1987
37. Monafa WW, Freedman B: Topical therapy for burns. *Surg Clin N Am* 67:133-146, 1987
38. Moore GP, Panaretto BA, Carter NB: Epidermal hyperplasia and wool follicle regression in sheep infused with epidermal growth factor. *J Invest Dermatol* 84:172-175, 1985
39. Muramatsu I, Itch H, Lederis K, Hollenberg MD: Distinctive actions of epidermal growth factor - urogastrone in isolated smooth muscle preparations from guinea pig stomach: Differential inhibition by indomethacin. *J Pharmacol Exp Ther* 245:625-631, 1988
40. Olsen PS, Boesby S, Kirkegaard P, Therkelsen K, Almdal T, Nexø E: Influence of epidermal growth factor on liver regeneration after parietal hepatectomy in rats. *Hepatology* 8:992-996, 1988
41. Peacock EE: Wound healing and wound care. *Principals of Surgery*. (Schwartz, Shires, Spencer, Storer, eds), 4th edition, Mc Graw-Hill Book Company, Singapore, 1985, pp.289-312
42. Perheentupa J, Lakshmanan J, Hoath SB, Beri U, Kim H, Macaso T, Fisher DA: Epidermal growth factor measurements in mouse plasma: Method, ontogeny and sex difference. *Am J Physiol* 248:E391-396, 1985
43. Pollack SV: Wound healing 1985: An update. *J Dermatol Surg Oncol* 11:296-300, 1985
44. Pruitt BA, Goodwin CW: Burns: Textbook of Surgery (Sabiston DC, ed), Thirteenth edition, WB Saunders Company, London, 1986, pp.214-243

45. Reim M, Busse S, Leber M, Schulz C: Effect of epidermal growth factor in severe experimental alkali burns. *Ophthalmic Res* 20:327-331, 1988
46. Scheving LA: Primary amino acid sequence similarity between human epidermal growth factor-urogastrone, human pancreatic secretory trypsin inhibitor and members of porcine secretin family. *Archives Biochem Biophys* 226:411-413, 1983
47. Schwartz MZ, Storozuk RB: Influence of epidermal growth factor on intestinal function in the rat: Comparison of systemic infusion versus luminal perfusion. *Am J Surgery* 155:18-22, 1988
48. Seebacher T, Manske M, Kornblihtt AR, Bade EG: Cellular fibronectin is induced by epidermal growth factor, but not by dexamethasone or cyclic AMP in rat liver epithelial cells. *FEBS Letters* 239(1):113-116, 1988
49. Shaw GP, Hatt JF, Anderson NG, Hanson PJ: Action of epidermal growth factor on acid secretion by rat isolated parietal cells. *Biochem J* 244:699-704, 1987
50. Spillert CR, Vernese NA, Suval WD, Lazaro EJ: The effect of age on severity of murine burns. *Am Surgeon* 50:660-662, 1984
51. Spitzer E, Koepke K, Kunde D, Grosse R: EGF binding is quantitatively related to growth in node-positive breast cancer. *Breast Cancer Research and Treatment* 12:45-49, 1988
52. Thesleff I, Viinikka L, Saxen L, Lehtonen E, Perheentupa J: The parotid gland is the main source of human salivary epidermal growth factor. *Life Sciences* 43:13-18, 1988

53. Thornton JW, Hess CA, Cassingham V, Bartlett RH: Epidermal growth factor in the healing of second degree burns: a controlled animal study. *Burns* 8:156-160, 1981
54. Wang DY, Mockridge CI, Fantl VE, De Stavola B, Allen DS: Urinary epidermal growth factor excretion and breast cancer risk. *Eur J Cancer Clin Oncol* 24:1049-1053, 1988
55. Weaver LT, Walker WA: Epidermal growth factor and the developing human gut. *Gastroenterology* 94:845-847, 1988