

T1299



T.C.  
AKDENİZ ÜNİVERSİTESİ  
TIP FAKÜLTESİ  
ÜROLOJİ ANABİLİM DALI

**UNİLATERAL VAZEKTOMİDE SEMPATİK SİSTEMİN  
İPSİLATERAL VE KONTRALATERAL TESTİKÜLER  
ZEDELENMEDEKİ ROLÜ**

T1299 / 1-1

**UZMANLIK TEZİ**

**Dr. Ali Fuat KOCABIYIK**

**Tez Danışmanı : Doç.Dr. Erol GÜNTEKİN**

**"Tezimden Kaynakça Gösterilerek Yararlanılabilir"**

**AKDENİZ ÜNİVERSİTESİ  
Merkez Kütüphanesi**

**Antalya, 1999**

Uzmanlık eğitimim ve bilimsel gelişimim süresince her an yakın ilgi ve desteklerini gördüğüm Akdeniz Üniversitesi Tıp Fakültesi Uroloji Anabilim Dalının tüm öğretim üyelerine ve görevlilerine, ayrıca tezime olan katkılarından dolayı Patoloji, Fizyoloji ve Biyoistatistik Anabilim Dalı öğretim üye ve yardımcılara, çalışma arkadaşlarıma ve sevgili eşime içtenlikle teşekkür ederim.

Dr. Ali Fuat KOCABIYIK

## İÇİNDEKİLER

GİRİŞ .....	1
GENEL BİLGİLER .....	4
GEREÇ VE YÖNTEM .....	9
BULGULAR .....	14
TARTIŞMA .....	21
SONUÇ .....	26
ÖZET.....	28
KAYNAKLAR.....	30

## GİRİŞ:

Unilateral vazektomi, testis torsiyonu, inmemiş testis, varikosel gibi patolojilerde kontralateral testiste de zedelenme olduğu, çeşitli klinik ve deneysel çalışmalarda gösterilmiştir.<sup>3,5,8-10,20-24,27,28,44,46,47,58-62</sup>

Kontralateral testiküler hasarın etyopatogenezinde otoimmünzasyon, klinik belirti vermeden ortaya çıkan kontralateral testis torsiyonu atakları, spermatogenezdeki mevcut defektler, varikosel ve akrozomal enzimlerin serbestleşmesi gibi faktörlerin suçlanmasına karşın, neden meydana geldiği hakkında yaygın kabul gören bir açıklama yoktur.<sup>1</sup>

Yapılan çalışmalarda tek taraflı testis torsiyonun karşı taraf testis kan akımını etkileyerek testiküler hasar ile sonuçlanabilen değişikliklere neden olabileceği ileri sürülmüştür.<sup>1,2</sup> Karşıt bazı görüşlere rağmen, bu değişikliğin genellikle kan akımında azalma şeklinde olduğu ve bu azalmanın torsiyone testis kökenli bir stimulusun sempatik sistemi aktive ederek refleks yolla kontralateral vazospazma bağlı olabileceği iddia edilmiştir.<sup>9-10</sup>

Kimyasal sempatektomi yönteminde 6-Hidroksi Dopamin (6-OH-Dopamin) ve Guanetidin olmak üzere başlıca iki kimyasal madde kullanılmaktadır.<sup>9-12</sup> 6-OH-Dopamin, uygulaması daha kolay olup katekolaminerjik nöronlar üzerine nörotoksik etki göstermekte ve

yeni doğan ratlarda kalıcı, erişkin ratlarda ise 6-8 hafta süreyle sempatektomi yapmaktadır.<sup>10-13</sup> Diğer taraftan bilindiği üzere testisin arteriyel kan akımı testiküler arter, vas deferens arteri ve kremasterik arterlerden sağlanmaktadır.<sup>48</sup> Klinik uygulamada spermatik damar kesilmesiyle yapılan orşiopekside (Fowler-Stephens tekniği) %80 ile %90 oranında başarı bildirilmektedir. Bu prosedürde vazal arterden kaynaklanan kollateral kanlanmaya güvenilmektedir.<sup>14</sup> Spermatik ven ligasyonu prosedürü sırasında, vazal arterde oklüzyon yoksa iatrojenik testiküler arter ligasyonuna bağlı testiküler atrofinin gelişmeyeceği bilinir.<sup>15</sup> Bu durumlarda testiküler arter kanlanmasının ortadan kalkmasına rağmen testisin canlılığını koruması, vas deferens arterinin de testis beslenmesinde önemli bir yeri olduğunu düşündürmektedir.

Unilateral vas deferens ligasyonunda ve vazovazostomi sonrası kontralateral testis üzerinde antisperm antikörlerin (ASA) olumsuz etkisi bilinmektedir.<sup>3-6</sup> Testis torsiyonunda kontralateral testiküler zedelenmede sempatik sistemin rolü ortaya konmuştur.<sup>8-10</sup> Buna karşın unilateral vas deferens ligasyonunda, sempatik sistemin etkisi bilinmemektedir.

Bu çalışmadaki amacımız, ratlarda unilateral vazektomi sonrası, her iki testiste meydana gelebilecek değişikliklerde, sempatik sistemin rolünü araştırmaktır. Bu amaca paralel olarak ratlara kimyasal

sempatektomi yapılmış ve her iki testisin histopatolojik yapısındaki değişiklikler ve ratların fertilizasyon oranları değerlendirilmiştir.

## GENEL BİLGİLER:

Vas deferens, túbüler yapıda olup, mesonefrik (wolf) kanaldan gelişir. İnsanlarda, vas deferens yaklaşık olarak 30-35 cm uzunluktadır. Epididim kaudasından başlar, prostat glandında ejakülator kanal olarak sonlanır. Vas deferensin dış tabakasını oluşturan adventisyal bağ dokusu, damarlarını ve küçük sinirleri içerir. İçte ve dışta longitudinal, ortada sirküler kas tabakası, en içte mukoza mevcuttur. Vas deferensin lüminal çapı yaklaşık 0.05 cm dir. Vas deferens arteriyel kanını inferior vezikal arterin dalı olan deferensiyal arterden alır.<sup>48</sup>

İnsan vas deferensi sempatik ve parasempatik sinir sisteminden innerve olur. Parasempatikler vas deferensin motor aktivitesinde minör öneme sahiptir. Buna karşın vas deferens zengin bir sempatik sinir ağına sahiptir. McConnell ve arkadaşları, adrenerjik sinirlerin en çok dış longitudinal musküler tabakada olmak üzere, tunika muskularisin her üç tabakası arasına yayıldığını göstermişlerdir.<sup>48</sup>

İnsanlarda vas deferensin en önemli fonksiyonu spermatozoanın transportudur. Normalde vas deferenste spontan kontraksiyonlar gözlenmektedir. Ancak hipogastrik sinirin elektriksel stimülasyonu veya adrenerjik nörotransmitterler ile stimülasyonu sonucu vas deferenste kuvvetli kontraksiyonlar olmaktadır. Ejakülasyon esnasında vas deferensteki kuvvetli kontraksiyonlar ile spermatozoa üretraya

atılmaktadır. İstirahat halindeyken de aralıklı, küçük, düzensiz kontraksiyonlarla epididimdeki fazla spermatozoalar da vas deferens yolu ile üretraya atılmaktadır.

Hoffler ve arkadaşları ile Paniagua ve arkadaşlarının sundukları çalışmalarda, vas deferensin absorpsiyon ve sekresyon fonksiyonunun da olduğu ileri sürülmesine rağmen, bunları destekleyecek kesin deneysel kanıtlar bulunamamıştır.<sup>53,63</sup> Başka bir çalışmada ise vas deferensin kontraktıl ve sekretuar etkisinin spermatozoanın maturasyonunda ve fertilizasyonda önemli olabilceği öne sürülmüştür.<sup>53</sup>

Bir çok çalışmada, vas deferens obstrüksiyonunda ve buna bağlı gelişen olaylar sonucunda fokal veya diffüz testiküler hasar meydana geldiği gösterilmiştir.<sup>3-5,22,23,26-29,32,33,36,37,39-45,55</sup>

Unilateral vazektomi yapılmış ratlarda ve insanlarda, antisperm antikorlarının (ASA) oluştuğu ve bu antikorların testiküler hasara ve subfertiliteye yol açtığı bildirilmiştir.<sup>3-6</sup> Vas deferensin potansiyel harabiyeti inguinal herni onarımı ve orşiopeksi uygulamalarında %1.6 oranında bulunmuştur ki bu oran oldukça yüksektir.<sup>3,4</sup>

Daha önce yapılan çalışmalarda konjenital vas agenesisi olan hastalarda düşük oranda (%11) antisperm antikoru (ASA) oluşumu bulunmasına karşın, vazovasostomi veya vazoepididimostomi uygulanan olgularda %71, diğer bazı serilerde vazektomi yapılmış



erkeklerde %60 ile %80 oranlarında ASA oluşumu gösterilmiştir.<sup>7,22</sup> Bu bulgular vazal lezyonda kontralateral testis harabiyetinde ASA'nın önemli bir yere sahip olduğunu göstermektedir.<sup>3-7</sup>

Bununla birlikte, bazı araştırmacılar sadece ASA oluşumunun (humoral immünite) immünolojik erkek infertilitesinden sorumlu olduğunu düşünürken, diğer bazı araştırmacılar ise unilateral vazektomide hücrel immüntenin otoimmün orşit oluşturarak infertilitede önemli rol oynadığını savunmaktadırlar.<sup>22</sup>

Vas deferens obstrüksiyonunda testiküler zedelenmeye yol açan diğer mekanizmalardan biri ise, unilateral vazektomi sonucu serbest oksijen radikallerinin ve yağ asidlerinin yükselmesidir. Buna bağlı gelişen bilateral testiküler hasar oluşumu bildirilmektedir.<sup>23</sup> Yine unilateral vazektomi sonrası testiküler hasarın oluşumunda seminifer tübüldeki hidrostatik basınç artımının da rolü olduğu bilinmektedir.<sup>23</sup>

Unilateral testis torsiyonunda, hipoksinin biyokimyasal parametrelerinden laktik asit ve hipoksantin düzeylerinin yükseldiği ve kimyasal sempatektomiden sonra olumsuz histopatolojik bulguların düzeldiği gösterilmiştir.<sup>8-10</sup> Burada hipoksinin kontralateral testiste kan akımının azalmasına bağlı olarak oluştuğu, bundan torsiyone testisten çıkan bir uyarıyla oluşan sempatik bir refleksin sorumlu olduğu düşünülmektedir.<sup>8-10</sup>

## Kimyasal Sempatektomi

Günümüzde deneysel çalışmalar bazında kullanılan iki ana kimyasal sempatektomi maddesi vardır. Bunlar 6-OH-Dopamin ve guanethidindir. Bunun dışında nerve growth factor (NGF)'e karşı geliştirilen antiNGF antikoru ile ratlarda immunosempatektomi oluşturulmuştur.<sup>10-13,16</sup>

6-OH-Dopamin katekolaminerjik nöronlar üzerine bir nörotoksik ajan olarak etki etmektedir. Yeni doğan ratlarda 50-150 µg/g dozunda 3-7 gün süreyle uygulanan 6-OH-Dopamin'in komplet ve kalıcı bir sempatektomi oluşturarak sempatik sinir sistemini harap ettiği bildirilmiştir.<sup>12</sup> Aynı doz ve sürede 6-OH-Dopamin, daha büyük hayvanlara verildiğinde ise yine sempatik sinir uçlarında fonksiyon blokajına yol açmakta, fakat bu blokaj kalıcı değil, geçici olarak oluşmaktadır.<sup>13</sup> Aksotomize hale gelen bu hayvanlardaki sempatik fonksiyonların iyileşmesi de ilaç kesildikten 6-8 hafta sonra başlamaktadır.

6-OH-Dopamin'in etki mekanizması tam olarak anlaşılmış değildir. Spesifik etkisinin, katekolaminerjik nöronlarda bulunan bir transport mekanizması yoluyla selektif uptake ve akümüasyonu şeklinde olduğu ileri sürülmüştür.<sup>12</sup> İlacın sitotoksitesinin hücre içinde hidrojen peroksit, süperoksit radikal, hidroksil radikal ve

muhtemelen de kinonlar gibi toksik ürünlerin oluşumuna yol açan otooksidasyonu kolaylaştırıcı etkisi ile bağlantılı olduğuna inanılmaktadır. Bu nedenle 6-OH-Dopamin, kimyasal sempatektomi amacıyla kullanılırken birlikte bir antioksidan maddenin solüsyona ilave edilmesi önerilmektedir.<sup>13</sup>

Kimyasal sempatektomide kullanılan diğer bir ajan olan guanethidinin ratlara 25-60 mg/kg dozunda ve 2-10 hafta süreyle kronik uygulanması ise yine yaşa bağımlı olarak sempatik ganglionlarda hücre içi adrenerjik cisimciklerin reversibl veya irreversibl harabiyetine neden olmaktadır.<sup>17</sup> Bu konudaki çalışmalar sempatik ganglionlarda tirozin hidroksilaz veya alfa-bungarotoksin kaybını ya da hedef dokularda katekolamin azalmasını gösteren biyokimyasal incelemeler ve morfolojik destrüksiyonu gösteren histolojik araştırmalar üzerine yoğunlaşmıştır.<sup>11,18</sup> Bunun yanında guanethidinin kolinerjik sinir uçları üzerine olan etkisi açık değildir. Guanethidin sempatik sinir sisteminde post sinaptik blokaj yaparken presinaptik terminaller üzerine etki etmez. 6-OH-Dopamin'in santral sempatektomi etkisi daha güçlü iken, guanethidinin periferik sempatektomi etkisi daha güçlüdür. Dolayısıyla guanethidinin vasküler sistem üzerine olan etkisi daha belirgindir.<sup>19</sup>

## GEREÇ VE YÖNTEM

Bu çalışmada 40 adet yeni doğan, erkek albino rat ve 68 adet fertil olduğu bilinen, dişi rat kullanılmıştır. Çalışmada uygulanan tüm işlemler, Akdeniz Üniversitesi Tıp Fakültesi Deneysel Araştırma Ünitesi tarafından değerlendirilmiş ve uygulanmalarında bir sakınca olmadığı kabul edilmiştir. Tüm hayvanların deneyden önce ve deney sonrasında istedikleri kadar su ve standart rat yemi almalarına izin verilmiştir. Erkek ratlar her grupta 10 hayvan bulanacak şekilde gelişmiş güzel dört gruba ayrılmıştır. Çalışma sırasında ölen 6 rat çalışmadan çıkarılmıştır.

### Gruplar:

**Grup-1(Plasebo+Kontrol,n=9):** Serum fizyolojik ile ön tedavi yapılan ratlara kontrol operasyonu uygulanmıştır.

**Grup-2(6-OH-Dopamin+Kontrol,n=9):** Kimyasal sempatektomi yapılan ratlara kontrol operasyonu uygulanmıştır.

**Grup-3(Plasebo+Vazektomi,n=9):** Serum fizyolojik ile ön tedavi yapılan ratlara vazektomi uygulanmıştır.

**Grup-4(6-OH-Dopamin+Vazektomi,n=7):** Kimyasal sempatektomi yapılan ratlara vazektomi uygulanmıştır.

### **Preoperatif Tedaviler:**

Ratlara yeni doğan dönemlerinde, 1. günden itibaren, dahil oldukları gruplara göre ya plasebo veya 6-OH-Dopamin ile ön tedavi uygulanmıştır. Tüm ilaç uygulamaları intraperitoneal olarak gerçekleştirilmiştir. Plasebo olarak 7 gün süreyle 0.2 ml/gün dozunda serum fizyolojik enjekte edilmiştir. Kimyasal sempatektomi için ise 6-OH-Dopamin hidrobromid 75 µ/g/gün dozunda yine 7 gün süreyle enjekte edilmiştir. Kimyasal sempatektomi solüsyonuna antioksidan olarak askorbik asit 0.1 mg/ml ilave edilmiştir.<sup>8</sup>

### **Cerrahi Prosedür:**

Gerek plasebo verilen, gerekse kimyasal sempatektomi yapılan tüm ratlara cerrahi prosedür erişkin dönemlerinde (60 gün sonra) uygulanmıştır.

Tüm cerrahi girişimler eter anestezisi altında steril şartlarda, literatürde önceden belirtilen cerrahi teknikteki gibi sol inguinokrotal insizyon ile yapılmıştır. Vas deferens bulunup, deferensial arteri de kapsayacak ve aradan en az 0.5 cm'lik doku çıkarılacak şekilde, 4/0 ipek sütür ile ligatüre edilerek kesilmiştir. Kontrol gruba aynı işlem yapılmış fakat vas deferens ligasyonu ve eksizyonu uygulanmamıştır.<sup>3,9,10</sup>

yapılmış fakat vas deferens ligasyonu ve eksizyonu uygulanmamıştır.<sup>3,9,10</sup>

Erkek ratlar cerrahi prosedürden 8 hafta geçtikten sonra, fertil oldukları önceden bilinen 2 dişi rat ile 25 gün süreyle bir arada tutulup fertilizasyonları değerlendirilmiştir.<sup>8</sup> Bundan sonra ratlara bilateral orşiektomi uygulanmıştır.

### **Histopatolojik İnceleme:**

Operasyon sonrası çıkartılan orşiektomi materyalleri %10'luk formalin solüsyonunda fikse edilmiştir. Fiksasyon işleminden sonra tüm materyaller makroskobik olarak incelenmeye alınmıştır. Boyut, makroskobik görünüm özellikleri ve saptanan diğer patolojik bulgular kaydedilmiştir. Her gruptaki olguların uygun bölümlerinden makroskobik olarak her orşiektomi materyalinden en az 2 doku örneği olacak şekilde parça alınarak doku takibi işlemlerinden geçirilip parafine gömülerek, daha sonra parafin bloklardan hazırlanan 4-5 mikron kalınlığındaki kesitler Hemotoksilen-Eozin (HE) ile boyanmıştır. Hazırlanan preparatlar ışık mikroskobunda değerlendirilmiştir.

İncelemede; 1- seminifer tübül çapları, 2- germinal epiteldeki morfoloji ve matürasyondaki progresyon, 3- tunika propria ve

interstisiyumdaki morfolojik deęişiklikler (fibrozis, hiyalinizasyon, inflamasyon) deęerlendirilmiřtir.<sup>3,4</sup> Yine her preparat semi kantitatif olarak Johnsen'in testiküler biyopsi skorlamasına gre deęerlendirilmiřtir. Tablo-1'de Johnsen testiküler biyopsi skorlaması gsterilmiřtir. Her olgudan birer rnek, PAS ve masson tricrom histokimyasal boyası ile boyanarak deęerlendirilmiřtir. Ayrıca her gruptaki olgulardan seilen birer doku rneęinde morfometrik olarak sistematik randomize rnekleme yolu ile 50 seminifer tbl apı 40'lık bytmede mikronmetre olarak llmřtir. Sonular ortalama  $\pm$  standart sapma olarak sunuldu.

### **TABLO - 1. Testiküler biopsi skoru (TBS)**

- Skor 10 :** Komplet spermatogenezisle birlikte birkaç adet geç spermatid. Germinal epitelyum normal kalınlıkta ve lümeni açık.
- Skor 9 :** Bir çok adet geç spermatid var fakat germ hücrelerinde incelmeye ve lümeni tıkalı olabilir
- Skor 8 :** Yalnızca bir kaç adet geç spermatid vardır
- Skor 7 :** Geç spermatid yoktur fakat bir çok erken spermatid vardır
- Skor 6 :** Geç spermatid yoktur, yalnızca bir kaç erken spermatid vardır.
- Skor 5 :** Spermatid yoktur, bir çok spermatosit vardır.
- Skor 4 :** Sadece birkaç tane spermatosit vardır.
- Skor 3 :** Germ hücrelerinde sadece spermatogonia vardır
- Skor 2 :** Germ hücreleri yoktur fakat Sertoli hücreleri vardır.
- Skor 1 :** Tübüler kesitte hücre yoktur.

#### **İstatistiksel çalışma:**

Gruplar arasındaki seminifer tübül çapları arasındaki farkın anlamlılığı çok yönlü varyans analizi testi ile, fertilizasyon oranları arasındaki farkın anlamlılığı ise t testi ile değerlendirildi.  $P < 0.05$  anlamlı olarak kabul edildi.



## BULGULAR

Tüm gruplardaki fertilizasyon oranları ile sağ (kontralateral) ve sol (ipsilateral) testiküler dokulardan elde edilen materyallerde aşağıdaki parametreler değerlendirilmiştir:

- 1- Histopatolojik inceleme
- 2- Johnsen testiküler biopsi skoru.

Grup 1'de **ipsilateral testiste** seminifer tübül değişiklikleri olarak %44.5 oranında normale yakın bulgular, %55.5 oranında primer ve sekonder spermatosit sonrası germ hücrelerinde nekroz saptandı. Bir materyalde granülomatöz epididimit, yine ayrı bir materyalde %50 alanda sertoli cell only saptandı (Resim-1). Hepsinde interstisiyumda ödem, birinde kapsülde kalınlaşma ve birinde kalsifikasyon saptandı. Damar lezyonu olarak konjesyon vardı. Bu grupta testiküler biopsi skoru ortalama  $9.67 \pm 0.50$  olarak bulundu.

**Kontralateral testiste** seminifer tübül değişiklikleri olarak %71.4 oranında normale yakın bulgular, %28.6 oranında primer ve sekonder spermatosit sonrası germ hücrelerinde nekroz saptandı. Hepsinde interstisiyumda ödem ve damarlarında konjesyon vardı. Bu grupta testiküler biopsi skoru ortalama  $9.78 \pm 0.44$  olarak bulundu.

Grup 2'de **ipsilateral testiste** seminifer tbl deęişiklikleri olarak %75 oranında normale yakın, %25 oranında primer ve sekonder spermatozit sonrası germ hcrelerinde nekroz saptandı. İnterstisiyumda hafif baę dokusunda artış, dem ve kapslde kalınlaşma saptandı. Damar lezyonu olarak hepsinde konjesyon vardı. Bu grupta testikler biopsi skoru ortalama  $8.67 \pm 0.50$  olarak bulundu.

**Kontralateral testiste** seminifer tblslerin hemen tamamı normale yakın olarak bulundu (Resim-2). Hepsinde interstisiyumda dem ve damar lezyonu olarak hepsinde konjesyon vardı. Bu grupta testikler biopsi skoru ortalama  $9.78 \pm 0.42$  olarak bulundu.

Grup 3'de **ipsilateral testiste** seminifer tbl deęişiklikleri olarak %44.4 oranında diffz nekroz, %55.6 oranında primer ve sekonder spermatozit sonrası germ hcrelerinde nekroz saptandı (Resim-3). İnterstisiyumda bir materyalde demle birlikte kalsifikasyon, baę dokusu artışı, başka bir materyalde demle birlikte fibrozis saptandı. Dięerlerinde dem gzlendi. Damar lezyonu olarak konjesyon vardı. Bu grupta testikler biopsi skoru ortalama  $6.22 \pm 0.44$  olarak saptandı.

**Kontralateral testiste** seminifer tbl deęişiklikleri olarak %33.4 oranında diffz nekroz saptandı. %66.6 oranında primer ve sekonder spermatozit sonrası germ hcrelerinde nekroz ve bunların iinde bir materyalde yer yer seminifer tbl iinde hiyalinize materyal, yine

başka bir materyalde %10 alanda sertoli cell only ve 3 adet seminifer tübülde tam nekroz saptandı. İnterstisiyumda 3 materyalde ödemle birlikte bağ dokusu artışı, bunlardan 2'sinde kapsül altında kalsifikasyon, başka bir materyalde akut yangı hücreleri ve diğer tüm materyallerde ödem saptandı. Damar lezyonu olarak hepsinde konjesyon vardı. Bu grupta testiküler biopsi skoru ortalama  $7.11 \pm 0.33$  olarak saptandı.

Grup 4'de **ipsilateral testiste** seminifer tübül değişiklikleri olarak hemen hepsinde konfigürasyon bozuklukları, primer ve sekonder spermatosit sonrası germ hücrelerde nekroz, bir materyalde yaygın diffüz nekroz, yine bir materyalde 2 seminifer tübül içinde hiyalinize fibrinoid materyal birikimi saptandı (Resim-4). Bir materyalde Leydig hücrelerde fokal nodüler hiperplazi saptandı. Tüm materyallerde intirstisiyumda ödem, damarlarda konjesyon saptandı. Bu grupta testiküler biopsi skoru ortalama  $7.22 \pm 0.43$  olarak saptandı.

**Kontralateral testiste** seminefer tübül değişiklikleri olarak %50'sinde konfigürasyon bozukluğu, spermatogenik aktivitede yavaşlama, bir materyalde 3 seminifer tübülde total olarak nekroz, hemen hepsinde primer ve sekonder spermatosit sonrası germ hücrelerde nekroz saptandı. İnterstisiyumda bir materyalde ödemle birlikte hafif fibrozis, diğerlerinin hepsinde ödem saptandı. Damarsal

lezyon olarak tüm materyallerde konjesyon vardı. Bu grupta testiküler biopsi skoru ortalama  $8.29 \pm 0.48$  olarak saptandı.

Her grupta bakılan seminifer túbül çaplarının ortalama deęerleri Tablo-2'de gösterilmiřtir. Bütün gruplarda saę testisteki seminifer túbül çapı, sol testisteki seminifer túbül çapından biraz daha büyük olmasına karřın, aralarında istatistiksel olarak anlamlı fark bulunamamıřtır ( $p > 0.05$ ). Yine aynı řekilde Grup-4'deki seminifer túbül çapları, Grup-3'deki seminifer túbül çaplarına göre daha yüksek bulunmuř (ort. 165.440 ve 188.140'a karřılık ort. 147.113 ve 155.893) ancak aralarında istatistiksel olarak anlamlı fark bulunamamıřtır.

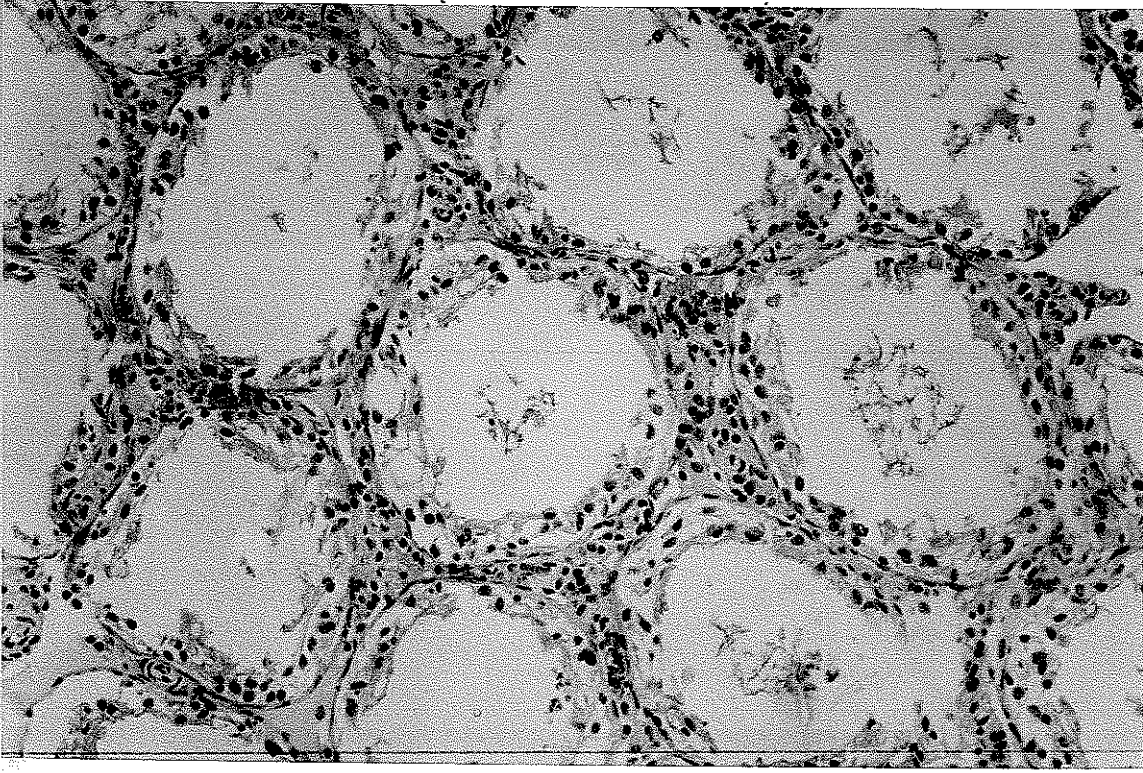
Gebelik oranlarına bakıldıęında (Tablo-3), Grup-1'de %88.8 ile en yüksek oran, Grup-2'de %66.6 ile en düşük oran saptanmıřtır. Grup 3 ile Grup-4 arasındaki oranların farkı istatistiksel olarak anlamlı bulunmuřtur ( $p < 0.05$ ).

**TABLO – 2. Seminifer túbül çapları**

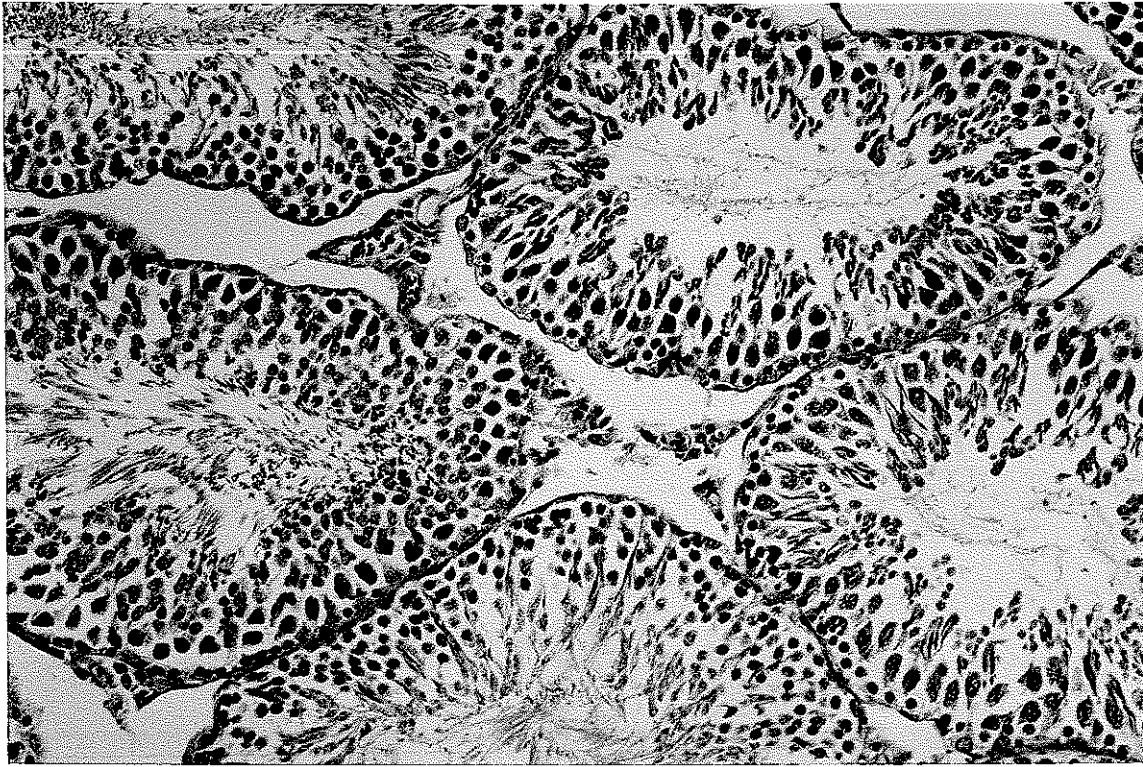	Ortalama	±Standart Sapma
Grup 1 Sol testis S. túbül çapı ortalaması	242.666	89.326
Sağ testis S. túbül çapı ortalaması	249.906	75.907
Grup 2 Sol testis S. túbül çapı ortalaması	178.013	38.392
Sağ testis S. túbül çapı ortalaması	209.673	104.931
Grup 3 Sol testis S. túbül çapı ortalaması	147.113	6.667
Sağ testis S. túbül çapı ortalaması	155.893	12.954
Grup 4 Sol testis S. túbül çapı ortalaması	165.440	15.499
Sağ testis S. túbül çapı ortalaması	188.140	23.360

**TABLO – 3. Gruplara göre gebelik oranları**

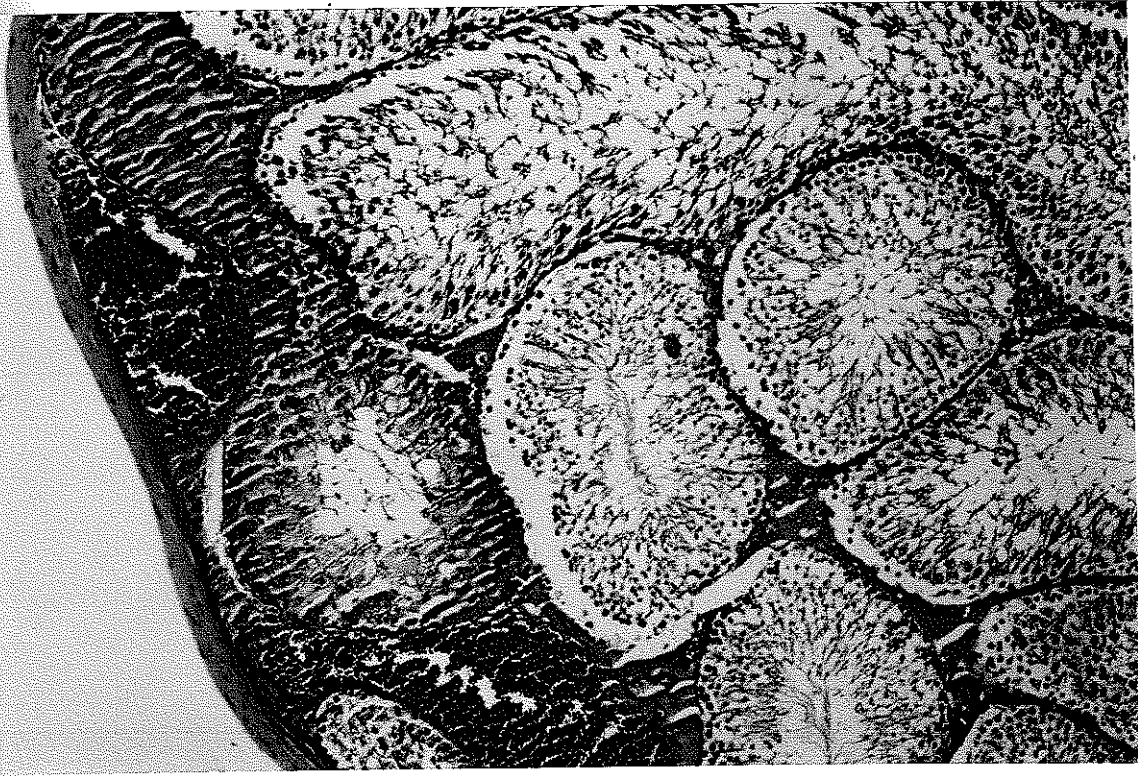	Erkek rat (n)	Dişi rat (n)	Gebe rat (n)	Gebelik oranı (%)
Grup 1	9	18	16	88.8
Grup 2	9	18	12	66.6
Grup 3	9	18	14	77.0
Grup 4	7	14	12	85.7



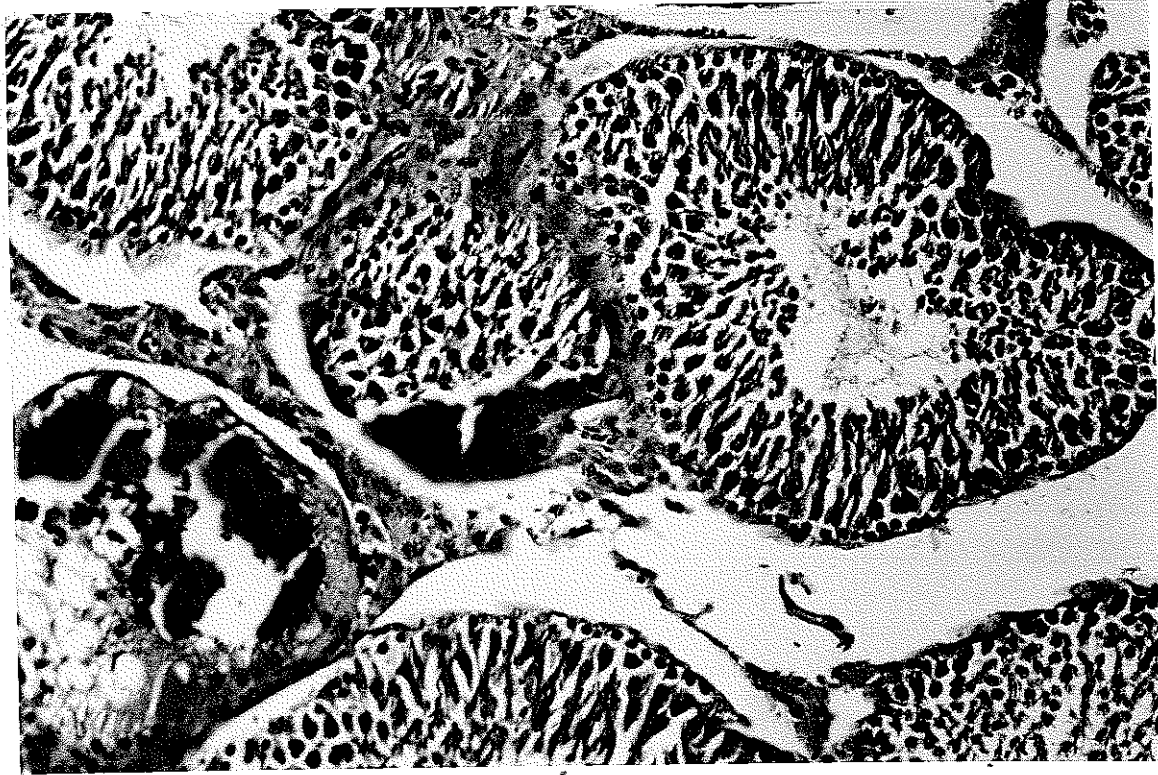Resim 1. Sertoli cell only.



Resim 2. Normal seminifer tbls.



Resim 3. Konjesyon ve nekroz.



Resim 4. Fokal nodüler leydig hücre hiperplazisi ve kalsifikasyon.

## TARTIŞMA

Testisin spermatogenetik fonksiyonu için düzenli bir kan akımının olması en önemli faktörlerden biri olarak bilinmektedir.<sup>49</sup> Epinefrinin ve norepinefrinin lokal verilmesine bağlı olarak testis kan akımında düşme, sempatektomi uygulanmasına bağlı olarak da testiküler kan akımında artma<sup>8,10,56</sup> ve her iki durumda da testiküler fonksiyonlarda bozulma olduğu daha önceki çalışmalarda gösterilmiştir.<sup>49-51</sup> Sol sempatektomi yapılmış ratlarda deneysel olarak geliştirilen sol varikoselden sonra sağ testiküler kan akımında ve ısısında artma deneysel çalışmalar ile gösterilmiştir.<sup>58</sup> Yine biliyoruz ki hayvanlarda testiküler kan akımında artma sonucu oluşan ısı artımına bağlı olarak spermatogenesis, sperm maturasyonu, endokrin fonksiyonlar bozulmakta ve fertilité oranları düşmektedir.<sup>59-62</sup> Bu deneysel çalışmalarda etyolojiye yönelik tedaviler uygulandığında bozulan fonksiyonlarda düzelme izlenmektedir.

Unilateral vazektomide ipsilateral ve kontralateral testiküler hasar olduğu daha önceki çalışmalarda gösterilmiştir. Bu çalışmalarda etyolojiden ASA'ların oluşumu, serbest oksijen radikalleri ile yağ asidlerinin artışı ve seminifer tübüllerdeki hidrostatik basıncın yükselmesi gibi faktörler sorumlu tutulmuştur.<sup>3-5,22,23,26-29,32,33,36,37,39-45,55</sup>



Unilateral vazektomi sonrası gelişebilecek testiküler atrofinin, ASA'ların oluşumuna bağlı değil de ancak testiküler kan akımındaki değişikliklere bağlı olabileceği ileri sürülmüştür.<sup>55</sup>

Unilateral vazektomi veya unilateral orşiopeksilerde vas deferensin ileri derecede serbestleştirilmesi sonucu oluşan ipsilateral ve kontralateral testiküler hasardan, vas deferensin vasküler ve nöral yapılarının hasar görmesi sorumlu tutulmuştur.<sup>25,30,57</sup> Bunlar testiküler kan akımının nörovasküler bir mekanizma ile düzenlendiğini göstermektedir. Bununla birlikte yapılan çalışmalarda tek taraflı testis torsiyonu sırasında kontralateral testiküler kan akımında azalma olduğu, kan akımı ölçümleri ve biyokimyasal parametrelerle gösterilmiştir. Azalan kontralateral testiküler kan akımını arttırmak ve testiküler hasarı önlemek için tek başına verilen vazodilatatör ajanların kontralateral hasarı önleyemediği, buna karşın 6-OH-Dopamin ile kimyasal sempatektomi uygulanmasının bu hasarı önlediğinin gösterilmesi, bir sempatik refleks arkı yolu ile bu nörovasküler mekanizmanın aktive olabileceğini düşündürmektedir.<sup>1,52,56</sup>

Bizim çalışmamızda Grup-2'deki gebelik oranının düşük olmasının nedeni olarak, normal ratlarda kimyasal sempatektominin bilateral testiküler kan akımının ve buna paralel olarak bilateral testiküler ısı artması sonucunda, testiküler histolojinin bozulmamasına rağmen

sperm morfolojisi ve motilitesinin bozulabileceği ve bu nedenle fertilitiyi olumsuz etkileyebileceği düşünülmektedir. Yukarıda bahsedilen testiküler kan akımının artmasına bağlı testiste oluşabilecek histolojik hasar, spermatogenesisde bozulma, sperm morfolojisindeki değişiklikler ve fertilité oranının düşmesi Grup 2'deki sonuçları açıklamada yardımcı olmaktadır.<sup>47</sup> Ortalama seminifer tübül çapları Grup-2'de kontrol grubuna göre daha düşük, ancak diğer gruplara göre yüksek bulunmasına rağmen, değerler arasında istatistiksel olarak anlamlı fark saptanamamıştır.

Grup-3'de ipsilateral ve kontralateral testiküler zedelenmenin diğer gruplara göre belirgin olarak fazla olduğu izlenmiştir. Bunun sonucunda gebelik oranı % 77 olarak bulunmuştur. Bu oran Grup-1 ve Grup-4'ün oranlarından düşüktür. Yine aynı şekilde ortalama seminifer tübül çapları ipsilateral testis için 147.113, kontralateral için 155.893 olarak ölçülmüştür. Bu gruptaki çapların diğer 3 gruptaki seminifer tübül çaplarından düşük olmasına rağmen aralarındaki fark anlamlı bulunmamıştır.

Grup-4'deki testiküler hasarın Grup-3'deki testiküler hasardan daha az, fertilizasyon oranının da % 85.7 ile daha yüksek olduğu saptanmıştır ve aradaki fark anlamlı bulunmuştur. Bu farkın nedeninin kontralateral testiküler kanlanmanın refleks vazospazm yoluyla

azalmasının, kimyasal sempatektomi ile önlenmesine bağlı olabileceği düşünülmüştür. Ortalama seminifer tübül çapları ve testiküler biopsi skoru; Grup-4'de, ipsilateral  $165.440 \pm 15.499$  ve  $7.22 \pm 0.43$ , kontralateral  $188.140 \pm 23.360$  ve  $8.29 \pm 0.48$ , Grup-3'te ise ipsilateral  $147.113 \pm 6.667$  ve  $6.22 \pm 0.44$ , kontralateral  $155.893 \pm 12.954$  ve  $7.11 \pm 0.33$  olarak bulunmuştur. Seminifer tübül çaplarındaki farklılıklar istatistiksel olarak anlamlı bulunmamıştır.

Ratlarda oluşturulan birçok unilateral testis torsiyonu modelinde kontralateral testiküler hasarın olduğu gösterilmiştir.<sup>1,8-10,20,21,54</sup> Bu modellerde ipsilateral testiküler arter ve deferansiyal arter kan akımının birlikte bozulması söz konusudur. Bu durumda ipsilateral testisten çıkan bir stimulus ile sempatik sistemin devreye girmesi sonucu kontralateral testis kan akımının azaldığı ve buna bağlı doku hasarının geliştiği belirtilmektedir. Aynı modellerde kimyasal sempatektominin kontralateral testis hasarını önlediğini gösteren çalışmalar da mevcuttur.<sup>8-10</sup>

Bizim çalışmamızda vazektomi sonrasında ipsilateral nörovasküler yapıların zedelenmesi sonucu ortaya çıkan kontralateral nörovasküler değişiklikler nedeniyle kontralateral testiküler hasarın olduğu ve bu hasarın 6-OH-Dopamin ile sağlanan kimyasal sempatektomi ile azaldığı bulunmuştur. Bu da torsiyonda testiküler kan akımının bozulmasıyla

aktive olan sempatik refleks arkının, vazektomi sonucu deferensiyal arter kan akımının kesilmesiyle de oluşabileceğini düşündürmektedir.

## SONUÇ

Unilateral vazektomi sonrası ortaya çıkan ipsilateral ve kontralateral testiküler hasarın önlenmesinde, kimyasal sempatektomi yapmak suretiyle sempatik sistemin rolünü araştırmaya yönelik olarak gerçekleştirilen bu deneysel çalışmada elde edilen bulgular literatürle birlikte gözden geçirildiğinde aşağıdaki sonuçlar çıkartılmıştır.

-Ratlarda tek taraflı testis torsiyonu modeliyle yapılan çalışmalarda, kontralateral testiküler hasar oluşumundan sempatik sistemin aktive olarak vazokonstrüksiyona yol açmasının sorumlu olduğu gösterilmiştir. Bu hasarın önlenmesinde kimyasal sempatektominin etkili olduğu saptanmıştır. Bizim çalışmamızda da unilateral vazektominin sempatik sistemin rol aldığı nörovasküler mekanizmaları aktive ederek kontralateral testiküler hasara yol açtığı ve bu hasarın kimyasal sempatektomi ile önlenebildiği saptanmıştır.

-Unilateral vazektomi yapılmış ratlarda ve insanlarda, antisperm antikörlerinin (ASA) oluştuğu ve bu antikörlerin testiküler hasara ve subfertiliteye yol açtığı bilinmektedir. Bizim çalışmamızda ise testiküler hasardan ASA'ların oluşması dışında sempatik sistemin aktive olmasıyla ortaya çıkan nörovasküler olayların da sorumlu olabileceği saptanmıştır.

-Testiküler kan akımında artma olması testiküler histolojiyi, sperm morfolojisini ve motilitesini bozmaktadır.<sup>59-62</sup> Bu etkiyi sempatektomi uygulanmış ratlarda görmekteyiz. Bizim çalışmamızda 6-OH-Dopamin ile tedavi edildikten sonra kontrol operasyonu uygulanan ratlarda gebelik oranı testiküler histolojinin önemli ölçüde bozulmasına rağmen diğer gruplara göre düşük saptanmıştır. Bu bulgular normal ratlarda yapılan kimyasal sempatektominin, sperm morfolojisi, motilitesi ve fonksiyonlarında bozulmaya yol açabileceğini düşündürmektedir.

## ÖZET

Testisin spermatogenetik fonksiyonu için düzenli bir kan akımının olması en önemli faktörlerden biri olarak bilinmektedir. Hayvanlarda testiküler kan akımında artma ya da azalma sonucu oluşan ısı değişikliklerine bağlı olarak spermatogenesis, sperm maturasyonu, endokrin fonksiyonlar bozulmakta ve fertilité oranları düşmektedir.

Unilateral vazektomi uygulanmış ratlarda her iki testiste meydana gelebilecek hasarın etyolojisine ve bu hasarın önlenmesinde 6-OH-Dopamin ile yapılan kimyasal vazektominin rolünü incelemek amacıyla bir deneysel çalışma yapılmıştır. Bu deneysel çalışmada 34 rat dört gruba ayrılmış, vazektomi sonrası fertilizasyonları ve bilateral orşiektomi sonrası testislerin histopatolojik değerlendirilmesi yapılmıştır. Aralarındaki fark istatistiksel olarak karşılaştırılmıştır.

Gruplar arasındaki gebelik oranlarına bakıldığında, Grup-2'de %66.6 ile diğer 3 gruptan daha düşük, Grup-3'ün oranı ise %77 ile Grup-4 ve Grup-1'den daha düşük olarak bulunmuştur. Bu farklar istatistiksel olarak anlamlıdır ( $p < 0.05$ ). Gruplar arasında seminifer tübül çaplarında ise istatistiksel olarak anlamlı fark bulunamamıştır ( $p > 0.05$ ). Grup-3 ile Grup-4'den elde edilen histopatolojik sonuçlar ve

fertilite oranları kimyasal sempatektominin testiküler hasarı önleyebileceğini göstermiştir.



## KAYNAKLAR

- 1- Tanyel FC, Büyükpamukçu N, Hiçsönmez A: Contralateral testicular blood flow during unilateral testicular torsion. Br J Urol 1989; 63:522-524.
- 2- Melikoğlu M, Güntekin E, Erkılıç M, Karaveli Ş: Contralateral testicular blood flow in unilateral testicular torsion measured by the <sup>133</sup>Xe clearance technique. Br J Urol 1992;69:633-635.
- 3- Micheal JC, Scott AM, Nancy JA and Thomas W: The effect of unilateral injury to vas deferens on the contralateral testis in immature and adult rats. J Urol 1995; Vol 153:1313-1315.
- 4- Charles JF, Stuart SH, Peter OC, et al: Testicular alterations are linked to the presence of elevated antisperm antibodies in sprague-dawley rats after vasectomy and vasovasostomy. J Urol 1988; Vol 140:627-631.
- 5- Tadashi M, Yasuki H, Osamu Y: Unilateral obstruction of vas deferens caused by childhood inguinal hernioraphy in male infertility patients. Fertil. Steril. 1992; Vol 58:609-612.
- 6- Helle M, Lars L, Poul FA, Tage H: Antisperm antibodies and fertility after vasovasostomy: a follow-up study of 216 men: Fertil. Steril. 1990; Vol 54:315-321.

- 7- Pasquale P, Ines MR, Teri O: Low incidence of sperm antibodies in men with congenital absence of vas deferens. *Fertil. Steril.* 1989; Vol 52:1018-1021.
- 8- Karnak I, Gedikoğlu G, Tanyel FC, Büyükpamukçu N, Hiçsönmez A: The effects of chemical sympathectomy on contralateral testicular histology, fertility and fecundity in unilateral abdominal testis. *Br J Urol* 1996; 77:580-584.
- 9- Karagüzel G, Tanyel FC, Kılınç K, Büyükpamukçu N, Hiçsönmez A: The preventive role of chemical sympathectomy on contralateral testicular hypoxic parameters encountered during unilateral testicular torsion. *Br J Urol* 1994; 74:507-510.
- 10- Karagüzel G, Gedikoğlu G, Tanyel FC, Büyükpamukçu N, Hiçsönmez A: Subsequent biological effects of chemical sympathectomy in rats undergoing unilateral testicular torsion. *Eur Urol* 1995; 28:147-151.
- 11- Collier B, Johnson G, Quik M, Welmer S: Effect of chemical destruction of adrenergic neurones on some cholinergic mechanisms in adult rat sympathetic ganglia. *Br J Pharmac* 1984; 82:827-832.
- 12- Clark DWJ, Lavery R, Phelan EL: Long-lasting peripheral and central effects of 6-hydroxydopamine in rats. *Br J Pharmac* 1972; 44:233-243.
- 13- Chelmicka-Szorc E, Arnason BGW: Effect of 6-hydroxydopamine on tumor growth. *Cancer Res* 1976; 36:2382-2384.

- 14- Kogan SJ, Houman BZ, Reda EF, et al: Orchidopexy by testicular vessel transection: a critical analysis of 35 vessel transection. *J Urol* 1989; 141:1416-1419.
- 15- Smith RB, Ehrlich RM, Complications of urologic surgery: prevention and management. *WB Saunders* 1990; 526-533.
- 16- Burnstock G, Evans B, Gannon BJ, Heath JW, James V: A new method of destroying adrenergic nerves in adult animals using guanethidine. *Br J Pharmac* 1971; 43:295-299.
- 17- Bittiger H, Maitre L, Krinke G, Schider K, Hess R: a study of long term effects of guanethidine on peripheral noradrenergic neurons in rats. *Toxicol* 1977; 8:63-78.
- 18- Johnson EM, O'Brien F: Evaluation of the permanent sympathectomy produced by the administration of guanethidine to adult rats. *J Pharmacol Exper Ther* 1976; 196:53-62.
- 19- Zochodne DW, Huang Z, Word KK, Low PA: Guanethidine-induced adrenergic sympathectomy augments endoneural perfusion and lowers endoneural microvascular resistance. *Brain Research* 1990; 519:112-117.
- 20- Bartsch G, Frank ST, Marberger H, Mikuz G: Testicular torsion: late results with special regard to fertility and endocrine function. *J Urol* 1980; 124:375-378.

- 21- Chakraborty J, Jhunjhunwala J: Experimental unilateral torsion of the spermatic cord in guinea pigs. *J Androl* 1982;3:117-121.
- 22- Aydos K, Soygür T, Küpeli B, Ünsal A, Tolunay Ö, Erdem E, Güven C, Küpeli S: Testicular effects of vasectomy in rats: an ultrastructural and immunohistochemical study. *Urol* 1998; 51:1051-156.
- 23- Aydos K, Küpeli B, Soygür T, Ünsal A, Erdem E, Tolunay Ö, Küpeli S: Analysis of the relationship between histologic alterations and the generation of reactive oxygen species in vasectomized rat testis. *Urol* 1998; 51:510-515.
- 24- Ahmad N, Noakes DE: A clinical and ultrasonographic study of the testes and related structures of goats and rams after unilateral vasectomy. *Vet Rec* 1995; 29:137:112-117.
- 25- Smith EM, Dahms BB, Elder JS: Influence of vas deferens mobilization on rat fertility: implications regarding orchiopexy. *J Urol* 1993; Vol 150:663-666.
- 26- Flickinger CJ, Harris M, Herr JC, Howards SS: Early antibody response following vasectomy is related to fertility after vasovasostomy in glucocorticoid treated and untreated lewis rats. *J Urol* 1994; Vol 151:791-796.

- 27- Chehval MJ, Martin SA, Alexander NJ, Winkelmann T: The effect of unilateral injury to the vas deferens on the contralateral testis in immature and adult rats. *J Urol* 1995; Vol 153: 1313-1315.
- 28- Jessop TS, Ladds PW: The immunopathology of unilateral vasectomy in the ram. *Vet Immunopathol* 1995; 47:123-133.
- 29- Matsuda T, Hiura Y, Muguruma K, Okuno H, Horii Y, Yoshida O: Quantitative analysis of testicular histology in patients with vas deferens obstruction caused by childhood inguinal herniorrhaphy: comparison to vasectomized men. *J Urol* 1996; Vol 155:564-567.
- 30- Sandhu DPS, Osborn DE: Surgical technique for inguinal surgery and its effect on fertility in the wistar rat model. *Br J Urol* 1991; 68:513-517.
- 31- Carvalho TLL, Guimaraes MA, Kempinas WG, Petenusci SO, Rosa e Silva AAM: Effects of guanethidine induced sympatectomy on the spermatogenic and steroidogenic testicular functions of prepubertal to mature rats. *Androl* 1996; 28:117-122.
- 32- Herr JC, Flickinger CJ, Howards SS, Yarbrow S, Spell DR, Caloras D, Gallien TN: The relation between antisperm antibodies and testicular alterations after vasectomy and vasovasostomy in lewis rats. *Bio Reprod* 1987; 37:1297-1305.

- 33- McDonald SW, Scothorne RJ: A quantitative study of effects of vasectomy on spermatogenesis in rats. *J Anat* 1988; 159:219-225.
- 34- DeGaris RM, Pennefather JN: Noradrenergic reinnervation of the rat vas deferens after vasovasostomy following vasectomy. *Clin Exep Pharmac Physio* 1987; 14:353-360.
- 35- DeGaris RM, Pennefather JN: Sympathetic denervation of the rat vas deferens following unilateral vasectomy. *Clin Exep Pharmac Physio* 1986; 13:399-406.
- 36- Shikary Z, Betrabet SD, Donde UM, Toddywala VS, Kopikar DG, Saxena BN, Mehta S, Kambo I: Long-term effects of vasectomy Part I: Biochemical parameters. *Contraception* 1983; Vol 28:423-435.
- 37- Shahani SK, Hattikudur N, Mehta A, Bordekar A, Contractor NM, Saxena BN, Mehta S, Kambo I: Long-term effects of vasectomy Part II: Immunological parameters. *Contraception* 1983; Vol 28:527-541.
- 38- Pabst R, Martin O, Lippert H: Is the low fertility rate after vasovasostomy caused by nerve resection during vasectomy. *Fertil. Steril.* 1979; Vol 31: 316-320.
- 39- Antypas BS, Sofikitis N, Rodriguez F, Zavos PM, Miyagawa I: Bilateral effect of unilateral vasectomy on testicular testosterone biosynthesis. *J Ped Sur* 1994; Vol 29:828-831.

- 40- Alexander NJ: Vasectomy and vasovasostomy in rhesus monkeys: the effect of circulating antisperm antibodies on fertility. *Fertil. Steril.* 1977; Vol 28:562-569.
- 41- Skinner JD, Rowson EA: Some effects of unilateral cryptorchism and vasectomy on sexual development of the pubescent ram and bull. *J Endocr* 1968; 42:311-321.
- 42- Witkin SS, Higgins PJ: Effects of vasectomy and antisperm antibodies on human seminal fluid deoxyribonucleic acid polymerase activity. *Fertil. Steril.* 1978; Vol 29:314-319.
- 43- Alexander NJ, Tung KSK: Immunological and morphological effects of vasectomy in the rabbit. *Anat Rec* 1976; 188:339-350.
- 44- Kessler DL, Smith WD, Hamilton MS, Berger RE: Infertility in mice after unilateral vasectomy. *Fertil Steril* 1985; Vol 43:308-312.
- 45- Royle MG, Hendry WF: Why does vasectomy reversal fail?. *Br J Urol* 1985; 57:780-783.
- 46- Flickinger Cj, Howards SS, Carey PO, Spell DR, Kendrick SJ, Caloras D, Gallien TN, Herr JC: Testicular alterations are linked to the presence of elevated antisperm antibodies in Sprague-Dawley rats after vasectomy and vasovasostomy. *J Urol* 1988; 140:627-631.
- 47- Hurt GS, Howards SS, Turner TT: Repair of experimental varicoceles in the rat. Long-term effects on testicular blood flow and temperature

and cauda epididymidal sperm concentration and motility. *J Androl* 1986; 7:271-276.

48- Schlegel PN, Chang TSK: Physiology of male reproduction (Walsh PC, Retik AB, Stamey TA, Vaughan ED. Editors). *Campbell's Urology*. Sixth Edition. Vol 1, p.213, W.B. Saunders Comp. Philadelphia, 1992.

49- Free MJ, Jaffe RA: Dynamics of circulation of the testis of the conscious rats. *Am J Physiol* 1972;223:241-248.

50- Damber JE, Lindahl O, Selstam G, Tenlan T: Testicular blood flow measured with a laser doppler flowmeter: acute effects of catecholamines. *Acta Physiol Scand* 1982; 115:209-214.

51- Damber JE, Janson PO: The effects of LH, adrenalin and noradrenaline on testicular blood flow and plasma testosterone concentrations in anaesthetized rats. *Acta Endoc* 1979; 83:390-394.

52- Akgür FM, Kılınç K, Tanyel FC, Büyükpamukçu N, Hiçsönmez A: The effects of hypoxia and reperfusion on kontralateral testicular injury. *Urol*- 1994;44;413-418.

53- Hoffer AP, Hinton BT: The ultrastructure of the ductus deference in man. *Biol. Repord.* 1976;14;425-429.

54- Kızılcan F, Bernay I, Tanyel FC, Büyükpamukçu N, Bekdiç C, Hiçsönmez A: İpsilateral and kontralateral testicular blood flows during



- during unilateral testicular torsion by  $^{133}\text{Xe}$  clearance technique. *Int Urol Nephrol* 1992; 24:515-520.
- 55- McDonald SW, Lockhart A, Gormal D, Bennet NK: Changes in the testes following vasectomy in the rat. *Clin Anat* 1996;9:296-301.
- 56- Oğuzkurt P, Okur DH, Tanyel FC, Büyükpamukçu N, Hiçsönmez A: The effects of vasodilatation and chemical sympathectomy on spermatogenesis after unilateral testicular torsion: a flow cytometric DNA analysis. *Br J Urol* 1998; 82:104-108.
- 57- Lekili M, Gümüş B, Kandiloğlu AR, İsisag A, Müezzinoğlu T, Büyüksu C: The effects of extensive vas mobilization on testicular histology during orchiopexy. *Int Urol Nephrol* 1998;30:165-170.
- 58- Green KF, Turner TT, Howards SS: Effects of varicocele after unilateral orchiectomy and sympathectomy. *J Urol* 1985;134:378-383.
- 59- Sofikitis N, Miyagawa I: Effects of sugical repair of experimental left varicocele on testicular temperature, spermatogenesis, sperm maturation, endocrin function, and fertility in rabbits. *Arch Androl* 1992;29:163-175.
- 60- Nagler HM, Li XZ, Lizza EF, Deitch A, White RD: Varicocele: temporal considerations. *J Urol* 1985;134:411-413.

- 61- Saypol DC, Howards SS, Turner TT, Miller ED Jr: Influence of surgically induced varicocele on testicular blood flow, temperature, and histology in adult rats and dogs. J Clin Invest 1981;68:39-45.
- 62- Green KF, Turner TT, Howards SS: Varicocele: reversal of the testicular blood flow and temperature effects by varicocele repair. J Urol 1984; 131:1208-1211.
- 63- Paniagua R, Regader J, Nistal M, Abaurrea: Histological, histochemical and ultrastructural variations along the length of the human vas deferens before and after puberty. Acta Anat. 1981;111;190-197.

AKDENİZ ÜNİVERSİTESİ  
Maden Fakültesi