

T1854

T.C.
AKDENİZ ÜNİVERSİTESİ
SAĞLIK BİLİMLERİ ENSTİTÜSÜ
Histoloji ve Embriyoloji Anabilim Dalı

**GEBELİĞİN BELLİ EVRELERİNDE NORMAL VE
DİYABETİK SIÇAN PLASENTASINDA HÜCRE
SİKLUSU REGÜLATÖRLERİNİN DAĞILIMI X**

Nuray ACAR

Yüksek Lisans Tezi

**Tez Danışmanı
Doç. Dr. İsmail ÜSTÜNEL**

Akdeniz Üniversitesi Bilimsel Araştırma Projeleri Yönetim Birimi tarafından desteklenmiştir
(Proje No: 2004.02.0122.001)

“Kaynakça Gösterilerek Tezinden Yararlanılabilir”

Antalya, 2005

**AKDENİZ ÜNİVERSİTESİ
MERKEZ KÜTÜPHANESİ**

Sağlık Bilimleri Enstitüsü Müdürlüğü'ne;

Bu çalışma, jürimiz tarafından Histoloji ve Embriyoloji Anabilim Dalı, Üreme Biyolojisi Programında yüksek lisans tezi olarak kabul edilmiştir.
08/07/2005

Tez danışmanı:

Doç. Dr. İsmail ÜSTÜNEL
Akdeniz Üniversitesi
Tıp Fakültesi
Histoloji ve Embriyoloji Anabilim Dalı

Üyeler:

Prof. Dr. Ramazan DEMİR
Akdeniz Üniversitesi
Tıp Fakültesi
Histoloji ve Embriyoloji Anabilim Dalı

Prof. Dr. Mevlüt ASAR
Akdeniz Üniversitesi
Tıp Fakültesi
Histoloji ve Embriyoloji Anabilim Dalı

Prof. Dr. Yusuf NERGİZ
Dicle Üniversitesi
Tıp Fakültesi
Histoloji ve Embriyoloji Anabilim Dalı

Doç. Dr. İnanç MENDİLCİOĞLU
Akdeniz Üniversitesi
Tıp Fakültesi
Kadın Hastalıkları ve Doğum Anabilim Dalı

ONAY :

Bu tez, Enstitüsü Yönetim Kurulunca belirlenen yukarıdaki jüri üyeleri tarafından uygun görülmüş ve Enstitü Yönetim Kurulu'nun 15.07.2005 tarih ve 12/93 sayılı kararıyla kabul edilmiştir.

Prof. Dr. Ramazan DEMİR
Enstitü Müdürü

ÖZET

Diyabetik gebelikler çoğunlukla düşük, ölü doğum ve konjenital malformasyonların artışı ile karakterizedir. Diyabetik annelerin yavrularında, bu malformasyonların oranı normal annelerin yavrularına oranla 3-5 kat daha fazladır.

Plasenta dokusunda proliferasyonunun nasıl koordine edildiği ve bu koordinasyonun diyabet ile nasıl etkilendiği henüz tam olarak anlaşılamamış olmasından dolayı, bu çalışmada normal ve diyabetik sıçan plasentalarında PCNA, cdk1, p27 ve p57 gibi değişik hücre siklusu regülatörlerinin immunohistokimyasal dağılımları incelendi.

Çalışmada diyabet grubunu oluşturacak olan gebe dişiler, diyabet oluşturulabilmek için sakrifiye edilecekleri tarihten 7 gün önce intraperitoneal olarak tek doz 50 mg / kg streptozotosin (STZ) enjeksiyonuna maruz bırakıldılar. 48 saat sonra kan şekerleri ölçüldü. Kan şekeri değeri 200mg / dl'nin üzerinde çıkan dişiler diyabetik sayılarak deneye dahil edildiler. Kontrol gruplarına, aynı miktarda serum fizyolojik enjekte edildi. Toplanan plasenta örnekleri rutin histolojik ve immünohistokimyasal yöntemlerle incelendi.

Diyabetik sıçan plasentasında kontrol grubuna göre cdk1 proteininin embriyonal 17 ve 21. günlerde anlamlı olacak şekilde artış gösterdiği, PCNA'nın da artış gösterdiği ancak sadece 17. günde anlamlı olduğu, p27 inhibitörünün kontrol grubunda 11 ve 17. günde anlamlılık gösterecek şekilde diyabetik gruptan fazla olduğu, p57 inhibitörünün de sadece 13. günde diyabetik grupta kontrol grubuna göre bir artış gösterdiği diğer günlerde kontrol grubunda daha fazla bir ekspresyona sahip olduğu gözlemlendi.

Sonuç olarak diyabetik sıçanlarda gebeliğin erken evrelerindeki normale göre küçük plasenta ve gebeliğin geç evrelerinde görülen plasentomegalinin, cdk1, PCNA, p27 ve p57 gibi mitotik düzenleyicilerin etkisi sonucu bozulan hücre siklusu yoluyla nedeniyle oluşabileceği söylenebilir.

Anahtar kelimeler: Diyabet, plasenta, sıçan, cdk1, PCNA p27, p57, immünohistokimya.

ABSTRACT

Diabetic pregnancies are generally characterized by an increased incidence of abortions, stillbirths and congenital malformations. The incidence of congenital malformations in the infants of diabetic mothers is three to five times higher than that in normal mothers.

Because how proliferation is coordinated and how this coordination is affected with diabetes in placenta tissue isn't clear, the immunohistochemical distribution of different cell cycle regulators such as PCNA, cdk1, p27 and p57 was studied in normal and diabetic rat placenta.

The females that take part in diabetic group was injected 50mg/kg streptozotocin (STZ) intraperitoneally 7 days before the sacrifice. After 48 hours blood glucose was measured. If blood sugar of the STZ injected females was over 200 mg/dl, they were included in the diabetic group. The control groups were injected same dose isotonic salt solution. Placenta samples were examined with routine histological and immunohistochemical techniques.

It was observed that in diabetic placenta; cdk1 immunoreactivity was higher on 17th and 21st days with a statistically importance; PCNA immunoreactivity was higher than normal placenta but it was statistically important just on the 17th day, p27 inhibitor was higher in control group than diabetic group and it was statistically important on 11th and 17th days ; p57 inhibitor was higher in diabetic group on 13th day, in other days it was higher in control group.

In conclusion, in diabetic rats, small placenta observed on early stages and placentomegaly observed during late stages of pregnancy may be a result of disturbed cell cycle pathway with the effect of mitotic regulators such as, cdk1, PCNA p27 and p57.

Key words; Diabetes, placenta, rat, cdk1, PCNA, p27, p57, immunohistochemistry.

TEŞEKKÜR

Tezimin planlanması, projelendirilmesi ve sonuçların değerlendirilmesinde önemli katkılarda bulunan danışman hocam Doç. Dr. İsmail ÜSTÜNEL'e,

Tezimin gerçekleşmesi için her türlü imkan ve desteği sağlayan hocam Prof. Dr. Ramazan DEMİR'e

İhtiyacım olduğunda yardımlarını esirgemeyerek her zaman destek olan Histoloji ve Embriyoloji Anabilim Dalı'nın tüm hocalarına ve çalışanlarına,

Yardımları ile her zaman yanımda olan Akdeniz Üniversitesi Sağlık Bilimleri Enstitüsü'nün değerli elemanlarına,

Son olarak mesafe olarak uzakta olmalarına rağmen desteğini esirgemeyen ve beni yalnız bırakmayan sevgili ailemin tüm üyelerine en içten saygı, sevgi ve teşekkürlerimi sunuyorum.

İÇİNDEKİLER

ÖZET	Sayfa
ABSTRACT	iv
TEŞEKKÜR	v
İÇİNDEKİLER DİZİNİ	vi
SİMGELER ve KISALTMALAR DİZİNİ	vii-ix
ŞEKİLLER DİZİNİ	x-xi
ÇİZELGELER DİZİNİ	xii-xiv
	xv

GİRİŞ ve AMAÇ

1.1.	Hipotezin Temeli ve Amaç	1-3
------	--------------------------	-----

TEMEL BİLGİLER ve KAYNAK

2.1.	Plasenta	4
2.2.	Plasenta Tipleri	4-5
2.3.	İnsan Plasentasının Gelişmesi ve Yapısı	6
2.3.1.	Desidua	6
2.3.2.	Bazal Plağın Gelişmesi	6
2.3.3.	Olgun Bazal Plak Tabakaları	7
2.3.3.1.	Rohr'un Fibrinoid Tabakası	7
2.3.3.2.	Sinsisyotrofoblast Tabaka	7
2.3.3.3.	Heterojen Doku Tabakası	7
2.3.3.4.	Nitabuch'un Fibrinoid Tabakası	7
2.3.3.5.	Bazal Plağın Dip Tabakası	7
2.3.4.	Koriyon ve Plasentanın Gelişmesi	8
2.3.4.1.	Koriyonik Villusların Oluşum Evreleri	8-9
2.4.	Olgun Plasenta'nın Yapısı	9
2.4.1.	Fötal Kısım	9
2.4.2.	Anneye Ait Kısım	9-10
2.5.	Sıçan Plasentanın Gelişimi, Yapısı, İnsan Plasentasısı ile Benzerlikleri ve Farklılıkları	10
2.5.1.	Gelişimi	11-13
2.5.2.	Yapısı	13-17
2.5.3.	İnsan Plasentasısı ile Benzerlikleri ve Farklılıkları	17
2.5.3.1.	Sınıflandırma	17
2.5.3.2.	İnvazyon	17-18
2.5.3.3.	Dev Hücreler ve Ekstravillöz Trofoblastlar	18
2.5.3.4.	Fötal Plasenta ve Labirent	18
2.5.3.5.	Bazal Plak ve Bağlantı Zonu	18-19
2.6.	Hücre Siklusu	20

2.6.1.	Hücre Siklusu Fazları	20
2.6.1.1.	G0 Fazı	20-21
2.6.1.2.	G1 Fazı	21
2.6.1.3.	S Fazı	21
2.6.1.4.	G2 Fazı	21
2.6.1.5.	M Fazı	21-22
2.6.2.	Hücre Siklusu Kontrol Noktaları	22
2.6.3.	Siklinler ve Siklin Bağımlı Kinazlar	22-23
2.6.3.1.	Siklinler	23-24
2.6.3.2.	Cdk Aktivasyonu	24-25
2.6.3.3.	Cdk Aktivitesinin Baskılanması	25-26
2.6.3.4.	Hücre Siklusu Kontrol Sistemi Siklik Proteolize Bağlıdır	26
2.6.4.	Cdk İnhibitör Proteinler (cki)	26-27
2.6.4.1.	DNA Hasarı ve p53	27-28
2.6.5.	Cdklar ve Hücre Siklusu Kontrolü	28-29
2.7.	Diabetes Mellitus	29
2.7.1.	Tip 1 Diabetes Mellitus (insüline bağımlı diyabet)	29-30
2.7.2.	Tip 2 Diabetes Mellitus	30
2.7.3.	Gebelik Esnasında Saptanan Diyabet (Gestasyonel Diyabet)	31
2.7.4.	Diabetik Gebelik Esnasında Plasentada Oluşan Bazı Morfolojik Değişiklikler	31

GEREÇ VE YÖNTEM

3.1.	Denekler	32
3.2.	Diyabet Modelinin Oluşturulması	32
3.3.	Doku Temini ve Hazırlanması	32-33
3.4.	Rutin Işık Mikroskopik Gözlemler	33
3.5.	İmmunohistokimyasal Gözlemler	33
3.5.1.	İmmunohistokimyasal Protokol	33-34
3.6.	İstatistiksel Analiz	34
3.6.1.	Plasenta-Embriyo Ağırlıkları ve Uzunlukları	34
3.6.2.	İmmünohistokimya	34
3.6.3.	Semikantitatif Değerlendirme	34

BULGULAR

4.1.	Embriyo Ağırlıkları	35
4.2.	Embriyo Uzunlukları	36
4.3.	Plasenta Ağırlıkları	37
4.4.	Plasenta Çapları	38
4.5.	Plasental Gelişim	39-44
4.6.	İmmünohistokimyasal Bulgular	45
4.6.1	Keratin	45-47
4.6.2	Cdk1	47-52
4.6.3.	PCNA	53-57

4.6.4.	p27	58-63
4.6.5.	p57	64-69
TARTIŞMA		70-76
SONUÇLAR		77
KAYNAKLAR		78-84
ÖZGEÇMİŞ		85

SİMGELER VE KISALTMALAR DİZİNİ

ADEH	:	Allantoyik damar endotel hücresi
AMD	:	Allantoyik mezenşimal doku
ATP	:	Adenozin trifosfat
CAK	:	Siklin bağımlı kinaz aktive edici kinaz
CAKAK	:	CAK aktive edici kinaz
CDK	:	Siklin bağımlı kinaz
CKI	:	Siklin bağımlı kinaz inhibitörü
CIP/KIP	:	Siklin bağımlı kinaz inhibitör ailesi
DH	:	Dev hücre
DNA	:	Deoksiribonükleik asit
E	:	Embriyo
EPK	:	Ektoplasental koni
FD	:	Fötal damar
FGF 4	:	Fibroblast büyüme faktörü 4
GH	:	Glikojenik hücre
G0	:	Hücre siklusunun G0 fazı
G1	:	Hücre siklusunun G1 fazı
G2	:	Hücre siklusunun G2 fazı
HLA	:	Histokompabilite antijenleri
H₂O₂	:	Hidrojen peroksit
İHK	:	İç hücre kitlesi
IUGR	:	Uterus içi büyüme geriliği
INK4	:	Siklin bağımlı kinaz inhibitör ailesi
IGF 2	:	İnsülin benzeri büyüme faktörü 2
KP	:	Koryoallantoyik plasenta
LAB	:	Labirent
LFDEH	:	Labirent fötal damar endotel hücresi
LT	:	Labirent trofoblast
M	:	Hücre siklusunun mitoz safhası

MD	:	Maternal desidua
MMP	:	Matriks metalloproteinaz
MPF	:	Mitoz ilerletici faktör
PEH	:	Pariyetal endoderm hücresi
PBS	:	Fosfat tamponlu tuz çözeltisi
PCNA	:	Prolifere olan hücre nükleer antijeni
Rb	:	Retinoblastoma
RFC	:	Replikasyon faktörü C
S	:	Hücre siklusunun sentez fazı
SS	:	Standart sapma
ST	:	Spongyotrofoblast
STZ	:	Streptozotocin
TE	:	Trofoektoderm
UPA	:	Ürokinaz tip plazminojen aktivatör
VEGF	:	Vasküler endotel büyüme faktörü
VEH	:	Visseral endoderm hücresi
YSP	:	Yolk sak plasenta

ŞEKİLLER DİZİNİ

Şekil		Sayfa
2.2.1	Hemomonokoryal ve hemotrikoryal tip plasentalar	5
2.4.1	İnsan plasentasının termdeki görünümü	10
2.5.1.1	Sıçan plaseenta gelişiminin erken safhaları	11
2.5.1.2	Sıçan plasentasının gelişimi	11
2.5.1.3a,b	Sıçan ve farede plasental gelişim	13
2.5.2.1	Sıçanlarda term plasentanın genel görünümü	13
2.5.2.2	Gebeliğin geç dönemlerinde olan sıçan uteroplasental yapısı	14
2.5.2.3	Labirent trofoblast hücreleri	14
2.5.2.4	Gebeliğin 17.gününde labirentin detaylı görünümü	15
2.5.2.5	Gebeliğin 15.gününde spongyotrofoblast tabakası	16
2.5.3.5.1	İnsan ve sıçan plasentalarının karşılaştırmalı anatomisi	19
2.6.1.1	Hücre siklusu fazları	20
2.6.2.1	Hücre siklusu kontrol noktaları	22
2.6.3.1	Cdk-siklin etkileşimi	23
2.6.3.2.1	Cdk aktivasyonu	25
2.6.3.3.1	Cdk aktivitesinin baskılanması	26
2.6.4.1	Cdk inhibitör proteinler	27
2.6.5.1	pRB-E2F etkileşimi	29
4.1.1	Embriyonik 11-21. günler arasındaki kontrol ve diyabetik gruplardaki embriyo ağırlıklarına ait HSCORE analizi	35
4.2.1	Embriyonik 11-21. günler arasındaki kontrol ve diyabetik gruplardaki embriyo uzunluklarına ait HSCORE analizi	36
4.3.1	Embriyonik 17 ve 21. günlerdeki kontrol ve diyabetik gruplardaki plaseenta ağırlıklarına ait HSCORE analizi	37
4.4.1	Embriyonik 17 ve 21. günlerdeki kontrol ve diyabetik gruplardaki plaseenta çaplarına ait HSCORE analizi	38
4.5.1a-e	Embriyonik 11 günlük kontrol grubu embriyo+uteruslarında Hematoksilen-eozin boyanması	40
4.5.2a-c	Embriyonik 11 günlük diyabetik grup embriyo+uteruslarında Hematoksilen-eozin boyanması	40
4.5.3a-e	Embriyonik 13 günlük kontrol grubu embriyo+uteruslarında Hematoksilen-eozin boyanması	41
4.5.4a-e	Embriyonik 13 günlük diyabetik grup embriyo+uteruslarında Hematoksilen-eozin boyanması	42
4.5.5a-d	Embriyonik 17 günlük kontrol grubu plasentalarında Hematoksilen-Eozin boyanması	43
4.5.6	Embriyonik 17 günlük diyabetik grup plasentalarında Hematoksilen-Eozin boyanması	43
4.5.7a-e	Embriyonik 21 günlük kontrol grubu plasentalarında Hematoksilen-Eozin boyanması	44
4.5.8a-d	Embriyonik 21 günlük diyabetik grup plasentalarında Hematoksilen-Eozin boyanması	44

4.6.1.1a-c	Embriyonik 11 günlük kontrol grubu embriyo+uteruslarında keratin immünoboyanması	45
4.6.1.2a-b	Embriyonik 11 günlük diyabetik grup embriyo+uteruslarında keratin immünoboyanması	45
4.6.1.3a-b	Embriyonik 13 günlük kontrol grubu embriyo+uteruslarında keratin immünoboyanması	46
4.6.1.4a-b	Embriyonik 13 günlük diyabetik grup embriyo+uteruslarında keratin immünoboyanması	46
4.6.1.5a-d	Embriyonik 17 günlük kontrol grubu plasentalarında keratin immünoboyanması	46
4.6.1.6a-d	Embriyonik 17 günlük diyabetik grup plasentalarında keratin immünoboyanması	46
4.6.1.7a-d	Embriyonik 21 günlük kontrol grubu plasentalarında keratin immünoboyanması	47
4.6.1.8a-d	Embriyonik 21 günlük diyabetik grup plasentalarında keratin immünoboyanması	47
4.6.2.1a-c	Embriyonik 11 günlük kontrol grubu plasentalarında cdk1 immünoboyanması	48
4.6.2.2a-c	Embriyonik 11 günlük diyabetik grup plasentalarında cdk1 immünoboyanması	48
4.6.2.3a-d	Embriyonik 13 günlük kontrol grubu plasentalarında cdk1 immünoboyanması	49
4.6.2.4a-d	Embriyonik 13 günlük diyabetik grup plasentalarında cdk1 immünoboyanması	49
4.6.2.5	Embriyonik 17 günlük kontrol grubu plasentalarında cdk1 immünoboyanması	50
4.6.2.6	Embriyonik 17 günlük diyabetik grup plasentalarında cdk1 immünoboyanması	50
4.6.2.7	Embriyonik 21 günlük kontrol grubu plasentalarında cdk1 immünoboyanması	51
4.6.2.8 a-d	Embriyonik 21 günlük diyabetik grup plasentalarında cdk1 immünoboyanması	51
4.6.2.9	Embriyonik 11-21. günler arasındaki kontrol ve diyabetik grup plasentalarında cdk1 pozitif hücre sıklığı	52
4.6.3.1a-c	Embriyonik 11 günlük kontrol grubu plasentalarında PCNA immünoboyanması	54
4.6.3.2	Embriyonik 11 günlük diyabetik grup plasentalarında PCNA immünoboyanması	54
4.6.3.3a-b	Embriyonik 13 günlük kontrol grubu plasentalarında PCNA immünoboyanması	54
4.6.3.4a-b	Embriyonik 13 günlük diyabetik grup plasentalarında PCNA immünoboyanması	54
4.6.3.5a-c	Embriyonik 17 günlük kontrol grubu plasentalarında PCNA immünoboyanması	55

4.6.3.6a-c	Embriyonik 17 günlük diyabetik grup plasentalarında PCNA immünoboyanması	55
4.6.3.7a-c	Embriyonik 21 günlük kontrol grubu plasentalarında PCNA immünoboyanması	56
4.6.3.8a-b	Embriyonik 21 günlük diyabetik grup plasentalarında PCNA immünoboyanması	56
4.6.3.9	Embriyonik 11-21. günler arasındaki kontrol ve diyabetik grup plasentalarında PCNA pozitif hücre sıklığı	57
4.6.4.1a-c	Embriyonik 11 günlük kontrol grubu plasentalarında P27 immünoboyanması	59
4.6.4.2a-c	Embriyonik 11 günlük diyabetik grup plasentalarında P27 immünoboyanması	59
4.6.4.3a-c	Embriyonik 13 günlük kontrol grubu plasentalarında P27 immünoboyanması	60
4.6.4.4a-c	Embriyonik 13 günlük diyabetik grup plasentalarında P27 immünoboyanması	60
4.6.4.5a-d	Embriyonik 17 günlük kontrol grubu plasentalarında P27 immünoboyanması	61
4.6.5.6a-d	Embriyonik 17 günlük diyabetik grup plasentalarında P27 immünoboyanması	61
4.6.5.7a-d	Embriyonik 21 günlük kontrol grubu plasentalarında P27 immünoboyanması	62
4.6.5.8a-c	Embriyonik 21 günlük diyabetik grup plasentalarında P27 immünoboyanması	62
4.6.4.9	Embriyonik 11-21. günler arasındaki kontrol ve diyabetik grup plasentalarında P27 pozitif hücre sıklığı	63
4.6.5.1a-c	Embriyonik 11 günlük kontrol grubu plasentalarında P57 immünoboyanması	65
4.6.5.2a-c	Embriyonik 11 günlük diyabetik grup plasentalarında P57 immünoboyanması	65
4.6.5.3a-c	Embriyonik 13 günlük kontrol grubu plasentalarında P57 immünoboyanması	66
4.6.5.4a-c	Embriyonik 13 günlük diyabetik grup plasentalarında P57 immünoboyanması	66
4.6.5.5a-c	Embriyonik 17 günlük kontrol grubu plasentalarında P57 immünoboyanması	67
4.6.5.6a-c	Embriyonik 17 günlük diyabetik grup plasentalarında P57 immünoboyanması	67
4.6.5.7a-c	Embriyonik 21 günlük kontrol grubu plasentalarında P57 immünoboyanması	68
4.6.5.8a-c	Embriyonik 21 günlük diyabetik grup plasentalarında P57 immünoboyanması	68
4.6.6.9:	Embriyonik 11-21. günler arasındaki kontrol ve diyabetik grup plasentalarında P57 pozitif hücre sıklığı	69

ÇİZELGELER DİZİNİ

Tablo		Sayfa
2.3.3.1	Omurgalı ve maya hücre siklusu evrelerinde aktivite gösteren siklin-cdk kompleksleri	24
2.6.4.1	Cdk inhibitör proteinler (cki)	27
3.1	Çalışmada kullanılan kontrol ve diyabetik sıçan grupları, gebelik yaşı ve denek sayılarının yaşlara göre dağılımı	32
4.6.2.1	Kontrol ve diyabetik sıçan plasentalarında cdk 1 immünoboyanmasının hücresel dağılımı	47
4.6.3.1	Kontrol ve diyabetik sıçan plasentalarında PCNA immünoboyanmasının hücresel dağılımı	53
4.6.4.1	Kontrol ve diyabetik sıçan plasentalarında p27 immünoboyanmasının hücresel dağılımı	58
4.6.5.1	Kontrol ve diyabetik sıçan plasentalarında p57 immünoboyanmasının hücresel dağılımı	64

GİRİŞ VE AMAÇ

1.1. Hipotezin Temeli ve Amaç

Organizmada proliferasyon olayı temelde mitoz ile gerçekleşir. Mitozun moleküler mekanizmasını anlayabilmek için, bir hücrenin yaşam siklusunu bilmemize gereksinim vardır. Hücre siklusu 4 fazdan oluşur; G1, S, G2 ve M fazları. Burada G: Gap; S: Sentez; M: mitoz anlamındadır. Yeni bölünmüş bir hücre, ya diğer bir hücre bölünmesi döngüsüne girer ya da uzun bir süreyle dinlenme dönemine girer. Dinlenme durumunda, G0 fazında diye adlandırılır. Spesifik uyarım geldiğinde G0 fazındaki hücreler yeniden G1 fazına girebilirler. G0 fazı sayılmazsa, memeli hücrelerinin çoğu için bir hücre siklusu, 12-24 saat sürer. G0 fazındaki hücrede sırasıyla büyüme, farklılaşma ve apoptoz olayları gerçekleşir.

G1 fazı mitoz ile DNA replikasyonu arasında yer alır ve hücre büyümesi ile karakterizedir. DNA replikasyonu S fazı süresince gerçekleşir. Bu fazda DNA sentez ve tamir olayında rol alan, DNA polimerazın DNA zinciri boyunca kaymasına yardımcı olan 36 kDaluk bir protein olan PCNA sentezlenir. S fazını izleyen G2 fazında hücre bölünmesi için büyüme ve hazırlık yapılır. Mitoz ve iki yavru hücrenin oluşumu M fazında gerçekleşir.

Hücre siklusunun bu 4 fazı bir siklin (cyclin) familyası tarafından düzenlenir. Memelilerde farklı siklinler A, B, C, D, E v.b isimlerle adlandırılırlar. Bu siklinler, siklin bağımlı kinazlar (cdk) için düzenleyici alt birimler olarak görev yaparlar.

Hücre siklusu olayı, cdk'lar tarafından katalizlenir. Siklin-cdk kompleksleri, hücre siklusunun her bir fazı için gereklidir. Değişik siklin/cdk kompleksleri, hücre siklusunun fazları boyunca ilerlemeyi düzenlerler.

G1 fazının erken dönemlerinde aktivite gösteren siklin/cdk kompleksi; bir siklin D izoformuna ya cdk4 yada cdk6 bağlanmasıyla oluşur. G1-S fazı sınır noktasını geçerek S fazına geçiş, siklin E/cdk2 kompleksinin aktivasyonu tarafından başlatılır. S fazında DNA replikasyonu başlatılır. S fazından G2 fazına geçiş siklin A/cdk2 kompleksi tarafından, G2 fazından M fazına geçiş ise siklin B/cdk1 kompleksi tarafından regüle edilir (1, 2, 3, 4, 5, 6).

Plasenta kompleks bir organ olup yaşam süresi gebelikle sınırlıdır. Embriyonun sağlıklı gelişmesi, doğru ve tam plasental gelişme ile doğrudan ilişkilidir. Nitekim erken embriyonik ölümlerin en büyük nedenlerinden biri plasental gelişimin normal olmayışından kaynaklanmaktadır. Sağlıklı bir plasental gelişim doğru ve eş zamanlı bir şekilde proliferasyon ve normal bir fizyolojik ölüm şekli olan apoptozun gerçekleşmesi ile mümkündür (7).

Plasenta, embriyo/fetüs ve anne arasında geçiş bölgesi şeklinde oluşur ve gebeliğin normal sonuçlanmasında kritik bir öneme sahiptir. Plasenta hakkında

bilinenlerin çoğu yapısı ve fonksiyonları ile ilgili olup, bu bilgilerin çoğu da maternal-fötal alanlardan elde edilen biyopsi örneklerinden elde edilmiştir (8). Plasentanın fötal kısmı gelişim boyunca fonksiyon gören ilk organdır. Buna paralel olarak, sınır veya plasental yatak, maternal-fötal alanın maternal kısmını oluşturur ve değişik şekilde yapılanmıştır (9, 10).

İnsan plasentasının kendine özgü yapısal özelliği, büyük ölçüde sitotrofoblastlar diye adlandırılan epitel kök hücrelerinin farklılaşmasından kaynaklanır (11). Ancak, bu hücrelerin anne kanı içerisinde yüzen trofoblastlara veya plasentayı uterus duvarına demirleyen trofoblastlara nasıl farklı oldukları halen açıklanamayan bir soru olmaya devam etmektedir.

Anne kanı içerisinde serbestçe yüzen villuslarda sitotrofoblast kök hücreler çok nükleuslu sinsisyotrofoblastlara farklıdır. Bu sinsisyotrofoblastların öncelikli fonksiyonları transport işlemidir. Demirleyici villuslarda da sitotrofoblast kök hücreler vardır ve bunlar da birbiriyle birleşirler, fakat bunların bir kısmı, hücre sütunları denilen kümelenmeleri oluştururlarken, diğer bazıları tek tek bulunurlar ve bazal laminalarından ayrılarak uterus içerisine doğru invaze olurlar. Hücre sütunlarının distal uçlarında yeralan sitotrofoblastlar uterusu tutunurlar ve sonra uterus içerisine (interstisiyal invazyon) ve uterus damarları (endovasküler invazyon) içerisine invaze olurlar. İlginç olarak endovasküler invazyon, arterlerde venlerdekinden daha yaygındır. Bu işlem süresince sitotrofoblastlar, uterin damarları sınırlayan müküler ve endotel içerisine yerleşirler. Bu işlem arteriyel çapların genişlemesine yol açar, sonuçta plasentaya büyük miktarda maternal kan akışı başlar ve venler ise gelen arteriyel kanı maternal sirkülasyona geri döndürürler. Birçok organda olduğu gibi, plasenta terme kadar varlığını sürdüren farklılaşmamış kök hücrelerin bir havuzu olarak kalmaya devam eder. Gebeliğin sonlarına doğru oluşan plasental dejenerasyonu bu kök hücrelerin tamir edip etmediği halen tartışma konusudur.

Bilindiği gibi sıçanlarda fertilize ovumlar çiftleşmeden 3-4 gün sonra blastosist olarak uterusu ulaşırlar ve 5. günde uterusu implante olurlar. Başlangıçta blastosist tek tabakalı bir trofoblast tabakasıyla çevrilidir ama 8. günde plasental diskin olduğu implantasyon bölgesinin zıt tarafında trofoblastik hücrelerin proliferasyonu ile ektoplasental koni gelişir. Bu yapının periferinde ise desidua ile kaynaşan ve fagositik aktiviteye sahip dev trofoblastik hücreler belirir. Bu olay, plasental labirenti oluşturacak olan allantoik damarlar ve hücrelerin gelişimi ile devam eder. Sonuç olarak sıçan plasentasında yapısal yönden farklı 3 bölge gelişir; Labirent, spongiyotrofoblast ve desidua ile içiçe yerleşik dev hücre tabakası (12, 13). Sıçan plasentasında yeralan bu 3 bölge birbirinden morfolojik ve fonksiyonel açıdan farklılık gösterir. Labirent zon trofoblast hücreleri ve maternal ve fötal damarlardan oluşur. Feto-maternal alışverişinin esas bölgesidir. Bu bölge insan plasentasındaki feto-maternal bölgenin fötal kısmının yaptığı görevi yapar. Oysa, bazal kısımda yeralan spongiyotrofoblast hücre tabakası plasental hormon üretiminin esas bölgesidir. Bu bölgede trofoblastlar ve maternal damarlar bulunur, fakat fötal damarları içermez (14).

Diyabetik olgularda diyabetik grupların çoğunda uterus içi büyüme geriliği, daha ağır plasenta ve daha kısa umbilikal kordon gözlenmektedir. Uterus içi büyüme geriliğinde malformasyonlar oldukça fazladır. Diyabetik annelerin çocuklarında konjenital malformasyonların normal annelerinkine göre 3-5 kat daha fazla olduğu rapor edilmiştir (15, 16). Streptozotosin (STZ) enjekte edilmiş diyabetik sıçanların termdeki plasental ağırlığı kontrol hayvanlarınınkinden daha yüksektir (17) ve labirent zonundaki trofoblast hücrelerinin dejenerasyonu gibi ultrastrüktürel değişiklikler hamileliğin 20. gününde rapor edilmiştir (18, 19). Zıt olarak gebeliğin 14 ve 16.günlerindeki diyabetik sıçanların plasentalarının ağırlığı ve nükleik asit içeriği istatistiksel olarak önemli derecede daha düşüktür ve sadece 18. günden sonra plasenta ağırlığı ve nükleik asit içeriği kontrol sıçanlarınınkini geçer (20). Diyabetik sıçanlarda gebeliğin 9. gününde desidual şişkinliklerin ağırlığında ve ektoplasental koni (EPK)'nin hacmi ve mitotik indeksinde kontrollerle karşılaştırıldığında bir azalma gözlenmiştir (21).

Plasental gelişim, esas olarak trofoblast proliferasyonu ve differensiyasyonunun koordinasyonuna bağlı olmakla birlikte bu plasental gelişim olayında mitotik regülatörlerin rolü hakkında çok az bilgi bulunmaktadır. İnsan veya diğer başka memelilerde normal plasentalarda yerleşik olan sitotrofoblast proliferasyonunun diferansiyasyon ile nasıl koordine edildiği ve bu koordinasyonun diyabet ile nasıl etkilendiği de henüz tam anlaşılmış değil. Bu konuda hücre siklusu regülatörlerinin immünohistokimyasal gösterimleri son derece yararlı bilgiler kazandırabilir. Yaptığımız literatür taramalarına göre; bu regülatörler sıçan plasentasında henüz çalışılmamıştır. Çalışmamızda; retinoblastoma, cdk1 ve cdk2 siklin bağımlı kinazları, siklin A ve PCNA (proliferating cell nuclear antigen) gibi mitotik düzenleyiciler ile p27 ve p57 gibi mitotik inhibitörlerin gelişmekte olan normal ve diyabetik sıçan plasentasında immünohistokimyasal dağılımlarını belirlemeyi amaçladık.

TEMEL BİLGİLER VE KAYNAK

2.1. Plasenta

Plasentanın temel görevi, maternal sağlığı korurken fetal büyüme ve canlılığın sağlanabilmesi için fetus ve anne arasındaki ilişkiyi sağlayabilmektir. Fetus ve annesi arasındaki etkileşimler, iki bireyden hücrelerin birbiriyle etkileşmek için yakın temasa getirdikleri özelleşmiş foto-maternal yüzeylerin gelişimi ile mümkün hale getirilir. Bu yüzeylerin gelişimi plasantasyonun bir parçasıdır; plasantasyon, plasentanın oluşumu ve gelişiminin yanısıra organı desteklemek üzere ilişkili maternal dokuların anatomik modifikasyonlarını da içerir. Plasentanın temel görevi fetal büyüme ve canlılığının sağlanmasıdır. Öncelikle plasenta fetusu maternal immün sistemden korur. İkinci olarak plasenta anneden fetüse besin, O₂ sağlar ve toksik atıkların fetüsten anneye geçişini sağlar. Üçüncü olarak, plasenta, maternal kan dolaşımına fetusun yararı için maternal metabolizmayı etkileyecek hormonların sentezi ve salgılamasını sağlayarak sağlıklı gebeliğin devamını sağlar (22, 23, 24, 25). Dördüncü olarak, plasenta uterusu konseptusun doğru süre kalmasına izin verecek şekilde doğru fizyolojik koşulda tutarak fetal yaşamı destekler (26).

2.2. Plasenta Tipleri

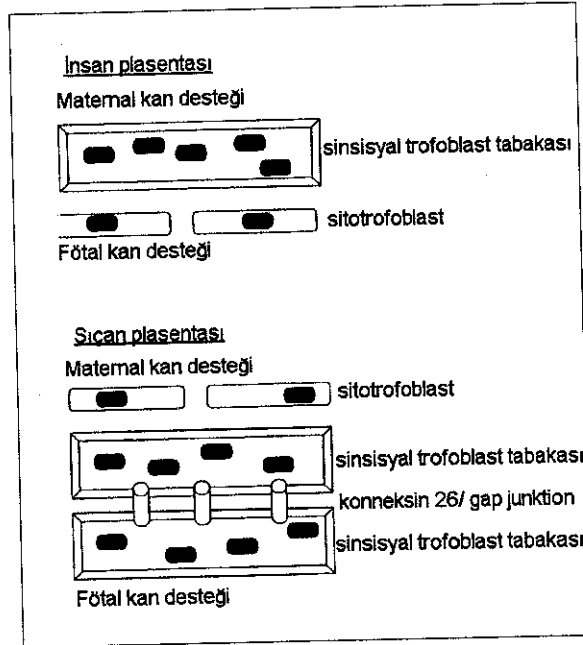
Plasenta morfolojik açıdan incelendiğinde değişik türler arasında farklılıklar gösterebilir. Plasenta, morfolojik görünümü yanında maternal ve fetal kan sistemleri arasındaki hücrelerin tabaka sayısı ile de sınıflandırılabilir. Çoğu memelilerde, plasenta trofoblastları oldukça dallanmış, ağaç benzeri kıvrımlara organize olurlar. Villus organizasyonu plasental yapıları sınıflandırmak için bir temeldir (27). Villus yapıları difüz, kuşak ya da kotiledonlar şeklinde düzenlenebilirler. Domuz, at ve balina gibi türlerde difüz plasenta görülür ve koryonik villi tüm fetal kese üzerinde tek düze dağılım gösterir. Köpek ve kedi gibi diğer bazı türlerde kuşak (zonary) plasenta görülür, plasental tutunma tüm konseptusu saracak şekilde ekvatoryal sirküler bir band üzerinde gerçekleşir. Koyun ve inek gibi geniş getiren memelilerde bulunan kotiledonar plasentada villus yapıları topluluk şeklindedir, uterus endometriyumuna birçok ayrı bölge şeklinde bağlanmış olan plasental kotiledonları içerir.

Koyun, keçi veya inek gibi geniş getiren memeliler, domuzlar ve atlarda endometriyum bütünlüğünü korur ve bu nedenle de trofoblast hücreleri uterus epiteli ile direkt ilişkili görünür. Bu tip plasenta epiteliyo-koryal tip plasenta olup maternal ve fetal kan arasında 6 hücre tabakası yer alır. Bu yüzden bu tip plasentada fetal ve maternal dokuların birbirinden izole olması söz konusudur ki bu durum hem immünolojik problemleri hem de fetal hücrelerin maternal organizmaya geçişini azaltır.

Karnivor (etçil) memelilerde bulunan endoteliyokoryal plasentada uterus epiteli zamanla aşınır. Sonuçta fetal ve maternal endotel hücreleri sadece trofoblast tabakaları ile birbirinden ayrılır. Bu tip plasentalar 1 ya da 2 trofoblast tabakası

bulunmasına göre endoteliyomonokoryal ya da endoteliyodikoryal olarak tanımlanabilir.

Villiyi kaplayan trofoblast hücre tabaka yapısı ve direkt ilişkide olduğu maternal hücrelerin tipi türler arasında değişiklik gösterir. Bu farklılıklar plasental sınıflama için diğer bir kriterdir (27). Kemirgen ve primatlarda uterus epiteli (endometriyum) öyle aşınır ki maternal kan trofoblast yüzeyiyle direkt kontakt kurar. Bu hemokoryal tip plasentadır. Bu plasentalar plasentanın en ince kısmındaki trofoblast hücrelerinin tabaka sayısına bağlı olarak hemomono, hemodi yada hemotrikoryal olarak sınıflandırılırlar (28). İnsan plasentasında tek bir sinsisyotrofoblast tabakası olup bu yüzden de hemomonokoryal olarak sınıflandırılırken, kemirgen plasentasında 3 tabakalı bir trofoblast bölgesi yer alır ve hemotrikoryal olarak sınıflandırılır (Şekil 2.2.1) (29). Hemokoryal plasenta tipinde, O_2 - CO_2 değişimi için maternal kan ile trofoblast arasında direkt ilişki vardır. Hemokoryal plasentanın belirgin avantajları olmasına rağmen birçok dezavantajı da bulunur; doğumda aşırı kanama ihtimali veya eritroblastozis fötalis gibi durumlarda olduğu gibi fetüsten maternal organizmaya doğru daha kolay hücre geçişi söz konusu olabilir (30, 31 32).



Şekil 2.2.1. Hemomonokoryal ve hemotrikoryal tip plasentalarda trofoblastik hücre katı görünüşleri (29)

İnsan ve sıçan plasentaları plasental membranların aynı orijinden kaynaklanmasından dolayı koryoallantoyik olarak sınıflandırılır (22). Bu tip plasentalarda koryonu destekleyen damarlar allantoyik divertiküluma eşlik eden mezodermden köken alır dolayısıyla bu koryon tarafından oluşturulan plasenta koryoallantoyik tiptedir.

2.3. İnsan Plasentasının Gelişmesi ve Yapısı

2.3.1. Desidua

Yumurta hücrelerinin döllenişmesi ile birlikte, korpus luteumun progesteron hormonu ve trofoblastların etkisi altında endometriyum sekresyon fazı ile gebeliğe hazırlanır. Endometriyumun pars fonksiyonals'inde kuvvetli kıvrılmalar gösteren kısmen de kistik olarak genişleyen bezlerin salgısı artar. Stroma hücrelerinin bazıları çok büyür, ve çoğunlukla çok çekirdekli desidua hücrelerine değişir. Endometriyumda ortaya çıkan bu değişiklikler embriyonun implantasyonu ile birinci hafta sonunda aşağı yukarı 1 cm kalınlığa varır. Uterus mukozasının tümünde görülen bu değişiklikler ve gerçekleşen implantasyon sonucunda endometriyumda 3 farklı bölge oluşur (33);

a) **Desidua Bazalis:** İmplantasyon bölgesinde, zona kompakta ve zona spongiyoza'yı geniş olarak içine alır ve plasentanın anneye ait bazal plak bölümünü yapar. Bezler ve kan damarlarından zengindir.

b) **Desidua Kapsülaris:** Embriyonun uterus boşluğuna bakan tarafında olup zona kompakta'dan oluşur. İçinde kan damarları ve tek tek bezler vardır. Desidua pariyetalis ile devam eder. Amniyon kesesi ve koryonun gittikçe artan yayılması ile atrofik hale gelir ve 3. ayda kalınlığı 1 mm'ye kadar iner.

c) **Desidua Pariyetalis:** Başlangıçta tipik gebelik mukozası görünümünde olup 4. aya kadar 1 cm kalınlığa erişir. Bu aydan itibaren desidua pariyetalis uterusun büyümesinden dolayı yayılır. Ancak döl kesesinin yaptığı basınç ve kısmen de beslenme koşullarının bozulması ile giderek artan atrofik değişiklikler gösterir.

Desidua kapsülaris ve desidua pariyetalis 3. ayın sonuna kadar birbirlerinden uterus boşluğunun dar bir yarığı ile ayrılır. Fakat uterus yayılmasının artışı sonucu birbirleriyle temas ederek yapışır ve uterus boşluğu ortadan kalkar. Desidua kapsülaris gebeliğin son 3 ayında bozularak kaybolur ve desidua pariyetalis ile sınırlanır. Böylece amniyon ve koryon'la birlikte 2 mm kalınlığında bir zar oluşturur. Bu da, doğumda plasenta ile birlikte atılır.

2.3.2. Bazal Plakın Gelişmesi

Bazal plak, intervillöz aralığın maternal yüzünü oluşturur; maternal ve fetal plasenta yüzlerin ilişkide bulunduğu en önemli kısımlardır. İmplantate olan blastosiste bazal plakın ilk öncüsü laküner sistemi endometriyal dokulardan ayıran trofoblastik kabuktur. Blastosistin invazif yüzeyi, trofoblastik kabuk, düz bir yüz olmayıp, endometriyal bağ dokusu ile interdigitasyonlar yapabilen düzensiz bir yapıdır. İmplantasyon sürecinde trofoblastik kabuk, sitotrofoblast tomurcukları ile bunların dönüşümü olan sinsisyotrofoblastlardan oluşur (33).

İlerleyen gebelik günlerinde trofoblastik kabuk ile endometriyumu ayıran keskin sınır ortadan kalkar ve bu tarihten itibaren trofoblastik kabuk, bazal plak olarak anılmaya başlar. Bu terim, anne tarafı yüzden intervillöz aralığa bakan maternal dokular ile buna yapışık tüm diğer maternal ve fetal dokuları kapsar.

Bazal plakta, morfolojik düzensizlik nedeniyle düzenli bir tabakalanmanın görülmesi hemen hemen imkansızdır. Bununla beraber ikinci ve üçüncü trimesterlere ait plasentalarda bazal plak yapraklarını bazale doğru şöyle sıralayabiliriz:

- a) Sinsisyotrofoblastik yaprak
- b) I. ara madde hattı
- c) Sitotrofoblastik yaprak
- d) II. ara madde hattı
- e) Desidual hücreler

Sinsisyotrofoblastik yaprak, intervillöz alan ile temas halinde olduğu hat boyunca yerleşmiştir. Ancak bir devamlılık oluşturmamaktadır. I. ara madde hattı, bazen geniş bazen çok dar bir substans yaprağı olarak gözlenir ve genç plasentalara kıyasla yaşlı plasentalarda daha da kalındır. Sitotrofoblastik yaprak, sitotrofoblastik hücrelerden oluşur. Termdeki plasentalarda giderek kaybolur. II. ara madde hattına "nitabuch yatağı" da denilmektedir. Desidual hücreler, bazal plağın en dışında yer alırlar. Termdeki plasentalarda çoğunlukla nekroze olurlar (34).

2.3.3. Olgun Bazal Plak Tabakaları

Olgun bazal plağın kalınlığı 100µm'den 1,5 mm'ye kadar değişebilir. Bazal plağın erken dönemlerinde oluşan birçok yapısal tabaka olgunda bulunmaz. Araştırmacılar tarafından genellikle kabul gören bazal plak tabakaları şunlardır (35, 36).

2.3.3.1. Rohr'un Fibrinoid Tabakası

Sinsisyotrofoblastın tamamen yok olduğu alanlar ve rohr'un fibrinoid tabakasının oluşturduğu iç tabakadır. Bazal tabaka iç yüzeyini endotel kaplamaz. Sadece, fibrinoid içine yerleşik tek tek gözlenebilen yüzeysel stroma hücreleri bulunabilir (37, 38).

2.3.3.2. Sinsisyotrofoblast Tabaka

Sürekli olmayan bir tabakadır. Sadece sinsisyumun bulunduğu alanlarda vardır, bazal plağın diğer alanlarında bulunmaz (37).

2.3.3.3. Heterojen Doku Tabakası

Bağ dokusunun büyük kısmı maternal orijinlidir. Endometriyal stromada çok dallı fibroblast benzeri hücreler ile makrofajlar vardır. Burada maternal bağ dokusu bulunduğundan, desidualizasyon görülebilir. Bazen fetal orijinli hücelere de rastlanılır (35). Bu tabakadaki desidual hücreler, değişik sayı ve durumda görülürler. Bu hücreler, daha çok fibrillar ve fibrinoid materyalden yapılmış hücre dışı lamina ile çevrilidir (38).

2.3.3.4. Nitabuch'un Fibrinoid Tabakası

Nitabuch'un fibrinoid tabakası, bir ağ şeklinde ve lamelli bir yapıdadır. Rohr fibrinoidi ile kaynaşabilir. Bir sitotrofoblast tabaka ile desiduadan ayrılır.

2.3.3.5. Bazal Plağın Dip Tabakası

Doğum esnasında plasentanın plasental yataktan ayrılması genellikle nitabuch hattı boyunca olmaz, daha derinden olur. Bu nedenle bazal plağın tabanına bazı

dokular eklenir ve bazal plağın dip tabakasını oluştururlar. Bu tabakayı oluşturan elemanlar, desidua hücreleri ve endometriyumun stromal diğer elemanlarıdır. Bunlara ek olarak, sitotrofoblast hücreler de bulunabilir (39).

2.3.4. Koryon ve Plasentanın Gelişmesi

Koryonik plağın gelişmesi, post koitum 8. günde implante olan blastosistin sinsisyotrofoblastında ilk lakünalar görülür görülmez başlar. Plasentanın temelini oluşturan ve amniyon zarının dışında bulunan koryon, başlangıçta sadece sitotrofoblast ve sinsisyotrofoblasttan oluşmuştur. Ekstraembriyonik mezenşimin gelişip blastosist kavitesinin sitotrofoblast yüzeyini kaplamasıyla beraber, primer koryonik plak, mezenşim, sito- ve sinsisyotrofoblasttan oluşan üç tabakalı şeklini alır. Lakünaları ayıran trofoblastik trabeküller genişleyen laküner sistemin içine doğru proliferasyon olarak ilk villusları meydana getirir. Bundan dolayı trabekülolar villus kökleri olarak adlandırılır. Primer koryonik plak tabakaları miyada kadar aynen kalır. Ancak, pekçok odakta olan doku dejenerasyonunu takiben fibrinoid depolanması bu mimariyi bozar. Bu materyalin, intervillöz aralıktaki kanın pıhtılaşmasından orijin aldığı düşünülmektedir. Koryonik plağın sinsisyotrofoblastik örtüsü, gebeliğin erken döneminde genellikle langhans fibrinoidi ile yer değiştirir (37).

2.3.4.1. Koryonik Villusların Oluşum Evreleri

a) **Laküner Evre:** Embriyo'nun implante olduğu bölgede 9. günde sitotrofoblast'lardan farklılaşan sinsisyotrofoblast'ların tümü çanağa benzer bir yapı oluşturur. Bu hücreler arasında yer yer oluşan ufak boşluklar birleşerek, düzensiz sınırlı oldukça büyük trofoblast lakünelerini yaparlar. Lakünlerin ortaya çıkması ile sinsisyotrofoblast'lar yer yer trabekül veya sütun görünümünü alır. Bunların içine de sitotrofoblastlar yerleşir. Bu arada uterus damarları genişleyerek kanla dolu sinusları oluşturur. Sinsisyotrofoblast'lardan oluşan trabekül'ler endometriyum derinliklerine ilerler ve damar duvarlarını bozarak damar endoteli engelini kaldırır. Böylece birçok yerde anne kanı lakünler içine girer.

b) **Primer Villus:** 11-12. günlerde sinsisyotrofoblast'ların yaptığı trabeküller yapılar ışınal olarak ilerlerken, sititrofoblastlar da trabeküller içine doğru girer ve parmaklı çıkıntı görünümünde ve dışta sinsisyotrofoblastlar, içte sitotrofoblastlardan ibaret primer villus'ları oluştururlar.

c) **Sekonder Villus:** 15-16. günlerde primer villuslara mezoderm hücrelerinin girmesi ile sekonder villus'lar oluşur. Bu durumda villus'ta en içte henüz farklılaşmamış mezenkim hücreleri içeren mezoderm, dışında da sito ve sinsisyotrofoblast tabakalar bulunur.

d) **Tersiyer Villus:** 18. günde sekonder villus stromasında kan odakları ve damar taslakları görülür. Bu damarlar daha sonra embriyo damarlarına bağlanırlar.

Normal insan plasenta'sının koryon villus'ları 6 haftadan başlayarak doğuma kadar sürekli yapısal değişiklikler gösterir. Başlangıçta her tarafta var olan villus'lar 3. aydan itibaren büyüyen embriyo'nun yaptığı basınçla ilk olarak desidua kapsularis'in altında kalan bölgede kaybolmaya başlar. Tabanda tam ve gelişmiş olarak bulunan koryon villus'ları koryon frondozum'u oluştururken, diğer

bölgelerdekiler atrofik hale geçerler ve koryon leve'yi yaparlar. Koryon frondosum'dan plasenta'nın fetal kısmı gelişir.

2.4. Olgun Plasenta'nın Yapısı

Implantasyon'un tamamlanmasından 7-8 gün sonra plasenta gelişmeye başlar. 5. aya kadar insan plasentasını bütün organizasyonu yani fonksiyonu, biçimi ve büyüklüğü ile tam bir olgunluğa erişir. Bu durumunu gebeliğin sonuna kadar korur (Şekil 2.4.1) (40).

Olgun plasentada iki ayrı bölüm vardır;

- 1-Fötal kısım (koryon plağı)
- 2-Anneye ait kısım

2.4.1. Fötal Kısım

Koryon villus'larının oluşturduğu bu bölüm fetüsa ait olup koryon frondosum'dan gelişir. Yapının fetal yüzü amniyon epiteli ile, intervillöz boşluğa bakan yüzü ise sinsisyotrofoblast ve sitotrofoblast hücrelerinin oluşturduğu tabaka ile örtülüdür.

Her koryon ağaççığındaki kan dolaşımı, bir arter ve bir venden oluşan kapalı bir sistemdir. Anneden gelen temiz kan uterusun spiral arterleri ile bazal plağa girer. Oldukça düzenli aralıklarla intervillöz boşluklara açılan bu arterlerin lümenleri açılma yerlerine doğru daralır. Temiz kan intervillöz boşluklara yüksek basınçla dökülür ve koryon ağaççığında bulunan küçük villuslara çarpar. Bu arada koryon villus'ları venlerinde değişik aralıklarla bulunan kas sfinkterlerinin sıkışması ile villus'taki kan ileri doğru itilir ve villus'ların dikleşmesi sağlanır.

6. haftadan doğuma kadar geçen süre içinde devamlı yapısal değişiklikler gösteren olgun villus'ların ortasında gevşek, ince bir stroma bulunur. Villus'ların üst yüzü dıştan sinsisyotrofoblast içten de sitotrofoblastların oluşturduğu iki katlı hücre tabakası ile örtülüdür. Stroma'da prekollajen, kollajen lifler ve amorf madde arasında dağılmış fibroblast'lar, plazma hücreleri, retikulum hücreleri ve ara hücreler yanında oldukça büyük, çoğu yuvarlak olup içinde vakuoller bulunan hofbauer hücreleri vardır. Farklılaşmamış mezenkim hücrelerinden kökenini alan bu hücreler yer yer sitoplazmik çıkıntılara sahiptirler. 4. aydan sonra sayıları giderek artan bu hücrelerin sitoplazmik uzantıları da azalır. Fagositoz yaptığı bilinen hofbauer hücreleri damar oluşmasıyla yakından ilgilidir. Gebelik süresi ilerleyip villuslarda damarlanmaların oluşmasıyla bu hücrelerin sayıları da azalır.

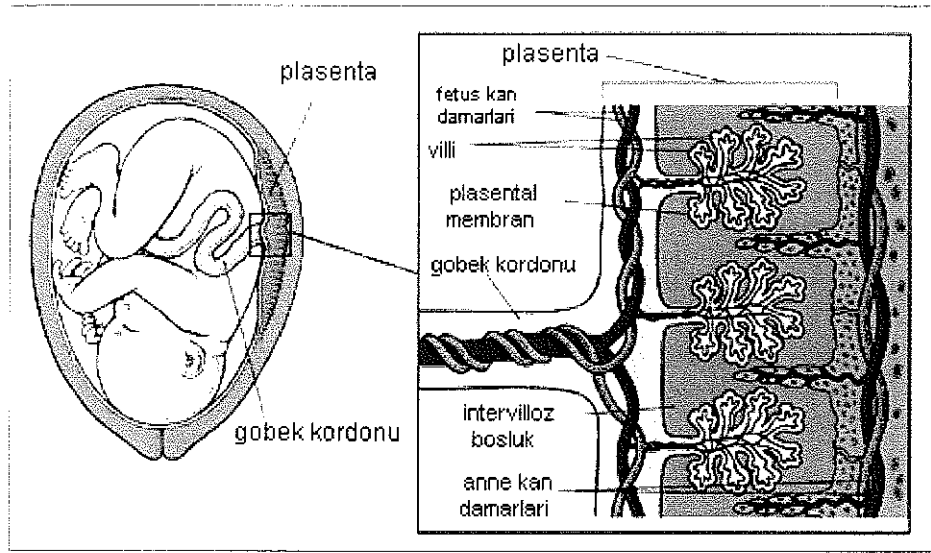
4. aydan sonra sitotrofoblast'lar giderek azalır, bazı alanlarda sinsisyotrofoblast'lar tek başına villusları örter. Bu hücrelerin çekirdekleri bir sıra halinde olmakla beraber düzensiz olarak dağıldığından bazı yerlerde bir arada, bazı yerlerde de birbirlerinden ayrı olarak bulunurlar.

2.4.2. Anneye Ait Kısım

Anneye ait olan bu kısım, intervillöz boşlukları çevreleyen trofoblast'lar, plasental septumlar ve bazal plak'tan (desidua bazalis) oluşur. Plasental septalar, fibrinoid ve çeşitli hücrelerden meydana gelmiş, bazal plaktan intervillöz aralığa

dođru uzanan, hibir zaman koryonik plađa ulařmayan ve plasental villus ađacını tam blmeyen dzensiz yapılarıdır. Plasental septaların oluřması, geliřmenin 6-8 haftalarından itibaren belirir, gebelik yařına bađlı olarak geliřirler. Septalar, tabandan yukarıya dođru uzanan “dikit”ler gibi dřunlmelidir. Bazal plak bymesine uterus duvarını uyum sađlayamaz, bazal plak veya plasental taban katlantılar yaparak septaları oluřturur (37).

Villz aralık iine dođru uzanan, plasental villus ađacını kısmen blmelere ayıran septalar, aynı zamanda demirleyici villusların tutundukları ıkıntılar olarak da kabul edilir. Septaların oluřmaya bařladıđı 6-8. haftalarda, yapıyı oluřturan hresel elemanlar sitotrofoblast ve onun ok nkleuslu dev hcreleri, desidial hcreler ile septaların st kenarlarına tutunmuř, demirleyici villuslar ve onların sinsisyo ve sitotrofoblast hcreleridir.



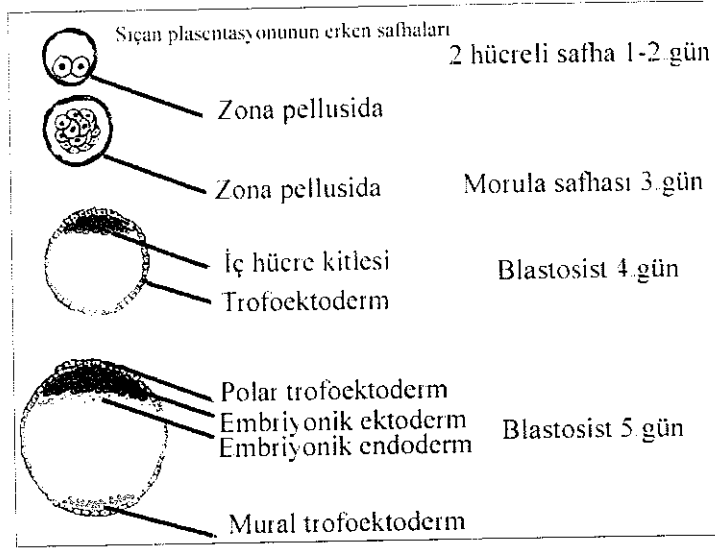
řekil 2.4.1. İnsan plasentasının termdeki grnm (40)

2.5. Sıan Plasentanın Geliřimi, Yapısı, İnsan Plasentası ile Benzerlikleri ve Farklılıkları

Sıanlar kemirgen ailesinin bir yesidir. *Rattus norvegicus* tr sıanların ađırlıkları 200-400 gr arasında deđiřir, uterusları iki boynuzlu (bikornat) olup strus sreleri 20 saat civarındadır. Gebelik sresi genelde 22 gn olup yavru sayısı 2 ile 22 arasında deđiřebilir (41). Sıan ve fare gibi kemirgen ailesinin iki yesi iin plasental geliřimin detayları yle benzerdir ki ikisi birlikte dřunlebilir. Her iki trdeki birbirlerine son derece benzerlik gsteren plasental geliřim srecinin sadece sreleri farklılık gsterir. Aynı olaylar sıanda fareye gre biraz daha ge gerekleřir. nk gebelik sresi sıanda yaklařık 21 gn iken farede 19 gn kadardır (42).

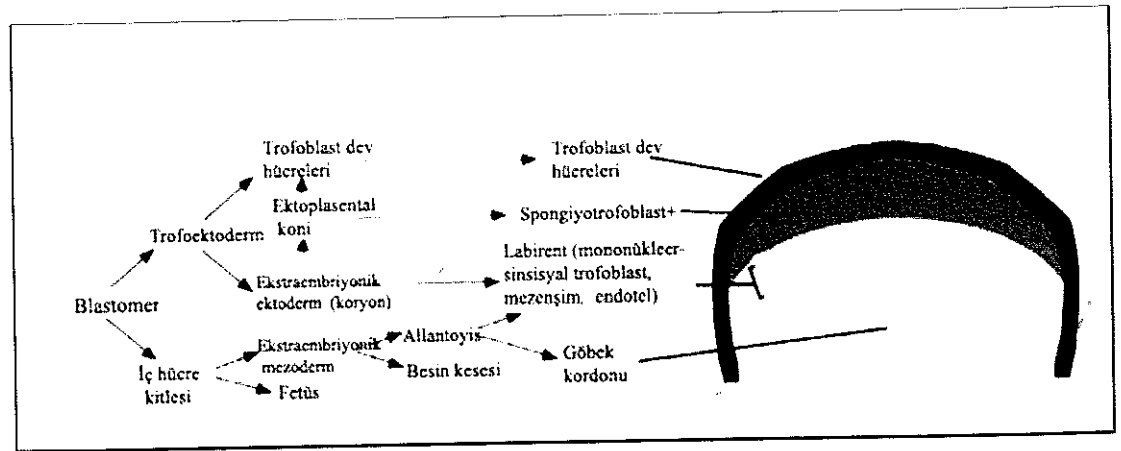
2.5.1. Gelişimi

Sıçanlarda genel olarak gebeliğin 1. gününde zigotik, 1-2. günlerde 2 hücreli, 3. günde morula ve 4. gün civarında blastosist evreleri görülür. 4. günün sonunda blastosist trofoektoderm (TE) ve iç hücre kitlesine (İHK) ayrılır. 5. günde TE tabakası, trofoektoderm hücrelerinin iç hücre kitlesine komşuluk yapıp yapmamasına göre 2 bölgeye ayrılır: mural ve polar trofoblastlar. Polar trofoblastlar iç hücre kitlesinin üzerinde yer alır, mural trofoblastlar ise blastosölü çevreler (Şekil 2.5.1.1) (41). Postimplantasyon evresinde trofoektoderm hücrelerinin bu her iki grubunun kaderleri farklıdır. Ancak her ikisi de trofoblast dev hücrelerini meydana getirir



Şekil 2.5.1.1. Sıçan plasentasyonunun erken safhaları (41)

Sıçanlarda embriyo implantasyonu uterusun antimezometriyal kısmında gerçekleşir. Final plaseenta mezometriyal bölgede oluşur. Zaman içerisinde sıçan uteroplasental kompleksi farklı morfolojik tabakalar geliştirir (Şekil 2.5.1.2) (43), (Şekil 2.5.1.3) (42, 44).



Şekil 2.5.1.2. Sıçan plasentasının gelişimi (43)

Sıçanlarda implantasyon, genellikle 5. günün sonunda blastosistin desidual kriptaya yerleşimiyle başlar (45). Desidual kriptalar, uterus lümeninin antimezometriyal bölgesindeki sığ çukurları şeklindedir. Definitif (olgun) plasenta mezometriyal bölgeye doğru oluşur ve o bölgede varlığını sürdürür.

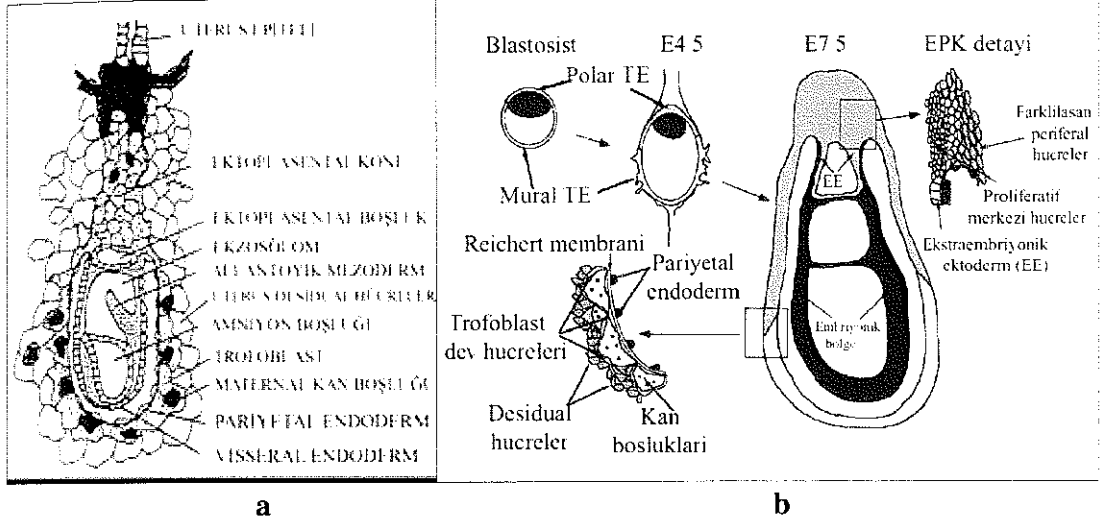
Preimplantasyon evresinde İHK'den uzaktaki mural trofoblastlar, primer trofoblast dev hücre oluşumunu başlatabilmek için bölünmelerini durdururlar ancak DNalarını replike etmeye devam ederler (46). İmplantasyon sonrasında primer trofoblast dev hücreleri komşuluk yaptığı maternal endometriyumu aşındırarak embriyonun periferinde anastomozlaşan kan sinüsleri ağının oluşmasında yardımcı olur. Bu kan sinüsleri tek bir hücre tabakası şeklinde yapılanmış olan trofoblast dev hücreleri ile birlikte Reichert membranı komşuluğunda dizilirler. Bu hücreler embriyonun gelişimini sağlayan definitif (olgun) koryoallantoyik plasenta oluşmasından önceki evrede embriyonik bölgeye besin ve O₂ geçişini kolaylaştırmak için özelleşmiştir, oldukça düz ve pencerelidir. Primer trofoblast dev hücreleri definitif (olgun) plasentaya katılmazlar.

Zıt olarak, polar trofoektoderm alttaki İHK' nin ürettiği fibroblast büyüme faktörü 4 (FGF4)'ün etkisiyle proliferatif fazda tutulur. Prolifere olan polar trofoektoderm, İHK'yi blastosölük kaviteye iterek gelişimin yumurta silindiri (egg cylinder) denilen safhasını oluşturur. Bu hücreler apikal olarak göçeder, birbirlerinin üzerine yığılırlar ve implantasyondan sonra 7.5 gün civarında 2 ekstraembriyonik yapıyı oluştururlar. Bunlardan biri ektoplasental koni (EPK) diğeri ise ekstraembriyonik ektodermdir. EPK, sekonder trofoblast dev hücreleri ve daha sonra koryoallantoyik plasentanın spongiyotrofoblastını oluştururlar. Sekonder trofoblast dev hücreleri ektoplasental koninin sınırındaki trofoblast hücrelerinin bölünmeyi durdurarak DNalarını sürekli replike (endoreduplikasyon) etmeleri sonucu oluşurlar. Sekonder trofoblast dev hücreleri konseptusu çevrelemek üzere göç ederler ve bağlantı zonunun maternal yüzeyini sınırlarlar.

İHK içerisinde gelişen primitif endoderm hücreleri blastosöl boşluğunu döşemek üzere mural trofoektodermin iç yüzeyi üzerine göç ederler ve pariyetal endodermi oluştururlar. Diğeri taraftan yumurta silindirinin üzerindeki primitif endoderm hücreleri visseral endodermi oluşturur. Bu iki hücre tipi morfolojik olarak oldukça farklıdır, pariyetal endoderm hücreleri küçük-iğ şekilli hücrelerdir, ekstraselüler matriks salgılayarak pariyetal yolk sak üzerinde aktif olarak göç ederler. Visseral endoderm hücreleri ise yumurta silindirinin yüzeyi üzerinde prizmatik bir epitel tabakası oluştururlar (Şekil 2.5.1.3a) (42) ve (Şekil 2.5.1.3b) (44).

Pariyetal endoderm, Reichert membranı denilen sadece kemirgenlerde görülen kollajen, laminin ve distroglikanca zengin kalın bir bazal membran tabakası salgılar (47). Reichert membranı, pariyetal endoderm hücreleri ve trofoblast dev hücreleri arasında homojen bir membran olarak fonksiyon görür. Bir bazal membranın tüm morfolojik ve biyokimyasal özelliklerine sahip olan bu yapı muhtemelen koruyucu bir tabaka olarak davranır (48, 49, 50). Maternal/föetal yüzeyin bütünlüğünün sağlanması ve erken postimplantasyon periyodunda difüzyonal maternal kökenli besinler için karşılıklı değişim tabakasını oluşturur. Sıçanda yolk sak'ın pariyetal endodermi ile döşeli trofoblastı maternal kan ile yıkanır. Trofoblast dev hücreleri, Reichert

membranı ve pariyetal endodermi içeren bu yapılar pariyetal yolk sakı oluşturur. Pariyetal yolk sakı plasental fonksiyon gören en erken yapıdır. Postimplantasyon evresindeki embriyoda pariyetal yolk sakı uterus ile direkt olarak kontakt kuran ekstraembriyonik membrandır. Gebeliğin geç dönemlerinde trofoblast, pariyetal endoderm ve üzerindeki maternal doku dejenere olur böylece visseral endoderm uterus lümenine açık duruma gelir, bu yapı inverted yolk sakı placentası adını alır.

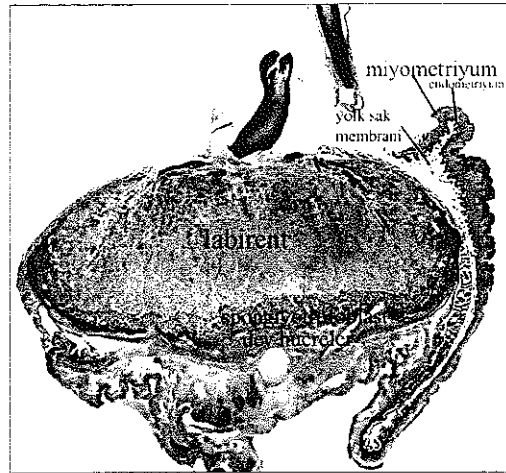


Şekil 2.5.1.3a,b. Sığan ve farede plasental gelişim a: Sığan plasental gelişim, b: 75 günlük fare plasental gelişim şematisi (42, 44)

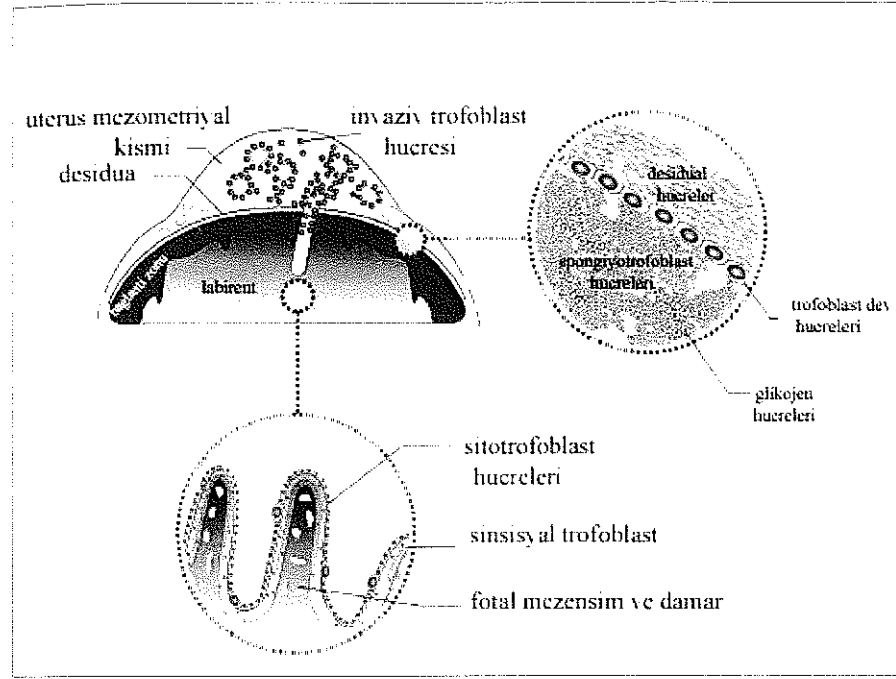
2.5.2. Yapısı

Sığanlarda 12. gün civarında placentası artık tamamen oluşmuş ve fonksiyoneldir. Gebeliğin ikinci yarısında gözlenen ve tamamen oluşmuş olan bu plasentada hüresel özelliklere bağlı olarak embriyodan maternal bölgelere doğru 4 kısım görülür (51, 52, 53). (Şekil 2.5.2.1) (41) ve (Şekil 2.5.2.2) (54).

- 1-Labirent
- 2-Spongiyotrofoblast
- 3-Trofoblast dev hücreleri
- 4-Desidua katmanı



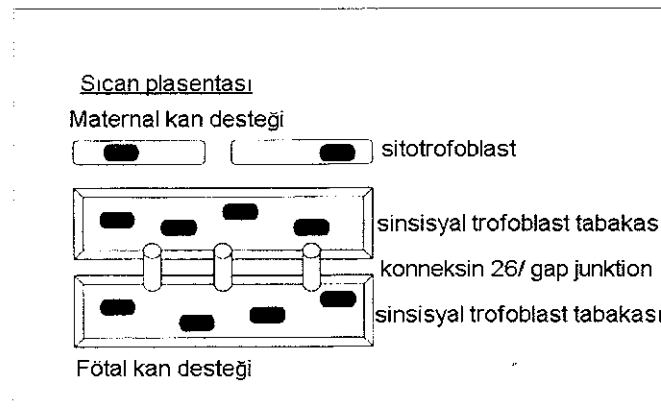
Şekil 2.5.2.1. Sığanlarda term plasentalın genel görünümü (41)



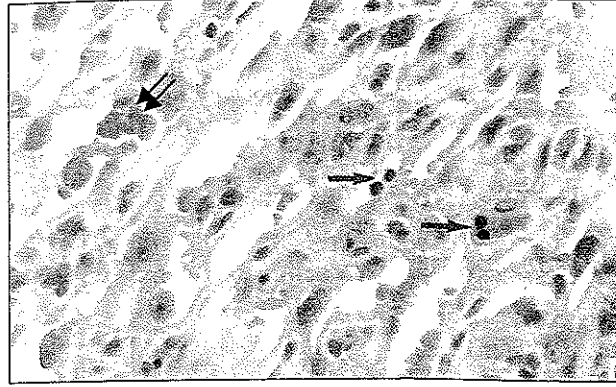
Şekil 2.5.2.2. Gebeliğin geç dönemlerinde olan sıçan uteroplasental yapısının şematik görünümü (54)

1-Labirent: Plasentanın fetal ve maternal kısımlarının kaynaştığı bir alandır. Yavruya ait damarlar ve anne kanının karşı karşıya bulunduğu bir bölgedir. Bu katman koryo-allantoyik plaseenta bariyerini oluşturan bölümdür (51, 52, 53). Sıçan plasentanın labirent tabakası E8.5'da oluşmaya başlar. Besin ve gaz değişimi için geniş yüzey alanı sağlayabilmek amacıyla dallanma gösteren bir yapı şeklindedir.

Bu bölgede 2-3 sıralı epitel hücre kordonları şeklinde düzenlenmiş trofoblast hücreleri anne kanı ile karşı karşıyadır. Mezenşim hücreleri yavruya ait damarların çevresinde yoğunlaşmıştır. Bu bölge içinde maternal ve fetal kan birbirinden bağımsız bir şekilde sirkülasyondayken diğer taraftan aynı zamanda iki taraf arasında fizyolojik değişime izin verir (55) (Şekil 2.5.2.3) (29) ve (Şekil 2.5.2.4) (41).



Şekil 2.5.2.3. 3 sıra halinde düzenlenmiş labirent trofoblast hücreleri (29)



Şekil 2.5.2.4. Gebeliğin 17 gününde labirentin detaylı görünümü. Şekilde maternal kana ait nükleussuz eritrositler (çift oklarla) ile nükleuslu fetal eritrositler (tek oklarla) görülmektedir (41)

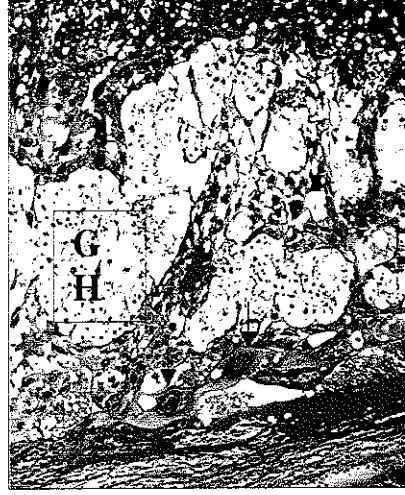Labirent değişim alanı zıt akım prensibine göre kurulur. Bundan dolayı küçük maternal kan kapillerlerindeki kan fötoplazental dolaşımda kapiler kan akımına zıt yönde akar. Bu katmanın hücresel özellikleri gebelik boyunca değişkenlik gösterir (51, 56, 57).

Gebeliğin son günlerinde mezenseim doku ve trofoblast hücrelerinin miktarındaki azalma ile yavruya ait damarların endotel hücreleri anne kanı ile temas eder ve ilişki en ileri düzeye ulaşır.

2-Spongiyotrofoblast: Fötal kısma ait damarların bulunmadığı, sadece anneye ait damarların yer aldığı katman olarak bilinir. Diğer adı trofospongiyum olan spongiyotrofoblastlar, glikojen hücreleri ve dev hücreler bağlantı zonu olarak adlandırılır (51, 52, 53, 55, 58) (Şekil 2.5.2.5) (41).

Gelişimin erken postimplantasyon evrelerinde ekto plasental konideki trofoblast hücreleri, koryon ve trofoblast dev hücrelerinin dış tabakası arasında uzanır. Gen ekspresyon çalışmaları ekto plasental koni hücrelerinin daha sonra spongiyotrofoblastlara dönüştüğünü göstermektedir. Örneğin Tpbp/4311 ve Flt-1 (59) genleri ekto plasental koni ve spongiyotrofoblastta eksprese edilir ama trofoblast dev hücreleri, ekstraembriyonik ektoderm ya da labirentte eksprese edilmez.

Polar trofoektodermin oluşturduğu ekto plasental boşluğu döşeyen ekstraembriyonik ektoderm, ekstraembriyonik mezoderm kökenli allantoyis ile birlikte definitif (olgun) plasentayı oluşturur. E10.gün civarında ekto plasental koninin genişlemesi ve düzleşmesi sonucu uterusu doğru labirent tabakasının komşuluğunda yer alan spongiyotrofoblast tabakası oluşmaya başlar.



Şekil 2.5.2.5. Gebeliğin 15 gününde spongiyotrofoblast tabakasında açık boyanan glikojen hücreleri (GH) ve maternal duvarlara invaze olan trofoblastik dev hücreler (oklarla) görünmektedir (41)

Bu bölge fetal kan içermez ama labirentin içine ve dışına maternal kan taşıyan ve zigot kökenli trofoblast hücrelerinin döşediği maternal kan kanalları bu bölgenin içerisinden geçer (22, 55, 60).

Spongiyotrofoblast hücreleri plasental laktojen gibi hormonlar, proliferin gibi anjiyogenik faktörler, VEGF (61) matriks metalloproteinazlar (MMP) gibi doku yeniden şekillenme faktörleri (62) ve ürokinaz tip plazminojen aktivatör (uPA) gibi birçok gen ürünü üretirler. Bu hücrelerin protein hormonlar sentezlemelerinden dolayı bunların maternal metabolizmayı etkiledikleri düşünülmektedir.

E13' ten sonra glikojen trofoblast hücreleri sıçan plasentasında gruplar halinde görülmeye başlar (27) Bunlar oldukça vakuollü hücrelerdir, büyük miktarlarda glikojen içerirler, sitoplazmaları açık görünür. Spongiyotrofoblast hücrelerinin karakteristiği olan genler eksprese etmeleri örneğin Tpbp/4311, bunların spongiyotrofoblast hücresinin farklılaşmış bir alt tipi olduğunu gösterir.

Glikojen hücrelerinin sayısı gebeliğin farklı evrelerinde değişir. E13-16. günlerde spongiyotrofoblast hacminin yaklaşık %50 si ve E17-18. günlerde %25 ini oluştururken E19-21. günlerde sadece birkaç glikojen hücresi saptanabilmiştir. Geç gebelik boyunca sayılarındaki dramatik azalmanın hücre ölümünden mi yoksa desidua bazalise dereceli olarak invazyonlarından mı ya da her ikisi nedeniyle mi olduğu henüz tam anlaşılabilmiş değildir.

Sıçan plasentası glikojen hücrelerinin IGF2 gibi protein yapıdaki hormonları sentezlemeleri ve salgılamaları gerçeği feto-maternal etkileşimleri etkileyebileceklerini göstermektedir (63,64). Ayrıca, bu hücreler spongiyotrofoblastların salgılama davranışlarını etkileyebilirler çünkü onlarla yakın etkileşim içindedirler ve trofoblastlarca salgılanan plasental laktojen hormonunun bir indükleyicisi olarak salgılanan calcyclin proteinini eksprese ederler.

3-Trofoblast Dev Hücreleri: Gelişim boyunca ilk farklılaşan hücreler olup iri boyutları ve yüksek DNA miktarlarıyla tanımlanmışlardır. Endoreduplikasyon adı verilen olayla mitoz gerçekleşmeksizin birçok defa DNA replikasyonu gerçekleştirilerek poliploid bir yapı kazanırlar (65). Trofoblast dev hücreleri implantasyon zamanında invaziv hücrelere farklılaşırlar; uterus epitel hücrelerini fagosite ederler, uterus stromasına penetre olarak maternal kan ile vasküler bağlantılar yaparlar. İnsanlarda hücre invazyonuna aracılık eden hücre adezyon molekülleri ve matris degrade eden proteinler sıçanlarda trofoblast dev hücrelerince eksprese edilir (9). Daha sonra annede lokal immün sistem, ovaryum, metabolizma ve kan hücresi üretimini düzenleyen bazı sitokinler ve hormonlar üretirler (66). Gebeliğin devamı ve koryoallantoyik plasentanın oluşumu, vaskülarizasyonu için gereken plasental laktojenler, proliferinler ve proliferin ilişkili proteinler gibi hormonlar ve büyüme faktörleri eksprese ederler. İnsanlarda invaziv ekstrasitotrofoblast hücreleri ve sıçanlarda trofoblast dev hücreleri matris parçalayan enzim MMP9, hücre adezyon molekülü $\alpha 1\beta 1$ integrin (67) ve transkripsiyon faktörü Stra13 ekspresyonunu paylaşırlar.

4-Desidua katmanı: Gebeliğin erken dönemlerinde endometriyumda şekillenen desidua hücreleri katmanıdır. Gebeliğin son dönemlerinde bu katmanın fibrotik ve atrofik bir yapı kazandığı görülür.

2.5.3. İnsan Plasentası ile Benzerlikleri ve Farklılıkları

2.5.3.1. Sınıflandırma

Sıçan ve insan plasentaları fetal placent/labirentin şekli nedeniyle her iki türde diskoid olarak sınıflandırılır. Sıçanlar tek bir kotiledona sahiptir oysaki insanlar çoklu kotiledonlara sahiptir, bunlar tek bir diske benzeyen sağlam bir demet oluştururlar.

Her iki placent tipi de koryo-allantoyiktir. Maternal ve fetal yapılar arasındaki tabaka sayısına göre sıçan hemotrikoryal, insan ise hemomonokoryal plasentaya sahiptir (Şekil 2.5.3.5.1) (68).

Sıçanlarda yol sak konseptüsün temel ekstraembriyonik membranı olarak tüm fetüsü çevreler. Bu, koryoallantoyik placent olgunlaşana kadar tek değişim yapısıdır ve gebeliğin geç dönemine kadar temel değişim tabakası ve koruyucu tabaka olarak devam eder. İnsanda yol sak fetüsü çevrelemez, sadece birkaç hafta varlığını sürdürür ve değişim fonksiyonunda büyük ölçüde kalıntıdır.

2.5.3.2. İnvazyon

İnsan ve sıçan plasentasında genel olarak 2 tip invazyon görülür ; endovasküler ve intersiyal invazyon (22). Trofoblast dev hücre-spesifik gen Plf (proliferin kodlar) eksprese eden trofoblast dev hücreleri maternal spiral arterler ile ilişkiye geçerek erken post-implantasyon periyodu boyunca invaze olurlar. Bu endovasküler invazyon olarak adlandırılır. Zıt olarak glikojen trofoblast hücreleri E13ten sonra maternal desiduanın intersisyumuna yayılır ve spiral arterlerle yakın ilişki göstermez. Bu ise intersiyal invazyondur.

İnsanlarda, uterusu trofoblast hücre invazyonunun iki modeli olduğu kabul edilmektedir: gebeliğin 15. haftasından önce desidua boyunca intersiyal invazyon ve takibinde endovasküler invazyon (69). İnsanlardaki bu iki tip invazyonun sıçanlardaki iki tip invazyona karşılık gelip gelmediği açık değildir. Endovasküler ve intersiyal invazyonun gerçekleşme sırası zıt gibi görünmektedir.

İnsan plasentasında trofoblast invazyonu normalde miyometriyumun iç 3. tabakasına kadar (daha derine değil) uzanır (55, 70) Sıçan plasentasında trofoblast invazyonu desidua bazalis boyunca görülür ancak miyometriyuma kadar uzadığı rapor edilmiştir (27, 60).

2.5.3.3. Dev Hücreler ve Ekstravillöz Trofoblastlar

Sıçan plasentasının en dış hücre tabakası implantasyona ve invazyona aracılık eden primer trofoblast dev hücrelerinden oluşur. İnsanlarda invazyon işlemi invazif ekstravillöz trofoblast hücreleri tarafından gerçekleştirilir. Trofoblast dev hücreleri ekstravillöz trofoblastlara analogtur, her ikisi de poliploit ve invazivdir ve benzer gen ekspresyonu gösterirler. Bununla birlikte kemirgen trofoblast dev hücreleri insan ekstravillöz sitotrofoblast hücrelerinden daha az invaziftir. Bu hücreler sinsisyotrofoblast hücrelerinden farklıdır, sinsisyotrofoblastlar hücre döngüsünden çıkan ve her nükleusu diploid kalarak çok çekirdekli sinsisyumu oluşturmak üzere birleşen hücreler tarafından oluşturulur.

2.5.3.4. Fötal Plasenta ve Labirent

İnsan fötal plasentası sıçan labirentine fonksiyonel olarak analogtur çünkü burası fötal ve maternal kanın fizyolojik değişim için yakın ilişki içinde dolaşımda oldukları bölgedir. Her iki türde de bu bölge fötal yüzünde ekstraselüler matriks tarafından desteklenen bir trofoblast tabakası tarafından sınırlanır ve koryonik plak olarak bilinir. Koryonik plağın zıt yüzeyinden koryonik villi olarak bilinen birçok ağaç benzeri yapı çıkar. Hem insan hem sıçan plasentalarında villi maternal kan ile direkt kontakta uzanan sinsisyotrofoblast ile kaplıdır.

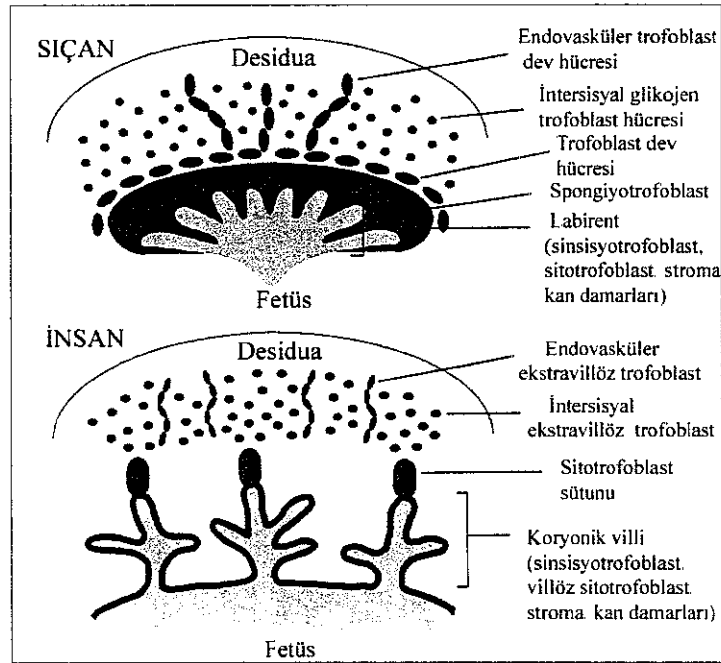
İki yapı, koryonik plağın ana dallarından olan dallanmalarında farklılıklar gösterirler. İnsan plasentası villöz tiptedir. Çünkü, koryonik villi sayısız dal ve altdal içeren bir ağaca benzer. Diğer taraftan sıçan labirentinin ana koryonik çıkıntılarının dalları çok daha fazla birbirine bağlantılıdır. Bu farklılığın bir sonucu olarak insan fötal plasentasında maternal kanın dolaştığı boşluk (intervillöz boşluk) sıçan labirentinden daha geniştir (27, 71, 72, 73).

2.5.3.5. Bazal Plak ve Bağlantı Zonu

İnsan bazal plağı ve bunun sıçandaki homoloğu bağlantı zonu, fötal plasenta/labirentin maternal yüzünü sınırlar. Her iki türde de bu zon zigot kökenli sitotrofoblastlar (sinsisyotrofoblast değil) içerir ama herhangi fötal kan ya da fötal kan damarları içermez.

İnsanda erken gebelik süresince çok tabakalı sitotrofoblastik sütunlar morfolojik bir gradient gösterirler: desidua bazalise en yakın hücreler vakuöllu ve glikojence zengindir (distal hücreler) ve kalanı (proksimal hücreler) eozinofilik bir sitoplazma ve düşük miktarda glikojen içerir. Bu durumda sıçanlardaki bağlantı

zonunun glikojen hücreleri insan sitotrofoblastik sütunlarının distal hücrelerine analog olduğu önerilebilir. Benzer şekilde sıçan spongiyotrofoblastları, insan sitotrofoblastik hücre sütunları proksimal trofoblastlarına analog olabilir. Bu hipotetik senaryo 3 kanıtla desteklenmektedir. Birincisi hem insan sitotrofoblastik hücre sütunlarının proksimal hücreleri ve hem de sıçan spongiyotrofoblastlarından invaziv trofoblastların geliştiği belirtilmektedir. Örneğin insanlardaki invaziv ekstrasvillöz trofoblast ve sıçanlardaki invaziv glikojen hücreleri. İkincisi, ilerleyen gebelikle birlikte sütunların boyutlarındaki dereceli azalma ve E22-36. haftalar arasında kaybolmaları olayı sıçan glikojen hücrelerinin geç gebelik boyunca bağlantı zonundaki dramatik düşüşlerine benzetilebilir. Bu düşüş olayı, sıçan glikojen hücrelerini oluşturan spongiyotrofoblastlardaki düşüş ile ilişkili bir olaydır. Üçüncüsü, insan sitotrofoblastik hücre sütunlarının proksimal hücreleri-erken gebelik dönemindeki sıçan spongiyotrofoblastları gibi IGF2 (63, 74) ve p57 (64, 75) ekspresyon ederler (Şekil 2.5.3.5.1) (68).



Şekil 2.5.3.5.1. İnsan ve sıçan plasentalarının karşılaştırmalı anatomisi (68).

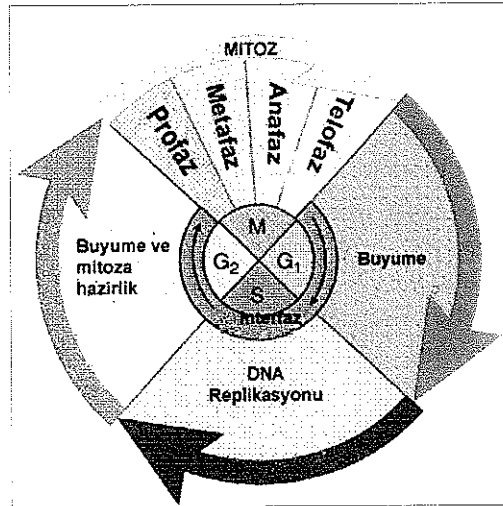
2.6. Hücre Siklusu

Hücre siklusu, çoğalmak üzere uyarılmış bir hücrede gerçekleşen ve bir dizi geçici biyokimyasal aktivitelerin ve morfolojik değişikliklerin görüldüğü bir süreçtir. Bir sıklusa giren hücre, morfolojik ve genetik olarak birbirine tıpa tıp benzeyen iki hücre oluşumuyla döngüyü tamamlar.

Hücrelerin ikiye bölünmesi, mitoz veya gonadlarda olduğu gibi mayoz ile gerçekleşir. Hücreyi bölünmeye sevkeden sinyaller çok çeşitlidir; büyüme faktörleri, sitokinler veya mitojenler gibi. Hücre bölünme sinyalini aldığı anda, sinyal ileti kaskadı adı verilen bir ileti mekanizması devreye girer. Bu ileti mekanizması transkripsiyonu, hücre siklusunu veya hücre iskeletini kontrol eden bir substratı fosforiller. Böylece, hücre bölünme siklusuna sokularak bölünmeye sevk edilir (76).

2.6.1. Hücre Siklusu Fazları

Ökaryotik bir hücre siklusunda 4 faz vardır: G₁, S, G₂ ve M. G fazı (Şekil 2.6.1.1) (77) İngilizce gap (aralık), S sentez., M ise mitoz kelimelerinin baş harflerinden gelmektedir. G₁, S ve G₂ hep birlikte interfaz olarak adlandırılır. Hücre siklusunun süresi hücreden hücreye değişir. Drosophila embriyosu 8 dakika ile en kısa siklus süresine sahipken insan karaciğer hücresinin hücre siklusu 1 yıldan bile uzun sürebilir. Ökaryotik bir hücrede interfaz yaklaşık 23 saat, mitoz ise yaklaşık 1 saat sürmektedir. En uygun beslenme ve sıcaklık koşullarında dahi herhangi bir hücre çeşidinin bölünme süresi sabittir. Uygun olmayan koşullarda bu süre uzayabilir. Fakat hem hücrenin optimumdan daha hızlı büyümesini hem de optimumdan daha hızlı döngüsünü sağlamak olanaksızdır. Her hücrenin döngü süresi kusursuz bir zamanlamayla gelişecek şekilde yürütülür.



Şekil 2.6.1.1. Hücre siklusu fazları (77)

2.6.1.1. G₀ Fazı

Bir hücrenin sıklustan ayrıldığı ve bölünmeyi durdurduğu zamanlar vardır. Bu, karaciğer hücrelerinde geçici bir dinlenme periyodu şeklinde olabildiği gibi, sinir hücreleri gibi gelişiminin son safhasına gelen ve artık bölünmeyecek olan hücrelerde kalıcı dinlenme periyodu şeklinde olabilir. Bu evredeki hücreler sessiz, istirahatte olarak adlandırılır. G₀ fazındaki hücrelerde farklılaşma ve apoptoz olayları

gerçekleşebilir. İnsan kanındaki lenfositlerin çoğu G0 fazındadır. Ancak, antijenle karşılaşma gibi bir uyarı sonucunda tekrar hücre siklusuna girebilirler (78, 79).

2.6.1.2. G1 Fazı

G1 fazı, mitoz ve DNA replikasyonu arasındaki fazdır. Bu evrede hücreler boyutlarını artırırlar, RNA üretirler, protein ve ATP sentezlerler. Eğer ekstraselüler koşullar uygun değilse hücreler G1 fazı boyunca ilerlemeyi durdurur ve günlerce, haftalarca ya da yıllarca kalabilecekleri G0 fazına girebilirler. Eğer ekstraselüler koşullar uygunsuzsa, büyüme ve bölünme için sinyaller varsa hücreler G1 fazının bitimine yakın, mayalarda başlangıç (start), memeli hücrelerinde kontrol noktası (restriction point) olarak adlandırılan nokta boyunca ilerler. Bu noktayı geçen hücreler, hücre büyüme ve bölünmesini uyaran ekstraselüler sinyaller ortadan kaldırılrsa bile DNA replikasyonuna başlar (79, 80, 81) (Şekil 2.6.1.1) (77).

2.6.1.3. S Fazı

DNA miktarı iki katına çıkarılır (Şekil 2.6.1.1) (77) S fazı boyunca rol alan proteinlerden birisi de PCNA'dır. PCNA, ilk kez 1986 yılında Bravo tarafından bulunmuş ve siklin olarak adlandırılmıştır. Geni 20. kromozomda yerleşiktir ve proteini 36 kD'dur. Evrim boyunca çok iyi korunan bu protein hem bitkilerde hem hayvanlarda bulunur. Sıçandaki aminoasit dizisi insaninkinden 261 aminoasitte sadece 4 aminoasit farklıdır. PCNA, DNA polimeraz delta yardımcı proteini olarak da bilinir. PCNA, DNA'nın replikasyon ve tamiri için gerekli olan enzimler için taşıyıcı platform görevi görür (82). DNA sentez ve tamir olayında rol alan DNA polimeraz kaydırıcı rolü üstlenen bir proteindir. PCNA'ya RFC-replikasyon faktörü C bağlanır. RFC-PCNA kompleksi, ATP hidrolizi ve DNA üzerinde DNA polimerazın ilerlemesine sebep olur (83).

2.6.1.4. G2 Fazı

Hücre bu aşamada büyüme ve yeni proteinler sentezlemeye devam eder. Bu evrede DNA iplikçikleri kısalır, boyanabilir-iyi görünen kromozomlar oluşur. Bu fazın sonundaki diğer bir kontrol noktası olan G2 kontrol noktasında hücrenin mitoz girme ve bölünmeye hazır olup olmadığı kontrol edilir (Şekil 2.6.1.1) (77).

G1 ve G2 fazları sadece hücrenin büyüdüğü fazlar değildir. Aynı zamanda hücre S fazına ya da mitoz girmeden önce hücre içi ve dışı koşulları kontrol etmesine izin verecek zaman sağlarlar. Özellikle G1 fazının uzunluğu dış koşullara ve diğer hücrelerden gelecek olan ekstraselüler sinyallere bağlı olarak değişebilir (81).

2.6.1.5. M Fazı

Mitoz fazı, nükleer bölünme ile başlar. Kendi içinde 4 faza ayrılır: profaz, metafaz, anafaz ve telofaz

a) **Profaz:** İnce uzun kromatit iplikleri şeklindeki kromozomlar kıvrılır, kalınlaşır, görünür hale geçer. Sentromerlerle bağlı kardeş kromozomların her birine kromatit denir. Sentriyoller ayrı ayrı kutuplara gitmeye başlar. Aralarında iğ iplikleri oluşmaya başlar. Çekirdek zarı kaybolur, kromozomlar sitoplazma içine dağılır.

b) **Metafaz:** Kromozomlar ekvatoryal düzlem üzerinde mitotik iğ in mikrotübüllerine bağlanırlar. Küçük kromozomlar merkezde, büyük kromozomlar çevrede dizilirler. Her bir kromozomun sentromeri ikiye bölünür.

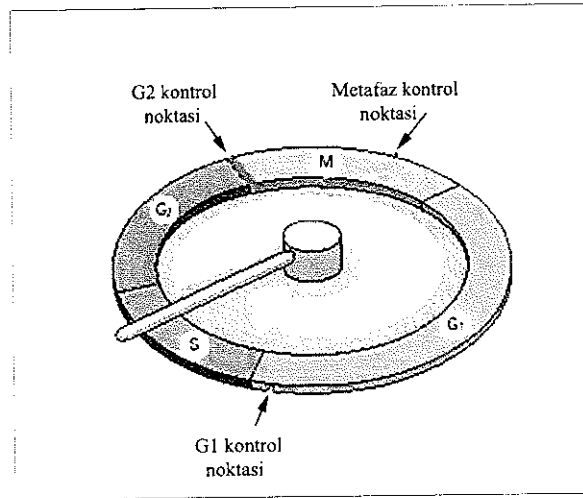
c) **Anafaz:** Bu evrede kromatitler birbirinden ayrılır ve kardeş kromozomlar olarak adlandırılırlar. İğ iplikçiklerinin kasılmasıyla kardeş kromozomlar kutuplara ulaşırlar. Kardeş kromozomlar kutuplara ulaştığı an anafaz biter.

d) **Telofaz:** Kromozomlar daha az boyanmaya başlar, interfazdaki durumlarını yeniden kazanırlar. Çekirdekçik, çekirdek zarı yeniden oluşur.

Sitokinez denilen sitoplazmanın ikiye bölünmesi olayı telofazda başlar. Sitoplazma ekvatoryal düzlem üzerinde ve iğ ipliklerine dik olarak bölünmeye başlar (Şekil 2.6.1.1) (77).

2.6.2. Hücre Siklusu Kontrol Noktaları

Çoğu hücrede kontrol noktaları denilen noktalar vardır. Eğer siklusun daha önceki evrelerinde tamamlanması gereken olaylar tamamlanmamışsa bu noktalarda hücre siklusu durdurulur. En belirgin kontrol noktaları, G1 fazından S fazına geçerken; G2 fazından M fazına geçerken, ve mitozun metafaz safhasındakilerdir. G1 fazından S fazına geçerken çevre koşullarının uygun olup olmadığı kontrol edilir. G2 fazından M fazına geçerken çevre koşullarının uygun olup olmadığı, tüm DNA'nın replike edilip edilmediği ve DNA'da herhangi bir hasarın olup olmadığı kontrol edilir ve eğer bir hasar varsa hasar giderilir. Metafaz kontrol noktasında ise tüm kromozomların mitotik iğ'e takılıp takılmadığı kontrol edilir (Şekil 2.6.2.1) (81). Eğer radyasyon ya da bazı kimyasallara maruz kalma sonucu kromozomlarda bir hasar meydana gelirse duplike olmadan önce tamir edilmeleri gerekir.



Şekil 2.6.2.1. Hücre siklusundaki kontrol noktaları (81)

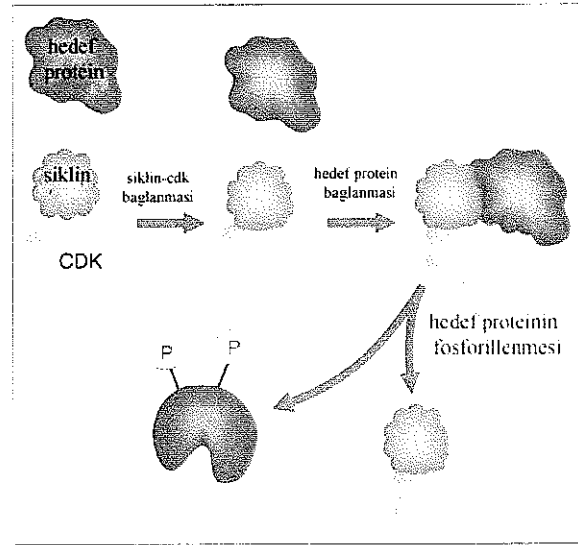
2.6.3. Siklinler ve Siklin Bağımlı Kinazlar

Hücre siklusu siklusa özgü bir takım proteinler olan siklinler, siklin-bağımlı protein kinazlar (cdk) ve siklin-bağımlı kinaz inhibitörleri (cki) tarafından özgün olarak kontrol edilir. Cdklar tipik serin/threonin kinazlardır. Fosfat kaynağı olarak ATP'yi kullanırlar. Moleküler ağırlıkları 33-40 kDa'dur. Tüm protein kinazlar tarafından paylaşılan 11 alt domeyn içerirler. Siklinler, cdk ve cki'lerin düzeyleri hücre siklusunun çeşitli aşamalarında farklılık gösterir ve oldukça komplike bir düzen içinde siklusun ilerlemesini düzenlerler. Cdk'lar kendi başlarına bulduklarında inaktiftirler. Ancak, sikline bağlandıklarında aktifleşirler ve böylece aktif siklin-cdk kompleksleri meydana gelir (Şekil 2.6.3.1) (81). Siklinler bu

komplekslerin düzenleyici altbirimleri, cdk'lar ise katalitik altbirimleridir. Siklinler (A, B, D ve E) siklusun çeşitli fazlarında periyodik olarak bir taraftan sentez edilirlerken diğer taraftan da yıkılırlar. Bu yüzden de siklinler olarak isimlendirilmişlerdir

İlk siklin molekülü Tim Hunt tarafından deniz kestanesi türü *Arbacia*'da 1980'li yılların başında bulunmuştur. Siklinlerin periyodik yapım ve yıkımları, dolayısıyla ilişkide buldukları cdk (cdk2, cdk4, cdk5, cdk6, cdk7 ve cdk25)' ların aktivitelerinin düzenlenmesini sağlar. Cdk'ların aktiviteleri sadece siklinlerle düzenlenmez ayrıca özgün fosforilasyon/defosforilasyona yol açan başka yollarla da düzenlenir. Siklinlerin seviyeleri transkripsiyon düzeyinde regüle edilir. Yıkımları ise "ubiquitin" metabolik yoluyla sağlanır.

Her hücre döngüsü bir araba yarışına benzetilebilir. Moleküllerin oynadığı bu araba yarışında siklinler benzin görevi yapar, yani arabanın ilerlemesi için gereken ve her aşamada tüketilip yenilenmesi gereken itici güçtürler. Cdk enzimleri de yarışçı pilota benzetilebilir. Nasıl bir sürücü benzinsiz arabayı ilerletemezse, siklinsiz cdk enzimleri de fonksiyon göremezler. Cki denilen inhibitörler ise arabayı yavaşlatan/durduran faktörlerdir. Hücrenin bölünme işlevine başlayabilmesi için G1 evresinde hücre döngüsüne yani yarış pistine girmesi gerekir. Her bölünmenin sonunda yeni hücreler ya döngü içinde kalıp, bölünmeyi (yarışı) sürdürürler ya da hücre döngüsünü (yarış pistini) yine G1 evresinde terk ederler.



Şekil 2.6.3.1. Cdk-siklin etkileşiminin şematik görünümü (81)

2.6.3.1. Siklinler

Buldukları hücre siklusuna safhasına göre adlandırılan 4 siklin sınıfı vardır. Bunların üç sınıfına tüm ökaryotik hücrelerde ihtiyaç duyulur:

- 1) G1/S siklinleri: Cdk'lara G1'in sonunda bağlanır ve hücreyi DNA replikasyonuna yönlendirirler
- 2) S siklinleri: Cdk'lara S fazı boyunca bağlanır ve DNA replikasyonunun başlaması için gereklidirler
- 3) M siklinleri: Mitoz olaylarını tetiklerler.

Çoğu hücrede dördüncü bir siklin sınıfı olan G1 siklinleri başlangıç noktasından geçişi sağlarlar.

Maya hücrelerinde tek bir cdk molekülü tüm siklin sınıflarına bağlanır, siklusun farklı evrelerinde siklin partnerini değiştirerek hücre siklusu olaylarını gerçekleştirir. Omurgalı hücrelerinde ise 4 cdk vardır: iki tanesi G1 siklinleri ile, bir tanesi G1/S siklinleri ve S siklinleri, bir tanesi de M siklinleri ile etkinleşir (Tablo 2.6.3.1.1) (81).

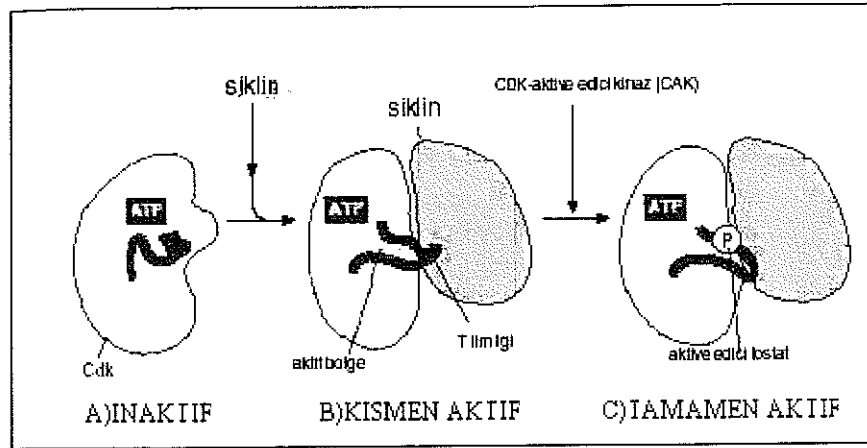
SİKLİN-CDK KOMPLEKSİ	OMURGALI		MAYA	
	SİKLİN	CDK	SİKLİN	CDK
G ₁ -Cdk	Siklin D*	Cdk 4,6	Cln 3	Cdk 1
G ₁ /S-Cdk	Siklin E	Cdk2	Cln 1,2	Cdk 1
S-Cdk	Siklin A	Cdk2	Cln 5,6	Cdk 1
M-Cdk	Siklin B	Cdk 1	Cln 1,2,3,4	Cdk 1

Tablo 2.6.3.1.1. Omurgalı ve mayalardaki hücre siklusu evrelerinde aktivite gösteren siklin-cdk kompleksleri.

*: Memelilerde 3 tip siklin D vardır: siklin D1, D2, D3 (81).

2.6.3.2. Cdk Aktivasyonu

Farklı siklin-cdk kompleksleri farklı hücre siklusu olaylarını nasıl yürütmektedirler? Siklin proteini sadece cdk partnerini aktive etmekle kalmaz ayrıca hedef proteinlere de yönlendirir. Sonuç olarak, her siklin-cdk kompleksi değişik substrat proteinleri fosforiller. Ayrıca aynı siklin-cdk kompleksi siklusun farklı evrelerinde farklı etkiler indükleyebilir. Bunun nedeni, bazı cdk substratlarına hücre siklusu boyunca erişilebilirliğin değişmesidir. Örneğin mitozda görevli olan bazı proteinler fosforilasyon için sadece G2 fazında uygun olabilir. Siklin olmadığında cdk proteinindeki aktif bölge, proteinin T ilmiği (T-loop) denilen kısmı tarafından kısmen kapatılır. Siklinin bağlanması T ilmiğinin aktif bölgeden çekilmesine ve cdk enziminin kısmi aktivasyonuna neden olur. Siklin-cdk kompleksinin tamamen aktive olması CAK'ın (cdk activating kinase) (cdk aktive edici kinaz) T ilmiğindeki bir threonin rezidüsünü fosforillemesiyle gerçekleşir. T ilmiğinin şeklinin değişmesi enzimde konformasyonel bir değişikliğe sebep olarak enzimin aktivitesinin daha da artmasına neden olur. Kinaz, hedef proteinleri etkili bir şekilde fosforilleyerek hücre siklusu olaylarını indükleyebilir (Şekil 2.6.3.2.1) (81).

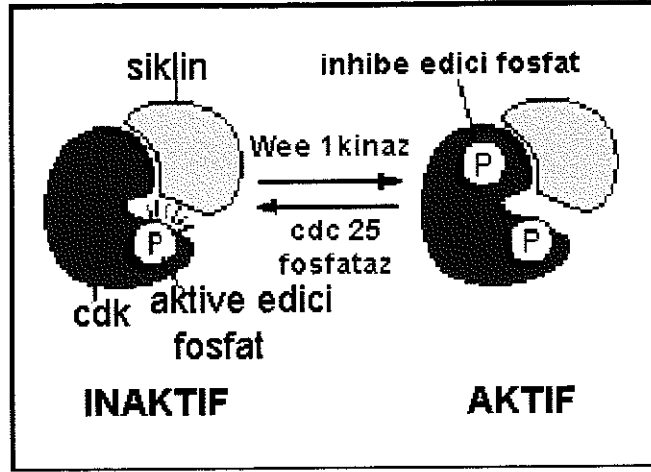


Şekil 2.6.3.2.1. Cdk aktivasyonunun şematik görünümü (81)

2.6.3.3. Cdk Aktivitesinin Baskılanması

Hücre siklusu boyunca siklin düzeyindeki artış ve düşüş cdk aktivitesinin primer belirleyicisidir. Bununla birlikte hücre siklusunun belli safhalarında cdk aktivitesinin iyi ayarlanabilmesi için bazı ek mekanizmalar vardır. Siklin-cdk kompleksinin aktivitesi, aktif bölgenin üst tarafındaki bir çift aminoasitin fosforillenmesiyle inhibe edilebilir. Bu bölgenin Wee1 denilen bir protein kinaz tarafından fosforillenmesi cdk aktivitesini inhibe ederken Cdc25 denilen bir fosfataz tarafından defosforile edilmesi cdk aktivitesini artırır (81)

Cdk-siklin kompleksi merkezi threoninin fosforilasyonu ve Threonin¹⁴-Tyrosine¹⁵'in defosforilasyonu ile aktive olur. Merkezi threonin CAK (cyclin activating kinase) (cdk aktive edici kinaz) tarafından fosforile edilir. CAK da CAKAK (cyclin activating kinase activating kinase) (CAK aktive edici kinaz) tarafından aktive edilir. Ancak, kompleks Wee1 tarafından katalizlenen Thr¹⁴-Tyr¹⁵'in fosforilasyonundan dolayı inaktif durumda tutulur. Cdk-siklin kompleksi bir fosfataz olan Cdc25'in Thr¹⁴-Tyr¹⁵'i defosforile etmesiyle aktive olur. Cdc25'in aktivitesi hem aktive edici hem de inhibe edici fosforilasyonlar ile düzenlenir. Cdc25 fosfataz proteini, 2 majör bölgesinden (serin 216 ve karakterize edilemeyen amino terminal ucu) fosforile edilir. Örneğin serin aminoasitinin chk1 (hasarlı DNAYA sahip hücrenin G2de tutuklu kalmasını sağlayan kontrol noktasınca aktive edilen kinaz) tarafından fosforilasyonu cdc25'in inaktivasyonuna neden olur (80). DNA hasarından sonra serin aminoasitinin chk1 tarafından fosforillenmesi cdc25'te bir 14-3-3 bölgesi oluşturarak cdc25'in nüklusa girişini önler bundan dolayı G2/M geçişini önler. Cdc25'in amino terminali cdk1 tarafından fosforile edilir. Cdk1, mitoz ilerledikçe cdc25'in aktive olan amino terminal bölgesini fosforile eder bundan dolayı kendi aktivasyonunu artırır (84) (Şekil 2.6.3.3.1) (81)



Şekil 2.6.3.3.1. Cdk aktivitesinin baskılanması (81).

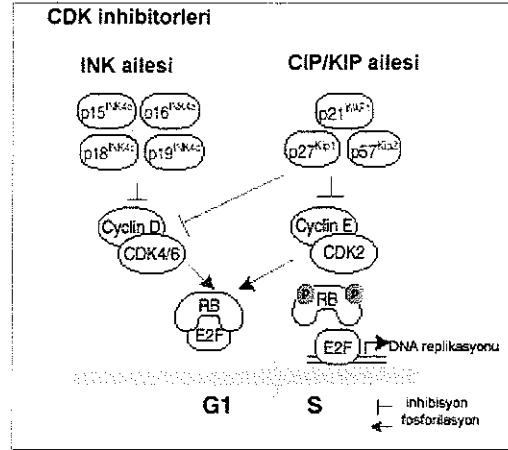
2.6.3.4. Hücre Siklusu Kontrol Sistemi Siklik Proteolize Bağlıdır

Siklin-cdk kompleksleri belli hücre siklusu safhalarında siklinlerin düzenli proteolizi ile inaktive edilir. Siklin yıkımı, diğer birçok intraselüler proteinin proteolizinde olduğu gibi ubiquitin bağımlı bir mekanizma ile gerçekleşir. Aktive olmuş bir enzim kompleksi, siklin üzerindeki belli aminoasit dizilerini tanıır ve bunlara ubiquitin kopyaları bağlar. Böylece protein, proteozomlarda yıkım için işaretlenmiş olur. Siklin yıkımında hız sınırlayıcı basamak ubiquitin ligazlar olarak bilinen enzimler tarafından katalizlenen ubiquitin-transfer reaksiyonudur.

2.6.4. Cdk İnhibitör Proteinler (cki)

Kontrol edilmeyen hücre siklusu tümör oluşumuna neden olabilir. Hücre siklusunu düzenleyen proteinler arasında siklin bağımlı kinaz inhibitörleri-cki yer alır. Ckiler, siklinler, cdklar ya da siklin-cdk kompleksine bağlanarak cdkların aktivitesini inhibe ederler. Cki'nın iki sınıfı vardır: INK4 ve CIP/KIP ailesi. INK4 ailesi 4 proteinden oluşur: p16INK4a, p15INK4b, p18INK4c ve p19INK4d. Bu proteinler spesifik olarak, siklin D bağımlı kinazların (cdk4 ve cdk6) katalitik altbirimlerini inhibe ederler (Şekil 2.6.4.1) (85).

CIP/KIP ailesinin üç üyesi vardır: p21WAF1/CIP1, p27KIP1 ve p57KIP2. Bu proteinler, cdk4/siklin D, cdk6/siklin D ya da cdk2/siklin E, cdk2/siklin A komplekslerine bağlanabilir. Yani CIP/KIP proteinleri siklin D, E ve A bağımlı kinazların aktivitesini inhibe eder. Sadece CIP/KIP inhibitörleri cdk2 kompleksine bağlanabilir. INK4 proteinlerinin bu yeteneği yoktur. CIP/KIPler siklin ve cdk altbirimlerine ayrı ayrı bağlanabilir ama siklin/cdk kompleksleri için daha yüksek bir afinitesi vardır (86) (Şekil 2.6.4.1) (85), (Tablo 2.6.4.1) (87).



Şekil 2.6.4.1. CDK inhibitör proteinler (cki) (85)

Hücre siklusu Safhası	Siklin-cdk kompleksi	İnhibitörler						
		p15	p16	p18	p19	p21	p27	p57
G1	Siklin D-cdk4/6	+	+	+	+	+	+/-	+/-
G1/S	Siklin E-cdk2	-	-	-	-	+	+	+
S	Siklin A-cdk2	-	-	-	-	+	-	+
G2/M	Siklin B-cdk1	-	-	-	-	+	-	-

Tablo 2.6.4.1. Cdk inhibitör proteinler (cki) (87)

2.6.4.1. DNA Hasarı ve p53

Eğer hücrede DNA hasarı olursa p53ü fosforile eden protein kinazlar aktive olur. Hasar olmayan bir hücrede p53 çok düşük konsantrasyondadır. Çünkü, Mdm2 denilen bir protein ile etkileşim halindedir. Mdm2, bir ubiquitin ligaz olarak davranarak p53ün proteozomlarda yıkımına neden olur. DNA hasarı olduğunda p53ü fosforile eden protein kinazlar aktive olur ve böylece p53ün Mdm2'ye bağlanması bloke olur. Bu, p53 yıkımını azaltır, hücrede p53 konsantrasyonunda belirgin bir artış görülür. p53 birçok genin transkripsiyonunu stimüle eder. Bu genlerden birisi bir cki

proteini olan p21dir. P21, G1/S-cdk ve S-cdk larına bağlanarak hücrenin G1 fazında kalmasına neden olarak S fazına girişi engeller (81, 88).

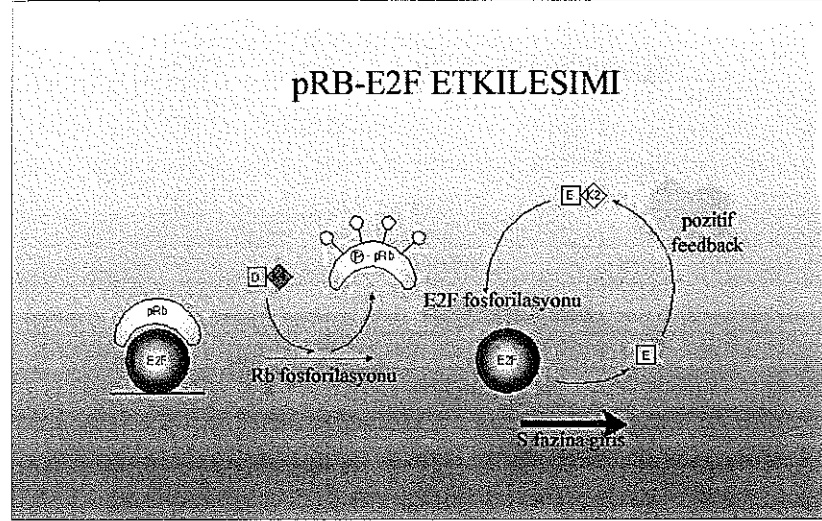
2.6.5. Cdklar ve Hücre Siklusu Kontrolü

G1, S, G2 ve M fazları boyunca ilerleme çeşitli cdkların geçici aktivasyonları ile gerçekleşir. D tip (D1, 2, 3) siklinler başlama siklinleri olarak adlandırılırlar ve büyüme faktörleri veya mitojenlere yanıt olarak eksprese edilirler. Mitojenler ortamdaki uzaklaştırıldığında ise hızla yıkılırlar. Hangi tip siklin D' nin eksprese edileceği doku tipine özgüdür. Örneğin, T lenfositler daha ziyade D3 (bir miktar da D2) tipini eksprese ederler. D tip siklinler cdk4 ve cdk6' yı regüle ederler. cdk4/siklin D1 ve cdk6/siklin D3, retinoblastoma proteini ve pRb ailesinin diğer üyelerini fosforile eder. Rb proteini, retinoblastoma olarak bilinen, çocuklarda görülen göz kanseri çalışmaları sırasında tanımlanmıştır. Rb geninin her iki alelinin de kaybı immatür retinada aşırı hücre proliferasyonuna neden olur bu da Rb proteininin gelişmekte olan retinada hücre bölünmesi hızının sınırlandırılmasında önemli olduğunu gösterir. Rb geninin aktivasyonu ya da kaybı ile tümör oluşumu arasındaki ilişki pRb'nin tümör süpresör bir gen olarak sınıflandırılmasına neden olmuştur (81). pRb hücre bölünmesi ve farklılaşmasının kontrolünde anahtar bir rol üstlenir. Bölünme uyarısı almamış bir hücrede defosforile halde bulunur. pRb, normal işlevi gereği hücre siklusunu dolayısıyla proliferasyonu G1 fazının sonunda bulunan kontrol noktasında (G1/S kontrol noktasında) durdurur. pRb hücre siklusu üzerindeki bu inhibitör etkisini hücrenin G1 fazından S fazına geçişini sağlayan bir transkripsiyon faktörü ailesi olan E2F ailesini bağlayarak dolayısıyla inaktifleştirerek gerçekleştirir. E2F, transaktivasyonda rolü olan, DNAYA bağlanan proteinler ailesinin (E2F 1, 2, 3, 4, 5) bir üyesidir (89). E2F ailesinin inaktifleşmesi sonucu hücre bir sonraki faz olan S fazına ilerleyemeyeceğinden siklus durur. Fakat eğer istirahat yani G0 fazındaki bir hücre bölünme sinyali almışsa pRb'nin normalde hemen hemen G1 fazı süresince hipofosforile durumda olan formu G1 fazının sonuna doğru cdk 4/6'ların etkisiyle fosforillenir ve M fazına kadar fosforile formda kalır. Fosforile durumdaki pRb artık E2F ailesini bağlayamayacağından E2F ailesi pRb'den bağımsızlaşır. Böylece E2F ailesinin siklus ilerletici etkisi sonucu hücre artık G1 fazında kalmaz ve bir sonraki faz olan S fazına girer. E2F ailesi ise etkilerini, S fazına girişi sağlayan bir takım düzenleyici proteinlerin (örneğin, DNA polimeraz α , myc, ve timidin kinaz) ilgili genlerini aktive ederek gösterirler (Şekil 2.6.5.1) (90).

Siklin E, G1/S fazının sınırında geçici olarak sentez edilir ve hücre S fazına girdiği anda hızla yıkılır. Siklin E, cdk2' yi regule eder. G1/S geçişinden sorumlu cdk2/siklin E kompleksi ayrıca pRb'nin daha fazla fosforilasyonuna neden olarak artan miktarda transkripsiyon faktörlerinin salınmasına izin verir (Şekil 2.6.5.1) (90).

S fazı boyunca, cdk2/siklin A DNA replikasyonunda rol alır ve G1 fazı transkripsiyon faktörlerinin inaktivasyonuna neden olan farklı substratları fosforile eder. S/G2 geçişi zamanı civarında cdk1 siklin A ile birleşir. Hemen sonra cdk1/siklin B belirir ve G2/M geçişini tetikler. Cdk1/siklin B kompleksi MPF (M phase/maturation promoting factor) (M fazı ilerletici faktör) olarak da bilinir. MPF, hücre bölünmesi öncesi mitotik iğ oluşumu, kromatin yoğunlaşması, nükleus membranının yıkılması gibi olaylarda rol alır. Metafazdan anafaza geçiş MPF'nin

inaktivasyonu ve siklin B'nin yıkılmasıyla tetiklenir. Bu, kromatitlerin ayrılmasını ve mitotik iğın kutuplarına çekilmesini indükler. Daha sonra nükleer membranlar yeniden oluşur ve nükleolus ortaya çıkar. Sitokinez boyunca sitoplazma bölünür ve oluşan yavru hücreler G1'e girer (76).



Şekil 2.6.5.1. pRb-E2F etkileşimi (90)

2.7. Diabetes Mellitus

Günümüzde tıp literatüründe kullanılan, diyabetes ve mellitus kelimeleri Yunanca akıp gitmek anlamına gelen dia + betes ve bal kadar tatlı anlamına gelen mellitus kelimelerinden türetilmiştir. Diyabetes mellitus, poliüri, polidipsi, glikozüri, ketonüri ve açıklanamayan kilo kaybı ve rastgele bir plazma örneğinde glikoz düzeyinin 200 mg/ dl veya üzerinde veya 10-12 saatlik açlıktan sonra sabah bakılan açlık glikoz düzeyinin 126 mg/dl veya üzerinde bulunması ile karakterizedir. Diabetes mellitus başlıca iki ana gruba ayrılır: tip 1 diabetes mellitus ve tip 2 diabetes mellitus (91).

2.7.1. Tip 1 Diabetes Mellitus (insüline bağımlı diyabet)

Tip 1 diyabet pankreasın Langerhans adacıklarındaki β hücrelerinin otoimmün hasarına bağılı olarak insülin üretiminin kaybedilmesi sonucunda meydana gelir (92) Tip 1 diyabetin ortaya çıkmasında çeşitli faktörler rol oynamaktadır. Tip 1 diyabetin gelişimi esnasında çeşitli dönemler izlenmektedir;

1-Genetik Eğilim: İlk dönemi oluşturmaktadır. İmmün sistem fonksiyonlarının düzenlenmesinde HLA (human leucocyte antigens) (insan lökosit antijenleri) önemli bir rol oynamaktadır. İnsan lökosit antijenlerinden A, B ve C sınıf 1; D (Dw, DR, DQ, DO, DN ve DP) grubu ise sınıf 2 moleküller olarak adlandırılmaktadır Sınıf 1 moleküller tüm çekirdekli hücrelerde bulunur ve vücudu infeksiyon ve malign hücrelere karşı savunma görevini üstlenir Sınıf 2 moleküller ise makrofajlar, endotel hücreleri, B lenfositler ve aktive T lenfositlerinde bulunmaktadır.

Çeşitli HLA grupları diabetes mellitus gelişimine eğilim yaratmaktadır. Önce sınıf 1 moleküller içinde B8 ve B15 sorumlu tutulmuş, sonraları sınıf 2 moleküller daha çok önem kazanmıştır. Tip 1 diyabet hastalarının hemen hemen tümüne yakın bir kısmında DR3 ve/ya DR4 pozitif bulunmaktadır. DR2 ise koruyucu bir özellik göstermektedir. Tip 1 diyabetin gelişiminden sorumlu asıl genlerin Dw ya da DR değil onlara yakın yerleşen DQ ve diğer moleküller olduğu ileri sürülmektedir (92).

2-Çevresel Faktörler: İkinci dönem genetik eğilimli kişilerde çevresel olayların tetiği çekmesidir (91). Viral enfeksiyonlar pankreas dokusunu ve adacık hücrelerini enfekte eder. Virüs enfeksiyonları arasında kabakulak, hepatit, konjenital rubella enfeksiyonları sayılabilir. Bu dönemlerde yapılan pankreas otopsilerinde çeşitli histopatolojik değişiklikler görülür. Erken devrede pankreas normal büyüklükte ve ağırlıktadır. Daha sonra atrofi ve fibroz geliştiği görülür. İnsülitis adı verilen devre diyabete yol açan olayların başlangıcıdır. Erken evrede adacık hücrelerinin ve adacık çevresinin lenfosit ve mononükleer dev hücrelerle infiltrate olduğu gözlenir. Birkaç ay süren bu evreye balayı evresi adı verilir. Daha sonraları hücrelerdeki yıkım ve doku hasarı ile adacık hücreleri azalır, pankreas dokusu fibröz doku ile dolar, pankreas atrofiye uğrar, sonraları insülin salgılayan β hücreleri tamamen tahrip olur ve diyabetes mellitus görülür hale geçer. Olaylar sonucunda kanda pankreas ve insülin ile ilişkili antikor dolaşır (93).

2.7.2. Tip 2 Diabetes Mellitus

Kalıtımsal otozomal dominant karakterli bir hastalıktır. Tip 2 diyabetik olgularda insan histokompatibilite antijenleri (HLA) sistemi ile ilişki yoktur, ayrıca kanda adacık antijenleri ve antikorları ve anti insülin antikorlar bulunmaz. Pankreas histopatolojik incelemede hipertrofik ve ödemlidir. İnsülitis ve mononükleer hücre saldırısı görülmez, hücre yıkımı, atrofi, hastalığın ileri devrelerinde dahi görülmez. İleri devrelerde pankreas yağlanması görülür. β hücreleri sağlamdır. İleri devrelerde hücrelerarası miyelinizasyon ve amiloidozis ardından fibrozisle ve amiloidoz artışının getirdiği beta hücreleri yıkımı ile hastalık belirtilerini gösterir. Tip 2 diabetes mellitusun 2 fizyopatolojik düzensizliği mevcuttur: 1-Glikoz uyarısına azalmış akut insülin salınması ile karakterize yetersiz total insülin salınması cevabı. 2-İnsüline karşı insülin reseptörlerinin hassasiyetinde azalma ve azalmış reseptör cevabı ile oluşmuş post reseptör defektlerdir

Postreseptör defekt, glikozun hücre membranından geçişinde rol alan reseptör blokajını ve hücre içindeki insülin reseptör kompleksi ve mediatörlerindeki azalmayı gösterir. İnsülin direnci iki yerde kendini gösterir. Oluşmuş insülin direnci nedeni ile karaciğer glikoz depolama özelliğini azaltır. Perifere glikoz çıkış artar ve glikojenoliz ve glikoneogenez nedeni ile yağ ve kas dokusunda erime başlar. Kan şekeri seviyesi hızla yükselir

İnsülin direncinin ikinci yeri kas dokusudur. Direnç sonucu kas hücresi içine geçemeyen glikoz nedeni ile kan şekeri kanda hızla artar ve hücresel seviyeden gelen glikoz yetersizliği impulsları, karaciğerden devamlı glikoz salınımı ve yükselen kan şekeri nedeni ile bir kısır döngü oluşur. Bu olay tip 2 diyabetteki en önemli olaydır (93)

2.7.3. Gebelik Esnasında Saptanan Diyabet (Gestasyonel Diyabet)

Gestasyonel diyabet ilk kez gebelik esnasında ortaya çıkar. Çoğunlukla üçüncü trimesterde gelişmektedir. Çoğunun ailesinde tip 2 diabetes mellitus bulunur. Gebelik sırasında ortaya çıkan tip 2 diyabet olarak ta tanımlanır (91). Gestasyonel diyabeti olan annelerin doğurduğu bebekler sıklıkla makrozomiktir (92). Günümüzde kan şekerinin düzenlenmesi, diyet tedavisi, gebelik komplikasyonlarının takibi ve tedavisinde gelişmeler, iyi fetal monitör takip, geliştirilmiş insülin tedavi programları ile anne ve çocuk mortalite ve morbiditesi çok azalmıştır (93). İnsülinin keşfinden önce diyabetik anne,diyabete ait komplikasyonlar ile %67 yaşama şansına, bu anneden doğan çocuk ise %5-10 yaşama şansına sahipken, bugün bu oranlar annede %100, çocukta ise %97-98 'e kadar yükselmiştir (94). Diyabet, gebeliğe bazı yönden menfi etkiler yapar. Bu etkiler şu şekildedir:

1-Spontan (kendiliğinden gerçekleşen) düşüklükler artar.

2-Üriner enfeksiyonlara meyil artar,pyelit ve pyelonefrit daha sık görülür. Bu da perinatal mortaliteyi arttırıcı faktördür.

3-Preeklampsi daha sık görülür.

4-Polyhydramnios:Diyabetik gebelerin üçte birinde oluşur.Prematüre ve konjenital doğumlara neden olur.

5-Plasenta anomalileri gelişir. Annenin damar komplikasyonları ve diyabetinin ağırlığı ile paralel değişiklikler vardır. Atrofik, fibrotik villuslar, tromboz veya enfarkt gelişmiş bölgeler ve hyalinize olmuş sahalar çocuk beslenmesini bozan histopatolojik bulgulardır.

2.7.4. Diyabetik Gebelik Esnasında Plasentada Oluşan Bazı Morfolojik Değişiklikler

Bugüne kadar yapılan çalışmalardan elde edilen bulgulara göre diyabetik insan plasentasında; villusların olgunlaşmaması, villuslarda kapiller membranların yeterince gelişmemesi, sitotrofoblastların proliferasyonunda artış, trofoblastlarda bazal membran kalınlaşmaları ,Hofbauer hücrelerinde sayısal artış, villuslarda nekroz ve fibrinoid oluşumu, stroma ödemleri ve stem villuslarda tromboz olayları gözlenmiştir.

Diyabetik sıçan plasentasında ise plasenta yapısı başlangıçta küçükken 18. günden itibaren; bağlantı kısmı incelmekte, glikojenik hücre sayısı artmakta, kistler çok sayıda vakuol, veziküller oluşmakta, trofoblast ve fetal endotelde glikojen depolanmaları artmaktadır (95).

GEREÇ VE YÖNTEM

3.1. Denekler

Bu arařtırmada Akdeniz Üniversitesi 'Deney Hayvanları Ünitesi'nden temin edilen daha önce hiç deneye girmemiş ve çiftleşmemiş *Rattus norvegicus* (Wistar) ırkı 64 diři ve 32 erkek sıçan kullanıldı. Çalışmamızda kullandığımız kontrol ve diyabetik sıçan grupları, gebelik yaşı ve denek sayılarının yaşlara göre dağılımları Tablo 3.1' de özetlenmiştir. Tüm sıçanlar standart laboratuvar koşullarında standart diyet ve musluk suyu ile beslendi. Sıçanlar iki diřiye bir erkek olacak şekilde kafeste bir gece bırakıldıktan sonraki sabah sıçanlara vajinal simir yapıldı. Mikroskopta bakılan simir preparasyonları ile spermiyum taşıyan sıçanlar belirlendi ve bu hayvanların gebeliğın sıfırncı gününde oldukları kabul edildi. Deney modeli her grupta 8 hayvan olmak üzere kontrol ve diyabetik 11, 13, 17 ve 21. günlerden oluşmaktaydı. Gebe dişiler gebeliklerinin 11, 13, 17 ve 21. günlerinde sakrifiye edildiler.

3.2. Diyabet Modelinin Oluřturulması

Diyabet grubunu oluşturacak olan gebe dişiler diyabet oluşturulabilmek için sakrifiye edilecekleri tarihten 7 gün önce intraperitoneal olarak tek doz 50 mg / kg streptozotosin (STZ) enjeksiyonuna maruz bırakıldılar. 48 saat sonra kan şekerleri ölçüldü. Kan şekeri değeri 200mg / dl'nin üzerinde çıkan dişiler diyabetik sayılarak deneye dahil edildiler. Kontrol gruplarına aynı miktarda serum fizyolojik enjekte edildi.

GRUP	YAŞ				TOPLAM
	E11	E13	E17	E21	
KONTROL	8ADET	8ADET	8ADET	8ADET	32ADET
DIYABETİK	8ADET	8ADET	8ADET	8ADET	32ADET

Tablo 3.1. Çalışmada kullanılan kontrol ve diyabetik sıçan grupları, gebelik yaşı ve denek sayılarının yaşlara göre dağılımları

3.3. Doku Temini ve Hazırlanması

Gebeliklerinin E11, E13, E17 ve E21. günlerindeki kontrol ve diyabetik sıçanlar eter anestezisi altında bayıltılıp diseke edildikten sonra, E11 ve E13.

günlerdeki uterus+embriyoları ile E17. ve E21. günlerdeki total embriyo ve plasentaları ayrı ayrı alındı. Bu işlem sonrasında E11 ve E13. günlerde makroskopik olarak placent-embriyo ayrımı yapılamadığından uterus+embriyo ağırlık ve boyutları, E17 ve E21. günlerde ise total embriyo ve placent ağırlık ve boyutları ölçüldü. Alınan placent örnekleri Holland fiksatifinde (1000 ml distile suda % 40'lık 100 ml formalin + 5 ml glasiyel asetik asit + 40 gr pikrik asit + 2,5 gr bakır asetat) 4-12 saat tespit edildi. Daha sonra 6-7 saat musluk suyunda yıkanan dokular sıra ile %70, %80, %90 ve %100'lük alkol serilerinde 24'er saat tutularak dehidrasyon işleminden geçirildi. Ksilol içinde 3 defa 5-7'şer dakika bekletilerek şeffaflaştırıldı. 58°C'ye ayarlı etüvde dokular 3 defa 1'er saatlik parafin banyosunda tutulduktan sonra etüv dışında temiz erimiş parafinle blokladı. Parafin bloklardan alınan 5 mikrometre kalınlığındaki kesitlere rutin ışık mikroskopik ve immünohistokimyasal teknikler uygulandı

3.4. Rutin Işık Mikroskopik Gözlemler

Her iki gruba ait placent ve embriyo+uterus örneklerinden 5er mikrometre kalınlığında kesitler alındı. Hematoksilen-Eozin boyaması yapılarak ışık mikroskopu (Axioplan Zeiss, Almanya) ile incelendi.

3.5. İmmünohistokimyasal Gözlemler

3.5.1. İmmünohistokimyasal Protokol

Polilizin ile kaplı lamlara alınan 5 mikrometre kalınlığındaki parafin kesitler 1 gece boyunca 56°C'ye ayarlanmış etüvde tutuldu. Deparafinizasyon için 3 defa 10'ar dakika ksilolden geçirildi. Daha sonra derecesi giderek azalan alkol serilerinin her birinde 5'er dakika (%100, %90, %80, %70) bekletildi. Distile suda 5 dakika çalkalandı. Dokudaki antijenik maskelenmenin ortadan kaldırılması için kesitler, 200 ml sitrat tamponu (pH:6.0; 900 ml distile suda 2,1 gr sitrik asit) içine alındı ve mikrodalga fırında (931 watt) iki defa 5'er dakika tutuldu. Bu işlemden sonra sitrik asit solüsyonu içerisinde 20 dakika boyunca oda ısısında bekletildi ve dokuların çevresi hidrofobik kalemle çizildikten sonra 3 defa 5'er dakika fosfat tamponlu tuz çözeltisinden (PBS; pH: 7.2-7.4) geçirildi. Bir sonraki basamakta dokulardaki hidrojen peroksidaz aktivitesini ortadan kaldırmak için kesitler 30 dakika boyunca hidrojen peroksit solüsyonu (13,5 ml metanol içerisinde 1,5 ml H₂O₂) ile muamele edildi. Kesitler 3 defa 5'er dakika PBS'te yıkandıktan sonra dokulardaki özgül olmayan antikor bağlanmasını önlemek amacıyla oda sıcaklığında bloklama serumu (Ultra UV Block, LabVision Corporation TA-125UB) ile 5 dakika muamele edildi. Hemen sonrasında, serumun fazlası alınarak primer antikorlarla oda sıcaklığında 1 saat inkübe edildi. Kullanılan antikorlar, tavşan poliklonal anti-retinoblastoma (RB-1441-P, 1:50, NeoMarker, Fremont, CA, USA), tavşan poliklonal anti-siklin A (RB-1548-P, 1:50, NeoMarker, Fremont, CA, USA), fare monoklonal anti-cdk2 (MS-459-P, 1:50, NeoMarker, Fremont, CA, USA), tavşan-poliklonal anti cdk1 (RB-9283-R1, pre-dilüye, NeoMarker, Fremont, CA, USA), fare-monoklonal anti PCNA (Proliferating Cell Nuclear Antigen) (sc-56, 1:200, Santa Cruz Biotechnology, Santa Cruz, CA, USA), tavşan-poliklonal anti p27 (RB-9019-P, 1:200, NeoMarker, Fremont, CA, USA), tavşan-poliklonal anti p57 (sc-8298, 1:200, Santa Cruz Biotechnology, Santa Cruz, CA, USA) ve fare-monoklonal anti keratin (MS-356-P, 1:50, NeoMarker, Fremont, CA, USA) idi. Kontrol kesitlerine uygun serum ya da izotip IgG uygulandı. Kesitlere inkübasyondan sonra, 3 defa 5'er dakika PBS ile

yıkama işlemi yapıldı. Daha sonra sırasıyla 20 dakika biyotinli sekonder antikor (DAKO, LSAB-2 system HRP code no:K0609) ve 20 dakika streptavidin-peroksidaz kompleksi (DAKO, LSAB-2 system HRP code no:K0609) ile inkübe edildi. Her iki uygulama sonrasında da PBS ile 3 defa 5'er dakika yıkama yapıldı. Ardından sinyali geliştirmek için dokular amino etil karbozol (AEC) kromojeni (Lab Vision Corporation, TA-125-UD) ile ortalama 3-5 dakika muamele edildi. Daha sonra kesitler distile suya alındı ve hematoksilin ile zıt boyama yapıldı. Distile suda çalkalandıktan sonra 1-2 dakika akar musluk suyunda yıkandı. Kaiser's glycerol gelatine (MERCK, OB 514196, Darmstadt, Germany) marka kapatma solüsyonu ile kapatılan kesitler Axioplan mikroskopunda (Zeiss, Almanya) incelendi ve fotoğraflandırıldı.

3.6. İstatistiksel Analiz

3.6.1. Plasenta-Embriyo Ağırlıkları ve Uzunlukları

Kontrol ve diyabetik gruba ait plasenta ve embriyo ağırlıkları hassas terazi, uzunlukları cetvel ile ölçüldükten sonra gruplar arasında istatistiksel olarak önemli bir farklılık olup olmadığını belirlemek için student's t-test uygulandı ve 0.001' den küçük değerler istatistiksel olarak anlamlı kabul edildi (ortalama \pm standart sapma).

3.6.2. İmmünohistokimya

Diyabet ve kontrol gruplarına ait dokularda cdk1, PCNA p27 ve p57 immünoboyanması pozitif olan hücre sayılarının değerlendirilmesi HSCORE ile yapıldı. İmmünohistokimyasal tekniklerle boyanan kesitler özel bir oküler skalası kullanılarak Axioplan mikroskopunda (Zeiss, Almanya) değerlendirildi. Diyabet ve kontrol grupları için rastgele üçer kesit seçildi. Her bir kesitte beş bölge X200 büyütmede antikorların immünohistokimyasal boyanmalarının analizi için değerlendirildi. Boyanmalar, kesitteki özel boyanmanın yoğunluğu temel alınarak semikantitatif olarak skorlandı. Değerlendirme yüzde olarak yapıldı ve alandaki tüm hücreler aşağıda verilen yoğunluk kategorilerinden birisine dahil edildi: 0 (boyanma yok), 1+ (zayıf fakat kontrole göre görülebilir), 2+ (boyanma belirgin), 3+ (boyanma yoğun). Her bir doku için gözlemlenen HSCORE değeri yoğunluk kategorileri ile çarpılarak toplandı [$HSCORE = \sum P_i (i+1)$, i , yoğunluk skoru ve P_i hücrelerin yüzde değerleri]. Daha sonra HSCORE değerleri grafiklendirildi. Tüm deney gruplarına ait HSCORE değerlendirilmeleri birbirinden bağımsız iki gözlemci tarafından uygulandı.

Elde edilen bulguların istatistiksel analizi student's t-test ile karşılaştırıldı. 0.001' den küçük olan değerler istatistiksel olarak anlamlı kabul edildi (ortalama \pm standart hata sapması).

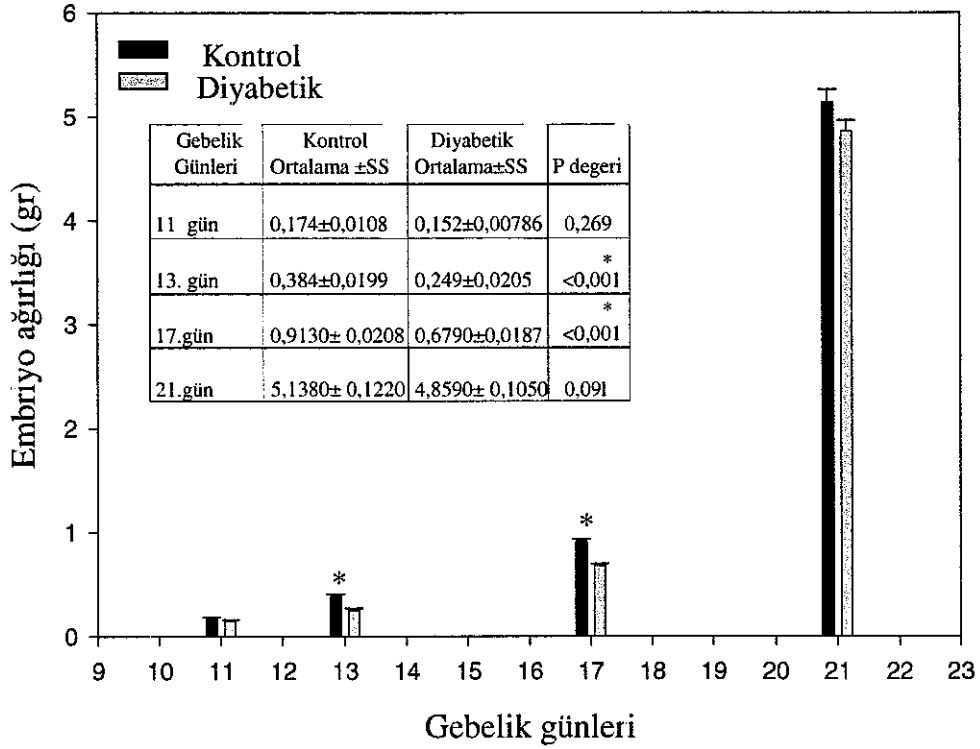
3.6.3. Semikantitatif Değerlendirme

Tüm deney gruplarında pozitif immünoreaktif hücrelerin immünoboyanma yoğunlukları da semikantitatif olarak [0: Negatif; (+):Zayıf pozitif; +: Pozitif; ++: Kuvvetli pozitif; +++: Çok kuvvetli pozitif] şeklinde değerlendirildi.

BULGULAR

4.1. Embriyo Ağırlıkları

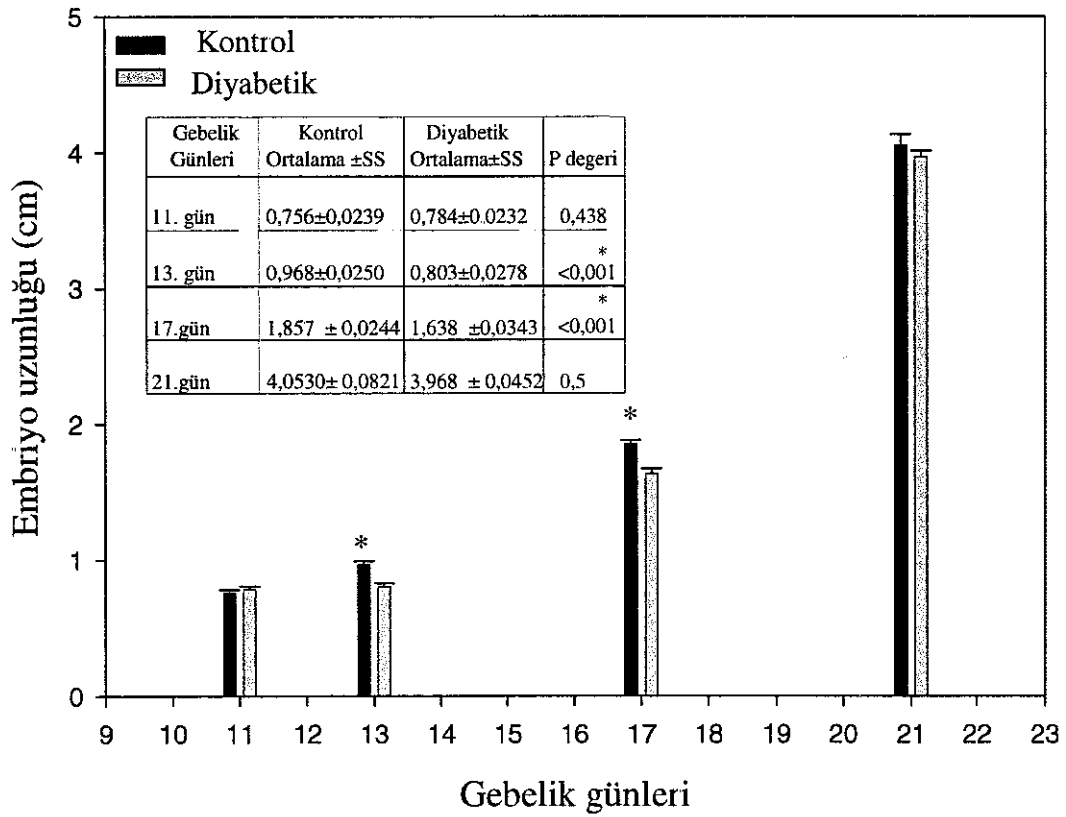
Kontrol ve diyabetik gruplara ait embriyo ağırlıkları ölçümleri sonucu diyabetik gruplara ait embriyo ağırlıklarının kontrollere göre daha düşük olduğu belirlendi (Şekil 4.1.1). Ağırlıklardaki bu düşüşler Embriyonal 11 ve 21. günlerde istatistiksel olarak anlamlı bulunmazken 13 ve 17. günlerde anlamlı bulundu ($p<0.001$).



Şekil 4.1.1. Gebeliğin 11-21 günleri arasında bulunan kontrol ve diyabetik gruplara ait embriyo ağırlıkları. Özellikle E13 ve E17. günlere ait diyabetik embriyo ağırlıklarının kontrollere oranla anlamlı bir şekilde düşük olduğu görülmektedir. * $p<0.001$

4.2. Embriyo Uzunlukları

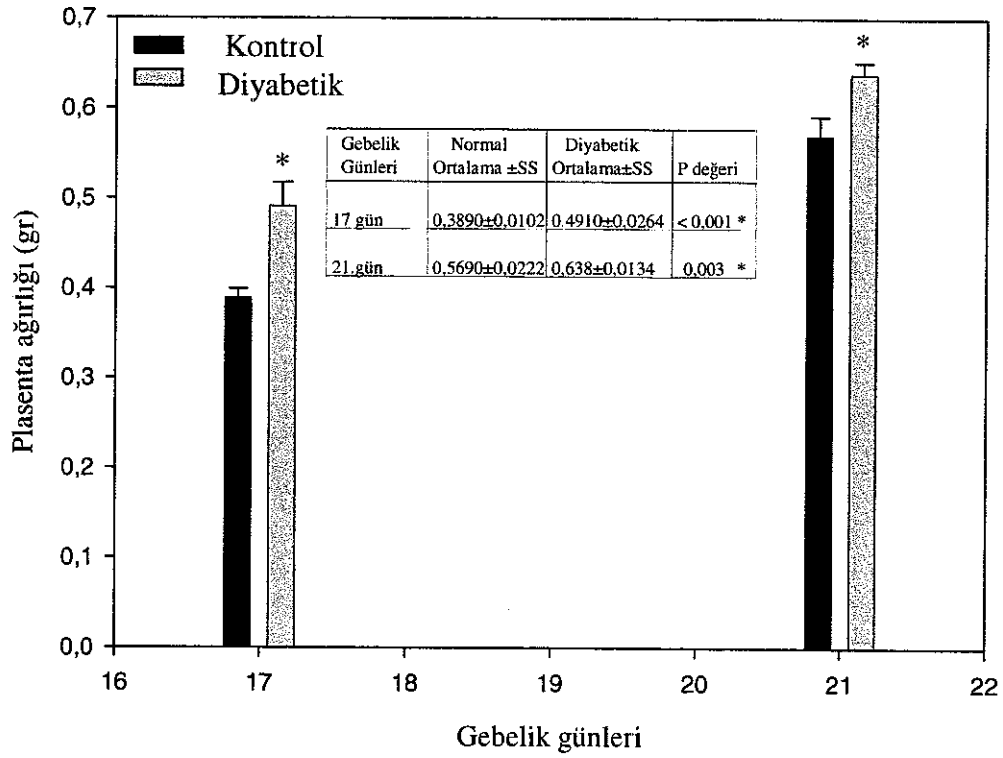
Yaptığımız embriyo uzunluk ölçümlerine göre, diyabetik gruplara ait embriyo uzunluklarında E13. günden başlayarak embriyo ağırlıklarındaki düşüslere paralellik gösteren düşüslerin gerçekleştiği ve bu düşüslerin embriyonal 13 ve 17. günlerde istatistiksel olarak anlamlılık gösterdiği belirlendi (Şekil 4.2.1, $p < 0.001$).



Şekil 4.2.1. Gebeliğin 11-21. günleri arasında bulunan kontrol ve diyabetik gruplara ait **embriyo uzunlukları**. Özellikle E13 ve E17. günlerde diyabetik gruptaki embriyo uzunluklarındaki anlamlı düşüslere dikkati çekmektedir (* $p < 0.001$).

4.3. Plasenta Ağırlıkları

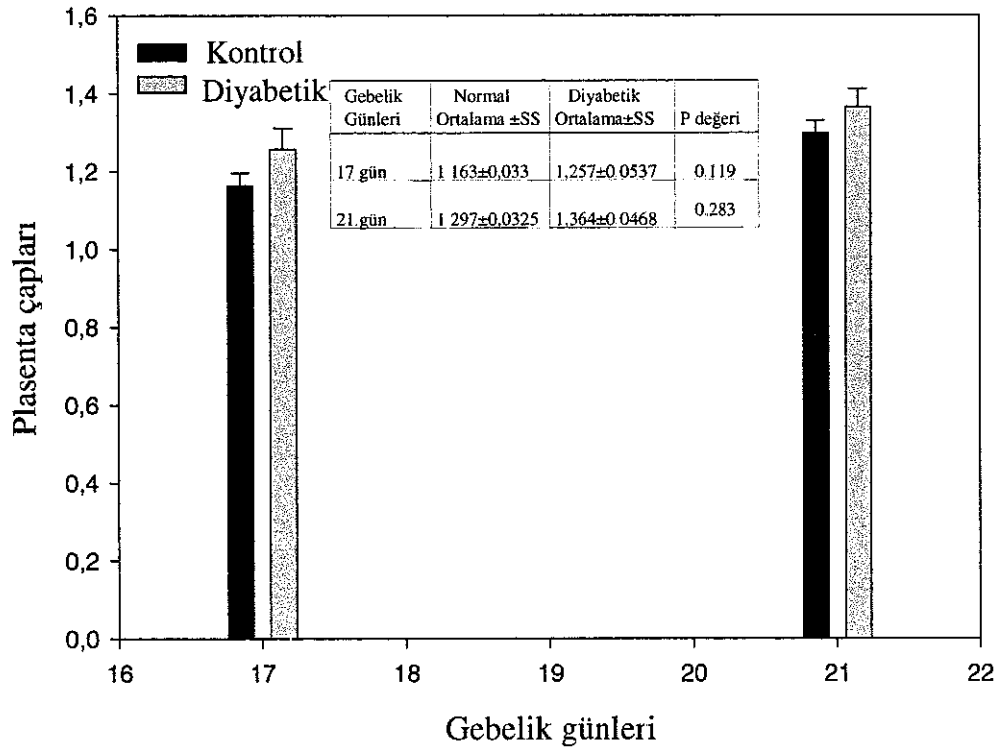
Embriyonal 17. günden başlayarak izole edilebilen total plasentaların ağırlık ölçümleri sonucunda; 17. ve 21. günlerdeki diyabetik gruplara ait plasentaların kontrol grubuna göre önemli ölçüde ($p < 0.001$) daha ağır olduğu belirlendi (Şekil 4.3.1)



Şekil 4.3.1. Gebeliğin 17 ve 21. günlerindeki kontrol ve diyabetik gruplara ait **plasenta ağırlıkları**. E17 ve E21 günlere ait diyabetik plasenta ağırlıklarının kontrollere oranla anlamlı bir şekilde fazla olduğu görülmektedir. * $p < 0.001$

4.4. Plasenta Çapları

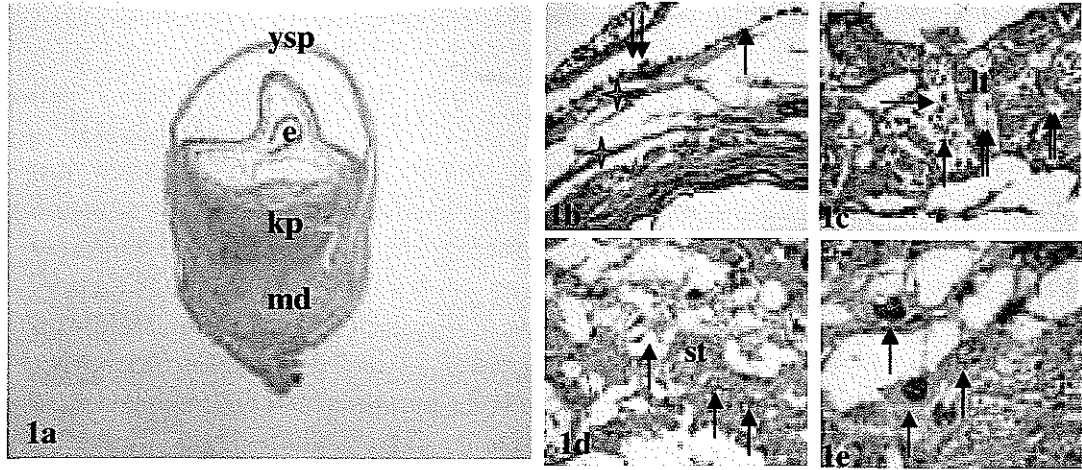
Embriyonal 17. günden başlayarak izole edilebilen total plasentaların çap ölçümleri sonucunda elde edilen çap ortalamalarına göre 17. ve 21. gün diyabetik gruplara ait plasentaların çaplarının kontrol gruplarına göre daha büyük olduğu gözlemlendi (Şekil 4.4.1). Ancak bu farklılık istatistiksel olarak anlamlı değildi ($p < 0.001$).



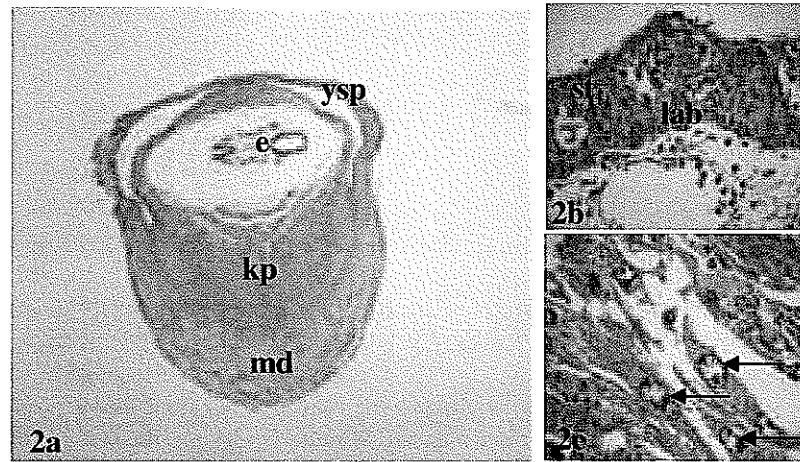
Şekil 4.4.1. Gebeliğin 17 ve 21. günlerinde bulunan kontrol ve diyabetik gruplara ait plasenta çapları görülmektedir.

4.5. Plasental Gelişim

Hematoksilen-Eozin boyama tekniği uygulanan kontrol ve diyabetik embriyonal 11 (E11), 13 (E13), 17 (E17) ve 21 (E21) günlük sıçan gruplarının plasenta örnekleri ışık mikroskopik olarak incelendi (Şekil 4.5.1-8). E11 günlük kontrol sıçan plasentasında (Şekil 4.5.1a-e) genel olarak iki farklı plasental bölge izlendi; birincisi embriyonun antimezometriyal alanlarında yerleşik olan ve embriyoyu hemen hemen çepeçevre saran yolk sak plasenta, diğeri ise embriyonun mezometriyal yanında yerleşik koryoallantoyik plasenta (Şekil 4.5.1a). Bu evrede yolk sak plasenta trofoblast dev hücreleri, Reichert membranı, pariyetal endoderm hücreleri ve visseral endoderm hücrelerinden oluşmaktaydı. Yolk sak plasentada dev trofoblast hücreleri, maternal doku ile Reichert's membranı arasında uzanmaktaydı. Reichert's membranı ile desidua kapsülaris hücreleri arasındaki küçük boşluklar maternal kan ile doluydu (Şekil 4.5.1b). Koryoallantoyik plasenta, embriyodan desidua alanlara doğru sırasıyla; labirent ve bağlantı zonundan oluşmaktaydı. Labirent tabakasında çekirdekli eritrositler içeren fetal kan damarları, bu damarlar çevresinde trofoblast hücreleri ve bu hücreler komşuluğunda yerleşik maternal kan sisternaları gözlenmekteydi (Şekil 4.5.1c). Bağlantı zonu, sırasıyla spongiyotrofoblastlar, maternal kan adacıkları (Şekil 4.5.1d) ve trofoblastik dev hücrelerinden (Şekil 4.5.1e) oluşmaktaydı. Spongiyotrofoblastta sadece maternal kan damarları yer almaktaydı. Maternal kan adacıkları çekirdeksiz eritrosit içeren yapıları ile kolaylıkla ayırt edilebilmekteydi. Maternal kan adacıkları arasında trofoblast hücreleri gözlenmekteydi (Şekil 4.5.1d). Spongiyotrofoblast ile desidua arasında yer alan trofoblastik dev hücreler koryoallantoyik plasentayı dıştan çevrelemekteydi (Şekil 4.5.1e). Bu dönemde spongiyotrofoblast tabakasının üzerinde mezometriyal tarafta yer alan desidua bazalis yoğun şekilde vaskülarize ve plasenta ile genel olarak ilişkili iken antimezometriyal kutuptaki desidua kapsülaris ince ve daha az vaskülarizeydi. Aynı günde labirent ve spongiyotrofoblast tabakaları henüz tam olarak belirginleşmediğinden mikroskopik incelemelerde her iki bölgenin ayırımı güçtü. E11. günde diyabetik plasenta derinliği kontrol grubuna göre mezometriyal desiduanın daha derin kısmına kadar uzanmaktaydı (Şekil 4.5.2a). Labirent tabakası daha düzensiz görünümlü ve fetal kan damarları boşlukları daha fazlaydı. Spongiyotrofoblast tabakası labirent tabakasından zor ayırtedilebiliyordu. Dolayısıyla sınırları belli değildi (Şekil 4.5.2b). Diyabet grubunda mezometriyal kısımda maternal desidua ile komşulukta bulunan dev hücreler kontrol grubu plasentalarına göre desiduanın daha iç derinliklerine kadar ilerlemekteydi (Şekil 4.5.2c).

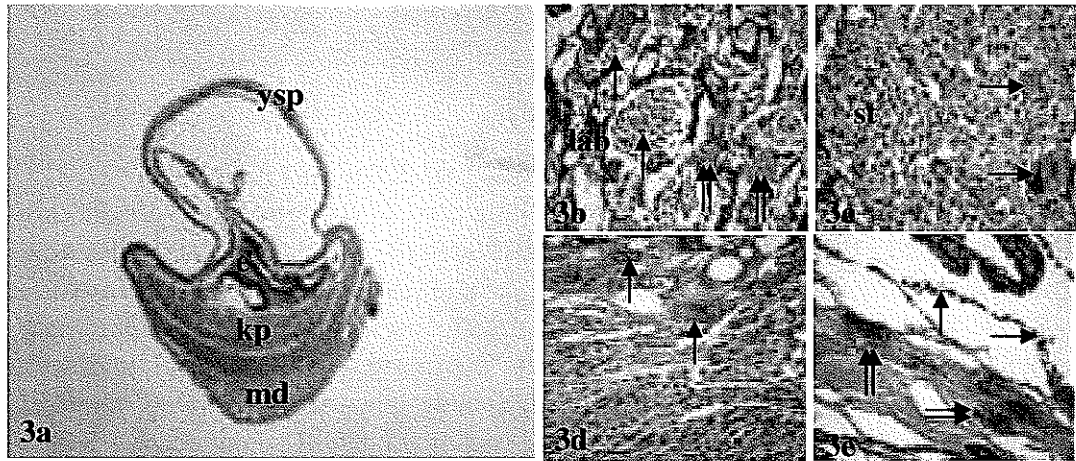


Şekil 4.5.1a-e. E11 günlük kontrol grubu plasenta görünümü. **a:** E11 günlük kontrol grubuna ait uterus + total embriyo kesiti (ysp: yolk sak plasenta, e: embriyo, kp: koryoallantoyik plasenta, md: maternal desidua) H-E, X10. **b:** Pariyetal endoderm hücreleri (çift oklarla), Reichert membranı (tek okla) ve trofoblastik dev hücrelerden (yıldızlar) oluşan yolk sak plasenta H-E, X40 **c:** labirent bölgesinde fetal kan damarlarına ait çekirdekli eritrositler (oklar), trofoblast hücreleri (lt) ve çekirdeksiz eritrositlere sahip maternal kan adacıkları (çift oklar) görülmektedir H-E, X40 **d:** Bağlantı zonunda, spongiyotrofoblast hücreleri (st) ve maternal kan adacıkları (oklarla) görülmektedir H-E, X40 **e:** Koryoallantoyik plasentayı dıştan çevreleyen trofoblastik dev hücreler(oklarla) H-E, X40

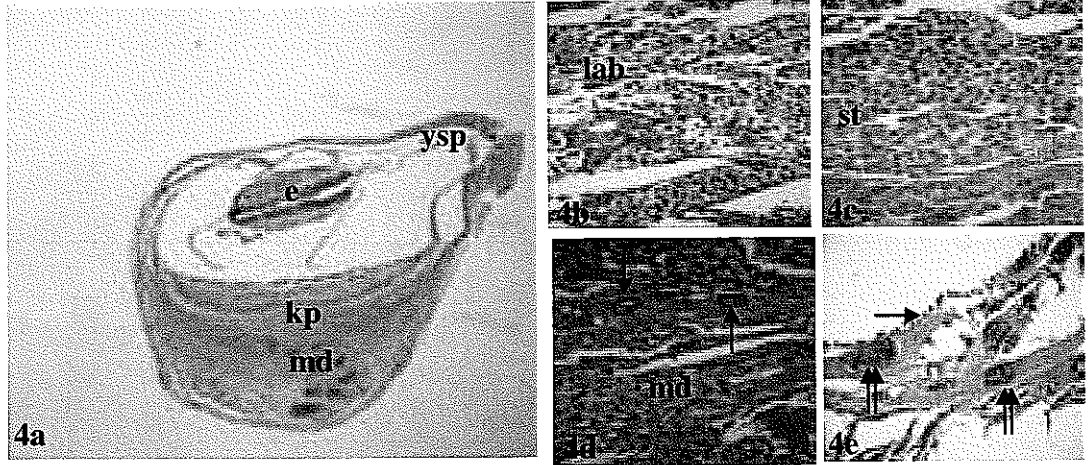


Şekil 4.5.2a-c. E11 günlük diyabetik gruba ait uterus + total embriyo kesitinin Hematoksilen-Eozin boyanması. **a:** Kontrol grubuna göre desiduanın daha derinlerine invaze olan koryoallantoyik plasenta görülmektedir (ysp: yolk sak plasenta, e: embriyo, kp: koryoallantoyik plasenta, md: maternal desidua) X10 **b:** Birbirlerinden tam olarak ayırd edilemeyen spongiyotrofoblast (st) ve labirent tabakaları (lab) görülmektedir X40 **c:** Kontrol grubu plasentalara göre daha derine invaze olan koryoallantoyik plasentaya ait dev hücreler (oklarla) görülmektedir X40.

Gebeliğin 13. günündeki kontrol grubu sıçanlarda, koryoallantoyik plasentada birbirinden farklı 3 ayrı bölgenin tamamen belirginleştiği gözlemlendi. Bu farklı bölgeler artık rahatça mikroskopik olarak birbirinden ayırt edilebilmekteydi (Şekil 4.5.3a). Bu bölgeler sırasıyla içten dışa doğru hem trofoblast hem de mezodermal orijinli hücreler, maternal kan boşlukları ile fetal damarlar içeren plasentanın besin ve gaz değişimi için geniş yüzey alanı sağlayan labirent tabakası (Şekil 4.5.3b), spongiyotrofoblastlar ile maternal kan boşlukları içeren bağlantı zonu (Şekil 4.5.3c) ve fetal dokuyu maternal dokudan ayıran dev trofoblast tabakası idi (Şekil 4.5.3d). Kontrol grubu 13. günde labirent ve spongiyotrofoblast tabakası 11. güne göre daha genişti ve farklılaşmaları hemen hemen tamamlanmıştı. Labirent tabakasındaki fetal eritrositler hala çekirdekliydi 13. günde diyabetik sıçan plasentası mikroskopik olarak incelendiğinde (Şekil 4.5.4a-e) kontrol ve diyabetik grup arasında morfolojik olarak önemli bir farklılık görülmedi. E13. günde her iki grupta yolk sak plasenta hala belirgin bir şekilde gözlenmekteydi (Şekil 4.5.3e, Şekil 4.5.4e)

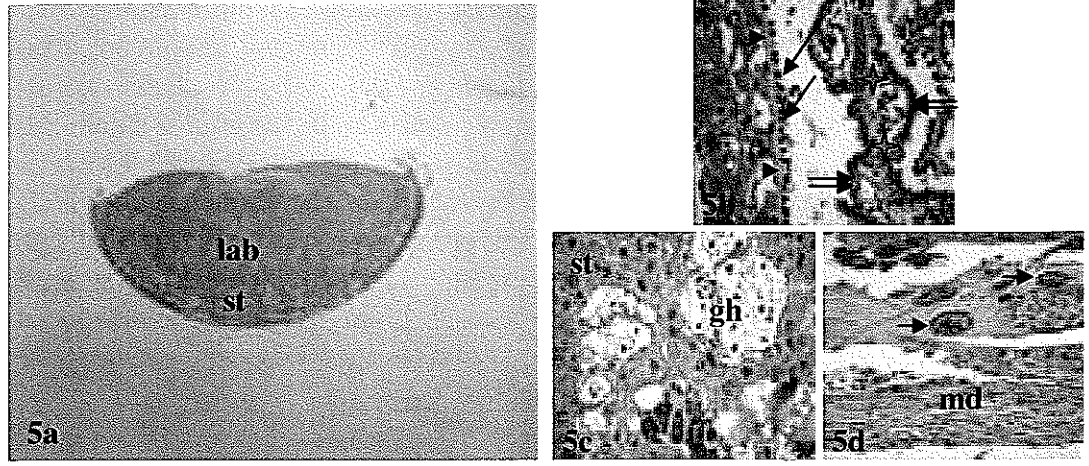


Şekil 4.5.3a-e. E13 günlük kontrol grubuna ait uterus + total embriyo kesitinin Hematoksilin-Eozin boyanmaları **a:** Total görünüm (ysp: yolk sak plasenta, e: embriyo, kp: koryoallantoyik plasenta, md: maternal desidua) X10 **b:** Labirent bölgesinde (lab) fetal kan damarlarına ait çekirdekli eritrositler (tek oklar) ve çekirdeksiz eritrositlere sahip maternal kan adacıkları (tek oklar) görülmektedir. H-E, X40 **c:** Bağlantı zonundaki spongiyotrofoblastlar (st) ve maternal kan adacıkları (oklarla) X40 **d:** Trofoblastik dev hücreler (oklar) X40 **e:** Trofoblastik dev hücreler (çift oklar) ile üzerinde pariyetal endoderm hücrelerinin (tek oklar) görüldüğü yolk sak plasenta X40

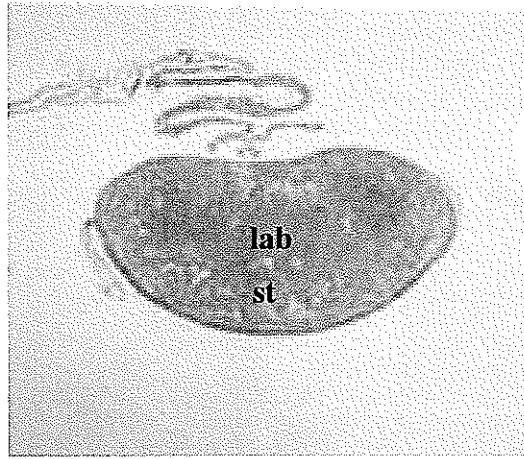


Şekil 4.5.4a-e. E13 günlük diyabetik gruba ait uterus + total embriyo kesitinin Hematoksilin-Eozin boyanması **a:** Total görünüm (ysp: yolk sak plasenta, e: embriyo, kp: koryoallantoyik plasenta, md: maternal desidua) X10. **b:** Labirent (lab) X40. **c:** Spongiyotrofoblast (st) X40 **d:** Maternal desidua (md) ile karşı karşıya olan koryoallantoyik plasentaya ait olan dev hücreler (oklar) görülmektedir (X40) **e:** Trofoblastik dev hücreler (çift oklar) ile pariyetal endoderm hücrelerinin (tek oklar) görüldüğü yolk sak plasenta X40

Gelişimin 17. gününde kontrol grubu plasentada koryoallantoyik plasentanın olgun yapısına ulaştığı gözlemlendi (Şekil 4.5.5a-d). Plasentanın en geniş bölgesini labirent tabakası oluşturmaktaydı. Fötal damarlarda yer alan fötal eritrositlerin bir kısmı çekirdeklerini kaybetmişti. Labirentin en dışı Reichert membranı ve bu membranın üzerindeki pariyetal endoderm hücreleri ile döşeliydi. Reichert membranı ve üzerindeki pariyetal endoderm hücreleri labirenti çevreledikten sonra allantoyik damarların etrafını çevirecek şekilde göbek kordonunun olduğu kısımdan plasenta içine girmektedir (Şekil 4.5.5b). Dev trofoblast hücrelerinin hemen altında yer alan spongiyotrofoblast tabakasında 11 ve 13. günlerde gözlenmeyen glikojen hücreleri yer almaktaydı (Şekil 4.5.5c). En dışta desidua hücrelerinin komşuluğundaki dev trofoblast hücreleri yer almaktaydı (Şekil 4.5.5d). 17. günde diyabetik grupta spongiyotrofoblast tabakasının kontrol grubuna göre daha geniş bir alana yayıldığı gözlemlendi. Dolayısıyla plasenta büyüklüğü kontrol grubuna göre daha fazla görülmekteydi (Şekil 4.5.6a).

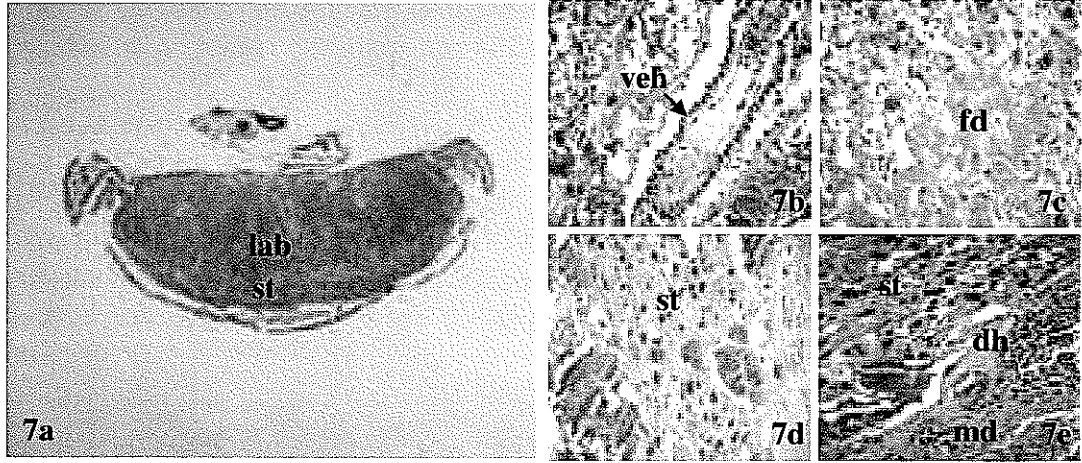


Şekil 4.5.5a-d. E17 günlük kontrol grubuna ait koryoallantoyik plasenta kesitinin Hematoksilen-Eozin boyanması **a:** Total görünüm (lab: labirent, st: spongiyotrofoblast) X10 **b:** Labirent tabakasında, Reichert membranı (ok başları) üzerinde uzanan pariyetal endoderm hücreleri (tek oklar) ve allantoyik mezenşimal doku (yıldızlar) ile çevrili allantoyik damarların etrafını çevreleyen visseral endoderm hücreleri (çift oklar) X40 **c:** Bağlantı zonunda spongiyotrofoblast (st) ve glikojen hücreleri (gh) X40. **d:** maternal desidua (md) ile ilişkili görülen trofoblastik dev hücreler (oklar) X40.

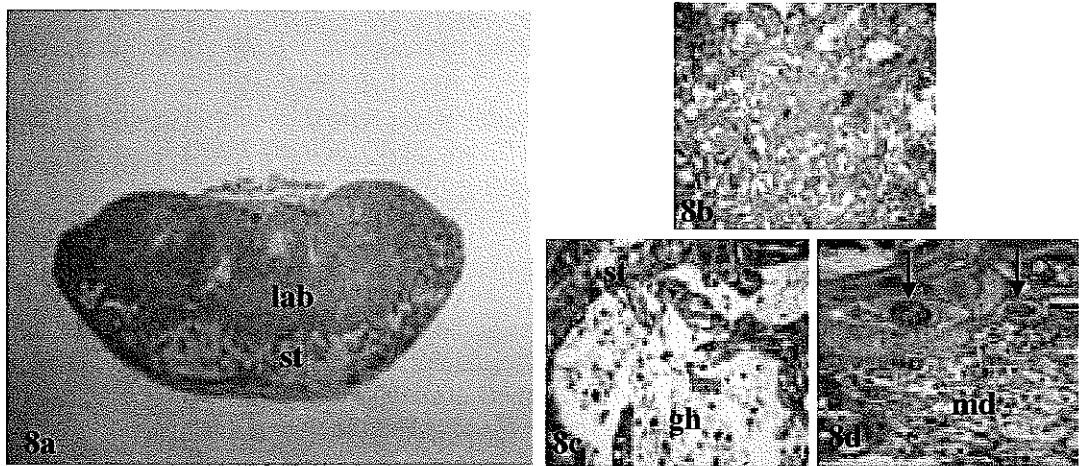


Şekil 4.5.6. E17 günlük diyabetik gruba ait plasenta örneğinde spongiyotrofoblast tabakasının (st) kontrollere göre daha geniş bir alana yayıldığı görülmektedir H-E X10, lab: labirent.

Gelişimin 21. gününde kontrol grubu plasentanın 17. güne göre daha fazla büyüdüğü gözlemlendi. Bu günde spongiyotrofoblast tabakası küçülmüş, labirent tabakası da daha fazla genişlemişti (Şekil 4.5.7a). Labirent tabakasındaki çekirdekli fötal kan hücrelerinin çoğunluğu çekirdeklerini kaybetmişti (Şekil 4.5.7b). Glikojen hücreleri miktarı da 17. güne göre azalmıştı (Şekil 4.5.7d). 21. günde kontrol grubunda spongiyotrofoblast tabakası küçülmüş olmasına karşın diyabetik grupta hala daha geniş bir alanda gözlenmekteydi (Şekil 4.5.8a). Kontrol grubunda glikojen hücreleri yer yer kaybolmasına karşın diyabetik grupta hala önemli ölçüde varlığını sürdürmekteydi (Şekil 4.5.8c).



Şekil 4.5.7a-e. a: E21 günlük kontrol grubuna ait koryoallantoyik bir plasentada E17 günlük kontrol grubu plasentaya göre küçülmüş bir spongiyotrofoblast (st) buna karşılık daha fazla bir alana yayılmış labirent (lab) tabakası gözlenmektedir. H-E X10. **b-e:** Şekil a' da verilen kesite ait allantoyis-labirent (şekil b) (veh: visseral endoderm hücresi), bol miktarda çekirdeksiz eritrosit içeren fötal damarlar (fd) içeren labirent (şekil c), spongiyotrofoblast (st) (şekil d) ve trofoblastik dev hücrelere (dh) (şekil e) ait büyük büyütme görüntüleri X40. md: maternal desidua (md).



Şekil 4.5.8a-d. a: E21 günlük diyabetik gruba ait plasenta kesitinde, aynı gün kontrol grubuna oranla daha geniş bir alanda gözlenen spongiyotrofoblast dikkat çekicidir. H-E X10. **b:** bol miktarda fötal kan içeren labirent X40. **c:** Spongiyotrofoblast (st) ve glikojen hücreler (gh) içeren bağlantı zonu X40. **d:** Koryoallantoyik plasenta dev hücreleri (oklarla) X40. md: maternal desidua.

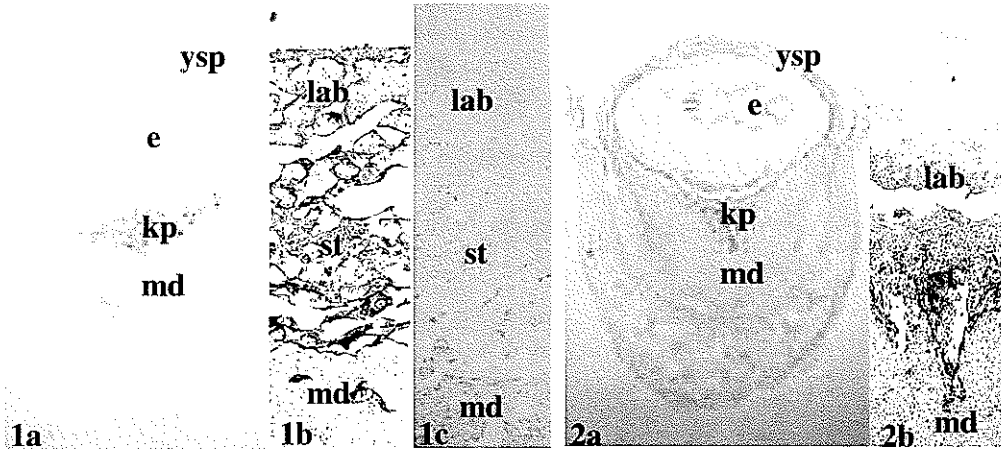
4.6. İmmünohistokimyasal Bulgular

Kontrol ve diyabet gruplarına ait plasenta dokularında trofoblast hücrelere spesifik keratin, cdk1 ve PCNA gibi proliferasyon belirteçleri ile p27 ve p57 gibi proliferasyon inhibitörlerinin immünoboyanma yoğunluklarının dağılımları semikantitatif olarak değerlendirildi ve tablo 4.6.2.1-4.6.5.1’de özetlendi.

Çalışmamızın ‘ Giriş ve Amaç’ ve ‘Gereç ve Yöntem’ bölümlerinde belirtildiği gibi çalışılması planlanan anti-cyclin A, anti-cdk2 ve anti-retinoblastoma proteinleri ile ilgili data sheetlerde ‘sıçanlarda reaksiyon verir’ ifadesi yer almasına rağmen tüm denemelerimizde reaksiyon vermemiştir. Bu yüzden bu proteinler çalışılmamış ve değerlendirilememiştir.

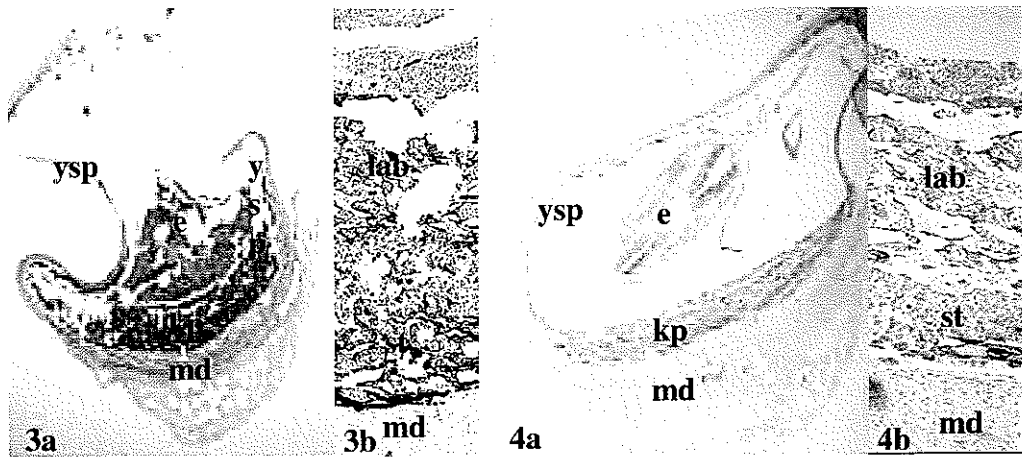
4.6.1. Keratin

Kontrol ve diyabet gruplarına ait plasenta dokularında ektodermal kökenli trofoblastlar ile mezodermal kökenli diğer doku ve hücreleri ayırt edebilmek amacıyla anti-keratin antikorunun immünoboyanması uygulandı. Sonuçta plasental sınırlar çok açık bir biçimde ayırt edilebildi (Şekil 4.6.1.1-8).



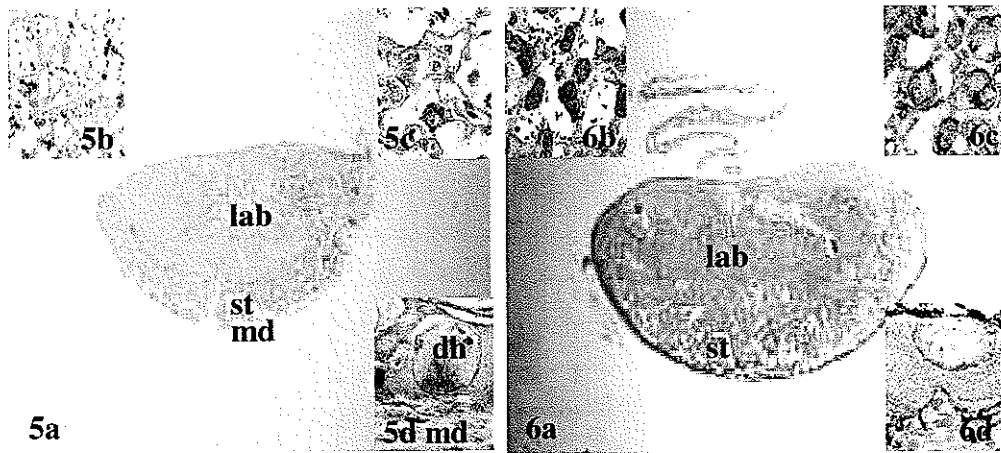
Şekil 4.6.1.1a-c. 11 günlük kontrol grubu sıçan plasentasında keratin immünoboyanması **a:** Genel dağılım. Yolk sak plasenta (ysp), embriyo (e), koryoallantoyik plasenta (kp) ve maternal desidua (md) 10X **b:** Koryoallantoyik plasenta, labirent (lab), spongiyotrofoblast (st) ve maternal desidua (md) 40X **c:** Negatif kontrol 40X.

Şekil 4.6.1.2a-b. 11 günlük diyabet grubu sıçan plasentasında keratin immünoboyanması **a:** Genel dağılım. Yolk sak plasenta (ysp), embriyo (e), koryoallantoyik plasenta (kp) ve maternal desidua (md) 10X **b:** Koryoallantoyik plasenta, labirent (lab), spongiyotrofoblast (st) ve maternal desidua (md) 20X



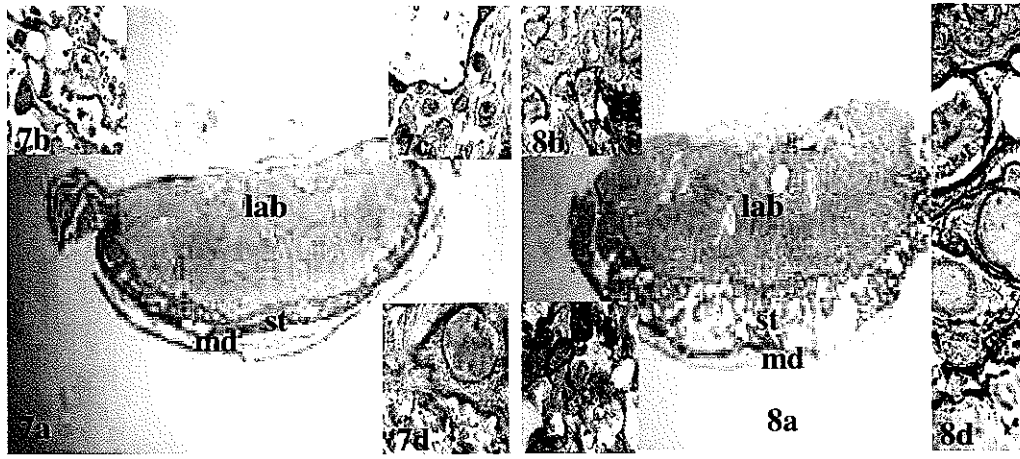
Şekil 4.6.1.3a-b. 13 günlük kontrol grubu sıçan plasentasında keratin immünoboyanması. **a:** Genel dağılım Yolk sak plasenta (ysp), embriyo (e), koryoallantoyik plasenta (kp) ve maternal desidua (md) 10X. **b:** Koryoallantoyik plasenta, labirent (lab), spongiyotrofoblast (st) ve maternal desidua (md) 40X.

Şekil 4.6.1.4a-b. 13 günlük diyabet grubu sıçan plasentasında keratin immünoboyanması. **a:** Genel dağılım Yolk sak plasenta (ysp), embriyo (e), koryoallantoyik plasenta (kp) ve maternal desidua (md) 10X. **b:** Labirent (lab), spongiyotrofoblast (st) ve maternal desidua (md) 40X.



Şekil 4.6.1.5a-d. 17 günlük kontrol grubu sıçan koryoallantoyik plasentasında keratin immünoboyanması. **a:** Labirent (lab), spongiyotofoblast (st) ve maternal desidua (md) 10X. **b:** Labirent 160X. **c:** Spongiyotrofoblast 160X. **d:** maternal desidua (md) komşuluğundaki trofoblastik dev hücre (dh) 160X.

Şekil 4.6.1.6a-d. 17 günlük diyabet grubu sıçan koryoallantoyik plasentasında keratin immünoboyanması. **a:** Labirent (lab), spongiyotofoblast (st) 10X. **b:** Labirent 160X. **c:** Spongiyotrofoblast 160X. **d:** Desidua-dev hücre 160X.



Şekil 4.6.1.7a-d. 21 günlük kontrol grubu sıçan koryoallantoyik plasentasında keratin immünoboyanması. a: Labirent (lab), spongiyotofoblast (st) ve maternal desidua (md) 10X; b: Labirent 160X; c: Spongiyotofoblast 160X; d: Desidua-dev hücre 160X

Şekil 4.6.1.8a-d. 21 günlük diyabet grubu sıçan koryoallantoyik plasentasında keratin immünoboyanması. a: Labirent (lab), spongiyotofoblast (st) ve maternal desidua (md) 10X; b: Spongiyotofoblast 160X; c: Labirent 160X; d: Desidua- dev hücre. 160X

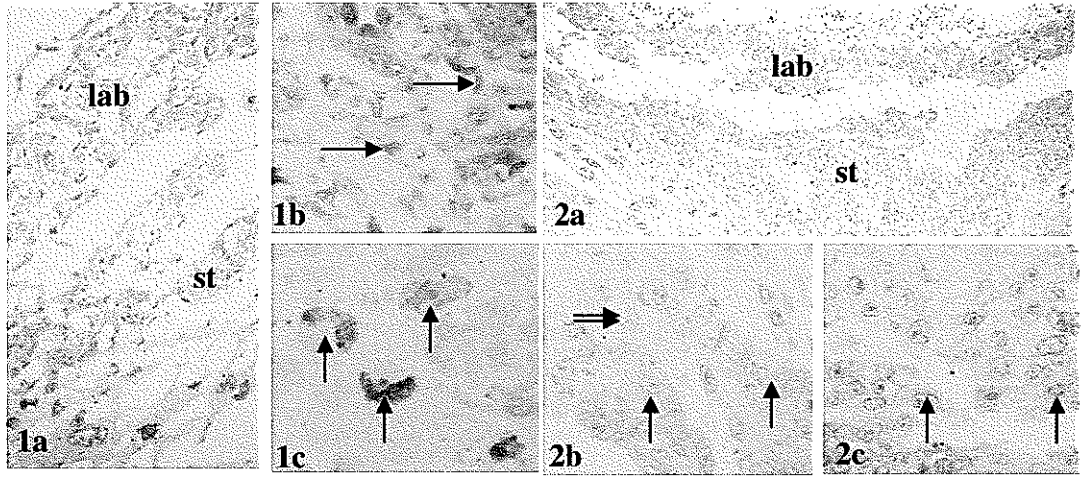
4.6.2. Cdk 1

Kontrol ve diyabetik gruplara ait plasenta dokularında cdk1 immünoboyanma yoğunluklarının dağılımı semi-kantitatif olarak değerlendirildi ve Tablo 4.6.2.1'de gösterildi

	Gebelik Günleri	ALLANTOYIS				LABIRENT		BAĞLANTI ZONU		
		VEH	PEH	ADEH	AMD	LFDEH	LI	SI	GH	DH
KONTROL	11	+++	++	++	++	+++	+++	+++	X	+++
	13	+++	++	++	++	++	+++	+	X	(+)
	17	++	+	+	(+)	(+)	++	(+)	0	0
	21	++	(+)	(+)	(+)	0	(+)	0	X	0
DIYABETİK	11	++	+	+	+	(+)	+++	++	X	(+)
	13	+	(+)	+	+	++	+++	+++	X	0
	17	++	+	+	+	+	+++	+	0	0
	21	+	0	0	0	0	+	0	0	0

Tablo 4.6.2.1. Kontrol ve diyabetik sıçan plasentalarında cdk1 immünoboyanmasının hücrel dağılımı ADEH: allantoyik damar endotel hücresi, AMD: allantoyik mezenşimal doku, DH: dev hücre, GH: glikojenik hücre, LI: labirent trofoblast, LFDEH: labirent fetal damar endotel hücresi, PEH: pariyetal endoderm hücresi, SI: spongiyotofoblast, VEH: visseral endoderm hücresi (+): Zayıf pozitif, +: Pozitif, ++: Kuvvetli pozitif, +++: Çok kuvvetli pozitif, 0: Negatif, X: Bölge mevcut değil.

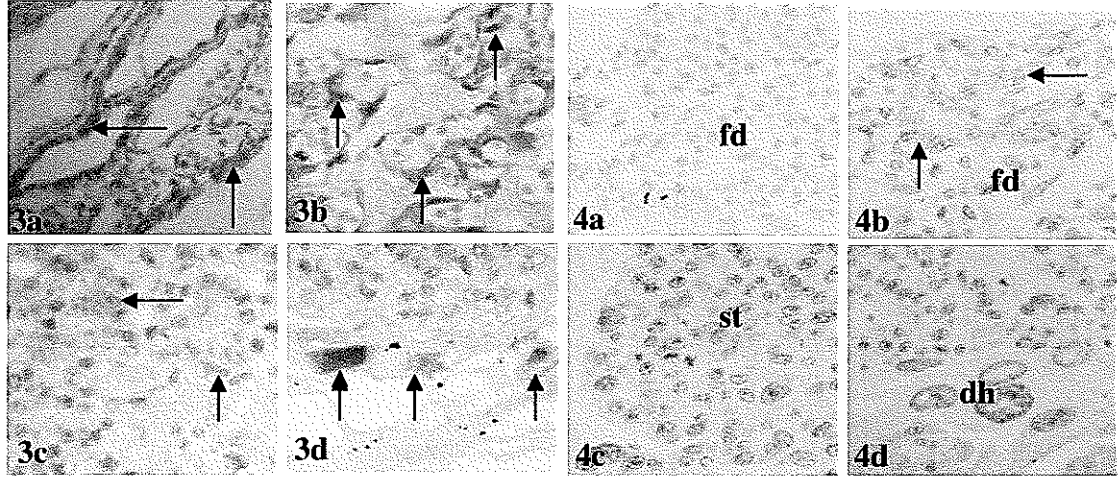
E11. günde cdk1 immünoboyanması kontrol grubu sıçan plasentasında tüm hücre tiplerinde çok yoğun bir şekilde gözlemlendi (Tablo 4.6.2.1). İmmünoboyanmalar hem nukleus hem de sitoplazmik alanlardaydı (Şekil 4.6.2.1a-c). Aynı günde diyabetik sıçan plasentasında labirent trofoblast hücreleri hariç diğer tüm hücre tiplerinde immünoboyanma yoğunluğu kontrol grubuna göre daha düşüktü. Labirent trofoblast hücrelerinde kontrol grubunda olduğu gibi yoğun cdk1 immünoboyanması izlendi (Tablo 4.6.2.1; Şekil 4.6.2.2a-c). Bu evrede her iki grupta glikojen hücreleri henüz ortaya çıkmamıştı (Tablo 4.6.2.1)



Şekil 4.6.2.1a-c. 11 günlük kontrol grubuna ait koryoallantoyik plasentada tüm hücrelerdeki yoğun cdk1 boyanmaları. **1a:** Labirent (lab) ve bağlantı zonu spongiyotofoblastlarında (st) yoğun cdk1 immünoboyanmaları 80X **1b:** Labirentte özellikle trofoblastlardaki (oklar) yoğun cdk1 boyanmaları gözlenmektedir 160X **1c:** Trofoblastik dev hücreler (oklarla) 160X

Şekil 4.6.2.2a-c. 11 günlük diyabet grubuna ait koryoallantoyik plasenta kesitinde labirent trofoblastları (Şekil 2b'de oklarla) hariç kontrol grubuna oranla daha düşük yoğunluktaki cdk1 immünoboyanmaları. **2a:** Genel dağılım. Labirent (lab), spongiyotofoblast (st) 40X **2b:** Labirent tabakasında trofoblast hücreleri (tek oklar) ve çekirdekli fetal eritrositler (çift oklar) 160X **2c:**Cdk1 zayıf pozitif trofoblastik dev hücreler (oklarla) 160X

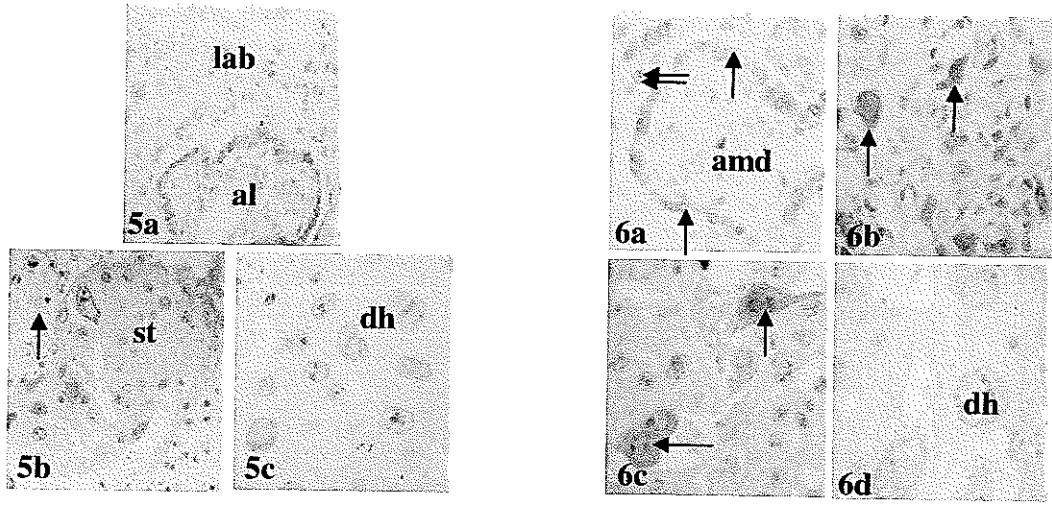
E13. günde cdk1 immünoboyanması visseral endoderm hücresi ve labirent trofoblast hücrelerinde çok kuvvetli pozitif yoğunluğunu korurken pariyetal endoderm hücresi, allantoyik damar endotel hücresi, allantoyik mezenşimal doku, labirent fütal damar endotel hücrelerinde kuvvetli pozitif, spongiyotrofoblast ve dev hücrelerde ise zayıf pozitif gözlemlendi (Tablo 4.6.2.1; Şekil 4.6.2.3a-d). Aynı evredeki diyabetik grupta labirent tabakası ve bağlantı zonu spongiyotrofoblastlarında çok kuvvetli pozitif iken diğer tüm hücrelerde kontrol grubuna göre yoğunluk azalışı dikkat çekti (Tablo 4.6.2.1; Şekil 4.6.2.4a-d)



Şekil 4.6.2.3a-d. 13 günlük kontrol grubuna ait sıçan plasentasında; **3a:** Cdk1 çok kuvvetli pozitif visseral endoderm hücreleri (oklarla) 160X **3b:** Çok kuvvetli pozitif labirent trofoblast hücreleri (oklarla) 160X **3c:** Pozitif spongiyotrofoblastlar (oklarla) 160X **3d:** Cdk1 zayıf pozitif dev hücreler (oklarla) 160X.

Şekil 4.6.2.4a-d. 13 günlük diyabet grubuna ait sıçan plasentasında labirent (şekil 4b) ve bağlantı zonu (şekil 4c) spongiyotrofoblastlarında çok yoğun, fakat diğer hücrelerde zayıf bir cdk1 immünoboyanması izlenmektedir. **4a:** Allantoyiste çekirdekli eritrositler içeren fütal damarlar (fd) 160X **4b:** Labirentte fütal damarlar (fd) komşuluğundaki cdk1 yoğun pozitif trofoblastlar (oklarla) 160X **4c:** Bağlantı zonu spongiyotrofoblastları (st) 160X. **4d:** Dev hücreler (dh) 160X.

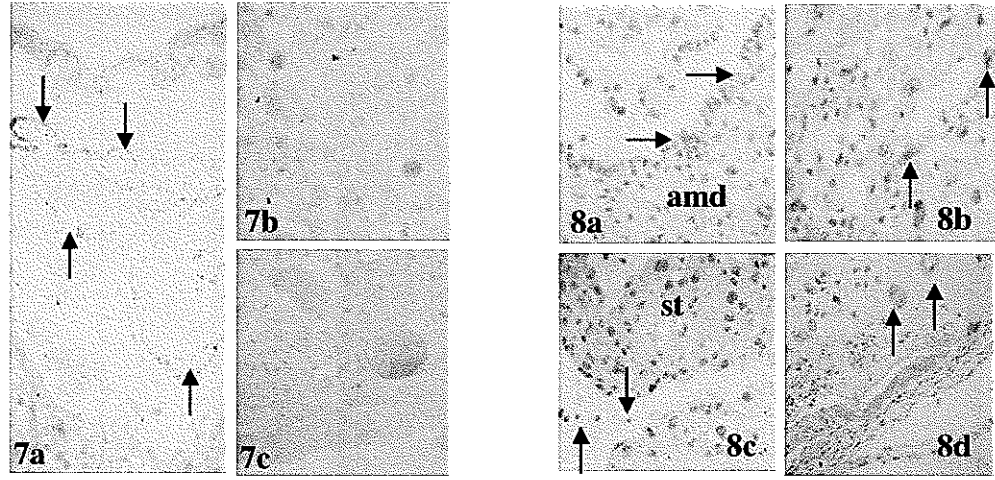
E17. günde kontrol grubu sıçan plasentalarında tüm hücre gruplarında E11 ve E13 günlük kontrollere göre belirgin bir yoğunluk azalışı vardı. Glikojenik hücreler ilk olarak bu evrede gözlemlendi (Tablo 4.6.2.1; Şekil 4.6.2.5a-c). Diyabetik grupta aynı gün kontrol grubu ile kıyaslandığında visseral endoderm hücreleri, labirent trofoblastlar ve bağlantı zonu trofoblastlarının bazılarında daha yoğun bir boyanma olduğu, diğer hücrelerde ise kontrol grubuna benzer yoğunluklarda immünoboyanmaların gerçekleştiği belirlendi (Tablo 4.6.2.1; Şekil 4.6.2.6a-d).



Şekil 4.6.2.5. 17 günlük kontrol grubuna ait sıçan plasentasında E11 ve E13 günlük kontrollere oranla tüm hücre gruplarında cdk1 yoğunluk azalışı görülmektedir. **5a:** Allantoyis (al) ve labirent (lab) 80X. **5b:** Bağlantı zonu spongiyotrofoblastları(st) ve glikojenik hücreleri (oklarla) 80X. **5c:** Dev hücreler (dh) 80X.

Şekil 4.6.2.6. 17 günlük diyabet grubuna ait sıçan plasentasında visseral endoderm hücreleri (şekil 6a), labirent trofoblastlarının çoğunluğu (şekil 6b) ve bağlantı zonu trofoblastlarının bazılarında (şekil 6c) aynı gün kontrole göre daha yoğun cdk1 immünoboyanmaları. **6a:** Allantoyiste allantoik mezenşimal doku (amd), visseral endoderm hücreleri (tek oklar) ve pariyetal endoderm hücreleri (çift oklar) 160X. **6b:** Labirentte çok yoğun cdk1 pozitif trofoblastlar (oklarla) 160X. **6c:** Çok kuvvetli pozitif bazı spongiyotrofoblastlar (oklarla) 160X. **6d:** Kontrol grubu ile benzer aktivite gösteren dev hücreler (dh) 160X.

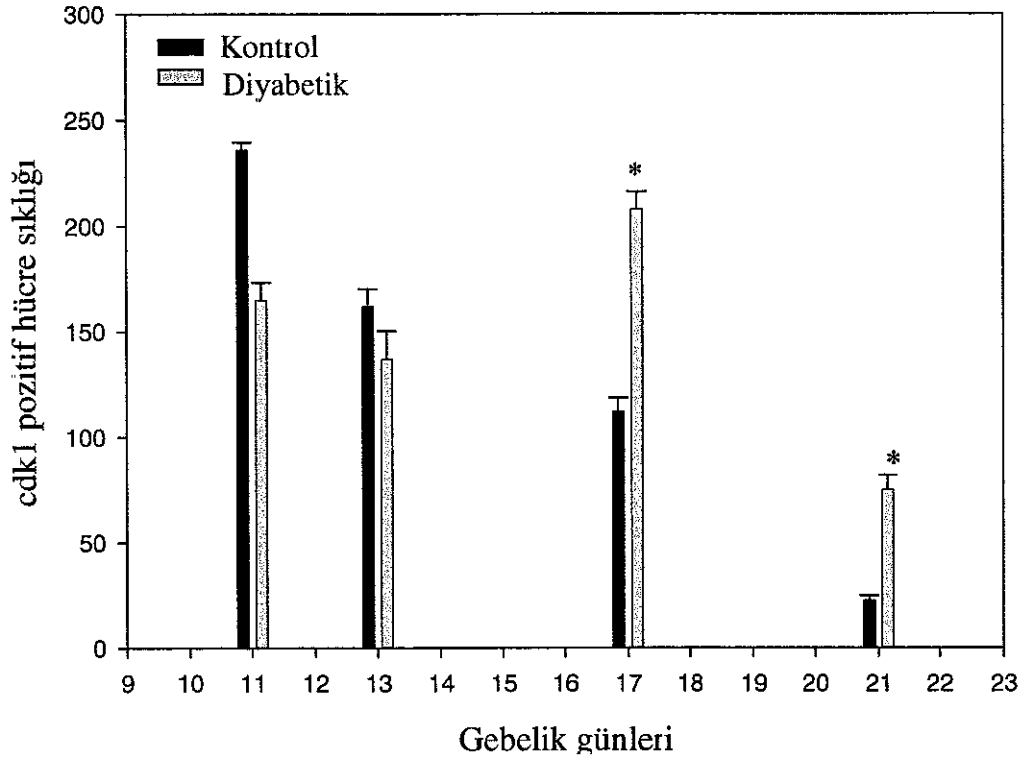
E21. günde visseral endoderm hücrelerinde hala immünopozitivite gözlenirken diğer tüm hücrelerde ya çok zayıf bir immünoboyanma ya da negatif boyanma olduğu gözlemlendi. E17. günde ortaya çıkan glikojen hücrelerinin bu evrede ortadan kalktığı belirlendi (Tablo 4.6.2.1; Şekil 4.6.2.7a-c) Diyabetik grupta labirent tabakası trofoblastlarında aynı gün kontrole göre belirgin bir immünoboyanma yoğunluğu artışı dikkat çekiciydi. Ayrıca bu grupta glikojen hücreleri varlığı hala sürmekteydi (Tablo 4.6.2.1; Şekil 4.6.2.8a-d).



Şekil 4.6.2.7a-c. 21 günlük kontrol grubuna ait sıçan plasentasında visseral endoderm hücrelerinde (Şekil 7a'da oklarla) hala cdk1 pozitivitesi görülürken, diğer tüm alanlarda immünoboyanma zayıflığı görülmektedir **7a:** Allantoyis-labirent 80X **7b:** Spongiyotrofoblast 80X. **7c:** Dev hücre 80X

Şekil 4.6.2.8a-d. 21 günlük diyabet grubuna ait sıçan plasentasında labirent trofoblastlarındaki immünoboyanma yoğunluğu artışı izlenmektedir **8a:** Allantoyik mezenşimal doku (amd) ve visseral endoderm hücreleri (oklarla) 160X **8b:** Labirentte cdk1 pozitif trofoblastlar (oklarla) 160X **8c:** Spongiyotrofoblast (st) ve glikojen hücreleri (oklar) 80X **8d:** Dev hücreler (oklar) 80X

Cdk1 immünoyoyanma pozitif hücre sıklığı HSCORE analizine göre değerdendirildiğinde kontrol grubu sıçan plasentalarında gebelik yaşına paralellik gösteren bir azalma olduđu, diyabetik grupta ise cdk1 pozitif hücre sıklığının E17. ve E21. günlerde aynı gün kontrole göre istatistiksel olarak anlamlı bir artış gösterdiği belirlendi (Şekil 4.6.2.9).



Şekil 4.6.2.9. E11, 13, 17 ve 21. günlerde olan kontrol ve diyabetik sıçan plasentalarında **cdk1** pozitif hücre sıklığı. Özellikle E17 ve E21. günlerde diyabetik grupta kontrol grubuna göre anlamlı artış dikkati çekmektedir. * $p < 0.001$

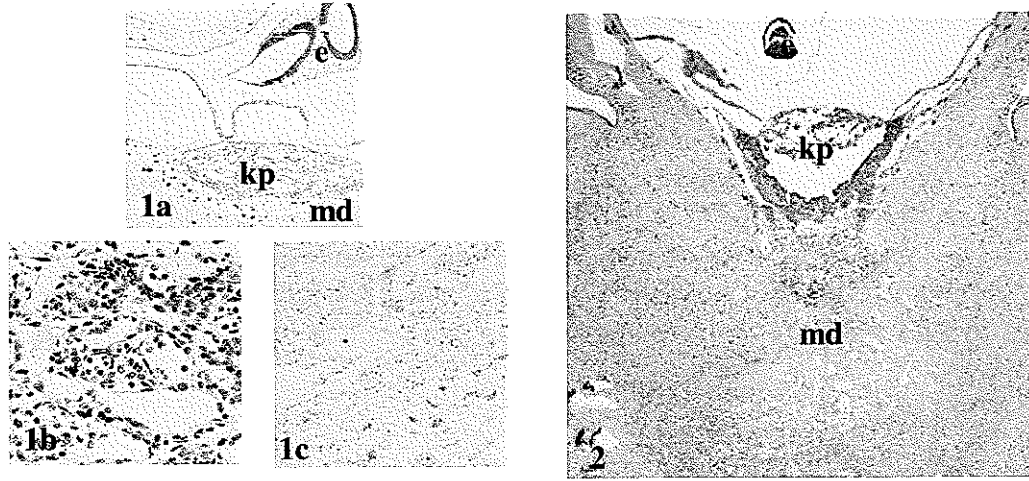
4.6.3. PCNA

Kontrol ve diyabetik gruplara ait plasenta dokularında PCNA immünoboyanma yoğunluklarının dağılımı semi-kantitatif olarak değerlendirildi ve Tablo 4.6.3.1'de gösterildi.

	Gebelik Günleri	ALLANTOYIS				LABIRENT		BAGLANTI ZONU		
		VEH	PEH	ADEH	AMD	LFDEH	LT	SI	GH	DH
KONTROL	11	+++	+++	+++	+++	+++	+++	+++	X	+++
	13	++	+	++	++	++	++	+++	X	+++
	17	+++	+	++	+	++	++	+++	(+)	++
	21	+	(+)	(+)	(+)	(+)	(+)	++	0	+
DIYABETİK	11	+++	+++	+++	+++	+++	+++	+++	X	+++
	13	++	++	++	++	++	++	++	X	+++
	17	++	+	++	++	+	+	+++	(+)	++
	21	++	(+)	+	+	0	(+)	+++	0	++

Tablo 4.6.3.1. Kontrol ve diyabetik sıçan plasentalarında PCNA immünoboyanmasının hüresel dağılımı ADEH: allantoik damar endotel hücresi, AMD: allantoik mezenşimal doku, DH: dev hücre, GH: glikojenik hücre, LT: labirent trofoblast, LFDEH: labirent fetal damar endotel hücresi, PEH: pariyetal endoderm hücresi, SI: spongiyotrofoblast, VEH: visseral endoderm hücresi (+): Zayıf pozitif, ++: Pozitif, ++: Kuvvetli pozitif, +++: Çok kuvvetli pozitif, 0: Negatif, X: Bölge mevcut değil.

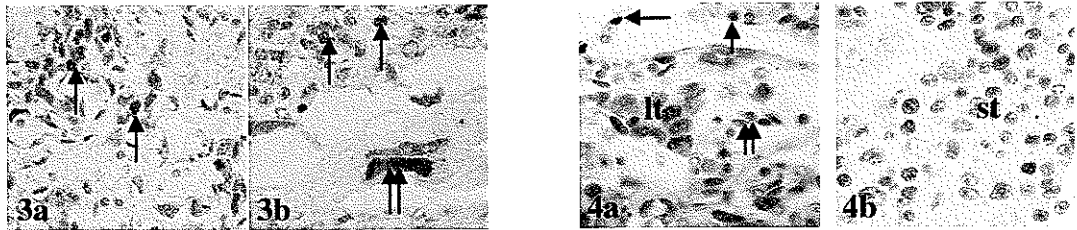
E11 günde PCNA immünoboyanması kontrol grubu sıçan plasentasında tüm hücre tiplerinde yoğun bir şekilde gözlemlendi (Tablo 4.6.3.1). PCNA immünoboyanmaları hücrelerin nükleuslarında gerçekleşti (Şekil 4.6.3.1a-c) Diyabetik grup aynı gün kontrol grubu ile kıyaslandığında benzer yoğunluklarda immünoboyanmaların gerçekleştiği belirlendi (Şekil 4.6.3.2). Bu evrede glikojen hücreleri henüz ortaya çıkmamıştı.



Şekil 4.6.3.1a-c. 11 günlük kontrol grubuna ait sıçan koryoallantoyik plasentasında PCNA pozitif hücre yoğunluğu görülmektedir. **1a:** Genel görünüm 10X **1b:** Şekil a'nın büyütülmüş şekli 80X. **1c:** Negatif kontrol kesiti 40X. e: embriyo, kp: koryoallantoyik plasenta, md: maternal desidua.

Şekil 4.6.3.2. 11 günlük diyabetik sıçan grubuna ait plasentada aynı gün kontrol grubu plasentasına benzer PCNA immünoboyanma görünümü e: embriyo, kp: koryoallantoyik plasenta, md: maternal desidua.

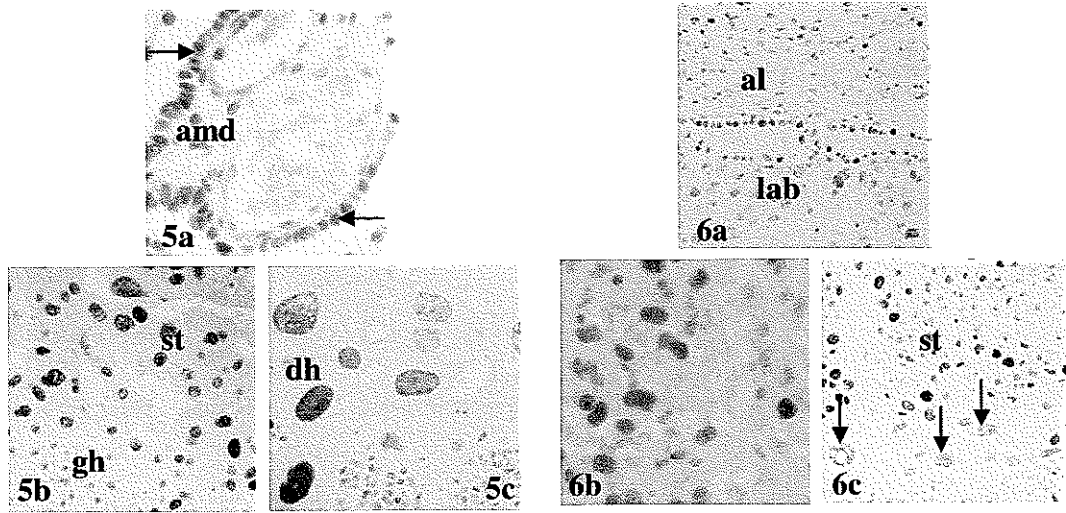
E13.günde PCNA immünoboyanması labirent trofoblastlar, spongiyotrofoblastlar ve dev hücrelerde çok kuvvetli pozitif şiddetini korurken, visseral endoderm hücresi, allantoyik damar endotel hücresi, allantoyik mezenşimal doku ve labirent fetal damar endotel hücrelerinde kuvvetli pozitif, pariyetal endoderm hücrelerinde ise pozitif olarak gözlemlendi (Tablo 4.6.3.1; Şekil 4.6.3.3a-b). Aynı evredeki diyabetik plasentada ise pariyetal endoderm hücreleri ve spongiyotrofoblastta kuvvetli pozitif immünoboyanma şiddeti gözlenirken diğer tüm hücre tiplerinde boyanma kontrol grubu ile aynı şiddetteydi (Tablo 4.6.3.1; Şekil 4.6.3.4a-b).



Şekil 4.6.3.3a-b. 13 günlük kontrol grubuna ait sıçan plasentasında çok kuvvetli pozitif boyanan labirent trofoblastları (şekil 3a 'da oklarla), spongiyotrofoblastlar (şekil 3b'de oklarla) ve dev hücre (şekil 3b'de çift oklarla) görülmektedir. **3a:** 160X; **3b:** 160X

Şekil 4.6.3.4a-b. 13 günlük diyabetik sıçan grubuna ait plasentada PCNA immünoboyanmaları **4a:** kuvvetli pozitif boyanan pariyetal endoderm hücresi (oklarla), labirent trofoblastları (lt) ve PCNA pozitif boyanan fetal eritrositler (çift oklarla) görülmektedir 160X **4b:** Spongiyotrofoblastlarda (st) çok yoğun PCNA aktivitesi 160X.

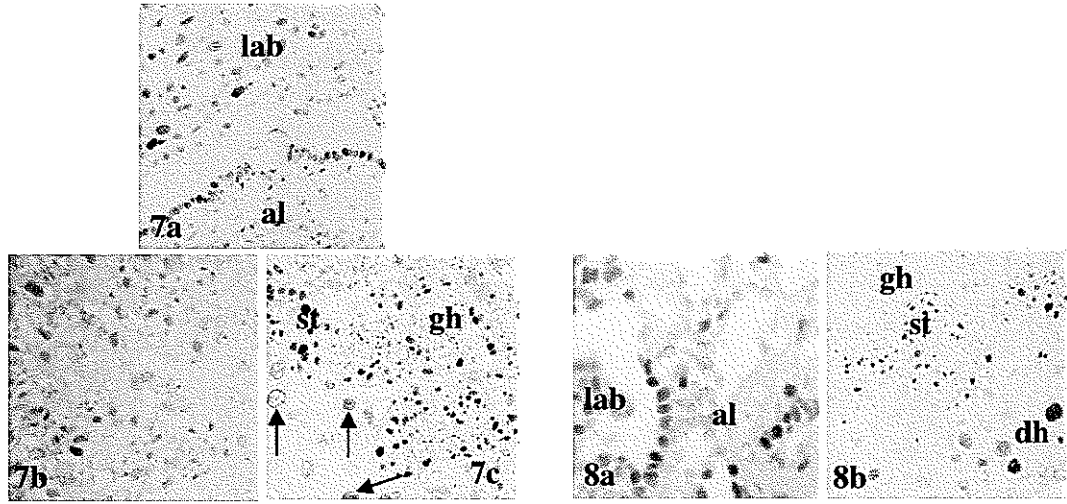
E17. günde kontrol grubu sıçan plasentalarında allantoyik mezenşimal dokuda (Şekil 4.6.3.5a) ve dev hücrelerde (Şekil 4.6.3.5c) E11 ve E13 günlük kontrollere göre bir azalma gözlemlendi. Visseral endoderm hücrelerinde ise boyanma şiddeti E13 günlük kontrollere göre daha fazlaydı (Şekil 4.6.3.5a). Spongiyotrofoblastlardaki boyanma şiddeti değişmezken glikojenik hücrelerde zayıf pozitif bir immünoreaktivite gözlemlendi (Şekil 4.6.3.5b). Diyabetik gruba ait sıçan plasentaları aynı gün kontrol grubu ile kıyaslandığında visseral endoderm hücreleri, labirent fetal damar endotel hücresi ve labirent trofoblastlarda immüno boyanma şiddetinde bir azalma olduğu gözlemlendi (Tablo 4.6.3.1; Şekil 4.6.3.6a-c).



Şekil 4.6.3.5a-c. 17 günlük kontrol grubuna ait plasentada; **5a:** Visseral endoderm hücrelerinde (oklarla) E13 günlük kontrollere oranla PCNA yoğunluk artışı gözlenirken, allantoyik mezenşimal dokuda (amd) ve dev hücrelerdeki E11 ve E13 günlük kontrollere oranla PCNA immünoboyanma yoğunluğu azalışı görülmektedir 80X. **5b:** Spongiyotrofoblastlardaki (st) E13 günlük kontrollere benzerlik gösteren yoğun PCNA aktivitesi gözlenirken glikojenik hücrelerdeki (gh) zayıf PCNA aktivitesi dikkati çekmektedir 80X. **5c:** Dev hücrelerdeki (dh) E11 ve E13 günlük kontrollere oranla PCNA immünoboyanma yoğunluğu azalışı görülmektedir 80X.

Şekil 4.6.3.6a-c. 17 günlük diyabet grubuna ait plasentalara ait değişik bölgelerde aynı gün kontrol grubuna göre belirgin şekilde azalmış PCNA immünoboyanmaları görülmektedir. **6a:** Allantoyis (al) - labirent (lab) bölgesi 80X. **6b:** Labirent 160X **6c:** Spongiyotrofoblast (st) - dev hücre (oklarla) 40X.

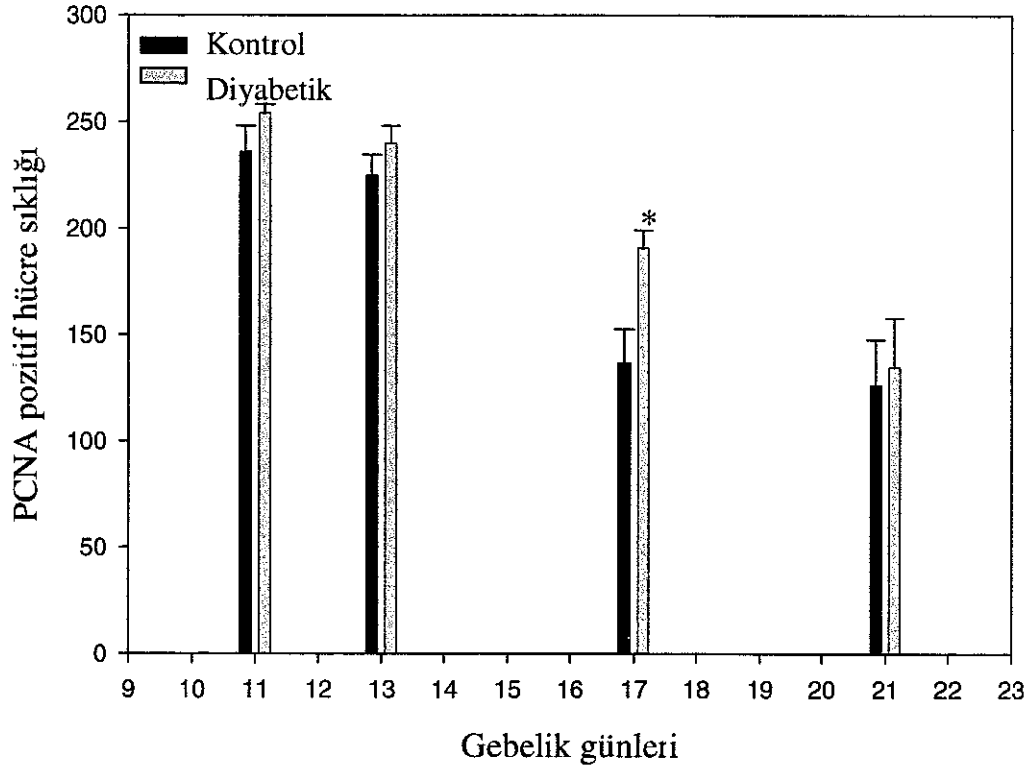
E21. günde kontrol grubunda spongiyotrofoblastlarda kuvvetli pozitif, visseral endoderm hücrelerinde pozitif ve dev hücrelerde pozitif boyanma gözlemlendi. Glikojen hücrelerinde boyanma gözlenmezken diğer tüm hücre tiplerinde zayıf pozitivite gözlemlendi (Tablo 4.6.3.1; Şekil 4.6.3.7a-c). Aynı gün diyabetik grupta ise visseral endoderm hücreleri, allantoyik damar endotel hücreleri, allantoyik mezenseşimal doku ve spongiyotrofoblastlar ve dev hücrelerde kontrol grubuna göre immünoboyanma şiddetinde bir artış söz konusuydu (Tablo 4.6.3.1; Şekil 4.6.3.8a-b).



Şekil 4.6.3.7a-c. 21 günlük kontrol grubuna ait plasentada; **7a:** Allantoyis (al) – labirent (lab) bölgesinde pozitif PCNA aktivitesi 80X. **7b:** Labirentteki zayıf pozitif PCNA aktivitesi 80X. **7c:** Spongiyotrofoblastlardaki (st) yoğun PCNA aktivitesi devam ederken glikojenik hücrelerde (gh) negatif ve dev hücrelerdeki (oklar) azalmış PCNA aktivitesi görülmektedir 40X

Şekil 4.6.3.8a-b. 21 günlük diyabet grubuna ait plasenta kesitlerinde aynı gün kontrol grubuna göre daha yoğun PCNA immünoboyanmaları. **8a:** Labirent (lab)- allantoyis (al) 160X. **8b:** Spongiyotrofoblastlar (st), glikojenik hücreler (gh) ve dev hücreler (dh) 40X

PCNA immünoyoyanma pozitif hücre sıklığı HSCORE analizine göre değerdendirildiğinde kontrol grubu sıçan plasentalarında gebelik yaşına paralellik gösteren bir azalma gösterdiği, diyabetik grupta ise PCNA pozitif hücre sıklığının E11, E13, E17 ve E21. günlerde aynı gün kontrole göre daha fazla olduğu ancak bu artışın sadece 17. günde istatistiksel olarak anlamlı olduğu belirlendi (Şekil 4.6.3.9).



Şekil 4.6.3.9. E11, 13, 17 ve 21. günlerde olan kontrol ve diyabetik sıçan plasentalarında PCNA pozitif hücre sıklığının özellikle E17. günde diyabetik grupta kontrol grubuna göre fazla oluşu dikkati çekmektedir.


4.6.4. p27

Kontrol ve diyabetik gruplara ait plasenta dokularında p27 immünoboyanma yoğunluklarının dağılımı semi-kantitatif olarak değerlendirildi ve Tablo 4.6.4.1'de gösterildi.

	Gebelik Günleri	ALLANTOYIS				LABİRENT		BAĞLANTI ZONU		
		VEH	PEH	ADEH	AMD	LFDEH	LI	SI	GH	DH
KONTROL	11	0	0	0	0	0	+	+	X	++
	13	0	0	0	0	0	+	++	X	++
	17	+	(+)	++	0	++	+++	+++	++	+++
	21	0	0	+	0	++	+++	++	X	+++
DIYABETİK	11	0	(+)	0	0	0	+	++	X	+
	13	0	+	0	0	+	++	+++	X	(+)
	17	+	(+)	+	0	+	++	+	(+)	++
	21	(+)	0	++	0	(+)	++	++	(+)	+++

Tablo 4.6.4.1. Kontrol ve diyabetik sıçan plasentalarında p27 immünoboyanmasının hücresele dağılımı. ADEH: allantoyik damar endotel hücresi, AMD: allantoyik mezenşimal doku, DH: dev hücre, GH: glikojenik hücre, LI: labirent trofoblast, LFDEH: labirent fetal damar endotel hücresi, PEH: pariyetal endoderm hücresi, SI: spongiyotrofoblast, VEH: visseral endoderm hücresi (+): Zayıf pozitif, +: Pozitif, ++: Kuvvetli pozitif, +++: Çok kuvvetli pozitif, 0: Negatif, X: Bölge mevcut değil.

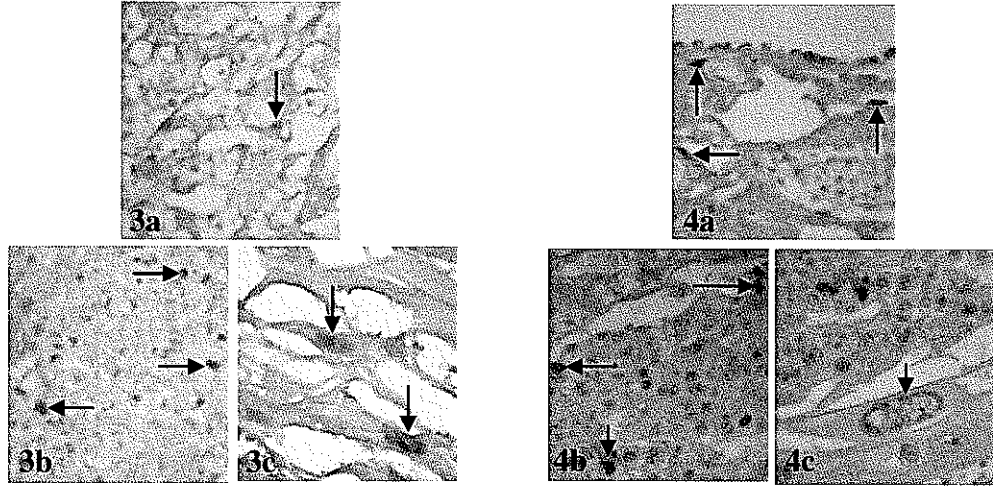
P27 immüno boyanmaları hücrelerin nükleuslarında gerçekleşti. E11. günde genel olarak kontrol grubunda çok az hücrede pozitif boyandığı gözlemlendi. Anti-p27 antipadisi ile labirent trofoblastlar, spongiyotrofoblastlar pozitif, dev hücreler ise kuvvetli pozitif olarak boyandılar (Tablo 4.6.4.1; Şekil 4.6.4.1a-c). Aynı gün diyabetik grupta aynı tip hücrelerde immüno pozitivite benzerliği görülmekle birlikte spongiyotrofoblastlardaki boyanma şiddeti kontrol grubuna göre biraz daha fazla, dev hücrelerde ise daha azdı (Tablo 4.6.4.1; Şekil 4.6.4.2a-c).



Şekil 4.6.4.1a-c. 11 günlük kontrol grubuna ait plasenta kesitlerinde labirent trofoblastlarında (Şekil 1a' da oklarla) ve spongiyotrofoblastlarda (Şekil 1b'de oklarla) pozitif, dev hücrelerde (şekil 1c'de okla) ise kuvvetli pozitif p27 immüno boyanmaları gözlenmektedir. **1a:** Labirent 160X. **1b:** Spongiyotrofoblastlar 160X. **1c:** Dev hücreler 160X

Şekil 4.6.4.2a-c. 11 günlük diyabet grubuna ait plasentada labirent trofoblastları (şekil 2a'da oklarla) ve spongiyotrofoblastlardaki (Şekil 2b'de oklarla) kontrol grubuyla benzerlik gösteren p27 immüno boyanmaları ile dev hücrelerdeki (şekil 2c'de okla) kontrol grubuna göre azalmış p27 immüno boyanması gözlenmektedir. **2a:** Labirent 160X **2b:** Spongiyotrofoblast 160X. **2c:** Dev hücre 160X.

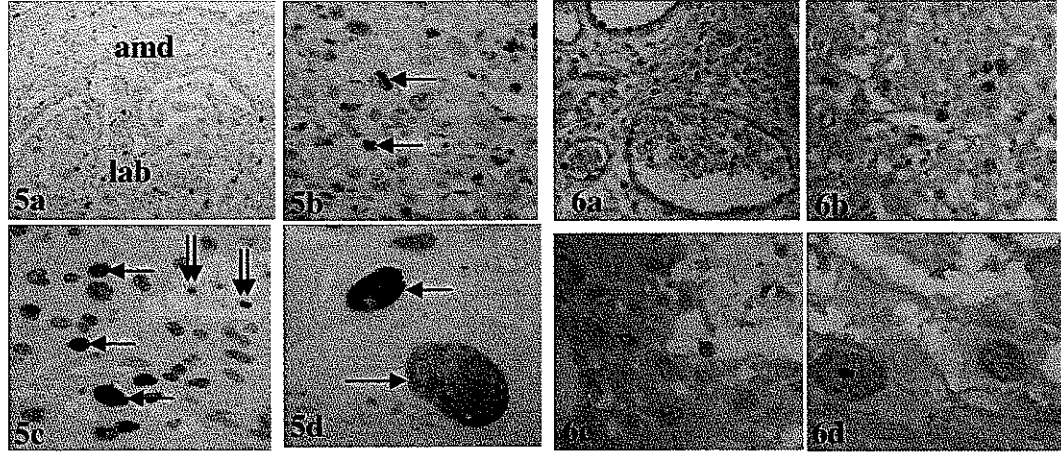
E13. günde kontrol grubunda p27 immünoboyanma şiddetinin kontrol grubu E11. gün ile benzerlik göstermekle birlikte spongiyotrofoblastlarda boyanma şiddeti E11. güne göre artmış olduğu gözlemlendi (Tablo 4.6.4.1; Şekil 4.6.4.3a-c). Diyabetik grupta 13 günde labirent trofoblast damar endotel hücrelerinde pozitif immünoreaktivite gözlemlendi. Bu grupta labirent trofoblastlar ve spongiyotrofoblastlardaki boyanma şiddetinin kontrol grubuna göre daha fazla olduğu, dev hücrelerdeki boyanma şiddetinin ise daha az olduğu gözlemlendi (Tablo 4.6.4.1; Şekil 4.6.4.4a-c).



Şekil 4.6.4.3a-c. 13 günlük kontrol grubuna ait plasentada spongiyotrofoblastlar (Şekil 3b'de oklarla) hariç diğer hücrelerdeki kontrol grubu E11. gün ile olan p27 immünoboyanma benzerliği. **3a:** Anti - p27 ile pozitif boyanmış bir labirent trofoblastı görülmektedir 160X. **3b:** p27 pozitif spongiyotrofoblastlar (oklarla) 160X. **3c:** Dev hücreler (oklarla) 160X.

Şekil 4.6.4.4a-c. 13 günlük diyabet grubuna ait plasentada labirent trofoblastları (şekil 4a'da oklarla) ve spongiyotrofoblastlardaki (şekil 4b'de oklarla) kontrol grubundakinden daha fazla, dev trofoblastlarda (Şekil 4c'de okla) ise kontrol grubundakinden daha az p27 boyanmaları **4a:** Labirent 160X. **4b:** Spongiyotrofoblastlar 160X. **4c:** Dev hücre 160X.

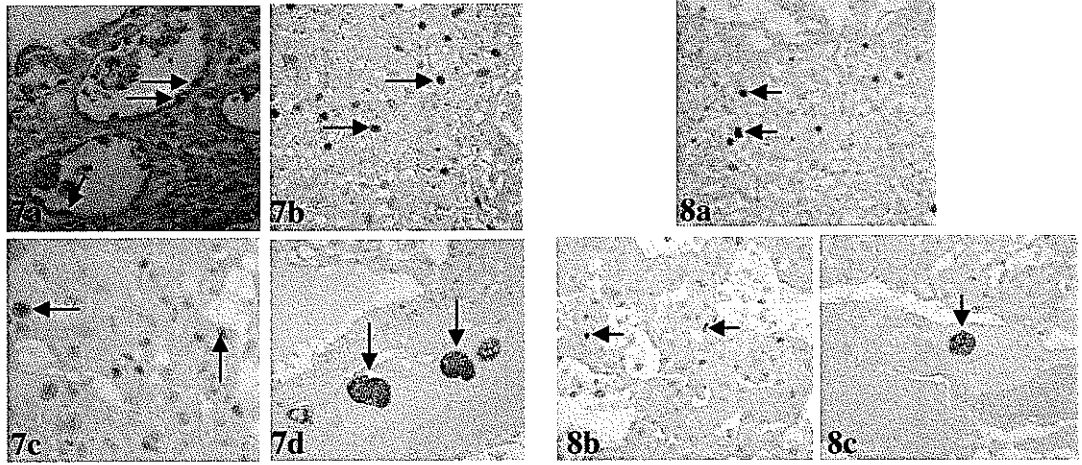
E17. günde kontrol grubunda p27 immünoboyanmasının 11 ve 13. günlere göre artış gösterdiği gözlemlendi. Allantoyik mezenşimal doku dışında diğer tüm hücre tiplerinde immünoreaktivite görüldü (Tablo 4.6.4.1; Şekil 4.6.4.5a-d). Bu günde glikojenik hücrelerde de pozitif boyanmanın olduğu gözlemlendi. Aynı gün diyabetik grupta pozitif boyanan hücrelerin boyanma şiddeti ve boyanan hücre sıklığı kontrol grubuna göre daha azdı (Tablo 4.6.4.1; Şekil 4.6.4.6a-d).



Şekil 4.6.4.5a-d. 17 günlük kontrol grubuna ait plasentada allantoyik mezenşimal dokuda (şekil 5a'da "amd" ile) p27 immünoboyanması gözlenmezken diğer tüm hücre tiplerinde E11 ve E13 günlük kontrol dokularına göre artış gösteren p27 immünoboyanmaları görülmektedir. **5a:** Allantoyis - labirent bölgesi 160X. **amd:** allantoyik mezenşimal doku, **lab:** labirent. **5b:** p27 pozitif labirent trofoblastları (oklarla) 160X. **5c:** p27 ile yoğun pozitif spongiyotrofoblastlar (oklarla) ve daha az pozitivite gösteren glikojenik hücreler (çift oklarla) 160X. **5d:** p27 pozitif dev hücreler (oklarla) 160X.

Şekil 4.6.4.6a-d. 17 günlük diyabet grubuna ait plasentada kontrol grubuna oranla daha az görülen p27 boyanmaları. **6a:** Allantoyis 160X. **6b:** Labirent 160X. **6c:** Spongiyotrofoblast 160X. **6d:** Dev hücre 160X.

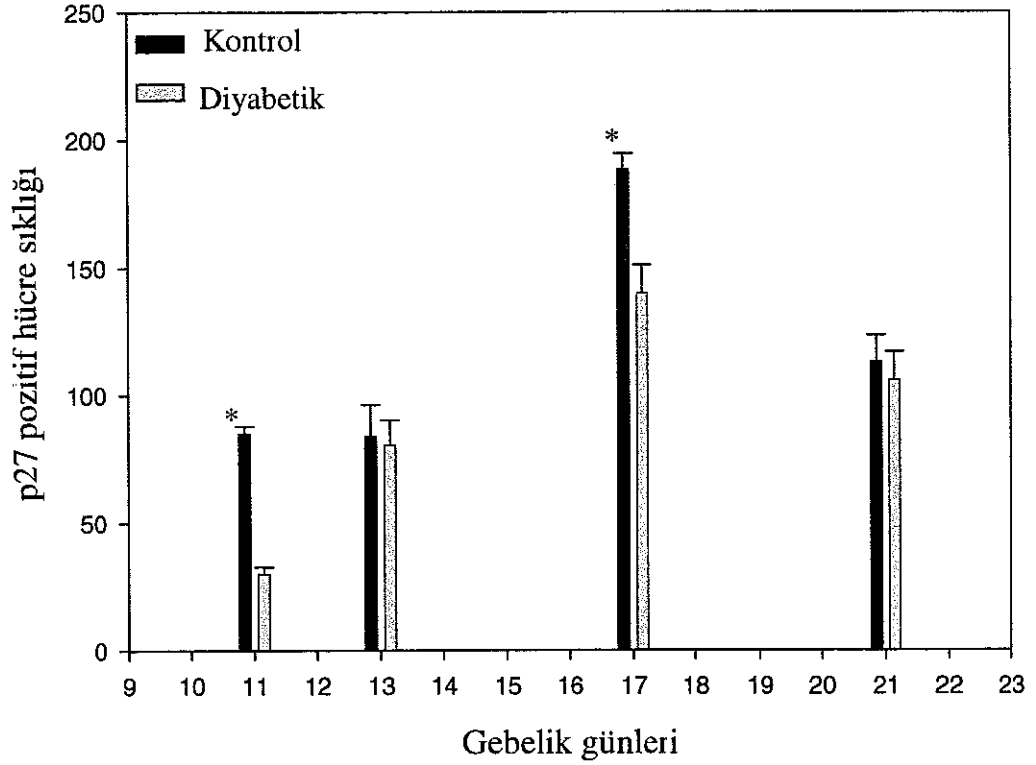
E21. günde kontrol grubunda pozitif boyanan hücrelerin boyanma şiddeti allantoyik damar endotel hücreleri ve spongiyotrofoblastlarda E17. gün kontrol grubuna göre azaldı E17. günde immünoreaktivitenin gözleendiği pariyetal ve visseral endoderm hücreleri ile glikojenik hücrelerde immünoreaktivitenin ortadan kalktığı gözleendi (Tablo 4.6.4.1; Şekil 4.6.4.7a-d) Labirent trofoblastları, spongiyotrofoblastlar ve dev hücrelerde boyanma şiddeti kontrol grubuna göre daha azdı (Tablo 4.6.5.1; Şekil 4.6.4.8a-c)



Şekil 4.6.5.7a-d. 21 günlük kontrol grubuna ait plasentada allantoyik damar endotel hücreleri (şekil 7a'da oklarla) ve spongiyotrofoblastlarda (şekil 7c'de oklarla) E17 güne oranla azalmış p27 immünoboyanmaları Labirent trofoblastları (şekil 7b' de okarla) ve dev hücrelerde (şekil 7d'de oklarla) hala yoğun p27 immünoboyanması görülmektedir **7a:** Allantoyis 160X. **7b:** Labirent 80X **7c:** Spongiyotrofoblastlar 160X. **7d:** Dev hücreler 80X

Şekil 4.6.5.8a-c. 21 günlük diyabet grubuna ait plasentada labirent trofoblastları (şekil 8a'da oklarla), spongiyotrofoblastlar (şekil 8b'de oklarla) ve dev hücrelerde (şekil 8c'de okla) aynı gün kontrol grubuna göre azalmış p27 boyanmaları **8a:** Labirent 80X. **8b:** Spongiyotrofoblast 80X. **8c:** Dev hücre 80X

P27 immünoboyanma pozitif hücre sıklığı HSCORE analizine göre değerlendirildiğinde E13 ve E21. günlerde kontrol ve diyabetik grupta pozitif hücre sıklığının birbirine yakın olduğu, E11 ve E17. günlerde ise kontrol grubunda diyabetik gruba göre istatistiksel olarak anlamlı olacak şekilde daha fazla olduğu gözlemlendi (Şekil 4.6.4.9).



Şekil 4.6.4.9. E11, 13, 17 ve 21. günlerde olan kontrol ve diyabetik sıçan plasentalarında p27 pozitif hücre sıklığının özellikle E11 ve E17 günde kontrol grubunda artışı gözlenmektedir ($p < 0.001$)

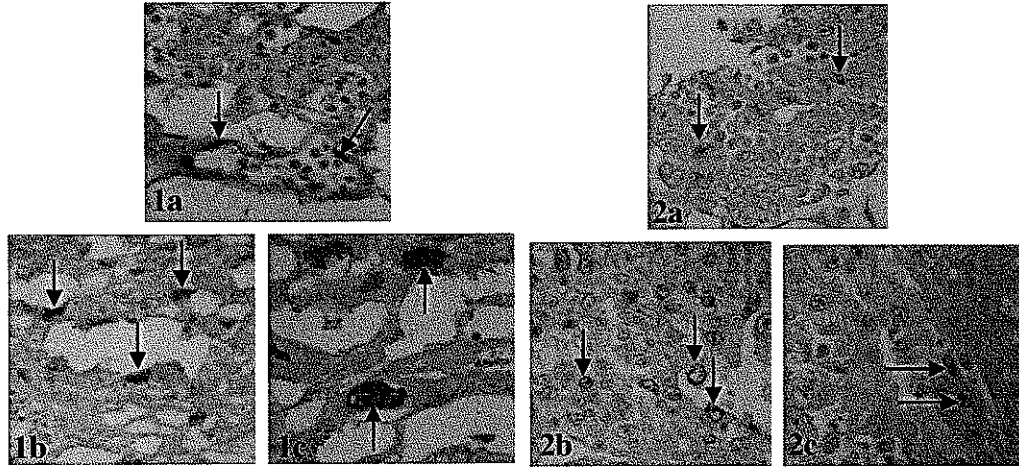
4.6.5. p57

Kontrol ve diyabetik gruplara ait plasenta dokularında p57 immünoboyanma yoğunluklarının dağılımı semi-kantitatif olarak değerlendirildi ve Tablo 4.6.5.1'de gösterildi.

	Gebelik Günleri	ALLANTOYIS				LABIRENT		BAGLANTI ZONU		
		VEH	PEH	ADEH	AMD	LFDEH	LT	SI	GH	DH
KONTROL	11	0	0	0	0	++	+	+++	X	+++
	13	0	0	0	0	0	(+)	++	X	++
	17	++	(+)	+	0	(+)	+	++	+	+++
	21	(+)	0	+++	0	++	+++	++	X	+++
DIYABETİK	11	0	0	0	0	0	+	+++	X	++
	13	+	0	(+)	0	+	+	+++	X	+
	17	++	+	+	0	+	+++	++	(+)	++
	21	0	0	++	0	++	+++	+++	0	+++

Tablo 4.6.5.1. Kontrol ve diyabetik sıçan plasentalarında p57 immünoboyanmasının hücrel dağılımı. ADEH: allantoyik damar endotel hücresi, AMD: allantoyik mezenşimal doku, DH: dev hücre, GH: glikojenik hücre, LT: labirent trofoblast, LFDEH: labirent fetal damar endotel hücresi, PEH: pariyetal endoderm hücresi, SI: spongiyotrofoblast, VEH: visseral endoderm hücresi. (+): Zayıf pozitif, +: Pozitif, ++: Kuvvetli pozitif, +++: Çok kuvvetli pozitif, 0: Negatif, X: Bölge mevcut değil.

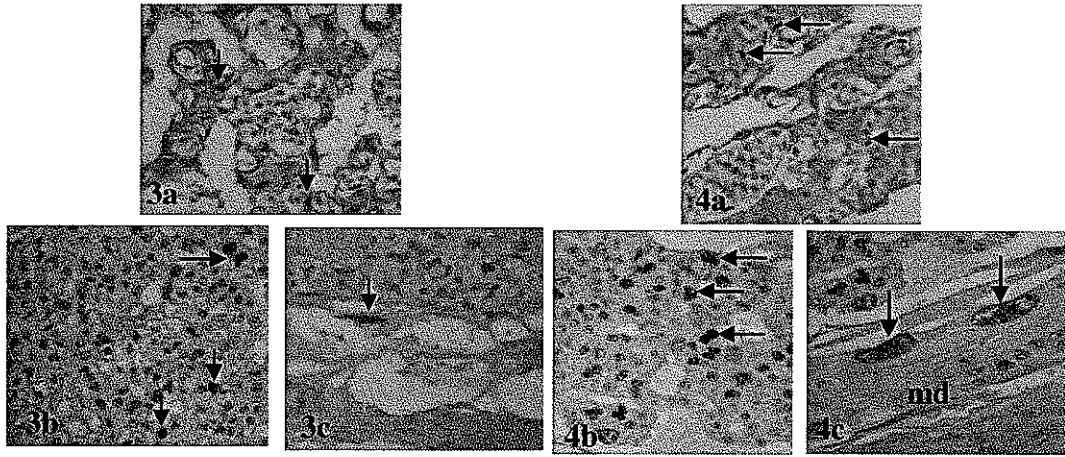
Her iki grupta P57 immünoboyanmaları hücrelerin nükleuslarında gerçekleşti. E11 günlük kontrol grubu plasentalarında genel olarak çok az hücrede pozitif boyanma gözlemlendi. Pozitif boyanan hücrelerin çoğunluğu labirent fetal damar endotel hücreleri, bağlantı zonu spongiyotrofoblastlarıydı. Pozitif boyanan çok az sayıdaki dev trofoblastlarda çok yoğun nükleer boyanma şeklinde gözlemlendi (Tablo 4.6.5.1; Şekil 4.6.5.1a-c). Aynı dönemin diyabetik sıçan grubuna ait plaseenta dokusunda, pozitif boyanmalar kontrol grubunda boyanan bölge ve hücre tipleri ile benzerlik göstermesine rağmen pozitif boyanan hücrelerin boyanma şiddeti kontrol grubuna göre daha azdı (Tablo 4.6.5.1; Şekil 4.6.5.2a-c)



Şekil 4.6.5.1a-c. 11 günlük kontrol grubuna ait plasental dokuda p57 ile pozitif boyanan labirent fetal damar endotel hücreleri (şekil 1a'da oklarla), spongiyotrofoblastlar (şekil 1b'de oklarla) ve dev hücreler (şekil 1c'de oklarla) görülmektedir. **1a:** Labirent 160X. **1b:** Spongiyotrofoblastlar 160X. **1c:** Dev hücreler 160X.

Şekil 4.6.5.2a-c. 11 günlük diyabet grubuna ait plasentada p57 immünoboyanma yoğunluğu azalmış labirent trofoblastları (şekil 2a'da oklarla), spongiyotrofoblastlar (şekil 2b'de oklarla) ve dev hücreler (şekil 2c'de oklarla) görülmektedir. **2a:** Labirent 160X. **2b:** Spongiyotrofoblastlar 160X. **2c:** Dev hücreler 160X.

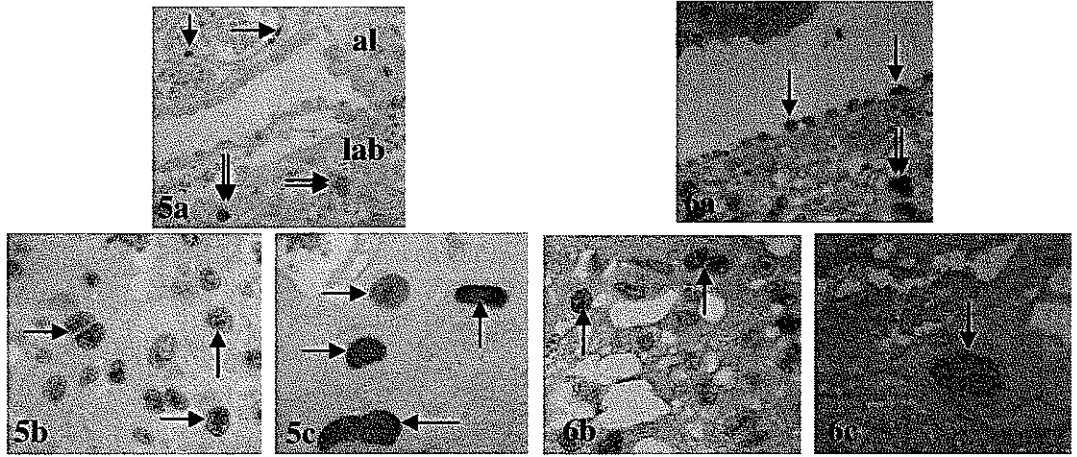
Embriyonal 13. günde p57 immünoboyanma şiddeti kontrol grubunda E11'dekine göre daha düşüktü. Pozitif boyanmış hücreler özellikle trofoblastlar olup çoğunluğu E11de olduğu gibi spongiyotrofoblastlarda yoğunlaşmıştı. Yolk sak plasentada yoğun boyanmış birkaç dev trofoblast dışında kalan diğer dev trofoblastik hücrelerde pozitif boyanma gözlenmedi (Tablo 4.6.5.1; Şekil 4.6.5.3a-c). Diyabet grubu plasental dokuda, p57 immünoboyanma şiddeti kontrol grubundakine göre daha yoğundu. Pozitif boyanan trofoblastların çoğu spongiyotrofoblastlarda yerleşti. Kontrol grubunda olduğu gibi trofoblastik dev hücrelerin pek azında pozitif immünoboyanma gözlendi (Tablo 4.6.5.1; Şekil 4.6.5.4a-c).



Şekil 4.6.5.3a-c. 13 günlük kontrol grubuna ait plasentada E11 günlük kontrol grubuna göre daha düşük yoğunluktaki p57 immünoboyanmaları **3a:** Labirent trofoblastları (oklarla) 160X **3b:** Spongiyotrofoblastlar (oklarla) 160X **3c:** Dev hücre (okla) 160X

Şekil 4.6.5.4a-c. 13 günlük diyabet grubuna ait plasentada aynı gün kontrol grubundakine oranla artmış p57 immünoboyanmaları **4a:** Labirent trofoblastları (oklarla) 160X **4b:** Spongiyotrofoblastlar (oklarla) 160X **4c:** Dev hücreler (oklarla) 160X. md: maternal desidua

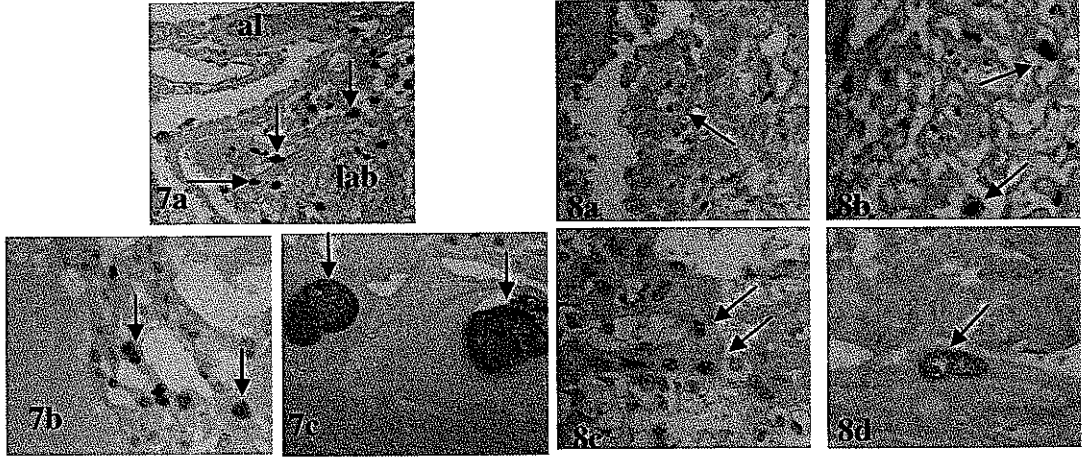
E17. günde, E11 ve E13. günlerde olduğu gibi boyanan hücre sayısı ve immünoboyanma yoğunluğu fetal plasental bölgelerden maternal bölgelere doğru artış gösterdi. Allantoyik fetal damar endotel hücresinde ve labirent trofoblastlarında ise pozitif boyanma şiddeti gözlenirken, spongiyotrofoblastlar ve dev trofoblast hücrelerinde daha yoğun bir immünoboyanma gözlemlendi (Tablo 4.6.5.1; Şekil 4.6.5.5a-c). Aynı evredeki diyabetik plasental dokuda, kontrol grubu sıçan plasentalarının aksine allantoyik bölgeye ait pariyetal endoderm hücrelerinde değişik yoğunluklarda pozitif boyanma gözlemlendi. Labirent bölgesinde embriyonal bölgeye yakın kısımlarda fetal damar endotel hücreleri ve trofoblastik hücrelerde labirentin maternal bölgeye yakın iç bölgelerine oranla daha fazla sayıda hücrede ve daha yoğun gözlemlendi. Labirentin spongiyotrofoblasta komşu alanları, spongiyotrofoblast ve dev trofoblastik hücrelerde aynı dönemin kontrol grubu plasental dokularına göre daha az hücrede ve daha az yoğunlukta p57 immünoboyanma şiddeti gözlemlendi (Tablo 4.6.5.1; Şekil 4.6.5.6a-c).



Şekil 4.6.5.5a-c. 17 günlük kontrol grubuna ait plasentada labirentte fetal endotel hücreleri (şekil 5a'da oklarla) ve trofoblastlarda (şekil 5a'da çift oklarla) pozitif p57 immünoboyanmaları gözlenirken spongiyotrofoblastlarda (şekil 5b'de oklarla) ve dev hücrelerde (şekil 5c'de oklarla) daha yoğun bir immünoboyanma gözleniyor. **5a:** Allantoyis (al) ve labirent (lab) 160X. **5b:** Spongiyotrofoblastlar 160X. **5c:** Dev hücreler 160X.

Şekil 4.6.5.6a-c. 17 günlük diyabet grubuna ait plasentada labirentin allantoyise komşu alanlarında pariyetal endoderm hücreleri (şekil 6a'da tek oklarla) ve trofoblastlarda (şekil 6a'da çift oklarla) kontrol grubuna oranla daha az yoğunlukta p57 immünoboyanmaları gözlenirken, spongiyotrofoblastlar (şekil 6b'de oklarla) ve dev hücrelerdeki (şekil 6c'de okla) yoğunluk azalışı görülmektedir. **6a:** Labirent-allantoyis 160X. **6b:** Spongiyotrofoblastlar 160X. **6c:** Dev hücre 160X.

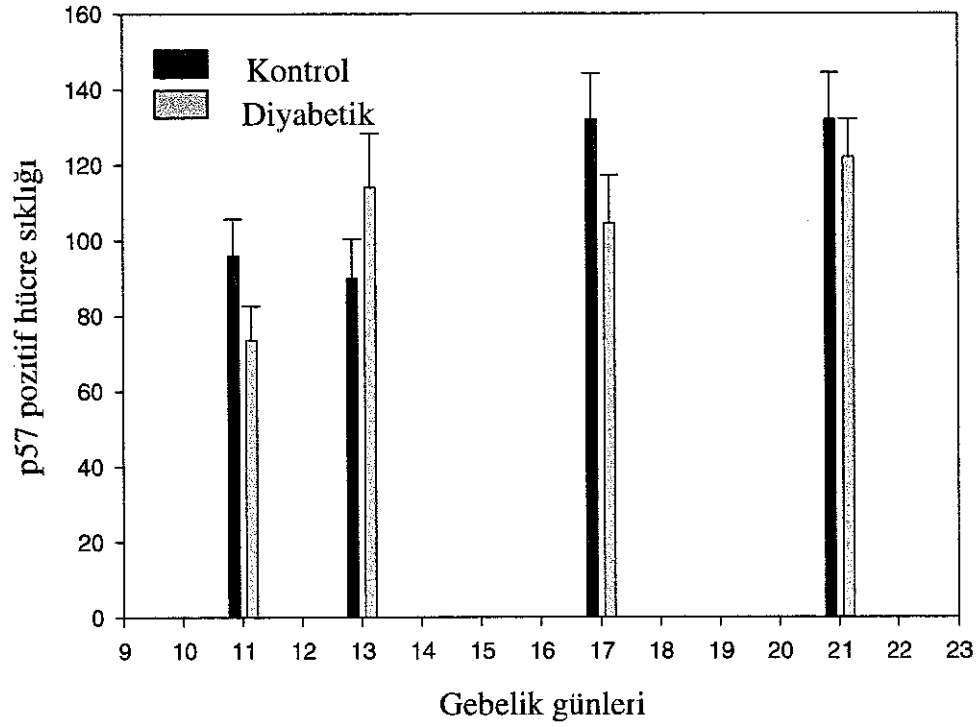
E21. günde kontrol grubu sıçan plasentalarında tüm bölgelerde boyanan hücre sayısı ve boyanma şiddeti, E11 ve E13 kontrol grubu sıçan plasentalarındakine oranla daha yoğun gözlemlendi (Tablo 4.6.5.1; Şekil 4.6.5.7a-c). Diyabetik grupta fetal bölgelerdeki pozitif immünoboyanma gösteren hücrelerin sayısı ve boyanma şiddetinin maternal bölgelere doğru azalma gösterdiği belirlendi (Tablo 4.6.5.1; Şekil 4.6.5.8a-d).



Şekil 4.6.5.7a-c. 21 günlük kontrol grubuna ait plasentada tüm bölge ve hücrelerde E11, E13 ve E17 günlük kontrol grubundakilere oranla daha fazla sayıda ve daha yoğun p57 immünoboyanmaları. **7a:** Allantoyis (al) – labirent (lab) bölgesinde yoğun boyanmış trofoblastlar (oklarla) 80X. **7b:** Spongiyotrofoblastlar (oklarla) 160X. **7c:** Dev hücreler (oklarla) 160X

Şekil 4.6.5.8a-c. 21 günlük diyabet grubuna ait plasenta kesitlerinde fetal bölgelerden maternal bölgelere doğru azalan p57 immünoboyanma yoğunlukları **8a:** Allantoyis bölgesi (okla) 160X **8b:** Labirent trofoblastları (oklarla) 160X **8c:** Spongiyotrofoblastlar (oklarla) 160X. **8d:** Dev hücre (okla) 160X.

E21. günde kontrol grubu sıçan plasentalarında tüm bölgelerde boyanan hücre sayısı ve boyanma şiddeti, E11 ve E13 kontrol grubu sıçan plasentalarındakine oranla daha yoğun gözlemlendi (Tablo 4.6.5.1; Şekil 4.6.5.7a-c). Diyabetik grupta fetal bölgelerdeki pozitif immünoboyanma gösteren hücrelerin sayısı ve boyanma şiddetinin maternal bölgelere doğru azalma gösterdiği belirlendi (Tablo 4.6.5.1; Şekil 4.6.5.8a-d).



Şekil 4.6.6.9. E11, 13, 17 ve 21. günlerde kontrol ve diyabetik sıçan plasentalarında p57 pozitif hücre sıklığı

TARTIŞMA

Diyabetik gebelikler çoğunlukla spontan düşük, ölü doğum ve konjenital malformasyonların artan insidansı ile karakterizedir. Diyabetik annelerin yavrularında, bu malformasyonların oranı genel popülasyonda görülenden 3-5 kat daha fazladır (96). Diyabet nedeniyle gelişimsel olayları düzenleyen genlerin ekspresyonları hasar görmektedir (97). Ancak bu malformasyonların moleküler mekanizmaları henüz tam olarak bilinmemektedir (98).

Diyabetik bir insanın gebeliği sağlıklı bir insanınkiyle karşılaştırıldığında en belirgin farklılık anneden fetüse doğru artan glikoz desteğidir (99). Maternal kandaki anormal glikoz düzeyi, embriyoya glikoz transportunu indükleyerek maternal diyabetten kaynaklanan teratojenik etkileri ortaya çıkarmaktadır (97). Bu teratojenik etkiler çoğunlukla, perinatal ve postnatal ölümlere neden olabilmektedir (100).

Gebelik yaşına göre iri bebek demek olan makrozomi, insanlarda önceden var olan veya gebelik durumunda ortaya çıkan diyabetik gebeliklerde gözlenir. Bununla birlikte, son zamanlarda yapılan çalışmaların sonuçlarına göre; insanlarda 1. trimester boyunca fetal büyüme geriliği gözlenmesinin ardından 3. trimesterde makrozomi ortaya çıkmaktadır (101, 102).

Diyabetik kadınların çocuklarında makrozomi görülürken spontan (kendiliğinden oluşan) diyabet gözlenen ya da deneysel olarak diyabet oluşturulan sıçanların yavrularında büyüme geriliği gözlenir. Diyabetik sıçan yavrularında oluşan büyüme geriliğinin ne zaman başladığı ve plasental patolojinin fetal gelişimi nasıl etkilediği açık değildir (16).

STZ enjeksiyonu yapılarak deneysel diyabet oluşturulan sıçanlar maternal diyabetin patofizyolojik etkilerini çalışmak için bir model olarak kullanılmaktadır. Fetal büyüme geriliği bu gebeliklerin bir özelliğidir. Bu nedenle oluşturulan diyabetik sıçan modeli insan diyabetik gebeliklerinde erken evreleri daha yakından yansıtabilir ve fetal büyüme geriliğinin nedenleri ile ilgili çalışmalar için yararlı olabilir (103). Ayrıca sıçan plasentası, plasental gelişim ve diyabet indüklü plasentomegali araştırmalarında yararlı bir model olabilir. Hem insan hem de kemirgenlerin diyabetik gebeliklerine ait plasentalarda yapısal ve biyokimyasal anormallikler gözlenmiştir. Böyle gebeliklerle oluşan plasenta anormallikleri ile fetal büyüme geriliği arasında nedensel bir bağlantı kurulabilir (20).

Diyabetik embriyo boyutlarındaki bu düşüşlerde apoptoz sinyal yolağı da kritik bir rol oynayabilir. Nitekim, memelilerde preimplantasyon blastosistlerinde yapılan bir çalışmada (98) normal bir blastosist gelişimi için anormal hücrelerin apoptoz ile ortadan kaldırılması gerektiği ve bu işlemin de normal bir işlem olduğu öne sürülmüştür.

Deneysel olarak indüklenmiş hiperglisemi şartlarında diyabet olgusunun embriyonik hücreleri malformasyona uğrattığı ve bu hücrelerin daha sonra apoptoza gittiği belirtilmiştir (98). Bu durum, hücrelerin, hiperglisemi tarafından hücre siklusu sinyal yolağının inhibe edilip, apoptotik sinyal yolağının ise aktive edilerek apoptoza doğru yönlendirildiğini gösterir (98). İn vitroda, yüksek doz glikoz ortamında kültüre edilen sıçan ve fare blastosistleri ile yapılan çalışmalarda, yüksek doz glikoz ortamında geliştirilen blastosistlerin kontrollere göre özellikle iç hücre kitlesinde olmak üzere daha az hücre içerdiklerini gösterilmiştir. Yüksek doz glikoz ortamı, trofoektodermden çok iç hücre kitlesinde apoptozun indüklemesinde rol almıştır (104, 105, 106).

2003 yılında Hinck ve arkadaşlarının yaptıkları bir çalışmada (107) yüksek düzeyde glikoza maruz kalan sıçan trofoblast hücrelerinin normal düzeyde glikoza maruz kalan hücrelere oranla daha fazla sayıda oldukları, nükleuslarının daha küçük olduğu fakat daha fazla DNA içerdikleri bulgusunu elde etmişlerdir. Buna göre, yüksek düzeyde glikozun, endosiklusun her basamağını kontrol eden siklin/cdk komplekslerini etkileyerek endosiklus boyunca ilerlemeyi bozabileceğini vurgulamışlardır.

Hamilelik boyunca maternal diyabette değişen metabolik çevre, normal fetal gelişim ile sürekli olarak etkileşim içindedir (3). STZ ile diyabet indüklenen sıçanlarda diyabet, plasentanın düzgün fonksiyon görmesini engelleyerek anne ile fetus arasındaki yetersiz transfere neden olur ve gelişen fetüste uterus içi büyüme geriliği (IUGR) ve anormalliklere yol açar (21).

Diyabetik insan gebeliklerinde makrozomi ve plasentomegali varlığı maternal diyabetin kontrolü, süresi ve ciddiyetindeki farklılıkları yansıtabilir. Genelde insan diyabetik gebeliğinde plasentomegali olgusunun makrozomik fetus oluşumu ve bu fetus tarafından artan beslenme isteğini desteklediğine inanılır. Bununla birlikte bu durum kemirgen diyabetik gebeliğindeki zıttır, nitekim diyabetik sıçan fetusları genelde gelişme geriliği gösterir fakat buna karşılık plasentomegali oluşur. Bu nedenden dolayı kemirgen türlerinde maternal diyabet varlığında plasentomegalinin fonksiyonel önemi halen tam olarak anlaşılmış değildir (108). Dolayısıyla araştırmacılar, böyle türlerde oluşan hipergliseminin plasental dokuda sürekli olarak hücre bölünmesi ve büyümeyi indükleyerek plasentanın immatüritesine neden olabileceğini vurgulamışlardır (21).

Robinson ve arkadaşları, yaptıkları bir çalışmada (20) gebeliğin 14. ve 16. günlerindeki diyabetik sıçanların plasenta ağırlıklarının kontrol grubuna göre önemli derecede daha düşük olduğunu, ancak 18. günden sonra plasenta ağırlığının kontrol grubu sıçanlardakini geçtiğini bildirmişlerdir. Bu çalışmaya göre, diyabetik sıçanların plasentaları gebeliğin erken dönemlerinde kontrollere göre daha az proteine, RNA, DNA'ya ve daha az hücre sayısına sahipken 18. günden sonra zıt olarak daha fazla DNA, RNA ve dolayısıyla daha fazla hücre içermekteydi. Ayrıca diyabetik plasentalarda 16. günden başlayarak glikojen depolanması artmıştı. Halbuki glikojen konsantrasyonu kontrol grubu sıçan plasentalarında ilerleyen gebelik ile yavaş yavaş düşme gösterdi (20).

Çalışmamızda deneye dahil olan tüm günlerde (E11, E13, E17 ve E21. günler) embriyo ağırlıklarının diyabetik grupta kontrol grubuna göre daha düşük olduğunu bulduk. Bu düşüşler 13 ve 17. günde istatistiksel olarak anlamlıydı. Bu bulgularımız, daha önce yapılan çalışmaların bulgularıyla uyumluluk göstermektedir (16, 20, 100, 103).

Embriyoda yaptığımız uzunluk ölçümlerine göre, diyabetik gruplara ait embriyo uzunluklarında embriyonik 13. günden başlayarak embriyo ağırlıklarındaki düşümlere paralellik gösteren düşüşlerin gerçekleştiği ve bu düşüşlerin embriyonal 13 ve 17. günlerde istatistiksel olarak anlamlılık gösterdiği belirlendi. Diyabetik annelerin embriyo uzunluklarında görülen bu azalmalar embriyoda görülen büyüme geriliği ile paralellik göstermektedir.

Çalışmamızda elde ettiğimiz verilere göre; 17 ve 21. günlerde diyabetik gruplara ait plasenta ağırlıkları kontrol grubundakilere göre istatistiksel olarak anlamlı olacak şekilde daha fazlaydı. Ağırlık oranlarında olduğu gibi, plasenta çapları da 17 ve 21 günlük diyabetik grupta kontrol grubuna göre daha fazlaydı ancak bu farklılık istatistiksel olarak önemli değildi.

Yukarıda verilen literatür bilgilerinden de anlaşıldığı gibi embriyo ağırlığı, uzunluğu ile plasenta ağırlıkları ve çapları ile ilgili bulgularımız literatür bilgileri ile uyumludur. Dolayısıyla bizim bu bulgularımız daha önceki çalışmaların da belirttiği gibi diyabet olayının sıçan embriyolarında büyüme geriliğine yol açarken, plasentalarında plasentomegaliye neden olabileceğini gösterebilir.

Padmanabhan ve arkadaşları 2001 (16) yılında yaptıkları ultrastrüktürel bir çalışmada diyabetik sıçan plasentasında gördükleri anormallikleri özetlemişlerdir. Bu çalışmaya göre, 14 günlük STZ grubunun plasentası, daha kalın desidua bazalis ve genişlemiş maternal sinüzoidlere sahipti. 16. günde, desidua bazalis glikojen içeren hücreler içermektedir. Bazal zonun glikojen hücreleri, diyabetik grupta daha fazlaydı ve bazı bölgelerde eozinofilik bir içeriğe sahip kistler bırakarak dejenere olmuştu. Dev hücreler aşırı derecede proliferasyon göstermişti. Labirent, süngerimsi bir görünüme sahipti. Labirentin trofoblastları kontrollere benzemeksizin az miktarda glikojen içermektedir. 18. günde STZ grubunun desidua bazalisi kontrolünkine göre daha inceydi ve nekrotik dev hücreler ile lenfositik agregasyonlar içermektedir. Bazal zonda dev hücreler daha fazla proliferasyon göstermişler ve daha fazla glikojen hücresi dejenere olmuştu.

Bizim çalışmamızda diyabetik sıçan plasentasında yaptığımız rutin ışık mikroskopik incelemeler sonucunda; embriyonik 11. günde diyabetik plasenta derinliğinin kontrol grubuna göre mezometriyal desiduanın daha derin kısmına kadar uzanmakta olduğu, labirent tabakasının daha düzensiz görümlü olduğunu ve kontrollere göre daha fazla fetal kan damarları boşlukları içerdiğini, spongiyotrofoblast tabakasının labirent tabakasından zor ayırtedilebildiğini ve dolayısıyla sınırlarının belirlenemediğini; maternal desidua ile komşuluk yapan dev hücrelerin kontrol grubu plasentalarına göre desiduanın daha iç derinliklerine kadar ilerlemiş olduklarını gözledik. 13. günde kontrol ve diyabetik grup arasında morfolojik olarak önemli bir farklılık görülmezken 17. günde diyabetik plasenta

büyükliğünün kontrol grubuna göre daha fazla olduğunu, spongyotrofoblast tabakasının kontrol grubuna göre daha geniş bir alana yayıldığını ve glikojenik hücrelerin daha fazla sayıda olduklarını, 21. günde de E17. günde olduğu gibi diyabetik plasentaların kontrol grubu plasentalarına göre daha büyük olduğunu gözledik. Ayrıca kontrol grubunda trofospongyum tabakası küçülmüş olmasına karşın diyabetik grupta hala daha geniş bir alanda gözlenmekteydi ve kontrol grubunda glikojen hücreleri yer yer kaybolmasına karşın diyabetik grupta hala önemli ölçüde varlığını sürdürmekteydi.

Çalışmamızda, kontrol grubu sıçan plasentalarında gebelik yaşına paralel olarak gözlemediğimiz cdk1 immünoboyanma yoğunluğu azalması normal bir fizyolojik süreci yansıtmaktadır. Çünkü, terme yaklaşan plasentada proliferasyon olayının azalması beklenir. Diyabetik grupta kontrol grubundakinin aksine 17 ve 21. günlerde önceki günlere göre cdk1 immünoboyanma yoğunluğunda bir artış sözkonusuydu. Bu bulgu Robinson ve arkadaşlarının plasentomegali olayının gebeliğin ilerleyen evrelerinde ortaya çıkmasıyla ilgili olan çalışmasıyla (20) uyumludur. Diyabetik grupta spongyotrofoblastlar ve özellikle labirent trofoblastlar kontrol grubuna göre daha şiddetli cdk1 immünoboyanma aktivitesi ile dikkat çekiciydiler. Bu hücrelerin diyabetik 17 ve 21. gün plasentalarda görülen daha fazla mitotik aktiviteden sorumlu olması muhtemeldir. Çalışmamızın bulgularına göre bağlantı zonu, diyabetik grupta kontrol grubuna göre daha büyüktü. Bunun nedenlerinden birisi daha önceki çalışmalarla (16, 20, 99, 100) ve bizim çalışmamızla da gösterildiği gibi glikojen depolanmasının artması olabilir. Çalışmamızla, ayrıca spongyotrofoblastların da aşırı miktarda proliferasyon olarak bağlantı zonunun daha büyük olmasında katkısı olabileceğini göstermiş olduk.

PCNA, hücre siklusunun S fazında rol alan, replikasyon faktörü C (RFC)'nin etkisiyle DNA'ya tutunarak çeşitli DNA nükleazların, DNA polimerazların ve DNA ligazların DNA'ya bağlanmasını sağlayarak DNA replikasyonu, rekombinasyonu ve tamirinde rol alan bir proteindir (109).

PCNA'nın insan plasentasında erken gebelik döneminde en fazla, orta gebelik döneminde daha az ve termde de en az düzeyde eksprese edildiği bildirilmiştir (110).

Çalışmamızda PCNA immünoboyanması yoğunluğu, kontrol ve diyabetik sıçan plasentalarının her ikisinde de çalışılan tüm hücre tiplerinde gebelik yaşına paralel bir şekilde azalma gösterdi. Bununla birlikte E17 ve E21. günlerde diyabetik sıçan grubunda kontrol grubuna göre tüm hücre tiplerindeki PCNA immünoboyanma yoğunluğu daha fazlaydı. Çalışmamızda ayrıca PCNA immünopozitif hücre sıklığı kontrol grubu ve diyabetik sıçan plasentalarında gebelik yaşına paralel olarak bir azalma gösterdi ve diyabetik grup plasentalarındaki PCNA pozitif hücre sıklığı, çalışılan tüm günlerde aynı gün kontrole göre daha fazlaydı. Semikantitatif değerlendirmelerimize göre bu farklılık spongyotrofoblastlardaki hücreler nedeniyle olabilir. Nitekim çalışmamızın verilerine göre, bu hücre tipinin, gebeliğin 21. gününe kadar çok kuvvetli pozitif boyanma şiddetini koruduğu görüldü.

Diyabetik grupta kontrol grubuna göre daha fazla PCNA immünoreaktivitesi gözlenmesi, genetik yatkınlığı olan ya da kimyasal indüksiyon sonucu diyabetik olan

ratların blastosistlerinden elde edilen kültürler (107) ve ultrastrüktürel gözlemler (16) sonucu elde edilen dev hücre sayısının anormal derecede fazla olması bilgileriyle de uyumluluk göstermektedir. Tüm bu bulgularımız, plasentanın terme yaklaştıkça proliferatif özelliğinin azaldığı şeklindeki bilgisini desteklemektedir (110).

P21, p27 ve p57 gibi Cip/Kip ailesi üyeleri cdk ve siklin ile üçlü bir kompleks oluşturarak cdk aktivitesini baskılar. Böyle cdk inhibitörlerinin bir özelliği, ekspresyonlarının DNA hasarı, terminal hücre farklılaşması ve hücre yaşlanma gibi hücre büyüme inhibitör sinyalleri ile indüklenebilmesidir (111). Farklılaşma için kritik bir olay olan hücre siklusundan çıkış siklinlerin baskılanması (downregülasyonu) ya da cki' lerin indüklenmesiyle başarılabilir (112).

Cki' ler, hücre siklusunun duraklamasına neden olan sinyal yolağının en son etkileyicileridir, embriyonik gelişim boyunca ekspresyonları cki' lerin terminal farklılaşmada doku-spesifik bir tarzda önemli roller oynadığını gösterir. İki cki p27 ve p57 birçok dokuda proliferasyon ve farklılaşmayı kontrol etmek için işbirliği yaparlar ve gelişim boyunca hücre siklusunun kontrolü için kritik öneme sahiptirler (112).

Yine aynı çalışmada (112) p27 ve p57 genleri mutant farelerin plasentalarında gelişimsel bozukluklar olduğu, böyle bir plasentada labirent zonunun daha az vaskülerize olduğu ve vahşi tip ya da sadece p27 geni mutant olan farelerdekilere göre daha fazla trofoblast içerdiği belirtilmiştir.

Normal hücrelerde p27 protein düzeyleri, G0 ve erken G1 fazları boyunca en yüksek düzeydedir, daha sonra geç G1 ve S fazlarında hızla düşer. P27 miktarı, ubiquitin aracılı proteoliz ile kontrol edilir. P27, hem siklin hem de cdk altbirimleri ile kontakt kuran N terminal domeni ile siklin-ckd inhibisyonunu sağlar. Önemli olarak, p27nin cdk inhibitör fonksiyonunu görebilmesi için nükleusta lokalize olması gereklidir (113)

P27' nin normal seviyelerinin hücre proliferasyon kontrolü ve tümör gelişiminin engellenmesinde önemli olabileceği gösterilmiştir. Bu rol, p27 ekspresyonunun göğüs, bağırsak ve mide kanserlerinde azaldığının gösterilmesiyle desteklenmektedir (114). Ayrıca son zamanlarda p27nin menstrüel siklus boyunca normal endometriyum proliferasyonunun kontrolünde rol aldığı ve hiperplazi ya da karsinom gibi anormal endometriyal proliferasyon olayında p27 ekspresyonunun önemli ölçüde baskılandığı ya da ekspresyonunun tamamen engellendiği gösterilmiştir (114).

Çalışmamızda p27 esas olarak spongiyotrofoblastlar, labirent trofoblastlar, dev hücreler ve az miktarda da visseral endoderm, allantoyik damar endoteli ve labirent fetal damar endotel hücreleri ve glikojenik hücrelerde immünopozitivite gösterdi. p27 immünoboyanma miktarı gebelik yaşının ilerlemesiyle artış gösterdi. Tüm günlerde boyanan hücre miktarı kontrol grubunda diyabetik gruptakilere göre daha fazlaydı. Bu farklılık 11 ve 17. günlerde istatistiksel olarak anlamlılık gösterdi.

Dev hücrelerde görülen p27 immünoboyanma yoğunluğu; bu hücrelerde G1 fazından S fazına geçiş olayının p27 tarafından engellenerek tekrarlayan DNA replikasyonlarının gerçekleştiğini gösterebilir. P27 immünoreaktivitesinin diyabetik grupta az olması bu gruptaki hücrelerin G1 fazından S fazına geçişlerini kolaylaştırdığını ve dolayısıyla daha fazla sayıda dev hücre oluşabileceğini vurgulayabilir.

P57 geni çoğunlukla maternal alelden eksprese edilir. P57 geni, farelerde 7. kromozomda ve insanlarda 11. kromozomda lokalizedir (115). Bu bölgelerde p57 geni ekspresyonunun inhibe olması durumunda çoğunlukla göğüs, mesane, akciğer, ovarium ve böbrek kanserlerinin gelişimine yol açabileceği vurgulanmaktadır (111).

Yukarıda da bahsedildiği gibi insanlarda ve farelerde yapılan çalışmalar göstermiştir ki p57'nin kaybı trofoblast proliferasyonunun regülasyonunda rol olarak anormal trofoblast proliferasyonlarının ortaya çıkmasına neden olabilir (115). Bu nedenle, p57, gebelik boyunca önemli bir tümör baskılayıcısı olabilir (111, 116).

Çalışmamızda p57 immünoboyanması yoğunluğu, kontrol grubu ve diyabetik grupta gebelik yaşıyla paralellik gösterecek şekilde artış gösterdi. Kontrol grubunda, başlangıçta diyabetik gruba göre daha fazla bir immünoboyanma yoğunluğu gözlenmesine karşın diyabetik grupta 13 günde kontrol grubuna göre daha fazla bir artış söz konusuydu. P57 immünoboyanmaları, zayıf şekilde visseral endoderm, allantoyik damar endotel, labirent fetal damar endotel hücreleri ve glikojenik hücrelerde gerçekleşmesine karşın spongiyotrofoblastlar, labirent trofoblastlar ve dev hücrelerde daha belirgin şekilde gözlemlendi. Bu bulgulardan da anlaşıldığı gibi özellikle gebeliğin geç dönemlerinde p57 immünoboyanması yoğunluğu daha belirgin olan bu hücreler daha az proliferere olabilirler.

Takahashi ve arkadaşlarının 2000 yılında yaptıkları çalışmada p57 -/- homozigot mutant ve maternal kökenli mutant alel taşıyan (+*/-) heterozigot fare embriyoları plasentomegali, labirent ve spongiyotrofoblastların hiperplazisini göstermişlerdir. Toplam plasentada cdk kinaz aktiviteleri ölçüldüğü zaman genotipler arasında farklılık olmadığı gözlenmiştir. Dolayısıyla, p57'nin cdk aktivitelerinin inhibisyonu dışında bir biyolojik aktivitesi olabilir. Bu sonuçlara göre, p57 farede labirent ve spongiyotrofoblast proliferasyonunun önemli bir regülatörüdür, düzgün gelişiminde fonksiyon göstermektedir (116).

G1/S cdk inhibitörü p57' nin ekspresyonu, trofoblast dev hücrelerinde endosiklusa geçilmesiyle uyumlu olarak indüklenir. Dev hücrelerde, p57 sadece S fazının sonunda birikir ve daha sonra S fazı başlamadan birkaç saat önce hızlıca kaybolur. p57, fosforilasyon bağımlı turnover gösterir. Endoreduplikasyon gösteren dev hücrelerde olmasına rağmen proliferere olan trofoblast hücrelerinde protein yıkımı için mekanizma eksiktir. Bu bilgilere göre, p57 nin ortaya çıkması DNA replikasyonunun tamamlanmasını noktalar, oysaki turnover dev hücrelerde endoreduplikasyonun daha sonraki evresini başlatmak için gereklidir (117).

Çalışmamızda dev hücrelerdeki p57 immünoboyanma yoğunluğunun diyabetik grupta daha az bulunması diyabetik gruptaki dev hücrelerin DNA'larını

daha fazla ve daha hızlı replike edebileceklerini ve dolayısıyla daha fazla sayıya ulaşabileceklerini gösterebilir.

P57 pozitif hücre sıklığı, bizim bulgularımıza göre her iki grupta gebelik yaşına paralel bir şekilde artış gösterdi ve bu artış özellikle gebeliğin 17. ve 21. günlerinde kontrol grubunda diyabetiklere göre daha fazla idi. Bu bulgularımız da daha önceki çalışmaların (112, 116, 117) bulgularıyla uyumlu bir şekilde özellikle gebeliğin geç dönemlerinde diyabetik grupta plasental hücrelerde daha fazla bir proliferasyonunun gerçekleşebileceğini gösterebilir.

Daha önce yapılan çalışmalara ilişkin kaynakları incelediğimizde sıçan plasentası gelişiminde mitotik regülatörlerin rolü hakkında çok az bilgi bulunduğunu gördük. Dolayısıyla bizim çalışmamız, hem bu mitotik regülatörlerin bir kısmının dağılımını hem de diyabetik sıçan plasentalarında gözlenen plasentomegali olayında bu regülatörlerin dağılımının nasıl değiştiğini göstermesi bakımından önemlidir. Sonuç olarak diyabetik sıçanlarda gebeliğin erken evrelerindeki normale göre küçük plasenta ve gebeliğin geç evrelerinde görülen plasentomegalinin, cdk1, PCNA, p27 ve p57 gibi mitotik düzenleyicilerin etkisi sonucu bozulan hücre siklusu yolağı nedeniyle oluşabileceği söylenebilir. Fakat bu konunun daha iyi anlaşılabilmesi için bu regülatörlerin sıçan plasenta dokusundaki ekspresyonları, bölgesel dağılımları ve gebelik yaşına paralel değişen miktarları ile ilgili daha ileri moleküler çalışmalara gereksinim olduğu açıktır.

SONUÇLAR

Bu çalışmada gebeliğin 11, 13, 17 ve 21. günlerindeki kontrol ve diyabetik sıçan plasentalarında cdk1, PCNA, p27 ve p57' nin lokalizasyonları immünohistokimyasal tekniklerle belirlendi ve aşağıdaki sonuçlara varıldı:

- 1) Diyabetik gruplardaki embriyo ağırlıklarının ve embriyo uzunluklarının kontrol grubundakilere göre daha düşük olduğu,
- 2) Diyabetik gruplardaki plasenta ağırlıkları ve uzunluklarının kontrol grubundakilere göre daha yüksek olduğu,
- 3) Cdk1 immünoboyanması yoğunluğu ve Cdk1 pozitif hücre sıklığının her iki kontrol ve diyabetik grubunda gebelik yaşına paralel olarak azalma göstermesine karşın, diyabetik grupta 17 ve 21. günlerde kontrol grubuna göre artış gösterdiği,
- 4) PCNA immünoboyanması yoğunluğu ve PCNA pozitif hücre sıklığının kontrol ve diyabetik gruplarda gebelik yaşına paralel olarak azalma gösterdiği, diyabetik grupta her zaman kontrol grubundakilere göre fazla olduğu,
- 5) P27 immünoboyanması yoğunluğu ve P27 pozitif hücre sıklığının deneye dahil tüm günlerde kontrol grubunda diyabetik gruba göre daha fazla olduğu,
- 6) P57 immünoboyanması yoğunluğu ve P57 pozitif hücre sıklığının sadece 13. günde diyabetik grupta daha fazla olmak üzere diğer tüm günlerde kontrol grubunda daha fazla olduğu sonuçlarına varıldı.

Çalışmamız, hem annede hem de yavruda çok çeşitli bozukluklara sebep olduğu bilinen diyabetin plasenta üzerinde yol açtığı anormallikleri hücre siklusu regülatörlerinin immünohistokimyasal dağılımları açısından incelemesi ve dolayısıyla bu konudaki literatür eksikliğini gidermesi bakımından önem kazanmaktadır.

KAYNAKLAR

- 1) Nakayama KI, Hatakeyama S, Nakayama K. Regulation of cell cycle at the G1-S transition by proteolysis of cyclin E and p27Kip1. *Biochem Biophys Res Commun* 2001; 13, 282(4): 853-86.
- 2) Bartek J, Lukas J. Pathways governing G1/S transition and their response to DNA damage. *FEBS Lett* 2001; 490(3): 117-122.
- 3) Harbour JW, Dean DC. Rb function in cell-cycle regulation and apoptosis. *Nat Cell Bio* 2000; 2(4): 65-67.
- 4) Momand J, Wu HH, Dasgupta G. MDM2-master regulator of the p53 tumor suppressor protein. *Gene* 2000; 242(1-2): 15-29.
- 5) Smits VA, Medema RH. Checking out the G2/M transition. *Biochem Biophys Acta* 2001; 1519(1-2): 1-12.
- 6) Taylor WR, Stark GR. Regulation of the G2/M transition by p53. *Oncogene* 2001; 20(15): 1803-1815.
- 7) Waddell BJ, Hisheh S, Dharmarajan AM and Burton PJ. Apoptosis in rat placenta is zone-dependent and stimulated by glucocorticoids. *Biol of Repro* 2000; 63: 1913-1917.
- 8) Damsky CH, Fisher SJ. Trophoblast pseudo-vasculogenesis: faking it with endothelial adhesion receptors. *Curr Opin Cell Bio* 1998; 10(5): 660-666.
- 9) Cross JC, Werb Z, Fisher SJ. Implantation and the placenta: key pieces of the development puzzle. *Science* 1994; 266 (5190): 1508-1518.
- 10) Aplin JD, Haigh T, Lacey H, Chen CP, Jones CJ. Tissue interactions in the control of trophoblast invasion. *J Reprod Fertil Suppl* 2000; 55: 57-64.
- 11) Fisher SJ, Damsky CH. Human cytotrophoblast invasion. *Semin Cell Bio* 1993; 4(3): 183-8.
- 12) DeRijk EPCT, VanEsch, E. and Flik G. Pregnancy dating in the rat: placental morphology and maternal blood parameters. *Toxicologic Pathol* 2002; 30: 271-282.
- 13) Ma GT, Sololeva V, Tzeng SJ, Lowe LA, Pfendler KC, Iannaccone PM, Kuehn MR&Linzer DI. Nodal regulates trophoblast differentiation and placental development. *Dev Biol* 2001; 236: 124-135.
- 14) Matt DW, Macdonald GJ. Placental steroid production by the basal and labyrinth zones during the latter third of gestation in the rat. *Biol Reprod* 1985; 32: 969-977.
- 15) Padmanabhan, R, Al-Zuhair, AGH and Hussein A. Histopathological changes of the placenta in diabetes induced by maternal administration of streptozotocin during pregnancy in the rat. *Con Anom* 1988; 28: 1-15.
- 16) Padmanabhan R and Shafiullah M. Intrauterine growth retardation in experimental diabetes: possible role of the placenta. *Arch Physiol Biochem* 2001;109: 260-271.
- 17) Aerts L, Holemans K, Van Assche FA. Maternal diabetes during pregnancy: consequences for the offspring. *Diabetes Metab Rev* 1990; 6(3): 147-67.

- 18) Padmanabhan R, al-Zuhair AG. Ultrastructural studies on the placentae of streptozotocin induced maternal diabetes in the rat. *Z Mikrosk Anat Forsch* 1990; 104(2): 212-30.
- 19) Prager R, Abramovici A, Liban E, Laron Z. Histopathological changes in the placenta of streptozotocin induced diabetic rats. *Diabetologica* 1974; 10 (1): 89-91.
- 20) Robinson J, Canavan JP, el Haj AJ, Goldspink DF. Maternal diabetes in rats. I. Effects on placental growth and protein turnover. *Diabetes* 1988; 37(12): 1665-1670.
- 21) Caluwaerts S, Pijnenborg R, Luyten C, Van Assche FA. Growth characteristics of diabetic rat ectoplacental cones in vivo and in vitro. *Diabetologia* 2000; 43(7): 939-945.
- 22) Pijnenborg R, Robertson WB, Brosens I&Dixon G. Trophoblastic invasion and the establishment of haemochorial placentation in man and laboratory animals. *Placenta* 1981; 2: 71-92.
- 23) McParland P&Pearce JM. Doppler blood flow in pregnancy. *Placenta* 1988; 9: 427-450.
- 24) Kam EPY, Gardner L., Loke YWW&King A. The role of trophoblast in the physiological change in decidual spiral arteries. *Human Reproduction* 1999; 14: 2131-2138.
- 25) Handwerger S&Freemark M. The roles of placental growth hormone and placental lactogen in the regulation of human fetal growth and development. *J Pediatr Endocrinol Metab* 2000; 4: 343-356.
- 26) Allen WR. Endocrine functions of the placenta. In *Comparative Placentation*. Academic Pres, London, 2000; pp: 214-267.
- 27) Wooding FBP&Flint APF. Placentation. In *Marshall's Physiology Reproduction*. 4. baskı. Chapman and Hall, NewYork, 1994; sayfa: 233-460.
- 28) Enders AC. A comparative study of the fine structure of the trophoblast in several hemochorial placentas. *Am J Anat* 1965; 116: 29-68.
- 29) Knipp GT, Audus KL and Soares MJ. Nutrient transport across the placenta. *Adv Drug Deliv Rev* 1999; 38: 41-58.
- 30) Benirschke K, Kaufmann P. *Pathology of the Human Placenta*. 2nd Edition, Springer-Verlag Press, New York, 1990.
- 31) Bianchi DW, Lo YM. Fetomaternal cellular and plasma DNA trafficking: the Ying and Yang. *Ann N Y Acad Sci* 2001; 945: 119-121.
- 32) Nelson JL. Microchimerism in human health and disease. *Autoimmunity* 2003; 36: 5-9.
- 33) Demir R. Fetal ve plasental membranlar ve plasenta gelişmesi. İnsanın Gelişimi ve İmplantasyon Biyolojisi 1. baskı. Palme Yayıncılık, Ankara, 1995; Bölüm 6-7: 148-209.
- 34) Demir R. İnsan plasentasında ışık mikroskopu, transmisyon elektron mikroskopu, tarayıcı elektron mikroskopu bulguları ve ikizlerde perfüzyon incelemeleri. Doktora tezi, Diyarbakır 1978.
- 35) Kaufmann P. Die Basalplatte der reifen menschlichen Placenta. I Semidünnschnitt-Histologie. *Z. Anat Entwicklungs* 1971; 135: 1-19.
- 36) Schulze B, Schlesinger C&Miller K. Chromosomal mosaicism confined to chorionic tissue. *Prenat Diagn* 1987; 7: 451-453.

- 37) Benirschke K&Kaufmann P. Charecterization of the Developmental Stages. Pathology of the Human Placenta 2nd Edition, Springer-Verlag Press, New York, 1990; chapter 11: p320-354.
- 38) Demir R, Demir AY&Erbengi T. Some ultrastructural observations on the cell death associated with the intranuclear inclusion formation. Tr J of Medical Sciences 1994; 20:139-147.
- 39) Boyd JD&Hamilton WJ. The Human Placenta. 1st Edition. Heffer and Sons Pres, Cambridge, 1970; Chapter IV: p214-218.
- 40) http://www.merck.com/media/mmhe2/figures/fg259_1.gif adlı web sayfasından yararlanılmıştır.
- 41) <http://www.medicine.ucsd.edu/cpa/rat> adlı web sayfasından yararlanılmıştır.
- 42) Enders AC, Blankenship TN. Comparative placental structure. Advanced Drug Delivery Reviews 1999; 38, 3-15.
- 43) Cross JC, Hemberger M, Lu Y, Nazaki T, Whiteley K, Mosutani M, Adamson S Li. Trophoblast functions, angiogenesis and remodeling of the maternal vasculature in the placenta. Molecular and Cellular Endocrinology 2002; 187: 207-212.
- 44) Parast MM, Aeder S and Sutherland AE. Trophoblast giant-cell differentiation involves changes in cytoskeleton and cell motility. Developmental Biology 2001; 230, 43-60.
- 45) Blandau RJ. Embryo-endometrial interrelationships in the rat and guinea pig. Anat Rec 1949; 104:331-351.
- 46) Barlow PW and Sherman MI. Cytological studies on the organization of DNA in giant trophoblast nuclei of the mouse and the rat. Chromosoma 1974; 47:119-131.
- 47) Hogan BL, Barlow DP and Kurkinen M. Reichert's membrane as a model for studying the biosynthesis and assembly of basement membrane components. Ciba Found Symp 1984; 108: 60-74.
- 48) Clark CC, Minor RR, Koszalka TR, Brent RL and Kefalides NA. The embryonic rat parietal yolk sac: Changes in the morphology and composition of its basement membrane during development. Dev Biol 1975; 46: 243-261
- 49) Kulay L and de Moraes FF. A histochemical study on the Reichert membrane of the rat's placenta. Acta Histochem 1965; 22: 309-321.
- 50) Wislocki GB and Padykula HA. Reichert's membrane and the yolk sac of the rat investigated by histochemical means. Am J Anat 1953; 92:117-151.
- 51) Davies J, Glasser SR. Histological and fine structurel observations on the placenta of the rat. Acta Anat. 1968; 69: 542-608.
- 52) Jollie WP, Craig SS. The fine structure of placental junctional zone cells during prolonged pregnancy in rats. Acta Anat 1979; 105: 386-400.
- 53) Padykula HA, Richardson D. A correlated histochemical and biochemical study of glycogen storage in the rat placenta. Am J Anat 1963; 112: 215-241.
- 54) Soares MJ. The prolactin and growth hormone families: Pregnancy-specific hormones/cytokines at the maternal/fetal interface. Reproductive Biology and Endocrinology 2004, 2:51.
- 55) Brosens I, Robertson WB&Dixon HG. The physiological response of the vessels of the placental bed to normal pregnancy. J Path Bact 1967; 93: 569-579.

- 56) Jollie WP. Fine structural changes in the junctional zone of the rat placenta with increasing gestational age. *J Ultrastructure Research* 1965; 12: 420-438.
- 57) Lundkvist O, Nilsson D, Bergstrom S. Studies on the trophoblast-epithelial complex during decidual induction in rats. *Am J Anat* 1979; 154: 211-230.
- 58) Jolli WP. Age changes in the fine structure of rat trophoblast giant-cells. *Anat Embryol* 1981; 162: 105-119.
- 59) He Y, Smith SK, Day KA, Clark DE, Licence DR&Charnok Jones DS. Alternative splicing of vascular endothelial growth factor (VEGF)-R1 (FLT-1) pre-mRNA is important for the regulation of VEGF activity. *Mol Endocrinol* 1999; 13: 537-545.
- 60) Redline RW&Lu CY. Localization of fetal major histocompatibility complex antigens and maternal leukocytes in murine placenta. *Lab Invest* 1989; 61: 27-36.
- 61) Achen MG, Gad JM, Stacker SA and Wilks AF. Placenta growth factor and vascular endothelial growth factor are co-expressed during early embryonic development. *Growth Factors* 1997; 15: 69-80.
- 62) Teesalu T, Mason R, Basset P, Blasi F and Talarico D. Expression of matrix metalloproteinases during murine chorioallantoic placenta maturation. *Dev Dynam* 1999; 214: 248-258.
- 63) Redline RW, Chernicky CL, Tan H-Q, Ilan J&Ilan J. Differential expression of Insulin-like growth factor-II in specific regions of the late (post day9.5) murine placenta. *Mol Reprod Dev* 1993; 36: 121-129.
- 64) Georgiades P, Watkins M, Burton J&Ferguson -Smith. Roles for genomic imprinting and the zygotic genome in placental development. *Proc Natl Acad Sci USA* 2001; 98: 4522-4527.
- 65) Zybina EV&Zybina TG. Polytene chromosomes in mammalian cells. *Int Rev Cytol* 1996; 165: 53-119, Review.
- 66) Linzer DI, Fisher SJ. The placenta and the prolactin family of hormones: regulation of the physiology of pregnancy. *Mol Endocrinol* 1999; 13: 837-840.
- 67) Damsky CH, Librach C, Lim KH, Fitzgerald ML, McMaster MT, Janatpour M, Zhou Y, Logan SK&Fisher SJ. Integrin switching regulates normal trophoblast invasion. *Development* 1994; 120: 3657-3666.
- 68) Cross J, Baczyk D, Dobric N, Hemberger M, Hughes M, Simmons DG, Yamamoto H and Kingdom JCP. Genes, development and evolution of the placenta 2003; 24, 123-130.
- 69) Pijnenborg R. Establishment of uteroplacental circulation. *Reprod Nutr Dev* 1988; 28: 1581-1586.
- 70) Pijnenborg R. The placental bed. *Hypertens Pregn* 1996; 15:7-23.
- 71) Carter AM. Placental circulation. In *Comparative Placentation*. Academic Press, London, 2000; pp:108-160.
- 72) Steven D. Anatomy of the placental barrier. In *Comparative Placentation*. Academic Pres, London, 2000; pp: 25-57.
- 73) Steven D&Morris G. Development of foetal membranes. In *Comparative Placentation*. Academic Pres, London, 2000.
- 74) Leiser R, Krebs C, Elbert B&Dantzer V. Placenta vascular corrosion cast studies: a comparison between ruminants and humans. *Microsc Res Tech* 1997; 38: 76-87.

- 75) Chilosi M, Piazzola E, Lestani M, Benedetti A, Guasparri I, Granchelli G, Aldovini D, Leonardi E, Pizzolo G, Doglion C, Menestrina F&Mariuzzi GM. Differential expression of p57Kip2, a maternally imprinted cdk inhibitor, in normal human placenta and gestational trophoblastic disease. *Lab Invest* 1998, 78: 269-276.
- 76) Ulukaya E Akciğer Kanseri Tanı ve Tedavide Temel İlkeler ve Uygulamalar. Bölüm III.
- 77) http://www.bmb.psu.edu/courses/biotc_489/notes/biointeract.htm adlı web sayfasından yararlanılmıştır.
- 78) www.users.rcn.com/BiologyPages/C/CellCycle.html adlı web sayfasından yararlanılmıştır.
- 79) <http://www.biologymad.com/CellDivision> adlı web sayfasından yararlanılmıştır.
- 80) <http://www.sigmaaldrich.com> adlı web sayfasından yararlanılmıştır.
- 81) Alberts B., Johnson A., Lewis J., Raft M., Roberts K., Walter P. *The Molecular Biology of the Cell*, 4th edition, Garland Publishing, New York, 2002; pp 983-1009.
- 82) <http://www.cancerindex.org/geneweb/PCNA.htm#summary> adlı web sayfasından yararlanılmıştır.
- 83) http://www.iheworld.com/_protocols/antibody_protocols/pcna_santa_cruz.htm adlı web sayfasından yararlanılmıştır.
- 84) Samuel T, Weber HO, Funk JO. Linking DNA damage to cell cycle check points. *Cell Cycle* 2002; 1:3, 162-168.
- 85) <http://www.mblintl.com/mbli/research/resources> adlı web sayfasından yararlanılmıştır.
- 86) <http://www.lycoming.edu/~newman/courses/bio43501> adlı web sayfasından yararlanılmıştır.
- 87) Santa Cruz firmasının 2004 yılı kataloğundan yararlanılmıştır.
- 88) Swanton C. Cell-cycle targeted therapies. *Lancet Oncol* 2004; 5(1): 27-36, Review.
- 89) Watanabe G, Albanese C, Lee RJ, Reutens A, Vairo G, Henglein B, Pestell RG. Inhibition of cyclin D1 kinase activity is associated with E2F-mediated inhibition of cyclin D1 promoter activity through E2F and Sp1. *Molecular and Cellular Biology* 1998; 18(6): 3212-3222.
- 90) <http://www.mblab.gla.ac.uk/~john/nltimings/img004.jpg> adlı web sayfasından yararlanılmıştır.
- 91) Özbey N, Orhan Y. *Diabetes Mellitus. Nobel Tıp Kitabevleri, İstanbul, 2002.*
- 92) Watkins PJ. *ABC of Diabetes*, 5. baskı. BMJ Yayın Grubu Limited, 2003.
- 93) Yenigün M. *Her Yönüyle Diabetes Mellitus Nobel Tıp Kitabevleri, İstanbul, 1995.*
- 94) Bağrıaçık N. *Diabetes Mellitus ve Gebelik. İÜ.Cerrahpaşa Tıp Fakültesi Sürekli Tıp Eğitimi Etkinlikleri Diabetes Mellitus Sempozyumu. 18-19 Aralık 1997, İstanbul, s. 131-143.*
- 95) Schneider H, Desoye G. Strukturelle und funktionelle Veränderungen in der Plazenta bei Diabetes in der Schwangerschaft. *Gynakologe* 1998; 31. 173-181.
- 96) Reece EA, Homko CJ. Why do diabetic women deliver malformed infants? *Clin Obstet Gynecol* 2000; 43 (1), 32-45.

- 97) Loeken MR. Current perspectives on the causes of neural tube defects resulting from diabetic pregnancy. *Am J Med Genet C Semin Med Genet.* 2005; 15,135 (1):77-87.
- 98) Reece EA, Ma XD, Zhao Z, Wu YK, Dhanasekaran D. Aberrant patterns of cellular communication in diabetes-induced embryopathy in rats: II, apoptotic pathways. *Am J Obstet Gynecol* 2005;192 (3): 967-72.
- 99) Cirkel U, Burkart W, Stahler E and Buchholz R. Effects of Alloxan-Induced Diabetes Mellitus on the Metabolism of the Rat Placenta. *Arc Gynecol* 1986; 237: 155-163.
- 100) Padmanabhan R, Al-Zuhair AGH. Congenital malformations and intrauterine growth retardation in streptozotocin induced diabetes during gestation in the rat. *Reproductive Toxicology* 1988; 1, no2,117-125.
- 101) Beard R, Diabetes. In *Medical Disorders In Obstetric Practice*. De Swiet M, Ed. Oxford, Blackwell, 1984, P347-384.
- 102) Pedersen JF, Molsted-Pedersen L. Early growth retardation in diabetic pregnancy. *Br Med J* 1979; 1: 18-19.
- 103) Canavan JP, Goldspink DF. Maternal diabetes in rats. II. Effects on fetal growth and protein turnover. *Diabetes*, 1988; 37: 1671-1677.
- 104) Moley KH, Chi MM, Knudson CM, Korsmeyer SJ and Mueckler MM. Hyperglycemia induces apoptosis in pre-implantation embryos through cell death effector pathways. *Nat Med* 1998; 4 (12), 1421-1424.
- 105) Pampfer S, Vanderheyden I, Mccracken JE, Vesela J, De Hertogh R. Increased cell death in rat blastocysts exposed to maternal diabetes in utero and to high glucose or tumor necrosis factor- α in vitro. *Development* 1997; 124: 4827-4836.
- 106) Pampfer S. Apoptosis in rodent peri-implantation embryos: differential susceptibility of inner cell mass and trophoectoderm cell lineages. *Placenta* 2000;21 (Suppl): S3-S10.
- 107) Hinck L, Thissen JP, Pampfer S, Hertog R. Effect of high concentrations of glucose on differentiation of rat trophoblast cells in vitro. *Diabetologica* 2003; 46:276-283.
- 108) Husain SM, Frost R, Mughal ZM. Effect of diabetes mellitus on rat placenta cellularity. *Early Human Development* 2001; 60, 207-214.
- 109) Paunesku T, Mittal S, Protic M, Oryhon J, Korolev SV, Joachimak A and Woloschak GE. Proliferating Cell Nuclear Antigen (PCNA): Ringmaster of the genome. *Int J Radiat Biol* 2001; vol.77, no. 10, 1007-1021.
- 110) Maruo T, Ishihara N, Samoto T, Murakoshi H, Laoag-Fernandez Jb, Matsuo H. Regulation of human trophoblast proliferation and apoptosis during pregnancy. *Early Pregnancy* 2001;5 (1):28-29.
- 111) Watanabe H, Pan Z-Q P, Schreiber -Agus N, DePinho R, Hurwitz J and Xiong Y. Suppression of cell transformation by the cyclin-dependent kinase inhibitor p57^{Kip2} requires binding to proliferating cell nuclear antigen. *Proc Natl Acad Sci USA* 1998; vol 95, 1392-1397
- 112) Zhang P, Wong C, Depinho RA, Harper JW and Elledge SJ. Cooperation between the cdk inhibitors p27^{Kip1} and p57^{Kip2} in the control of tissue growth and development. *Genes & Development* 1998; 12: 3162-3167
- 113) Denicourt C and Dowdy SF. Cip/Kip proteins: more than just CDKs inhibitors. *Genes&Development* 2004; 18, 851-855.

- 114) Bamberger AM, Sudahl S, Bamberger CM, Schulte HM and Löning T. Expression patterns of the cell-cycle inhibitor p27 and the cell-cycle promoter cyclin E in the human placenta throughout gestation: implications for the control of proliferation. *Placenta* 1999; 20, 401-406
- 115) Matsuura T, Takahashi K, Nakayama K, Kobayashi T, Choi-Miura NH, Tomita M, Kanayama N. Increased expression of vascular endothelial growth factor in placentas of p57^{Kip2} null embryos. *FEBS Letters* 2002; 532, 283-288
- 116) Takahashi K, Kobayashi T and Kanayama N. P57^{Kip2} regulates the proper development of labyrinthine and spongiotrophoblasts. *Molecular Human Reproduction* 2000; vol.6, no.11, 1019-1025.
- 117) Hattori N, Davies TC, Anson-Cartwright L and Cross JC. Periodic expression of the cyclin-dependent kinase inhibitor p57^{Kip2} in trophoblast giant cells defines a G2 like phase of the endocycle. *Molecular Biology of the Cell* 2000; vol 11, 1037-1045

ÖZGEÇMİŞ

1980 yılında Ankara' da doğdu. 1991 yılında Hamdullah Suphi Tanrıöver İlkokulu' ndan, 1994 yılında Cumhuriyet Lisesi orta kısmından ve 1998 yılında Ayrancı Lisesi Yabancı Dil Ağırlıklı Kısım' dan mezun oldu. 2002 yılında Hacettepe Üniversitesi Fen Fakültesi Biyoloji Bölümünü üçüncülükle bitirerek lisans eğitimini tamamladı. 2002 yılında Akdeniz Üniversitesi, Histoloji ve Embriyoloji Anabilim Dalı Üreme Biyolojisi Yüksek Lisans Programına başladı. Halen Akdeniz Üniversitesi Sağlık Bilimleri Enstitüsü' nde Araştırma Görevlisi olarak görev yapmaktadır. Nuray Acar İngilizce bilmektedir.