T1547

T.C.
AKDENİZ ÜNİVERSİTESİ
TIP FAKÜLTESİ
RADYOLOJİ ANABİLİM DALI

MANYETİK REZONANS GÖRÜNTÜLEME İLE NORMAL OLGULARDA MEDULLA SPİNALİS TORAKAL SEGMENTİNDE ÇAP ÖLÇÜMLERİ

Dr. M. Gökhan YARAR

Uzmanlık Tezi

T1547

Tez Danışmanı

Doç. Dr. Utku Şenol

AKDENİZ ÜNİVERSİTESİ
REKTÖRLÜĞÜ KÜTÜPHANESİ

"Kaynakça Gösterilerek Tezimden Yararlanılabilir"

Antalya, 2003

Uzmanlık eğitimim boyunca her konuda değerli katkılarını esirgemeyen, Anabilim Dalı Başkanımız Sayın Prof. Dr. Ersin Lüleci başta olmak üzere, Sayın Hocalarım Prof. Dr. Timur Sindel, Prof. Dr. Oğuz Bircan, Prof. Dr. Can Özkaynak, Prof. Dr. Ali Apaydın, Prof. Dr. Adnan Kabaalioğlu, Prof. Dr. Saim Yılmaz, Doç. Dr. Utku Şenol, Doç. Dr. Gökhan Arslan, Doç. Dr. Metin Çubuk, Yrd. Doç. Dr. Kamil Karaali, Yrd. Doç Dr. Can Çevikol, Yrd. Doç. Dr. Kağan Çeken ile Uzm. Dr. Emel Alimoğlu'na, birlikte çalışmaktan mutluluk duyduğum araştırma görevlisi arkadaşlarıma, anabilim dalımızın sekreter ve diğer personeline, tezimin istatiksel planlanmasında ve değerlendirilmesinde yardımcı olan Öğr. Gör. Dr. Yeşim Şenol'a ve çalışmam sırasında yardımlarını esirgemeyen MR bölümü teknisyenlerine teşekkürlerimi sunarım.

Dr. M. Gökhan Yarar
Kasım 2003

İÇİNDEKİLER

KISALTMALAR iv

RESİMLER DİZİNİ v

ÇİZELGELER DİZİNİ vii

1. GİRİŞ VE AMAÇ 1

2. GENEL BİLGİLER 3

2.1. Merkezi Sinir Sistemi Anatomisi 3

2.1.1. Merkezi Sinir Sistemi ve Bölümleri 3

2.1.2. Medulla Spinalis 4

2.1.3. Medulla Spinalisin Dış Görünüşü 5

2.1.4. Medulla Spinalisin İç Yapısı 8

2.1.5. Medulla Spinalisin Zarları 11

2.1.6. Medulla Spinalisin Arterleri 12

2.1.7. Medulla Spinalisin Venleri 14

2.2. Tanı Yöntemleri 15

2.2.1. Myelografi 15

2.2.2. Dorsal Myelografi 16

2.2.3. Bilgisayarlı Tomografi (BT) ve BT- Myelografi 16

2.2.4. Manyetik Rezonans Görüntüleme 17

2.3. Spinal Kordda Atrofiye Neden Olan Hastalıklar 21

2.3.1. Subakut Kombine Dejenerasyon 21

2.3.2. Amyotrofik Lateral Skleroz 22

2.3.3. Radyasyon Myelopatisi 22
2.3.4. Posttravmatik Progresif Myelopati 24
2.3.5. Spinal Kordun İskemik Hastalıkları 24
2.3.6. Arteriovenöz Malformasyon 25
2.3.7. Servikal ve Torakal Spondilotik Myelopati 26
2.3.8. Multiple Skleroz 27

3. GEREÇ VE YÖNTEM 32

4. BULGULAR 35

5. TARTIŞMA 46

SONUÇ 60

ÖZET 62

KAYNAKLAR 64

KISALTMALAR

MRG	: Manyetik rezonans görüntüleme
MR	: Manyetik rezonans
BT	: Bilgisayarlı tomografi
MS	: Multiple skleroz
ALS	: Amyotrofik lateral skleroz
AVM	: Arteriovenöz malformasyon
AP	: Anteroposterior
SAP	: Sagittal planda anteroposterior
AAP	: Aksiyel planda anteroposterior
AT	: Aksiyel planda transvers

RESİMLER DİZİNİ

Resim 2.1. Multipl skleroz tanısı ile izlenen 52 yaşındaki erkek hastanın **A.** T1A sagital kesitte C5-C6 ve T1-T2 seviyelerinde kord çapında azalma. **B.** T2A sagital kesitte bu seviyelerde hiperintens demyelinizan plaklar.....31

Resim 2.2. Multipl skleroz tanısı ile izlenen 49 yaşındaki bayan hastanın **A.** T2A sagital kesitte C7-T2 seviyeleri arasında kord çapında azalma, C7-T1 ve T3-T4 seviyeleri arasında hiperintens demyelinizan plaklar ve T3-T4 seviyesinde kordda ekspansiyon. **B.** Kontrast madde enjeksiyonu sonrası T1A sagital kesitte T3-T4 seviyesinde patolojik kontrast tutulumu.....31

Resim 4.1. Servikal spinal korddaki olası patolojileri ekarte etmek ve torakal bölgenin incelenmesinde seviye tespitinde yardımcı olmak amacıyla servikal bölgeye yönelik alınan T2A sagittal görüntülerden örnekler. (Y: Yaş, K: Kadın, E: Erkek).....40

Resim 4.2. Sagital planda anteroposterior çap ölçümü için torakal spinal korda yönelik alınan T1A sagital görüntülerden örnekler (Y: Yaş, K: Kadın).....41

Resim 4.3. Otuzbeş yaşında erkek olgunun torakal spinal korduna yönelik alınan T1A sagittal görüntülerinde T1-T12 seviyeleri arasında anteroposterior (AP) çap ölçümlerine örnek.....42

Resim 4.4. Yirmiyedi yaşında kadın olgunun, transvers ve anteroposterior çap ölçümleri için T1, T5 ve T9 seviyelerinden alınan T1A aksiyel görüntüleri.....43

Resim 4.5. Otuzbeş yaşında erkek olgunun, transvers ve anteroposterior çap ölçümleri için T1, T5 ve T9 seviyelerinden alınan T1A aksiyel görüntüleri.....44

Resim 4.6 Otuzbeş yaşında erkek olgunun T1, T5 ve T9 seviyelerinden alınan T1A aksiyel görüntülerinde transvers ve anteroposterior çap ölçümleri 45

ÇİZELGELER DİZİNİ

4.1. T1 ile T12 seviyeleri arasında T1A sagittal planda anteroposterior (SAP) ortalama çap değerleri.....37

4.2. T1, T5 ve T9 seviyelerinde T1A aksiyel planda anteroposterior (AAP) ortalama çap değerleri.....38

4.3. T1, T5 ve T9 seviyelerinde T1A aksiyel planda transvers (AT) ortalama çap değerleri.....38

4.4. T1, T5, T9 seviyelerinde, T1A sagital planda anteroposterior (SAP) ortalama çap değerleri ile aksiyel planda anteroposterior (AAP) ortalama çap değerleri arasındaki ilişki tablosu.....39

1. GİRİŞ VE AMAÇ

Atrofiye neden olan spinal kord hastalıklarının tanısında ve tedavisinin izlenmesinde zaman zaman anatomik ölçümlere gereksinim duyulmaktadır. Multiple skleroz (MS), spondiloz, amyotrofik lateral skleroz (ALS), travma, iskemi, arteriovenöz malformasyon (AVM), radyoterapi, spinal tümörler, kronik iskemi ve B12 vitamini eksikliği gibi birçok hastalık spinal kordda atrofiye neden olabilmektedir. Atrofi spinal kordun hasarında önemli bir ölçüt olabilir (1). Özellikle multiple sklerozlu olgularda kord sık tutulan bölge olup atrofinin motor bozuklukların büyük bir kısmından sorumlu olduğu ve klinik bozukluklar ile arasında anlamlı korelasyon olduğu gösterilmiştir (2-11).

Spinal kordun değerlendirilmesinde kullanılan radyolojik inceleme yöntemleri myelografi, bilgisayarlı tomografi (BT), BT-myelografi ve manyetik rezonans görüntülemedir (MRG). Diğer radyolojik yöntemler ile de görüntülenmesine karşın MRG kord hastalıklarının değerlendirilmesinde, kontrast çözümleme gücü en yüksek görüntüleme modalitesidir. Doku kontrast çözümleme gücünün yüksekliği yanında multiplanar kesit alma yeteneği, myelografide olduğu gibi spinal kordu indirekt değil direkt olarak görüntüleyebilmesi, BT'de izlenen kemik artefaktların yokluğu MRG'yi spinal kordun anatomisinin ve hastalıklarının değerlendirilmesinde tercih edilen temel tanı yöntem konumuna getirmiştir (12,13,14). MRG atrofiyi tespit etmeyi ve kordun kesitsel olarak çapının ölçülmesini sağlayan bir tetkiktir ve MS'de sık tutulan spinal kordun atrofisini gösterebilmektedir (5,15,16).

Literatürde, kadavrada yapılan anatomik çalışmaların yanısıra farklı görüntüleme modaliteleri kullanılarak spinal kord ve kanala yönelik çap ölçüm çalışmaları yapılmıştır (17-22). Bu çalışmaların çoğu servikal ve üst torakal bölgeye yöneliktir. Ancak spinal kord torakal segmentine yönelik çalışmalar az sayıda olup bu bölgede MRG ile normal olgularda referans oluşturabilecek çap ölçümlerine ait yayına rastlanmamıştır.

MRG'de kord atrofisi halen görsel olarak değerlendirilmekte olup kullanılabilen bir ölçüm değeri yoktur.

Çalışmamızın amacı, normal olgularda, MRG yöntemi ile standard parametreler kullanarak, spinal kord torakal segmenti çap ölçümlerini saptamak ve kord atrofisinin tanı ve tedavi izleminde kullanılacak referans değerleri elde etmektir.

2. GENEL BİLGİLER

2.1. MERKEZİ SİNİR SİSTEMİ ANATOMİSİ

2.1.1. Merkezi Sinir Sistemi ve Bölümleri

Merkezi sinir sistemi, birbirinin devamı şeklinde olan medulla spinalis (omurilik) ve encephalon (beyin) denilen iki bölümden oluşur. Omurilik kanalis vertebralisde, beyin ise kavum kranide bulunur. Merkezi sinir sisteminin her iki bölümü de, substantia alba ve substantia grisea denilen iki ayrı yapıdan oluşur. Ancak beyinde substantia alba içte, substantia grisea dışta, omurilikte ise tersine substantia grisea içte, substantia alba dışta yer alır (23).

2.1.2. Medulla Spinalis

Medulla spinalis, foramen oksipitale magnumdan başlayarak kanalis vertebralis içerisinde kaudale doğru uzanan santral sinir sistemi kısmıdır. Foramen oksipitale magnum seviyesinin üzerinde medulla oblangata ile devam eder. Medulla spinalis, embriyolojik nöral tüpün en az değişikliğe uğrayan ve primitif segmental durumunu erişkinlerde de koruyan bölümüdür. Medulla spinalisi daha iyi tanımlayabilmek için embriyolojik gelişiminden kısaca bahsedilmesi uygun olur. Sinir sistemi nöral plak denilen ve yaklaşık üçüncü haftada beliren terlik şeklindeki kalınlaşmış embriyonik ektoderm bölgesinden gelişir. Ektoderm altında bulunan notokord ve ona komşu olan mesoderm, üstteki ektoderm tabakasının nöral plak şeklinde farklılaşmasını hızlandırır. Nöral plaktan daha sonraki dönemde nöral tüp ve nöral krista gelişir. Nöral tüp, beyin ve omurilik olmak üzere

merkezi sinir sistemi bölümlerine farklılaşır. Nöral krista ise kranial, spinal ve otonom sinirler ve ganglionlar olmak üzere periferik sinir sisteminin birçok oluşumuna kaynak teşkil eder. Nöral tüp oluşumu dördüncü haftanın erken dönemlerinde dördüncü ve altıncı somit çiftleri bölgesinde başlar. Bu daha sonra oluşacak olan medulla spinalis'in servikal bölümüne karşılık gelir. Bu evrede nöral plak ve nöral tüpün kranial 2/3'ü gelecekteki beyin, kaudal 1/3'ü gelecekteki medulla spinalisi temsil eder (23, 24).

Merkezi sinir sisteminin kanalis vertebralis içindeki bölümü olan medulla spinalis, ortalama 40-45 cm uzunluğunda, 10-12 mm çapında ve 30 gr ağırlığındadır. Merkezi sinir sisteminin ancak %2 sini oluşturmasına rağmen, fonksiyonu bu oranla kıyaslanamayacak kadar geniş ve önemlidir. Bu fonksiyonların başlıcaları şunlardır.

1. Vücudun büyük bölümünden gelen impulslar medulla spinalisden geçerek beyine ulaşır.
2. İstemli hareketleri başlatan impulslar yine medulla spinalisden geçerek iskelet kaslarına gider.
3. Birçok organın otonomik inervasyonunu sağlayan lifler buradan geçer.

Medulla spinalis, vertebraların korpusları ile arkusları arasında oluşan kanalis vertebralis içinde bulunur ve atlasın üst kenarı hizasında beynin medulla oblangata (bulbus) bölümü ile birleşir. Koni şeklindeki alt ucu erişkin erkeklerde 1. ve 2. lumbal vertebralar arasındaki diskus intervertebralis hizasına, kadınlarda ise 2. lumbal vertebranın ortaları veya alt sınırı hizasına kadar uzanır. Bu fark kemiklerin erkeklerde kadınlara oranla daha fazla büyümesi nedeniyle oluşur. Koni şeklindeki medulla spinalisin alt ucuna konus medüllaris denilir. Kanalis vertebralis içindeki medulla spinalisin pozisyonu ve

alt sınırı, kolumna vertebralisin özellikle öne doğru eğilmesi esnasında değişerek, biraz yukarı doğru çekilir. İntrauterin hayatın 3. ayına kadar vertebral kanalın tümü boyunca uzanan medulla spinalis, kemik ve sinir dokusunun farklı büyümelerinden dolayı yavaş yavaş yukarıya çekilerek, yeni doğan bir bebekte 3. lumbal vertebra hizasına, erişkinlerde de normal hizasına (birinci lumbal vertebranın alt kenarı hizasına) erişir. Medulla spinalis, konus medüllarisden aşağıya doğru filum terminale olarak uzanır. Ortalama 20 cm uzunluğunda olan filum terminalenin 15 cm lik üst bölümü, duramater spinalisin oluşturduğu boşluğun içinde bulunur ve filum terminale internum (piale) ismini alır. Duramater spinalisin oluşturduğu boşluğun dışında kalan son 5 cm lik kısmına ise, filum terminale eksternum (durale) denilir. Filum terminale eksternum, aşağıda 1. koksigeal vertebranın dorsal yüzüne tutunarak sonlanır. Medulla spinalis kesitinin ortasında görülen kanalis centralis, filum terminale içinde de 5-6 mm devam eder (23).

2.1.3. Medulla Spinalisin Dış Görünüşü

Medulla spinalis, tam bir silindir şeklinde olmayıp, önden arkaya doğru biraz basıktır. Üst ve alt ekstremitelere giden (efferent) sinir lifleri hücre gövdelerinin bulunması ve yine her iki ekstremiteden gelen duyuları taşıyan sinir liflerinin (afferent) sinaps yaptıkları sinir hücrelerinin bulunması nedeniyle, servikal ve lumbal bölgelerde iki genişleme görülür. Intumescentia servikalis denilen birinci genişleme üst ekstremite ile ilgilidir. 3. servikal vertebradan 2. torakal vertebraya kadar uzanır ve C4-T1 medulla spinalis segmentlerini içerir (En geniş çevresi C6 hizasında olup, 38 mm dir). Intumescentia

lumbosakralis denilen ikinci genişleme alt eksremite ile ilgilidir. 9. torakal vertebradan, medulla spinalis'in sonlandığı 1. ile 2. lomber vertebra arası hizasına kadar uzanır ve L2-S3 medulla spinalis segmentlerini içerir. (En geniş çevresi 12. torakal vertebra hizasında olup 33-35 mm dir (23).

Medulla spinalisin ön tarafında ve tam ortada boylu boyunca uzanan derin yarığa fissura mediana anterior, arkadaki sığ oluğa ise sulkus medianus posterior denilir. Fissura mediana anteriorun derinliği ortalama 3 mm kadardır. Transvers kesitlerde bu yarığın dip kısmında görülen ve her iki medulla spinalis yarısının beyaz cevherlerini birbirine bağlayan kısma kommissura alba anterior denilir. Sulkus medianus posterior ön tarafından kanalis santralis yakınına kadar sagittal yönde uzanan septum medianum posterior, funikulus posterioru oluşturan beyaz cevheri sağ ve sol olmak üzere iki yarıya ayırır. Spinal sinirlerin ön köklerinin çıktığı ön-dış taraftaki oluklara sulkus anterolateralis, arka köklerin girdiği arka-dış taraftaki oluklara ise sulkus posterolateralis denilir. Ayrıca medulla spinalisin her iki tarafında ve arka yüzünde servikal bölgenin tümü ile torakal bölgenin üst yarısında sulkus intermedius posterior denilen birer oluk daha bulunur (23).

Medulla spinalis, en büyükleri torakal, en küçükleri ise lumbal bölgenin alt yarısı ile sakral bölgede bulunan 33 segmentten oluşur. Bu segmentlerden 8'i boyun bölgesinde (pars cervikalis), 12'si göğüs (pars thoracalis), 5'i lumbal bölgede (pars lumbalis), 5'i sakral bölgede (pars sakralis) ve 3'ü de koksigeal bölgede (pars coccygea) bulunur. Spinal sinirler çıktıkları segmentlere göre isimlendirilir. Her bir spinal segmentten bir çift spinal sinir çıkar. Ancak son iki segmentin rudimenter olması nedeniyle, sadece 1 çift koksigeal spinal

sinir bulunur. Bu nedenle medulla spinalisin 33 segmentine karşılık, 31 çift spinal sinir bulunmaktadır. Medulla spinalis segmentlerinin kalınlığı, ortalama olarak servikal bölgede 13 mm, torakal bölgenin ortalarında 26 mm dir. Buradan itibaren aşağıya doğru incelerek 15 mm, sonlara doğru 4 mm'ye kadar iner. 31 çift spinal sinirin 8'i boyun, 12'si göğüs, 5'i sakral ve 1'i de koksigeal segmentlerden çıkar. 1. spinal sinir 1. servikal vertebra ile oksipital kemik arasından, 8. spinal sinir 7. servikal vertebra ile 1. torakal vertebra arasından, bundan sonrakiler ise kendi sayılarına uyan vertebranın aşağısındaki foramen intervertebraleden geçerler. Medulla spinalise sulkus posterolateralisten giren ve periferden duyuları getiren liflerin oluşturduğu yapıya radiks posterior (sensoria) adı verilir. Sulkus anterolateralisten çıkarak medulla spinalisi terk eden motor liflerin oluşturduğu yapıya ise radiks anterior (motoria) adı verilir. Radiks anterior ve radiks posterior, foramen intervertebralede birleşerek bir spinal siniri oluşturur. Her bir spinal sinir içerisinde genel somatik efferent, genel somatik afferent, genel visseral efferent ve genel visseral afferent sinir lifleri bulunur. %8 oranında 1. servikal segmentinde ve tüm koksigeal segmentlerde arka kök bulunmaz. Spinal sinirleri oluşturan kökler kendisine ait foramen intervertebralelerden geçeceğinden, canalis vertebralis içinde bir miktar aşağıya doğru uzanırlar. Son spinal siniri oluşturacak kökler, ortalama 24 cm ilerledikten sonra kendi forameninden geçmektedir. Bu şekilde filum terminale ve etrafındaki kökler at kuyruğuna benzediğinden medulla spinalisin alt ucuna kauda equina denilir (23, 24).

2.1.4. Medulla Spinalisin İç Yapısı

Medulla spinalis hem yapı, hem de fonksiyon bakımından farklı iki bölümden oluşur. İç (merkezi) kısımda gri cevher (substantia grisea), bunun dış kısmında (perifer) ise beyaz cevher (substantia alba) bulunur. Gri cevherin esasını hücre gövdeleri ve myelinsiz lifler, beyaz cevheri de myelinli sinir lifleri oluşturur. Gri cevher, hücre kümeleri (nükleus) ve sütunlarından (kolumna), beyaz cevher ise yollar (traktus) ve lif demetlerinden (fasikulus) meydana gelmiştir (23).

Substantia Grisea (Gri Cevher)

Ortada yer alır ve medulla spinalisin transvers kesitlerinde H harfi ya da kelebek şeklinde izlenir. Sinir hücreleri ve uzantıları, nöroglia ve kan damarlarından oluşur. Değişik seviyelerde şekli farklı olmakla birlikte, medulla spinalisin uzunluğu boyunca bulunur. Transvers bir kesitte substantia griseanın öne doğru olan uzantılarına kornu anterius, arka dışa doğru olan uzantılarına ise kornu posterius adı verilir. Bunlardan başka medulla spinalisin T1-L3 segmentleri arasında, substantia griseanın her iki yanında, kornu laterale adı verilen uzantılar bulunur. Medulla spinalis üç boyutlu olarak değerlendirildiğinde kornu anterius, kolumna anterior; kornu posterius, kolumna posterior; kornu laterale ise, kolumna intermedia (kolumna lateralis) adını alır. Sağ ve sol taraftaki substantia grisea arasında medulla spinalisin uzunluğu boyunca uzanan bir kanal vardır. Kanalis santralis adı verilen bu kanalın ön tarafındaki gri cevher kısmına kommisura grisea anterior, arka tarafındaki gri cevher kısmına ise kommisura grisea posterior denir. Kanalis santralis

içerisinde beyin-omurilik sıvısı bulunur. Yukarıda 4. ventrikül ile devam eden kanalis santralis, aşağıda konus medüllaristen sonra filum terminale içerisinde yaklaşık 5-6 mm seyrederek sonlanır (24).

Gri maddenin miktarı ve şekli medulla spinalisin değişik bölgelerinde farklılıklar gösterir. Intumescentia servicalis ve lumbosakralisde diğer bölgelere oranla daha fazla, torakal bölgede ise daha az bulunur. Gri maddenin fazla olduğu bölgelerde, üst ve alt ekstremitelere giden somatomotor liflerin hücre gövdeleri ile buralardan gelen duyusal liflerin sinaps yaptığı hücre gövdeleri yer alır. Gri maddenin beyaz maddeye oranla en yoğun olduğu yer konus medullarisdir. Boyun bölgesinde kornu posteriuslar dar, kornu anteriuslar ise geniştir. Göğüs bölgesinde her iki boynuz bölümü incelirken, kornu laterale daha belirginleşir. Bel bölgesinde her iki boynuz bölümü tekrar genişler ve nihayet konus medullarisde geniş bir kommissura grisea ile sınırları oval şekilli görülen kornular oluşur. Gri maddede bulunan hücreler radiküler, funiküler ve iç hücreler olmak üzere üç gruba ayrılırlar (23).

Substantia grisea burada bulunan nöronların büyüklüğü, şekli, hücresel özellikleri ve değişik bölgelerdeki yoğunlukları göz önüne alınarak on laminaya ayrılmıştır. Laminalar, arka boynuzun ucundan başlayıp, ön boynuza doğru büyüyen Romen rakamları ile numaralandırılmışlardır. Lamina I, kornu posteriusun en arka sınırında, lamina IX ise kornu anteriustadır. Bunların arasındaki laminalar, küçükten büyüğe olmak üzere, arkadan öne doğru sıralanır. Lamina X kanalis santralisin çevresinde yer alır (24).

Lamina I-IV, genel olarak deriden gelen afferent liflerin sinaps yaptığı laminadır. Lamina V ve VI'ya proprioseptif afferentler ile motor ve duyu korteksinden veya daha alt merkezlerden başlayan

yollar gelir. Bu laminaların, hareketlerin düzenlenmesi ile ilgili fonksiyonları olduğu düşünülmektedir. Lamina VII'nin mezensefalon ve serebellum ile çok sayıda bağlantıları olup postür ve hareketlerin düzenlenmesi ile ilgili fonksiyonları vardır. Lamina VIII iskelet kaslarının kontraksiyonunun düzenlenmesinde etkisi olduğu kabul edilir. Lamina IX'da iskelet kaslarını innerve eden alfa motor nöronlar ve intrafusal kas liflerini innerve eden gamma motor nöronlar vardır. Lamina X'da radiks posteriorlar ile gelen afferent liflerin bir bölümü sinaps yapar (24).

Substantia Alba (Beyaz Cevher)

Myelinli ve myelinsiz sinir lifleri, nöroglia ve kan damarlarından oluşur. Büyük bölümünü myelinli sinir liflerinin oluşturması nedeniyle rengi beyaz olarak görülür. Myelinli aksonların oluşturduğu bu kısım gri maddeyi çevreler. Funiculus anterior, her iki tarafta, orta hat ile ön sinir köklerinin çıkış yerleri arasında; funikulus lateralis, ön sinir köklerinin çıkış yerleri ile arka sinir köklerinin giriş yerleri arasında; funikulus posterior, arka sinir köklerinin girişi ile orta hat arasında yer alır. Beyaz cevherde medulla spinalisin çeşitli segmentlerini birbirine bağlayan yollar olduğu gibi medulla spinalisin çeşitli segmentlerindeki merkezleri beyin merkezlerine birleştiren yollar da vardır. Funiculuslar içerisinde, belirli fonksiyonlar ile ilgili akson demetleri ayrı gruplar halinde yerleşmişlerdir. Belirli bir fonksiyonu üstlenen ve genellikle liflerinin büyük çoğunluğunun aynı nukleusta sonlandığı akson demetlerine traktus veya fasikulus adı verilir. Bu traktusların veya fasikulusların üst merkezlere impuls

taşıyanlarına genel olarak çıkan yollar, supraspinal seviyelerden medulla spinalise impuls getirenlere inen yollar denir (23,24).

2.1.5. Medulla Spinalisin Zarları

Medulla spinalis beyinde olduğu gibi meninks adı verilen, dura mater, aracnoidea mater ve pia mater isimli üç zar tarafından sarılmıştır. Dura matere pakimeninks, arachnoidea mater ile pia mater'e ise leptomeninks adı da verilir. Dura mater, damar ve sinirden zengin bir yapıya sahiptir (24).

Dura Mater

Dura mater, medulla spinalisi ve kauda equinayı saran, yoğun, sağlam ve fibröz bir zardır. Yukarıda beyni saran duranın meningeal tabakası ile devam eder. Aşağıda ise 2. sakral vertebranın alt sınırı düzeyinde filum terminalede sonlanır. Dural kılıf kanalis vertebralis içinde gevşek olarak bulunur. Duramaterin iç yüzü arachnoidea mater ile temas halindedir (25).

Arachnoidea Mater

Arachnoidea mater, medulla spinalisi saran ince bir zardır ve piamatein dış tarafında, dura materin iç tarafında bulunur. Pia materden beyin omurilik sıvısı ile dolu ve geniş bir boşluk olan spatium subarachnoideum ile ayrılmıştır. Yukarıda foramen magnum aracılığı ile beyini saran arachnoidea mater ile devam eder. Aşağıda ise 2. sakral vertebranın alt sınırı düzeyinde filum terminalede sonlanır (25).

Pia Mater

Pia mater, medulla spinalisi sıkıca saran vasküler bir zardır. Her iki tarafta sinir kökleri arsında kalınlaşarak ligamentum dentikulatumu oluşturur. Bu bağ laterale doğru uzanarak arachnoidea ve duraya yapışır. Bundan dolayı medulla spinalis dural kılıfın ortasında asılı durur. Pia mater, her bir sinir boyunca uzanır ve her bir spinal siniri saran bağ doku ile devam eder (25).

2.1.6. Medulla Spinalisin Arterleri

Medulla spinalis arteriyel kanını a.spinalis anterior ve iki a.spinalis posterior olmak üzere üç ince arterden alır. Longitudinal uzanan bu arterler, kolumna vertebralisin dışındaki arterlerden ve foramen intervertebralelerden vertebral kanala giren küçük segmental arterler ile desteklenir. Bu damarlar medulla spinalisin yüzeyinde anastomoz yaparlar ve gri ile ak maddeye dallar verirler. Destekleyici arterlerin segmental düzeyleri ve büyüklükleri ile ilgili varyasyonlar oldukça sık görülür (25).

A.Spinalis Posteriorlar

Posterior spinal arterler, ya kranium içinde a.vertebralislerden direkt olarak, ya da a.inferior posterior serebellilerden indirekt olarak çıkarlar. Her bir arter, arka sinir köklerine yakın olarak medulla spinalisin arka yüzünde aşağıya iner ve medulla spinalise giden dallar verirler. Posterior spinal arterler, medulla spinalisin arka 1/3'ünü beslerler. Posterior spinal arterler üst torasik bölgede küçüktür ve bu yüzden bu bölgedeki radiküler veya segmental arterlerin tıkanmalarına

bağlı iskemiden medulla spinalisin ilk üç torasik segmenti daha fazla etkilenir (25).

A.Spinalis Anterior

Anterior spinal arter, kranium içinde her iki taraftaki a.vertebralislerden çıkan iki arterin birleşmesinden oluşur. Anterior spinal arter, medulla spinalisin ön yüzünde, fissura mediana anterior içinde aşağıya iner. Bu arterden çıkan dallar medulla spinalise girer ve medulla spinalisin ön 2/3'ünü beslerler. Üst ve alt torakal segmentlerde anterior spinal arter oldukça küçük olabilir. Bu bölgelerdeki radiküler veya segmental arterlerin tıkanmalarına bağlı iskemik nekrozdan medulla spinalis'in 4. torasik ve 1. lumbal segmentleri daha fazla etkilenir (25).

Segmental Spinal Arterler

Longitudinal olarak uzanan anterior ve posterior spinal arterler, her iki tarafta olmak üzere her bir intervertebral foramende küçük segmental arterler ile desteklenir. Segmental arterler, kolumna vertebralisin dışındaki arterlerin dallarıdır (derin servikal, interkostal ve lumbal arterler). Her bir segmental spinal arter, vertebral kanala girdikten sonra medulla spinalisin ön ve arka sinir köklerine eşlik eden radikularis anterior ve posteriora ayrılır. İlave besleyici arterler, vertebral kanala girer ve anterior ve posterior spinal arterler ile anastomoz yaparlar. Tek geniş ve besleyici arter olan a.medullaris anterior (a.radicularis magna, Adamkiewicz arteri), aortadan alt torasik ve ya üst lumbal düzeylerden tek taraflı olarak çıkar ve çoğunlukla medulla spinalise sol taraftan girer. Bu arterin önemi,

medulla spinalis'in alt 2/3'ünü besleyen ana kan kaynağı olma olasılığıdır (25).

2.1.7. Medulla Spinalisin Venleri

Medulla spinalisin venleri fissura mediana anteriorda seyreden v.spinalis anterior, sulkus intermedius posteriorda seyreden v.spinalis posterior ile sulkus anterolateralis ve sulkus posterolateraliste seyreden daha küçük çaplı venlere drene olur. Bu venler arasında bulunan çok sayıda anastomoz medulla spinalis çevresinde venöz bir ağ (venosus vascorona) oluşturur. Bu venler birleşerek v.radikularis anterior ve v.radikularis posteriora drene olur. V. radikularis anterior ve v. radikularis posterior ise pleksus venosus vertebralis internus anterior ve pleksus venosus vertebralis internus posteriora açılırlar. Bu pleksusların torakal, abdominal ve interkostal venler ile bağlantıları vardır. Pleksus venosus vertebralis internus anterior ve posterior, foramen magnum seviyesinde v.vertebralis, sinus sigmoideus ve sinus oksipitalis ile birleşen dallar verir. Medulla spinalis venlerinde, valvulalar bulunmadığı için, içlerindeki kan bu bağlantılar aracılığı ile sistemik venöz dolaşıma geçebilir (24).

2.2. TANI YÖNTEMLERİ

Medulla spinalis tüm radyolojik görüntüleme yöntemleri ile değerlendirilebilen karmaşık bir yapıdır. İncelemede konvansiyonel röntgen gibi projeksiyon yöntemleri ve BT-MR gibi kesit görüntüleme yöntemleri kullanılır. Eskiden spinal kordun değerlendirilmesinde temel yöntem olan myelografi teknik gelişmelerin ilerlemesi ile yerini noninvaziv olan MRG'ye bırakmıştır. MRG medulla spinalis anatomisinin morfolojik ve patolojik değişikliklerinin ortaya konmasında duyarlılığı son derece yüksek görüntüleme tekniğidir. Her düzlemde kesit alabilme özelliği ve noninvazif olması nedeniyle spinal kord patolojisi düşünülen olgularda ilk ve temel tanı yöntemi konumundadır.

2.2.1. Myelografi

Subaraknoid aralığa kontrast madde verilerek yapılan, spinal kanalın radyografik inceleme yöntemidir. İyonik olmayan düşük osmalariteli suda eriyen iyotlu kontrast maddeler kullanılır. Tetkikten en az 3 saat önce oral gıda almamalıdır. Tetkitken önce mesane boşaltılmalı ve gerekiyorsa sedasyon uygulanmalıdır. Girişim bölgesinde ve subaraknoid mesafede enfeksiyonu olan, kontrast maddeye karşı reaksiyon hikayesi olan olgularda yapılmamalıdır. Lomber bölgeden 22 gauge'luk 9 cm uzunluğunda iğne ile subaraknoid aralığa 300 mg/ml konsantrasyonunda bir kontrast madde 7-10 ml miktarında 30-60 saniyede verilir. Spinal kanal giriş bölgesi için genellikle L3-L4 intervertebral aralık kullanılır. İliak çıkıntı L4 vertebra seviyesindedir. Dejeneratif değişiklikler nedeniyle lomber

bölgeden kontrast madde verilemeyen olgularda suboksipital yol kullanılabilir (26,27).

Normal spinal kanal myelografide, her iki tarafında subaraknoid aralığı temsil eden düzgün kenarlı yoğun kontrast madde kolonları bulunan, ortası daha az yoğun bir boru şeklinde görülür. Daha az kontrastlı kesim omuriliği temsil eder. Myelografi spinal kordun kontur anormalliklerini saptayabilir. Subaraknoid kolonlarda ve spinal kordda izlenen değişiklikler ile yer kaplayan oluşumlar hakkında topografik (intramedüller, intradural-ekstramedüller ve ekstradural) bilgi sağlanabilir (27).

2.2.2. Dorsal Myelografi

Lumbosakral myelografi tamamlandıktan sonra hasta dekübitis pozisyonunda iken tetkik masasının baş tarafı yavaşça aşağı doğru indirilir. Kontrast madde birkaç saniye içerisinde hareket eder ve hızla servikal bölgeye doğru gelir. Kontrast maddenin beyin içine girmesini önlemek için hastanın başının altına yastık konularak boyuna yana fleksiyon yaptırılır. Hastaya derin nefes aldırılıp diafragmanın aşağıya indirilmesi kontrast maddenin yukarı çıkmasını sağlar. Yan myelogram alındıktan sonra yavaş şekilde hasta supin pozisyona getirilir, ön-arka myelogram alınır. Daha sonra oblik pozisyonlara getirilerek oblik myelogramlar alınır (26).

2.2.3. Bilgisayarlı Tomografi (BT) ve BT- Myelografi

Kemik yapıların incelenmesinde BT temel kesitsel görüntü yöntemidir. Aksiyel planda ince kesitlerle tarama yapılır. Kesit kalınlığı 2-3 mm dir. Gerekirse sagittal ve koronal planda reformasyon

yapılır. En önemli endikasyonlardan biri disk hernilerinin demonstrasyonudur. Spinal kordu ve kökleri çevreden ayırabilmek için tekal aralığa kontrast madde verilerek BT yapılır. Medulla spinalis ve subaraknoid mesafeye olan basılar BT-Myelografi ile daha iyi değerlendirilir. BT-myelografi invazif bir yöntem olmakla birlikte bazı olgularda spinal kanala olabilecek basıları, spinal kordda kontur anomalliklerini ve torakal bölgedeki disk hernilerini araştırmada kullanılabilir (27).

2.2.4. Manyetik Rezonans Görüntüleme

Manyetik Rezonans Görüntüleme (MRG), radyofrekans dalgaları kullanılarak gerçekleştirilen, spinal kordun morfolojik ve patolojik değişikliklerinin tespitinde duyarlılığı ve doku kontrast rezolüsyonu en yüksek tıbbi görüntüleme yöntemidir. Diğer invazif ve noninvazif görüntüleme teknikleri ile karşılaştırıldığında, yapısal ve işlevsel bilgileri mükemmel bir şekilde verirken diğer teknikler ile görüntülenemeyen pek çok anatomik bölge ve yapının değerlendirilmesine de olanak tanır. MRG, santral sinir sisteminde temel tanı yöntemi konumundadır. Dokuların T1 ve T2 değerlerindeki farklılıkların, dokuların dansite farklılıklarından çok daha fazla olması nedeniyle MRG röntgen ve BT'den daha yüksek yumuşak doku kontrastı sağlar. MRG'nin santral sinir sisteminde temel yöntem olması; yüksek doku kontrastı çözümleme gücüne, üç düzlemde de görüntü alabilme yeteneğine, kemik artefaktının olmamasına, damarları kontrastsız görüntüleyebilmesine, iyonizan radyasyon bulunmamasına ve kullanılan kontrast maddelerin iyotlu kontrast maddelerden daha emniyetli olmasına bağlıdır. Birçok merkezde MR,

myelografi uygulamasını ortadan kaldırmıştır. Medulla spinalis lezyonlarında temel yöntem konumundadır (28).

MRG'nin bu üstünlüklerini ortaya koyabilmek için sistemin ve yöntemlerin kullanıcılar tarafından çok iyi bilinmesi gerekmektedir. Diğer tanı tekniklerinde olduğu gibi, kilinik bilgiler ışığında inceleme protokolünün oluşturulması büyük önem taşımaktadır. Bu nedenle MRG, kesinlikle bir tarama yöntemi olarak kabul edilmemelidir. MR cihazlarında, genellikle üretici firmalar tarafından temel ölçüm teknikleri için optimize edilmiş sekans protokolleri hazırlanmıştır. Bununla birlikte hastadan hastaya değişiklik gösteren kişisel faktörler ve aranan patolojinin çeşitli özelliklerine bağlı olmak üzere bir MR incelemesi, tamamen incelemeyi yapan radyolog hekimin tecrübesi ile kesin tanısal bilgileri ortaya koyabilmektedir. Tüm bölgelerin incelenmesinde, anatomik detayının değişik düzlemli kesitlerle irdelenmesi ve eğer patolojik bir bulgu saptanmışsa en az iki sekans ile patolojik özelliklerin araştırılması bir MRG incelemesinin temel niteliklerini oluşturur. Sagittal planda T1 ve T2 SE sekansları rutindir (28).

MR incelemeye alınacak hastalarda inceleme öncesinde ayrıntılı bir sorgulama ile tetkik için herhangi bir kontrendikasyon olup olmadığının araştırılması gerekmektedir. Çünkü statik manyetik alanın biyolojik etkileri ne kadar önemsiz ise de fiziksel etkileri çok önemlidir. Fiziksel etkileşim ferromanyetik objeler ile gerçekleşmektedir. İntakranial anevrizma klipsleri, vena kava filtreleri, inravasküler stentleri, ferromanyetik komponent içeren embolizasyon koilleri, ferromanyetik cochlear veya oküler implantları, kardiyak ve ortopedik cerrahide kullanılan metalik implantları, ve göz

içerisinde metalik yabancı cisim bulunan hastalar MRG incelemesi için kontrendikedir.

MRG, noninvazif bir yöntem olmasına rağmen hastaların kapalı ve gürültülü bir ortamda kalması nedeniyle işlem öncesinde hastalar tetkik hakkında bilgilendirilmelidirler. Hastaların tetkik süresince hareketsiz kalması gerekmektedir. Bu nedenle sekans seçimlerinin iyi yapılması ve tetkik süresinin kısa tutulması görüntü kalitesi açısından gereklidir. MRG cihazına alınacak hastalar tetkik odasına girmeden önce üzerinde bulunan gözlük, toka, takılar vb cisimleri, diş protezini, duyma cihazını çıkartması gerekmektedir (28).

Spinal ve paraspinal bölgenin anatomik yapısı ve alan olarak küçüklüğü nedeniyle görüntüleme için yüzey sarmaları (surface coils) kullanılmalıdır. İnce kesit kalınlığı ve dar kesit aralıkları tercih edilmelidir. Artefaktları minimalize etmek için kesit kalınlığı minimum (genellikle 3-4 mm) olmalı ve faz kodlama step sayısı en az 192 (192x256 matriks) olmalıdır (21,29). MR kalitesini düşüren faktörler arasında kardiak pulsasyonlara bağlı hareket artefaktları, solunum artefaktları ve BOS pulsasyonları sayılabilir (16). Torasik bölgede hareket artefaktları kardiak gating veya presatürasyon bantlama tekniği ile önlenebilir (30).

Tüm spinal anatominin ayrıntılı ve yeterli değerlendirilmesi için, rutin inceleme T1 ve T2 SE sekanslarını mutlaka içermelidir. Servikal ve torakal bölgenin değerlendirilmesinde, T1 ve T2 ağırlıklı kesitler servikomedüller bileşke seviyesinden başlamalıdır. T1 ağırlıklı görüntüler ile morfoloji, T2 ağırlıklı görüntüler ile patolojik bulgular daha iyi demonstre edilir.

Torakal vertebral kolon çapı kraniokaudal yönde giderek genişlemesine rağmen bu düzeylerdeki nöral elemanlar servikal bölge

ile karşılaştırıldığında daha da küçüktür. Bu nedenle morfolojiyi ve patolojik bulguların daha iyi bir şekilde değerlendirilebilmesi için torakal seviyede mümkün olduğu kadar ince kesit kalınlıkları seçilmelidir. Torakal bölgenin incelemelerinde dikkat edilmesi gereken bazı noktalar mevcuttur. Tetkike başlamadan önce alınan öncü görüntülerin (survey) tüm servikal bölgeyi de içermesine dikkat edilmelidir. Bu sayede hem torakal vertebraların düzeyleri doğru olarak sayılabilir hemde torasik düzeyde nöral disfonksiyona neden olabilen servikal spinal bölge patolojileri değerlendirilebilir. T1 ve T2 ağırlıklı sagittal görüntüler torasik anatominin değerlendirilmesi yanında vertebral korpuslara ait patolojilerin değerlendirilebilmesinde de faydalıdır. Sagittal kesitlerin değerlendirilmesinden sonra eğer patoloji varsa aksiyel kesitler alınmalıdır (28).

2.3. SPİNAL KORDDA ATROFİYE NEDEN OLAN HASTALIKLAR

2.3.1. Subakut Kombine Dejenerasyon

Vitamin B12 (Kobalamin) eksikliğinde pernisiyöz anemi, subakut kombine dejenerasyon ve polinöropati gelişebilir. Kobalamin eksikliği, besinlerle alınan vitaminin emilememesine bağlıdır. Vitamin B12 yetmezliğinin neden olduğu nörolojik komplikasyonların patogenezi açık değildir. Ancak B12 vitaminin eksikliği, kobalamin bağımlı metilkobalamin esteraz enziminin aktivitesinin azalmasına neden olur ve myelin için toksik olan metilmalonik asit seviyesi artar (14). Sonuç olarak spinal kord beyaz cevherde myelin kılıfı ve aksonlarda hasarlanma olur. Subakut kombine dejenerasyon medulla spinaliste funikulus posterior ve lateralis, serebral beyaz cevher ve n.optikus'taki liflerin segmental demyelinizasyonu ve akson kaybıyla nitelidir. En ağır hasar özellikle servikal ve üst torakal bölgenin arka ve lateral kordonlarında ortaya çıkar. Derin duyu kaybı ve piramidal belirtiler verir. Alt ve üst ekstremitelerde kuvvetsizlik, spastisite, sensorispastik yürüme bozukluğu, görme alanı bozuklukları, primer optik atrofi, bellek bozuklukları ve depresyon saptanabilir. MRG'de T2 ağırlıklı görüntülerde spinal kordun posterior ve lateral kesimlerinde ödemi temsil eden hiperintens görünümler saptanabilir. Spinal kordun servikal ve/veya torakal segmenti tutulabilir. Ancak Srinkanth ve arkadaşlarının araştırmasında spinal kord lateral kolumnadaki anormal sinyal intensitesinin gösterilemediği bildirilmektedir (14). Ancak bazı yazarlar lateral kolumnadaki tutulumu ve atrofiyi demonstre etmişlerdir (31,32). Subakut kombine

dejenerasyon ilerleyicidir. Erken tanı ve tedavi ile MRG'de spinal kord atrofisi bulguları olmadan lezyonlar gerileyebilir (33,34).

2.3.2. Amyotrofik Lateral Skleroz

Medulla spinalis ön boynuz motor hücrelerinde, beyin sapı motor nükleuslarında ve kortikospinal traktuslarda dejeneratif değişikliklerle karakterize, ilerleyici ve tedavisi olmayan, en sık rastlanan motor nöron hastalığıdır. Etyopatogenezi halen net olarak açıklanamamış bu hastalık 50 yaş dolaylarında, el ve kollarda güçsüzlük ve atrofi, alt ekstremitelerde hafif spastisite ve generalize hiperrefleksi ile karakterize klinik bulgularla gelişir. Olguların %5'i otozomal dominant geçiş gösterir. Kortikospinal traktustaki dejenerasyon spinal kordun alt segmentlerinden medulla düzeyine kadar olan kısımda değişik düzeylerde gelişebilmektedir. Kortikospinal traktustaki bu dejeneratif değişiklikler MRG'de T2 ağırlıklı görüntülerde hiperintens, T1 ağırlıklı görüntülerde hipointens olarak izlenir. Bu bulgu aksonal dejenerasyonu temsil eden myelin kaybı ve gliozisin bir sonucudur. Amyotrofik Lateral Skleroz'da ek olarak kortikospinal traktus dejenerasyonu ve ön boynuz motor nöronlarının kaybına bağlı olarak spinal kordda atrofi saptanabilir (28,33).

2.3.3. Radyasyon Myelopatisi

Medulla spinalisin ışınlama alanına girdiği radyoterapi uygulamalarının neden olduğu iatrojenik bir hastalıktır. İnsidansı total radyasyon dozu, fraksiyon dozu, tedavi süresi ve radyasyona maruz kalan kord uzunluğu ve teknik hatalar gibi faktörlere bağlıdır (35). Sinir dokusunun radyasyona bağlı doğrudan hasarı ve spinal kordu

besleyen damarlardaki değişikliklerin myelopatiden sorumlu olduğu ileri sürülmüştür. Radyoterapiye bağlı hasar hem venlerde hemde arterlerde oluşmaktadır. Hayvan çalışmalarında vasküler endotel hasarının beyaz cevher nekrozisinde primer etkisinin olduğu gösterilmiş. Vaskülopati ve glial atrofi erken ya da ileri yaşlarda geniş volümlere düşük doz radyoterapi uygulaması sonrası artan sıklıkla bildirilmektedir. Sonuç olarak demyelinizasyon ve nekrozis klinik ve deneysel radyasyon myelopatisinin dominant morfolojik özelliğidir. Radyasyondan etkilenen kord segmenti tamamen normal olabileceği gibi, atrofik ya da radyoterapi sonrası geçen süreye bağlı olmak üzere ödematöz ekspansiyon gösterebilir. Bazı yazarlar torasik kordun servikal korda göre radyasyona daha hassas olduğuna inanmaktadırlar. Bunun nedeninin ise "watershed" bölgelerinde (T1-T4) spinal kordun vasküler yapılarının daha kolay zedelenebilir olmasına ve akciğer transmisyonuna bağlı doz fenomenine bağlamışlardır (35).

Spinal kordda radyoterapi sonrası tek akut hasar ödemdir ve tedavinin başlangıcından günler ya da haftalar içinde ortaya çıkar. Ödem alanları T2 ağırlıklı MR kesitlerinde hiperintens olarak izlenir. Ödem genellikle geri dönebilir ve steroidlerle düzelir. Ortaya çıkışı geniş radyoterapi volümü ve kısa sürede verilen yüksek fraksiyon dozu ile ilişkilidir. Geç dönemde ortaya çıkan omurilik hasarları erken ve geç gecikmiş myelopati olarak sınıflandırılabilir. Erken gecikmiş radyasyon myelopatisi radyasyon uygulamasından haftalar sonra ortaya çıkar. Ekstremitelerde boyun fleksiyonu ile artan paresteziler, duyu kaybı, bacaklarda güçsüzlük, yürüyüş değişiklikleri spastisite, inkontinans ve Lhermitte fenomeni görülebilir. Lhermitte fenomeni kalıcı radyasyon hasarının habercisi olabilir. Medulla spinaliste demyelinizasyon ve oligodendrositlerdeki azalmaya bağlı olarak

geliştiği düşünülmektedir. Geç gecikmiş radyasyon myelopatisi iki ayrı formda görülür. Progressif myelopati şeklinde olanı radyasyon tedavisinden 12-15 ay sonra ortaya çıkar ve hiçbir zaman 6 aydan önce görülmez. Patolojik incelemede omurilik gri ve beyaz cevherini tutan nekroz alanları görülür. Progressif alt motor nöron tipi zaaf ile giden form ise radyasyondan 3-14 ay sonra ortaya çıkar. Ön boynuz hücrelerindeki patolojik değişikliklere bağlıdır (33,34).

2.3.4. Posttravmatik Progressif Myelopati

Spinal kord zedelenmesi olan hastalarda, uzun süreli klinik stabil dönem sonunda, nörolojik durumun kendiliğinden bozulması ile karakterize klinik bir durumdur. Bu klinik duruma eşlik eden görüntüleme bulguları, spinal kord atrofisi, myelomalazi, siringomyeli, spinal kord kompresyonu ve subaraknoid yapışıklıklardır (34).

2.3.5. Spinal Kordun İskemik Hastalıkları

Medulla spinalisin ön 2/3'lük kısmı anterior spinal arterden kan alır. Arka 1/3'ü ise iki adet posterior spinal arterin penetran dalları yada anastomotik pial damar ağı tarafından kanlandırılır. Medulla spinalisin içinde anterior ve posterior spinal arterlerin penetran dalları ile bu yapıyı çevreleyen anastomatik damar ağı dallarının kanlandırdığı bölgeler arasında "watershed" alanları vardır. Kollateral dolaşımın değişkenliği dolayısı ile kordun tüm bölgeleri dolaşım açısından yeterince korunmalı değildir. Bu nedenle şiddetli bir dolaşım yetersizliğinde kollateral dolaşımın yeterli olmadığı bölgelerde (sıklıkla orta ve üst torakal) iskemik nekroz gelişebilir.

Damar hastalıkları beyindekinin tersine omurilikte nadir olarak görülür. Spinal arterlerin aterosklerozu nadirdir ve emboliler ender olarak bu damarları tıkar. Aortun spontan diseksiyon veya rüptürü, travması, aortun 30 dakikadan fazla klempe edildiği ve özellikle torakal bölümüne yönelik olan cerrahi girişimler bu nedenler arasında sayılabilir. İleri sistemik hipotansiyonla seyreden kalp durması veya ağır kanama gibi klinik durumlarda omuriliğin kanlanmasının iyi emniyet altında olmadığı "watershed" alanlarda (özelikle alt torakal bölge) infarktlar oluşabilir. Vertebral anjiografi ve aortografiye bağlı iskemik myelopatiler bildirilmiştir. Dekompresyon hastalığında (Caisson Hastalığı) epidural venlerde serbest hale geçen azot gazı kabarcıkları omuriliğin venöz dolaşımını bozarak iskemik myelopatiye neden olabilir. Poliarteritis nodoza gibi vaskülitlerde ve sistemik lupus eritematosusta iskemik myelopati ortaya çıkabilir. Spinal meninkslerin etkilendiği kronik menejitlerde de myelopati gelişebilir. Spinal infarktlar MRG incelenmesinde lezyonun yerleşmesinin birkaç gün sonrasından itibaren T2 ağırlıklı kesitlerde hiperintens odaklar olarak görülebilir. Kronikleştikçe T1 ağırlıklı kesitlerde myelomalazik ve atrofik olarak izlenebilir (34).

2.3.6. Arteriovenöz Malformasyon

Spinal kord arteriovenöz malformasyonlar, intramedüller malformasyonlar ve intradural perimedüller malformasyonlar olarak iki grupta ele alınır. MRG'de geniş arteriyel besleyici damarlardan ve nidusta sinyal kayıpları izlenir. Subaraknoid sahadaki drene eden venlerde akım sinyalsizlikleri, kitle etkisi ya da trombüs görülebilir. Akım artefaktları görüntüyü bozabilir. İntramedüller kanamaya bağlı

kitle etkisi ve subaraknoid kanama görülebilir. Steal sendromu ve iskemiye sekonder spinal kordda atrofi ve gliozis izlenebilir (34).

2.3.7. Servikal ve Torakal Spondilotik Myelopati

İntervertebral disklerin dejenerasyonu, bunların geriye, spinal kanal içine doğru bombeleşme ve protrüzyonlar yapmaları, bununla birlikte vertebra korpuslarının disklere komşu köşelerinden geriye doğru uzanan osteofit oluşumlarının gelişmesi iskelet yaşlanmasının başlıca sonuçlarından biridir. Servikal spondiloz dediğimiz patolojik süreç spinal kolonun boyunda en hareketli olduğu yerlerde daha belirgin olarak ortaya çıkar ve en sık olarak C4-C5, C5-C6 ve C6-C7 aralıkları düzeyinde görülür. Bu patolojik sürecin omurga kanalını ve intervertebral foramenleri belirgin derecede daralttığı durumlarda omurilik ve spinal sinir kökleri progressif seyirli bir hasara uğrar. Spinal kanalın yapısal olarak dar olması ve/veya ligamentum flavumun hipertrofisi gibi faktörler de omurga kanalının daralmasına katkıda bulunur. Bu yapısal ve dejeneratif faktörlerin etkisi ile daralmış olan spinal kanalın içinde sıkışan omurilik, gündelik hayatın tekrarlayıcı boyun hareketleri sırasında kronik travmaya maruz kalır. Yüksekten düşme ve trafik kazası gibi major travmalar omurilikteki zedelenmeyi akut olarak arttırarak servikal spondilotik myelopatiyi belirginleştirebilir ya da o güne kadar hasarlanmamış omurilikte patolojik süreci başlatabilir. Servikal spondilotik myelopatide sıkışmanın doğrudan etkisinin yanısıra vasküler yetersizliğe bağlı iskemi nedeniyle de omuriliğin hasar gördüğü düşünülmektedir. Spinal kord atrofiye uğrayarak düzleşebilir, parankiminde demyelinizasyon ve nekrozla giden değişiklikler görülebilir (34).

Bütün disk protrüzyonları arasında torakal bölgenin disk hernileri en nadir olarak rastlananlardandır (36). Semptomatik torasik disk herniasyonları tüm disk herniasyonlarının %1'inden daha az bir kısmını oluşturur (36). Lomber ve servikal bölge ile mukayese edildiğinde torakal bölgeye ait disk herniasyonu insidansının düşük olmasının sebebi bu bölgedeki vertebra hareketlerinin az olmasına bağlıdır. Torasik disk herniasyonuna ait nörolojik bulgular daha ciddi olma eğilimindedir. Torakal segmentlerde, epidural mesafenin diğer bölgelere göre daha dar olması nedeniyle medulla spinalis son derece duyarlıdır. Torasik disk herniasyonları herhangi bir seviyede görülebilirsede %75'lik bölümü T8'in altındadır. Yalnız %4'ü T1 ile T3 arasındadır (36). Alt torakal segmentlerin daha hareketli olması ve bu düzeyde posterior longutidunal ligamentin daha zayıf olması nedeniyle alt torakal seviyelerde disk hernisi daha fazla görülür (36). Klinik bulguların başlangıcı akut veya subakut olabilir. Lokalize sırt ağrısı en sık rastlanan semptomdur. Ancak asıl semptomları başlatan travmadır. Olguların çoğunda kronik bir seyir vardır. Tanının geç konulması nörolojik ciddi semptomlara neden olur (34).

2.3.8. Multiple Skleroz

Multiple Skleroz (MS), çeşitli genetik ve çevresel faktörlerin kompleks ilişkileri nedeni ile tetiklenen otoimmunite nedeni ile ortaya çıktığı düşünülen, santral sinir sistemine ait demyelinizasyon ile karakterize bir hastalık olup bu hastalığa ait klinik ve patolojik tanımlama 1968 yılında Charcot tarafından yapılmıştır. Genellikle relaps ve remisyonlar ile giden ve histolojik olarak demyelinizasyon, inflamatuar değişiklikler ile gliozisin belirgin olarak izlendiği, santral

sinir sisteminde multifokal bozukluklara yol açan bir sendromdur. MS sıklıkla 3. ve 4. dekadda gelişmekte ve kadınlarda erkeklerden daha fazla görülmektedir. Olguların çoğunda ilk gelişen yakınma çift görme olmakla beraber başvuru yakınmaları genellikle güçsüzlük, duyu kayıpları, uyuşmalar ve yürüme güçlüğü olmaktadır. Hastalığın ilerlemesine paralel olarak sfinkter kontrolünün kaybı, körlük ve bilinç kaybına kadar ilerleyen ciddi nörolojik tablolar gelişebilmektedir.

MS tanısı başvuru semptomlarının çok farklı olması ve hastalığın remisyon ve relapslarla seyretmesi nedeniyle zor olmaktadır. Klinik olarak MS tanısını güvenli bir şekilde koymanın güçlüğü nedeniyle son derece ayrıntılı kriterler geliştirilmiştir. MS tanısı için spesifik olan bir test bulunmamaktadır. Tanı klinik bulgulara dayanmakla birlikte paraklinik testler, özellikle de MRG incelemesi tanının konulmasında çok yardımcı olmaktadır. Tanıya ulaşabilmek için nörolog, klinik parametreleri, MRG, beyin omurilik sıvısı (BOS) ve uyarılmış potansiyel incelemeleri gibi değerlendirmelerin sonuçlarını incelemelidir. Tüm hastalıklarda olduğu gibi MS'da da en objektif tanı kriteri lezyonların görüntülenmesidir. Santral sinir sistemi patolojilerinde başvurulan tıbbi görüntüleme yöntemleri içinde demyelinizan plakları büyük bir doğrulukla görüntüleyebilen tek tetkik yöntemi MRG'dir. Günümüzde MRG; tanı, klinik-lezyon ilişkisini gösterebilmek, aktivasyonu ve klinik seyirdeki varyasyonları değerlendirebilmek ve tedavi monitorizasyonu amacıyla kullanılmaktadır. Manyetik rezonans görüntülemenin multiple skleroz hastalarında ilk kullanılışı 1981 yılında Young ve ark. tarafından gerçekleştirilmiştir.

MS için tipik denebilecek lezyonlar MRG'de beyaz cevher dağılımlı, özellikle yan ventriküller ile ventriküllerin frontal ve oksipital boynuzları çevresinde yer alan irregüler, artmış sinyal intensitesi gösteren lezyonlardır (MS Plağı). Çapları 0,5 ile 3 cm arasında değişiklik gösterir. Plaklar periventriküler yerleşim dışında sentrum semiovale, korpus kallosum, beyinsapı, spinal kord ve serebellumda da görülmektedir. İnfratentoryal lezyonlar başlıca serebellum beyaz cevheri, pedinküller ve 4. ventrikül çevresindedir. T2 ağırlıklı görüntülerdeki yüksek sinyal intensiteli lezyonlar (plaklar) T1 ağırlıklı görüntülerde düşük sinyal intensiteli bölgeler olarak gözlenir (33, 37).

MS spinal formunda başlangıçtan beri spinal kord tutulumuna ait semptomlar mevcut olup daha çok ilerleyici gidiş söz konusudur. Medulla spinalis lezyonlarının varlığı prognostik açıdan olumsuz kriterler sayılmaktadır. Klinik olarak MS olgularının 1/3'ünde spinal kord tutulumu semptomları gelişebilmektedir. Her iki alt ekstremitede artmış tonusla birlikte spastik paraparezi, artmış tendon refleksleri ve iki taraflı plantar ekstansör cevap, mesaneye ait fonksiyon bozuklukları sık rastlanan bulgulardır. MS'e bağlı izole spinal kord sendromu olan hastalarla ilgili olarak yapılan çalışmalarda hastaların ancak %64'ünde servikal bölgede lezyon gösterilebilirken, bu oran torako-lumbar bölge için ancak %28 olarak verilebilmektedir (1).

Spinal MS'de lezyonlar T2 ağırlıklı serilerde hiperintens yuvarlak odaklar şeklindedir (Bkz. Resim 2.1 ve 2.2). Bu lezyonlar T1 ağırlıklı incelemelerde herhangi bir bulgu vermezler, ancak akut dönemde bazı olgularda kordda fokal ekspansiyon ile karakterize

olabilirler. Bu durum intramedüller tümörler ile karışabilir. Böyle olgularda sadece MR bulguları ile ayırıcı tanı yapmak mümkün olmaz. Aktif MS plaklarının kontrast madde tutulumu gösterdikleri gösterilmiştir. MS hastalarında spinal korddaki T2 hiperintens lezyonlar ve kontrast tutulumunun yanısıra spinal kord atrofisi hastaların aktivitesini değerlendirmede bir başka potansiyel bulgudur (1,8,11). Ayrıca kontrast verilerek yapılan MR çalışmalarında enflamatuar aktivitenin görülmediği halde atrofi ilerleyebilir. Böylece MS hastalarında tedavi etkinliğini değerlendirmede atrofi objektif bir bulgu olarak kabul edilebilir ve spinal kord atrofisi spinal kordun hasarında önemli bir ölçüt olabilir (1,9). Akut ve subakut süreçten aylar sonra lezyonlar kronik evreye geçerler ve bu dönemde gliozis gelişimi ile birlikte atrofi ve kavitasyonlar ortaya çıkar. Beyin sapı ve spinal kordda görülen yüzeyel volüm kayıpları fokal demyelinizasyonu temsil etmektedir (33,37).

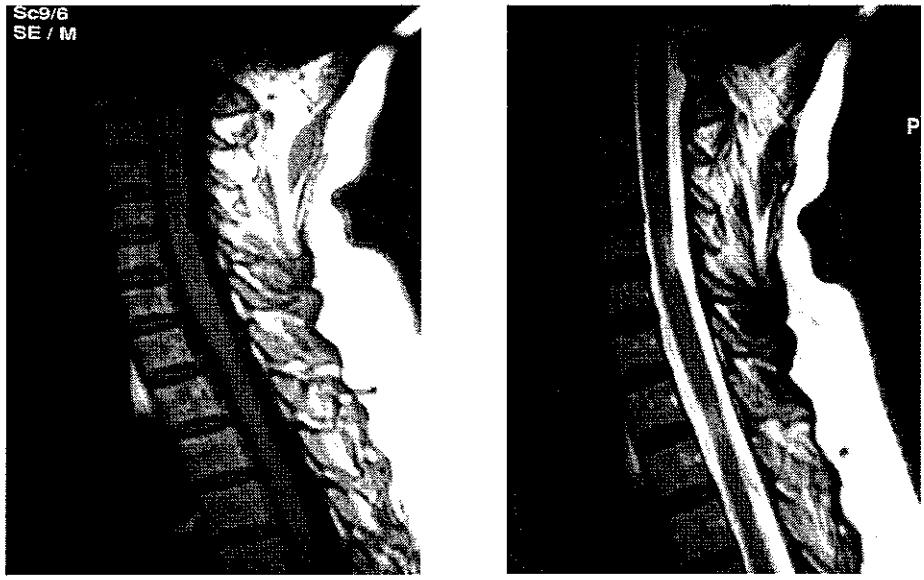

A B

Resim 2.1. Multipl skleroz tanısı ile izlenen 52 yaşındaki erkek hastanın **A.** T1A sagital kesitte C5-C6 ve T1-T2 seviyelerinde kord çapında azalma. **B.** T2A sagital kesitte bu seviyelerde hiperintens demyelinizan plaklar.

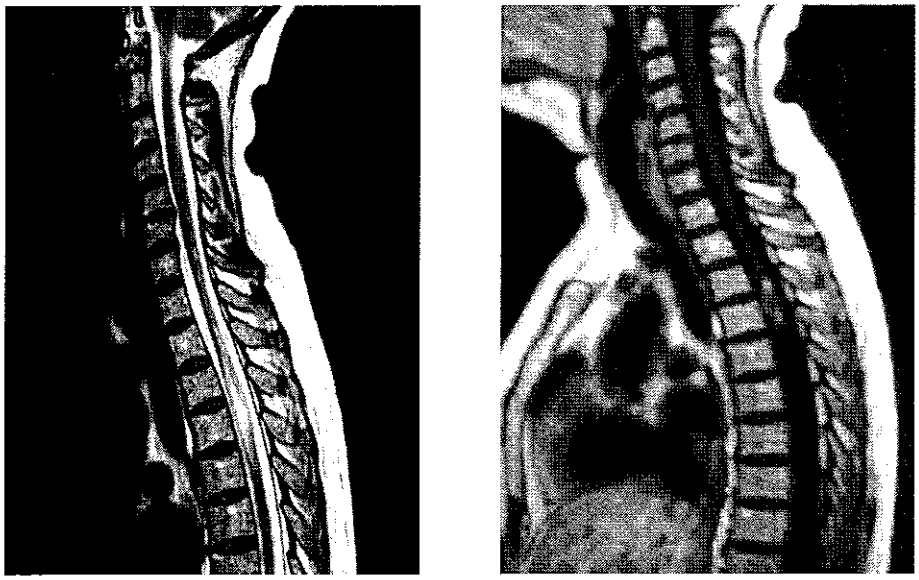

A B

Resim 2.2. Multipl skleroz tanısı ile izlenen 49 yaşındaki bayan hastanın **A.** T2A sagital kesitte C7-T2 seviyeleri arasında kord çapında azalma, C7-T1 ve T3-T4 seviyeleri arasında hiperintens demyelinizan plaklar ve T3-T4 seviyesinde kordda ekspansiyon. **B.** Kontrast madde enjeksiyonu sonrası T1A sagital kesitte T3-T4 seviyesinde patolojik kontrast tutulumu.

3. GEREÇ VE YÖNTEM

ÇALIŞMA GRUBU

Mayıs 2003-Ağustos 2003 tarihleri arasında herhangi bir nörolojik yakınması olmayan 80 gönüllü olgu çalışma kapsamına alındı. Tüm olgular inceleme öncesi nörolojik açıdan sorgulandı, travma, servikal herniasyon, primer malignite ve radyoterapi öyküsü soruldu. MRG incelemesi öncesinde olgular bilgilendirilerek onayları alındı. 10 olgu, tetkike uyum gösterememesi (2 olgu), minimal skolyoz (2 olgu), belirgin servikal disk herniasyonu (6 olgu) gibi nedenlerden dolayı çalışma dışı bırakıldı. 70 olgu çalışmaya dahil edildi. 39'u kadın, 31'i erkek olan olguların yaşları 18-63 arasında değişmekteydi (ortalama yaş: 35,3).

MANYETİK REZONANS GÖRÜNTÜLEME

MRG incelemeleri, 1.5 Tesla gücündeki süperkondüktif cihazda (Gyroscan Intera; Philips, Best, The Netherlands), "spine koil" kullanılarak gerçekleştirildi. İnceleme öncesinde tüm olgulara tetkikin ortalama süresi hakkında bilgi verildi ve görüntü kalitesi açısından hareketsiz kalmaları konusunda uyarıda bulunuldu. Tetkike önce servikal korddaki olası patolojileri, spinal kord basılarını ekarte etmek ve torakal bölge incelemesinde seviye tespitinde yardımcı olmak amacıyla servikal bölgeye yönelik T1 ağırlıklı survey imajlar alınarak başlandı. Daha sonra servikal spinal korda yönelik T2 ağırlıklı sagittal görüntüler alındı. İkinci basamak olarak incelemeye torakal bölgeye yönelik T1 ağırlıklı survey imajlar alınarak devam edildi.

FOV (field of view), sagittal plandaki survey imajlarda süperiorda C7 vertebra görüntüye girecek şekilde belirlendi. Öncelikle torakal spinal korda yönelik T1 ağırlıklı sagittal imajlar elde edildi. Sagittal kesitleri elde ederken, survey görüntülerde koronal planda spinal kordun tam ortasından geçecek şekilde ayarlama yapıldı. Sagittal görüntüler elde edildikten sonra T1, T5 ve T9 seviyelerinden aksiyel imajlar alındı. Aksiyel görüntülerin seviyeleri, spinal kord segmentlerine göre değil, torakal vertebra seviyeleri göz önünde bulundurularak belirlendi. Aksiyel imajlar, vertebra korpusunun ortasından geçecek şekilde, spinal kord aksına dik olarak planlandı. Ayrıca vertebra korpusunun sağ ve sol kenarına damar pulsasyonlarına ve solunuma bağlı artefaktları engellemek için presaturasyon bantlar yerleştirildi. Torakal spinal korda yönelik T1 ağırlıklı sagittal planda yapılan incelemede parametreler; TR:400, TE: 10, matrix:384x512, NSA:4, FOV:360mm, faz yönü:FH, kesit kalınlığı:4 mm'dir. T1 ağırlıklı aksiyel planda yapılan incelemede ise parametreler; TR:538, TE:15, matrix:240x512, NSA:3, FOV:265 mm, faz yönü:RL, kesit kalınlığı:4 mm'dir. Tetkik süresi hastadan hastaya farklılık göstermekle beraber minumum 12 dk, maksimum 20 dk idi.

ÖLÇÜM TEKNİĞİ

Torakal bölgeye yönelik çap ölçümleri yapılmadan önce, kliniğimize spinal bölgeye yönelik MR incelemesi için başvuran ve rastgele seçilen 10 hastanın spinal kordunun üç seviyesinden, ölçümler arasında intraobserver farklılıkların hesaplanması amacıyla 15 gün ara ile iki kez toplam 60 ölçüm yapıldı. Ölçümler, her hasta için ayrı ve en uygun pencere ayarları yapılarak gerçekleştirildi. Bu

iki ayrı zamanda yapılan ölçümlerin istatiksel olarak karşılaştırılmasında iki ölçüm arasında yüksek korelasyon olduğu görüldü ($r=0.97$, $p< 0.001$). Torakal bölgeye yönelik yapılan ölçümler bu ölçücü tarafından gerçekleştirildi.

Tüm ölçümler ekran üzerinde yapıldı. Pencere seviyesi ve genişliği standardize edilmemiş olup T1A sagittal görüntülerde pencere genişliği 1400-1500, pencere seviyesi 740-800, T1A aksiyel görüntülerde ise 1350-1450 ve 650-750 arasında tutuldu. Sagittal planda alınan görüntülerde, anteroposterior (AP) çap ölçümleri her bir torakal vertebra korpus orta kesiminden geçecek şekilde, T1-T12 seviyeleri arasında gerçekleştirildi. Aksiyel imajlarda ise T1, T5 ve T9 seviyelerinden AP ve transvers olmak üzere ikişer ölçüm yapıldı. Çap ölçümleri her hasta için ortalama 15 dakika sürmüştür.

İSTATİSTİKSEL DEĞERLENDİRME

Sagittal planda yapılan AP çap ölçümlerinde kadın ve erkek olgular arasındaki farklılıkları araştırmak için iki ortalama arasındaki farkın anlamlılık testi ve tüm olgularda sagittal plandaki AP çap değerleri ile olguların yaş, boy ve ağırlık arasındaki ilişki için pearson korelasyon analizi yapılmıştır. Ayrıca T1, T5 ve T9 seviyelerindeki sagittal kesitlerdeki AP çap ölçümleri ile bu seviyelerdeki aksiyel plandaki AP çap ölçümleri korelasyon analizi ile değerlendirildi.

4. BULGULAR

Çalışma kapsamına alınan 70 olgunun hepsinde teknik olarak yeterli torakal spinal kord MR görüntüleri elde edildi. Olguların 39'u kadın, 31'i erkek olup yaşları 18-63 arasında değişmekteydi (ortalama yaş: 35,3). Olguların boyları 150 ile 184 cm (ortalama: 168 cm) ve ağırlıkları 45 ile 96 kg (ortalama: 69 kg) arasında değişmekteydi.

70 olguda T1 ağırlıklı sagittal planda yapılan anteroposterior (SAP) çap ölçümlerinde, ortalama kord çapı en düşük olarak T4 seviyesinde (6,23 mm) ve en yüksek olarak T12 seviyesinde (7,49 mm) ölçülmüştür. Ayrıca tüm olgularda T11 ve T12 seviyelerinde bir önceki seviyeye göre bir miktar çap artışı saptanmıştır.

T1 ağırlıklı sagittal planda spinal kord anteroposterior çap değerleri (SAP) çizelge 4.1'de ve T1, T5 ve T9 seviyelerinden T1A aksiyel planda elde edilen görüntülerde anteroposterior (AAP) ve transvers (AT) çap değerleri ise sırasıyla çizelge 4.2 ve 4.3'de gösterilmiştir.

Tüm seviyelerde ölçüm değerlerinin ortalamaları erkeklerde kadınlara göre daha yüksek bulundu. Çizelge 4.1'de izlendiği gibi kadın ve erkek olgularda, T1 ağırlıklı sagittal planda T1 ve T8 seviyesinde AP çap değerlerinde (SAPT1 ve SAPT8) istatistiksel olarak anlamlı bir fark bulunmuştur ($p<0,05$). Ancak diğer seviyelerde kadın ve erkek olgular arasında anlamlı farklılık saptanmamıştır ($p>0,05$).

Çizelge 4.4'de gösterildiği gibi sagittal ve aksiyel planda alınan görüntülerde, T1, T5 ve T9 seviyelerinde anteroposterior çap ölçümlerinin (SAP ve AAP) karşılaştırılmasında, değerler arasında ilişki saptanmadı (Pearson korelasyon analizi).

Olguların yaş, boy ve ağırlıkları ile T1-T12 seviyeleri arasında sagittal planda ölçülen anteroposterior çap (SAP) değerleri arasında ilişki bulunmamıştır (Pearson korelasyon analizi).

Çizelge 4.1. T1 ile T12 seviyeleri arasında T1A sagittal kesitte anteroposterior (SAP) çap değerleri

	Kadın (n=39)				Erkek (n=31)				Toplam (n=70)	
	ORT	MİN	MAK	SD	ORT	MİN	MAK	SD	ORT	SD
SAPT1*	6,24	5,7	7,2	0,31	6,43	5,9	7,0	0,31	6,32	0,32
SAPT2	6,25	5,8	7,3	0,33	6,39	5,7	7,0	0,31	6,31	0,33
SAPT3	6,21	5,5	7,2	0,37	6,35	5,8	7,1	0,33	6,27	0,36
SAPT4	6,17	5,4	7,2	0,36	6,31	5,8	6,9	0,36	6,23	0,36
SAPT5	6,18	5,4	6,9	0,36	6,32	5,8	6,9	0,30	6,25	0,34
SAPT6	6,25	5,5	6,9	0,33	6,28	5,7	6,9	0,33	6,26	0,32
SAPT7	6,23	5,7	6,8	0,28	6,35	5,7	6,8	0,31	6,28	0,30
SAPT8*	6,25	5,7	7,1	0,31	6,42	5,9	7,0	0,29	6,33	0,31
SAPT9	6,28	5,6	7,3	0,31	6,43	5,7	7,1	0,34	6,35	0,33
SAPT10	6,36	5,8	7,3	0,32	6,51	5,8	7,3	0,36	6,43	0,34
SAPT11	6,73	5,9	8,2	0,54	6,87	5,8	7,8	0,50	6,79	0,52
SAPT12	7,44	6,2	8,9	0,65	7,54	6,3	8,5	0,62	7,49	0,63

* $p<0,05$ (iki ortalama arasındaki farkın anlamlılık testi)

ORT: Ortalama

MİN: Minumum

MAK: Maksimum

SD: Standart deviasyon

Çizelge 4.2. T1, T5 ve T9 seviyelerinde T1A aksiyel kesitte anteroposterior (AAP) çap değerleri

	KADIN (n=39)				ERKEK (n=31)				TOPLAM (n=70)	
	ORT	MİN	MAK	SD	ORT	MİN	MAK	SD	ORT	SD
AAPT1	6,37	5,7	7,5	0,38	6,40	5,7	7,4	0,41	6,39	0,39
AAPT5	6,12	5,0	6,9	0,37	6,10	5,3	6,8	0,38	6,11	0,37
AAPT9	6,13	5,3	6,9	0,36	6,20	5,6	6,8	0,37	6,16	0,36

Çizelge 4.3. T1, T5 ve T9 seviyelerinde T1A aksiyel kesitte transvers (AT) çap değerleri

	KADIN (n=39)				ERKEK (n=31)				TOPLAM (n=70)	
	ORT	MİN	MAK	SD	ORT	MİN	MAK	SD	ORT	SD
ATT1	8,33	7,6	9,7	0,52	8,52	6,8	10,1	0,67	8,42	0,59
ATT5	7,66	6,6	8,8	0,50	7,79	6,4	8,9	0,67	7,72	0,58
ATT9	7,44	6,7	8,5	0,47	7,73	6,5	9,2	0,69	7,57	0,59

ORT: Ortalama

MİN: Minumum

MAK: Maksimum

SD: Standart deviasyon

Çizelge 4.4. T1, T5, T9 seviyelerinde, T1A sagital kesitte anteroposterior (SAP) ortalama çap değerleri ile aksiyel kesitte anteroposterior (AAP) ortalama çap değerleri arasındaki ilişki tablosu.

Seviye	SAP (n=70) ORT	SD	AAP (n=70) ORT	SD	r
T1	6,32	0,32	6,39	0,39	0,45
T5	6,25	0,34	6,11	0,37	0,46
T9	6,35	0,33	6,16	0,36	0,38

ORT: Ortalama

SD: Standart deviasyon

r: Korelasyon katsayısı

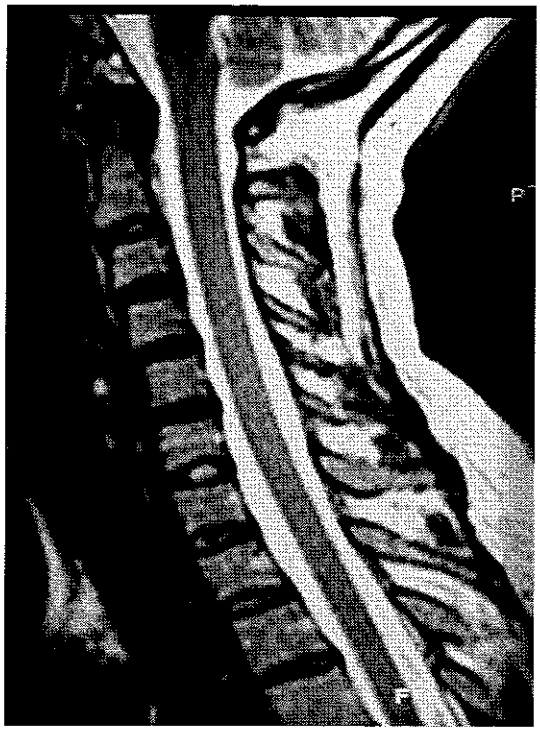

27Y, K

24Y, K

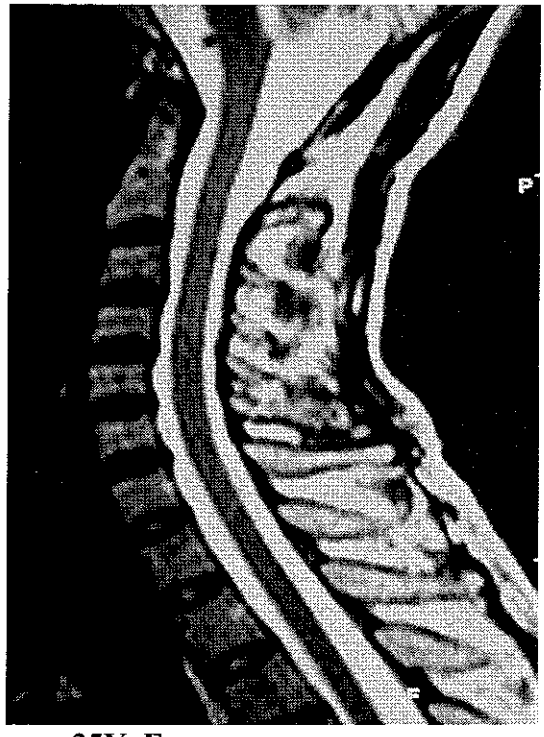

35Y, E

Resim 4.1. Servikal spinal korddaki olası patolojileri ekarte etmek ve torakal bölgenin incelenmesinde seviye tespitinde yardımcı olmak amacıyla servikal bölgeye yönelik alınan T2A sagittal görüntülerden örnekler. (Y: Yaş, K: Kadın, E: Erkek)

24Y, K **38Y, K**

Resim 4.2. Sagital planda anteroposterior çap ölçümü için torakal spinal korda yönelik alınan T1A sagital görüntülerden örnekler (Y: Yaş, K: Kadın)

Resim 4.3. Otuzbeş yaşında erkek olgunun torakal spinal korduna yönelik alınan T1A sagittal görüntülerinde T1-T12 seviyeleri arasında anteroposterior (AP) çap ölçümlerine örnek.

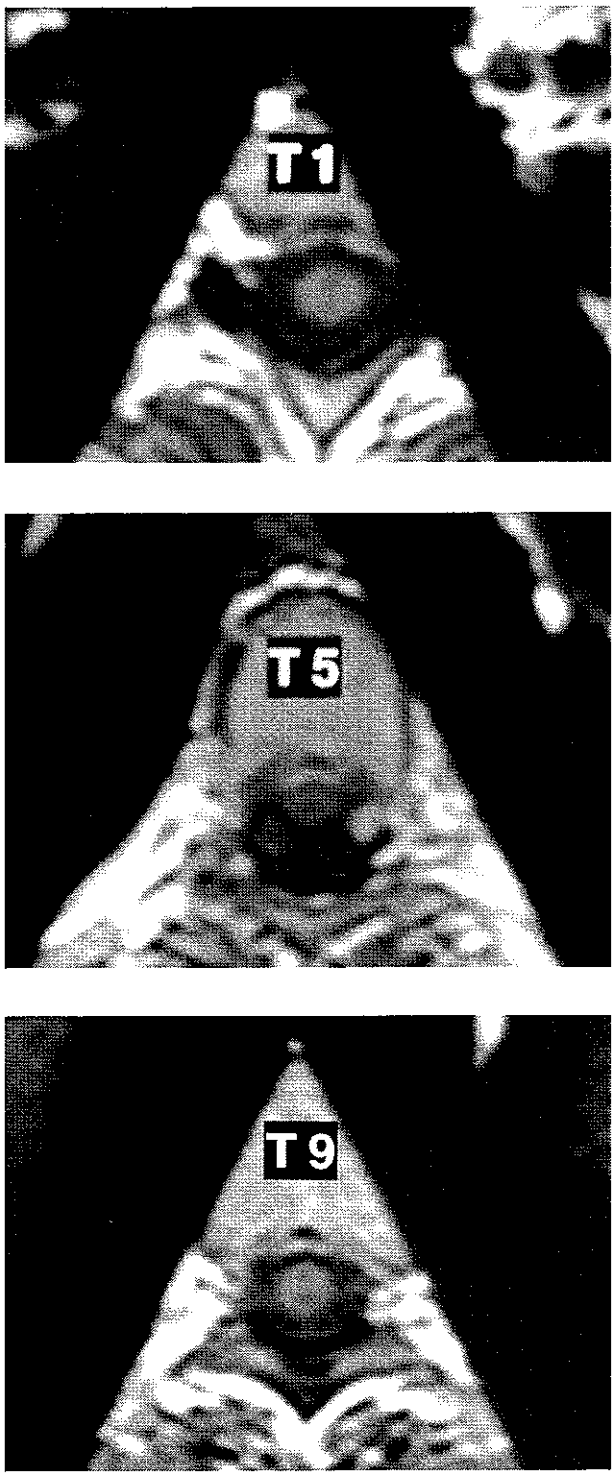

Resim 4.4. Yirmiyedi yaşında kadın olgunun, transvers ve anteroposterior çap ölçümleri için T1, T5 ve T9 seviyelerinden alınan T1A aksiyel görüntüleri.

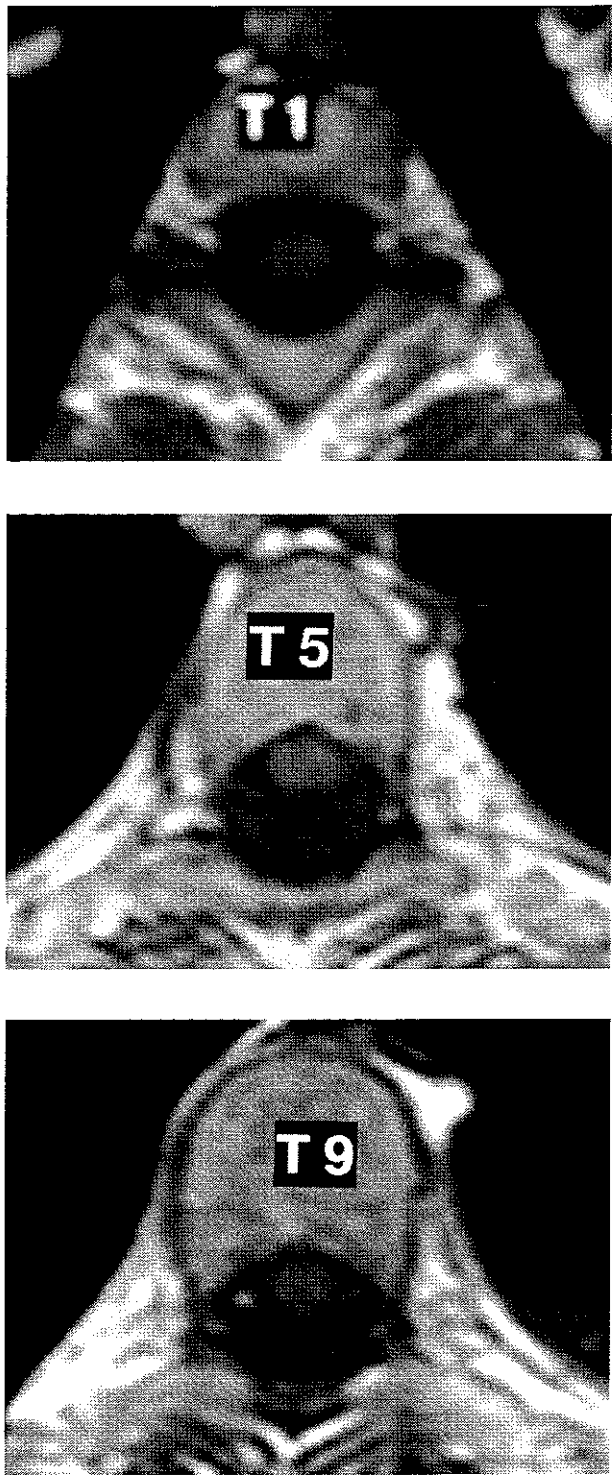

Resim 4.5. Otuzbeş yaşında erkek olgunun, transvers ve anteroposterior çap ölçümleri için T1, T5 ve T9 seviyelerinden alınan T1A aksiyel görüntüleri.

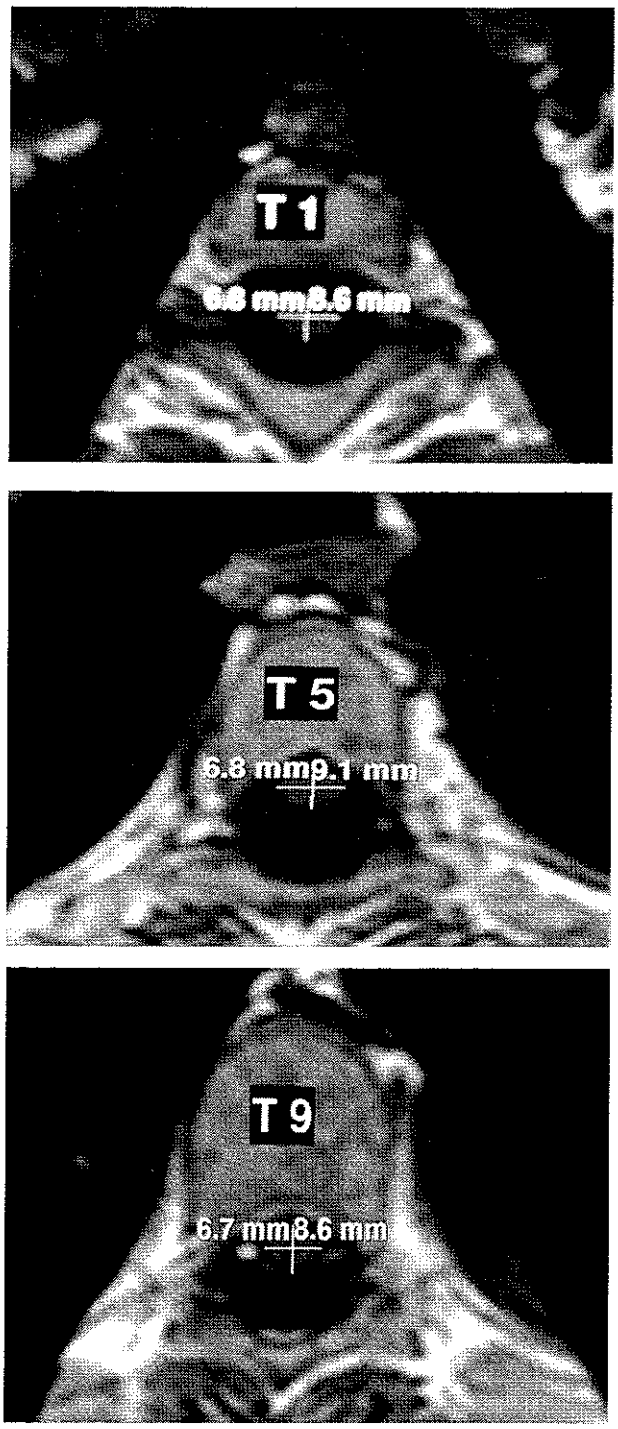

Resim 4.6. Otuzbeş yaşında erkek olgunun T1, T5 ve T9 seviyelerinden alınan T1A aksiyel görüntülerinde transvers ve anteroposterior çap ölçümleri.

5. TARTIŞMA

Spinal kord ve spinal kanal işlevsel olarak santral sinir sisteminin temel parçasıdır ancak radyolojik olarak değerlendirilirken tümüyle farklı bir konumdadır.

Spinal kordun anatomik ölçümleri ilk kez biopsi ile 1875 yılında yapılmıştır. Takip eden çalışmalar pnömomyelografi, postmortem myelografi, BT-Myelografi ile gerçekleştirilmiştir (17).

Spinal kord tüm radyolojik yöntemler tarafından görüntülenebilen karmaşık bir yapıdır. İncelemede röntgenolojik incelemeler gibi konvansiyonel yöntemlerin yanısıra BT, MRG gibi kesitsel görüntüleme yöntemleri kullanılır. Myelografi spinal kordun kalınlığı hakkında bilgi verir ancak invazifdir ve minimal intramedüller değişikliklerde kısmen az bilgi vermektedir (18,30,38).

BT, spinal kord değerlendirilmesi için efektif görüntüleme tekniği olarak kabul edilmektedir ancak servikal ve torakal bölgede epidural yağ dokusunun az olması nedeni ile limitasyonu vardır (21).

BT-Myelografi, Di Chiro ve Schellinger tarafından ilk kez 1976 yılında bildirilmiştir (20). Daha sonra ilerleyen yıllarda birçok yazar tarafından özellikle servikal spinal korda yönelik çalışmalar yayınlanmıştır. Thijison ve arkadaşları ve Skarpe-Sordland BT myelografi tetkiki ile servikal spinal korda yönelik morfoloji ve ölçüm üzerinde çalışmışlardır (20). BT-myelografi intratekal kontrast madde kullanımı ile gerçekleştirilen ve BT'nin duyarlılığını artıran fakat invazif ve yan etkileri bulunan bir görüntüleme yöntemidir (21). BT-myelografi ile ekstramedüller patolojiler gösterilebilmesine rağmen sirinks, neoplazi, demyelinizan plak gibi parankimal

patolojileri ve çaptaki minimal değişiklikleri çok iyi demonstre edemez (16).

Konvansiyonel incelemeler ile kordun değerlendirilmesinde başarı oranı sınırlıdır. Spinal kordun myelografide olduğu gibi indirekt değil direkt olarak görüntüleyebilme yeteneği, BT'de izlenen kemik artefaktların yokluğu ve multiplanar görüntüleme özelliği MRG'nin spinal kordun değerlendirilmesinde tercih edilen bir yöntem olmasına neden olmuştur (12). Myelografi ve BT-myelografi spinal kordun sadece kontur anormalliklerini saptarken, MR kontur anormalliklerinden başka intramedüller patolojileri de demonstre eder.

MR ilk kez 1946 yılında Bloch ve Purcell tarafından tanımlanmış ve 1973 yılında Lauterbur tarafından kullanılmış ve 1980 li yıllarda klinik kullanıma girerek çok hızlı bir gelişme göstermiştir (38,39). Spinal kord tüm radyolojik yöntemler ile görüntülenmesine karşın manyetik rezonans (MR) kord patolojilerinin değerlendirilmesinde, kontrast çözümleme gücü ve yumuşak doku detayı en yüksek görüntüleme modalitesidir (14).

MR görüntülerinin anatomik kesitlerle karşılaştırılması, MRG ve BT görüntülerinin anlaşılmasında ve yorumlanmasında kaliteyi arttırmıştır. MR görüntüleri spinal kordun normal anatomisini ve patolojilerini göstermede oldukça efektiftir (13). Bununla birlikte, spinal kord artefakt oluşturan yapıların (akciğer ve kalp) ve vasküler oluşumların komşuluğunda yer alması nedeniyle görüntülenmesinde çeşitli güçlükler mevcuttur. Ancak MR tekniğindeki hızlı gelişmeler ile birlikte bu sorunlar da aşılmaya çalışılmıştır.

MR teknolojisinin ilerlemesi ile MR myelografide görüntüleme modaliteleri arasına girmiştir. MR myelografi fikrini ilk kez 1986'da Henning ve arkadaşları ileri sürmüşlerdir. Torakal spinal kanalın MR

myelografi ile görüntülenmesinde serebrospinal sıvının hareket artefaktları nedeni ile görüntü kalitesi lomber bölge kadar yeterli olmamaktadır (38).

MRG yorumlayan kişiler için yanlış yorumlamaları azaltmak ve tanısal doğruluğu arttırmak için uygun sekans ve sekans parametreleri seçilmesi gerekmektedir. Spinal kord, dural kese ve beyin sapı özellikle sagittal imajlarda en iyi şekilde görülür. T1, T2 ağırlıklı imajlarda spinal kord BOS'dan ayırt edilebilir. GE ve bazı PD imajlarda gri-beyaz cevher ayrımı rutin, SE T1 ve T2 ağırlıklı imajlara göre daha iyi ayırt edilebilir (29).

TR, görüntünün T1 ağırlığından sorumludur. T1 ağırlıklı incelemelerde TR düşük değerlerde tutulduğundan inceleme süresi içinde ancak hızlı longitudinal manyetizasyona sahip oluşumlar maksimum longitudinal manyetizasyona ulaşacaklarından dokuların anatomik detayı çok yüksek düzeydedir. TR süresi uzadıkça dokunun T1 değeri azalacak ve S/N oranı artacaktır. Görüntüyü etkileyen diğer parametreler ise TE süresidir. TE süresi uzadıkça çok daha fazla anatomik yapı longitudinal manyetizasyonu tamamlayacağından S/N oranı azalacak ve dolayısıyla dokular arasındaki anatomik detay azalacaktır (39). Kısa TR, kısa TE değeri kord morfolojisinin değerlendirilmesinde mükemmel anatomik detay sağlar (12,29). Özetle T1 ağırlıklı görüntülerde anatomik detay daha iyi değerlendirilirken, T2 ağırlıklı görüntülerde lezyon demonstrasyonu daha iyidir.

Artefaktları minimalize etmek için kesit kalınlığı minimum (genellikle 3-4 mm) olmalı ve faz kodlama step sayısı en az 192 (192x256 matriks) olmalıdır (21,29). Fantom ve normal olgularda yapılan bir çalışmada 256x256 matrixde yapılan görüntülemelerde

kordun AP çapı, 128x256 matrixde yapılana göre daha yüksek bulunmuş (40). Nöroradyoloğun küçük matrix kullanılırken kord morfolojisinde ve ölçümlerinde dikkatli olması ve bazı durumları gözönünde bulundurması gerekmektedir. Ayrıca faz yönü RL olarak uygulandığında AP'ye göre spinal kordun çapı daha fazla ölçülmüş. Sonuç olarak faz yönü ile ve matrix ile çap ölçümleri farklılık göstermektedir (40). MR kalitesini düşüren faktörler arasında kardiak pulsasyonlara bağlı hareket artefaktları, solunum artefaktları ve BOS pulsasyonları sayılabilir (16). Torasik bölgede hareket artefaktları kardiak gating veya presatürasyon bantlama tekniği ile önlenebilir (30).

Gelişen hardware ve software programları ve özellikle yüzeyel koiller anatominin daha iyi gösterilmesine ve uzaysal rezolüsyonun daha yoğun olmasına yol açmıştır (16).

Birçok çalışmada myelografi, BT-myelografi ve MRG yöntemleri kullanılarak spinal kord ve kanalın morfometrik çalışmaları yapılmıştır. Ancak aynı modalitelerin kullanıldığı yayınlarda bile bu üç modalite arasında farklı sonuçlar bildirilmektedir. Spinal kord çap ölçümleri kadavra spesmenlerinde de farklı modaliteler kullanılarak gerçekleştirilmiştir. Literatüre bakıldığında bu ölçümlerde de geniş varyasyonlar dikkat çekmektedir (18).

MRG'de spinal kordun boyutu görüntü parametreleri ve inceleme penceresine bağlı olarak gerçeğinden farklı görülebilir ve bulgular yanlışlıkla spinal kordda atrofi veya kordda çap artışı şeklinde değerlendirilebilir. Bir çalışmada T1 ağırlıklı görüntülerde yapılan spinal kord ölçümleri BT-myelografide yapılan ölçümlerden büyük, T2 ağırlıklı görüntülerde ise BT-myelografiden küçük olarak bulunmuştur (4). Fantom ve kadavra çalışmalarında da T1 ağırlıklı

görüntülerin gerçek boyuttan büyük, T2 ağırlıklı görüntülerde ise gerçek boyuttan küçük olduğunu belirtmişlerdir. Ayrıca görüntünün pencere seviyesi basamak basamak arttırıldığında ölçümde orantılı olarak azalma saptanmıştır (4).

Diğer bir çalışmada Yousem ve arkadaşları trunkasyon artefaktını değerlendirmek için 12 hastada MR ile myelografideki kord çaplarını karşılaştırmışlar ve daha sonra bu ölçümleri normal olgular ve fantom ile karşılaştırmışlardır (40). Yapılan bu çalışmada, servikal spinal kordun aksiyel planda T2 ağırlıklı MR görüntülemeri BT myelografi ile karşılaştırıldığında kord AP çapının MRG'de belirgin olarak az ölçüldüğü gösterilmiştir. Bu uyumsuzluğun da BOS ile kord sınırında ortaya çıkan trunkasyon artefaktına bağlı olduğu düşünülmüştür.

Trunkasyon artefaktını azaltmak için FOV azaltılmalı veya matrix arttırılmalıdır. Bu artefakt T2 ağırlıklı kesitlerde belirgindir ancak T1 ağırlıklı kesitlerde de ortaya çıkması beklenebilir. Sagittal T1 ağırlıklı kesitlerde izlenen "pseudo sirinks" görünümü buna bağlıdır (40).

Karnaze ve arkadaşlarının servikal-torakal spinal kordda ve kanalda patolojiden şüphelenilen 38 hastanın retrospektif olarak MR ve BT-myelografi tetkiklerini karşılaştırmışlar. Sonuç olarak spinal kord genişlemesi, atrofisi ve kord kompresyonu olan vakalarda yüzeyel koil kullanıldığında MR görüntüleme BT myelografiye eşit veya üstün olarak bulunmuştur. Bunun sebebinin de doku karakterizasyonunun iyi olması, omuza bağlı artefaktların olmaması ve BOS'da oluşan blokların MR için engel teşkil etmemesidir. BT myelografi sadece spondilozis ve araknoidit olan vakalarda MR tetkikine eşit veya üstünlük gösterdiği düşünülmüştür. Sonuç olarak

servikal ve torakal kordun MR değerlendirilmesinin doğru ve tam olması için yüzeyel koil kullanılmalı ve ince kesit kalınlığı seçilmelidir. Ayrıca bu çalışmada spinal kordda AVM'ye, travma ve araknoidite sekonder kord atrofisi tespit edilen bazı olgularda MR görüntülerin elde edilmesinde vücut sargısı kullanılması ve kesit kalınlığı yüksek seçilmesi nedeni ile MRG'nin BT-myelografiye üstünlüğü gösterilememiştir (21).

Sagittal planda yapılan incelemelerin avantajı spinal kordun birden fazla seviyesinden aynı anda ölçüm yapılabilmesi ve değerlendirilebilmesidir. Ancak sagittal görüntüler parsiyel volüm etkisi nedeniyle yanlış değerlendirmelere neden olabilir. Parsiyel volüm etkisinden uzaklaşmak için spinal bölgeye yönelik incelemelerde torakal bölgeye yönelik ayrı survey görüntüler alınması ve bu survey görüntülerde ayarlamaların ve açıların spinal korda yönelik optimal yapılması gerekmektedir. Sagittal planda yapılan ölçümler aksiyel planda yapılan ölçümlerin yerine geçemez. Aksiyel planda yapılan ölçümlerin daha uygun olduğunu düşünmekteyiz. Bizim çalışmamızda da sagittal ve aksiyel planda T1, T5 ve T9 seviyelerinden ölçülen AP çap değerlerinin karşılaştırılmasında ölçümler arasında ilişki saptanmamıştır. Benzer bir çalışmada Sherman ve arkadaşları spinal kordun AP ve transvers ölçümlerinin spinal kord aksına dik planda alınan transvers planda yapılmasını önermektedir. Bunun nedeni olarak da yalancı uzamış imajlardan uzaklaşmaktadır (17,18).

Birçok MRG ve kadavra çalışmalarında spinal kord boyutları ile vücut ağırlığı, yaş ve boy arasında değişik korelasyonlar bildirilmektedir. Elliot, spinal kord boyutlarındaki kişisel farklılıklara 1945 yılında dikkat çekmiştir (22). Bir MRG çalışmasında Sherman

ve arkadaşları vücut ağırlığı ve yaş ile normal kord boyutları arasında anlamlı kolerasyon olmadığını bildirmişlerdir (17). Bununla birlikte Okada ve arkadaşları yaptıkları çalışmada istatistiksel olarak normal kordun, dural kesenin ve spinal kordun transvers alanlarının boy ile korele olduğunu göstermişlerdir (19). MRG tekniği ile yapılan çalışmalarda korelasyonlar arasındaki farklılıklar, çalışma gruplarına, ölçüm tekniklerine ve görüntü elde edilmesindeki farklılıklara bağlı olduğunu düşünmekteyiz.

Spinal kordun postmortem morfometrik birçok çalışması da mevcuttur. Ancak elde edilen ölçümler büyük farklılıklar göstermektedir. Bu farklılık spesmenlerin nasıl hazırlandığı ve ölçümlerdeki varyasyonlara bağlanabilir (22).

Bir çalışmada Kameyama ve arkadaşları sinir sistemi patolojisi olmayan 152 kadavra spesmeninde C7 segmentinin transvers ve sagittal çapını, alanını ölçmüş ve kord boyutlarının yaş, boy, kilo ve beyin ağırlığı ile ilişkisini değerlendirmişlerdir. Kişiden kişiye spinal kord boyutlarının değişiklik gösterdiği belirtilmiş ve kord boyutları beyin ağırlığı ile güçlü pozitif korelasyon gösterdiği tespit edilmiştir. Benzer korelasyon daha az düzeyde olmak üzere yaş ve boy ile de bildirilmiştir. Ancak ağırlık ile korelasyon saptanmamıştır. Ayrıca kadınlarda spinal kord boyutları erkeklerden küçük olarak bulunmuştur (22). Bizim çalışmamızda da sagittal planda yapılan tüm ölçüm değerlerinin ortalamaları erkeklerde kadınlara göre daha yüksek bulundu.

Ayrıca çalışmamızda sagittal planda spinal kordun torakal segmentindeki AP çap ölçümleri ile yaş, boy ve ağırlık arasında korelasyon saptanmadı. Bulgularımızın anatomik çalışmalar ile farklılık göstermesinin sebebi, olgu sayıları arasındaki farklılıklar

veya genç olgu grubunda çalışılması olabilir. Ayrıca anatomik çalışmalarda, postmortem spinal kordun BOS'u emmesi sonucu şişmesi, formalinin etkisi, çalışma ile ölümden sonra geçen süre gibi faktörler ölçümler arasındaki varyasyonlara neden olmaktadır. Bu nedenlerle MRG'nin anatomik ölçümlere göre hassas olduğu düşünülebilir.

Spinal kord servikal ve lomber bölgede 2 genişleme gösterir. Bu genişlemelerin sebebi lomber ve brakial pleksus için nöral doku ihtiyacıdır. Sherman ve arkadaşlarının servikal ve üst torakal bölgeye yönelik yaptığı çalışmada, C4 ve C5 seviyesine kadar spinal kordun transvers ve AP çaplarının tedricen artış gösterdiği ve daha sonra aşağı seviyelerde azaldığı belirtilmektedir (17). Bizim çalışmamızda da sagittal planda yapılan ölçümlerde T11 ve T12 seviyelerinde bir önceki seviyelere göre çap artışı dikkati çekmektedir.

Literatürde spinal kord torakal segmentine yönelik MRG ile çalışmalar mevcut olmayıp bulgularımız karşılaştırılamamıştır. Ancak Sherman ve arkadaşlarının servikal bölgeye yönelik çalışmasında torakal bölgeden sadece T1 seviyesinden değerlendirme yapmışlardır (17). Yaptıkları bu çalışmada T1 seviyesindeki çap ölçümleri bizim çalışmamızdaki değerlerden daha yüksek bulunmuştur. Bu durum ölçümlerin filmler üzerinden yapılmış olmasına veya teknik parametrelerin farklılığına bağlanabilir.

Kronik iskemi, AVM, spinal travmalar, tethered kord sendromu, spondiloz, vitamin B12 eksikliği multiple skleroz ve motor nöron hastalıkları sonucunda spinal kord atrofisi meydana gelebilir. Spinal tümör operasyonlarından sonrada operasyon yerinin üstünde ve altında spinal kord atrofisi oluşabilir (41).

T4 seviyesinin üstünde anterior spinal artere alternatif damarlar yoktur. Bu seviyede iskemik olaylar sık görülmektedir. Spinal arterin tıkanma derecesine göre iskemiye bağlı myelomalazi görülür. Balevi ve arkadaşları radyolojik ve laboratuvar tetkikleri sonucunde 8 olguda kord atrofisine neden olabilecek patoloji tespit edememişlerdir. Etyolojisinde kronik iskemi düşünülen bu torakal kord atrofisi olgularının %62,5 orta ve alt torakal bölgelede ve %37,5 ise üst torakal bölgede görülmüş (41). Üst torakal bölgede anterior ve posterior spinal artere alternatif damarlar olmadığı için hastalar kronik iskemiyi iyi tolore edemezler. Bu nedenle atrofinin gelişmesine zaman kalmadan spinal arter tıkanıklığına bağlı yakınmaları ortaya çıkar. Orta ve alt torakal bölgede ise alternatif damarlar olduğu için kronik iskemi daha iyi tolere edilebilir ve atrofinin oluşabilmesi için belli bir zaman mevcut olabilir. Orta ve alt torakal bölgede, üst torakal bölgeye oranla atrofinin iki kat fazla görülmesinin nedeni bu olabilir. Hastalarda torakal spinal kord atrofisi mevcut olduğu halde bu durum bir süre belli bir klinik yakınmaya neden olmamaktadır. Bu olgularda klinik yakınmalar ya minimal bir travmadan sonra ya da ani olarak ortaya çıkmaktadır. Buradan anlaşılabileceği gibi kord atrofisinin derecesi ile semptomların süresi arasında bir ilişki yoktur. Klinik semptomlar ortaya çıkmadan önce hastalarda kord atrofisi tespit edilebilir (41).

Spinal kordda atrofiye neden olabilecek diğer bir hastalıkta vitamin B12 eksikliğine bağlı olarak geç dönemde gelişen spinal kordun subakut kombine dejenerasyonudur. B12 vitamin eksikliği olan ve semptomların başlangıcından uzun süre sonra başvuran hastalarda kord atrofiye uğramış olabilir ve fonksiyonunda değişiklikler meydana gelebilir (14, 30,31,32,42).

Literatürde Chiari 1 malformasyonu olan bir hastada C5-C7 seviyelerinde siringomyeli ve yaygın spinal kord atrofisi tespit edilmiş. Yaygın spinal kord atrofisinin sekonder olabileceği veya daha önce var olan syringomyelinin spontan kollabsına bağlı olabileceği düşünülmüştür (43).

HTLV I virüsü de ender olarak spinal kord atrofisine neden olabilir. Fererraz ve arkadaşları HTLV I'e bağlı myelopatinin görüldüğü hastaların % 52 'sinde serebral beyaz cevher lezyonları ve %74' ünde spinal kord atrofisi tespit etmişlerdir (44).

MRG yönteminin gelişmesi ile spinal kordda servikal ve torakal spondiloza bağlı myelopatiye ait morfolojik değişikliklerin değerlendirilmesi mümkün hale gelmiştir. Bir çalışmada servikal kompresyon myelopatisi olan hastalarda MRG ile ölçülen spinal kord transvers alanının myelopatinin ciddiyeti, hastalığın süresi ve cerrahi sonrası düzelme ile korele olduğu bildirilmiştir (19).

Multiple skleroz, santral sinir sisteminin etyolojisi çok iyi aydınlatılamamış serebral ve spinal kordu aynı veya farklı zamanlar tutabilen ve ilerleyici bozukluklara neden olan demyelinizan bir hastalığıdır. MS hastalarının hem beyin hem de spinal kord tutulumu sık görülür. Ancak %5-24'ünde izole kord tutulumu raporlanmıştır (1).

MS hastalarının %80'ni spinal kord semptomları ile başvurur ve bu durumu MS'de spinal tutulumunun sık olduğunu ve motor bozuklukların büyük bir kısmından sorumlu olduğu düşünülmektedir (6, 7, 8, 11, 45). Spinal kord MRG'sinde yakın dönemdeki gelişmeler MS hastalarında spinal kordun görüntülenmesinde güvenirliliği arttırmıştır.

kaybının gösterebileceğini desteklemektedir (5). Spinal kord atrofisi akson kaybına işaret eder ve atrofi için güvenilir bir bulgudur (3,9).

MS hastalarında, beyinde ciddi demyelinizasyon ve akson kaybına yol açan yaygın destrüktif patolojik proçesler uzun traktuslardaki sinir liflerinin dejenerasyonuna ve özellikle servikal bölgede olmak üzere kord çapında azalmaya neden olmaktadır (10).

Bir MRG çalışmasında normal olgular ile MS hastaları arasında spinal kordda yapısal farklılıklar anlamlı bulunmuştur. MS hastalarında spinal kord normal kontrol hastalarına göre daha inhomojen ve kompleks bulunmuş bu homojenite kaybının da demiyelinizasyon, gliozis, imflamasyon ve akson kaybı ve su içerisindeki değişikliklerde oluşan patolojik olayların sonucu olduğu düşünülmüştür (7).

Kronik ve semptomatik MS hastalarında premortem ve postmortem çalışmalarda beyin ve spinal kord atrofisi sık görülen bulgudur. MRG atrofinin gelişimi tespit etmeyi ve kordun kesitsel olarak çapının ölçülmesini sağlayan bir tetkiktir ve MS'de sık tutulan spinal kordun atrofisini gösterebilmektedir (5,15,16).

Kidd ve arkadaşları progresif MS olan hastalarda bir yıllık periodda C5 seviyesinde yapılan ölçümlerde spinal kord kesitsel alanında azalma saptamışlardır (11).

MS hastalarında yapılan MR çalışmalarında disabilitenin gelişiminde akson kaybına bağlı oluşan spinal kord atrofisinin önemine dikkat çekilmiştir. Günümüzde MS'de spinal kord tutulumu MRG ile kolaylıkla tespit edilebilir fakat konvansiyonel T2 ağırlıklı görüntülerde lezyonların yaygınlığı ile klinik disabilite arasında korelasyon saptanmamıştır. Ayrıca beyindeki lezyon yaygınlığı

arasında da korelasyon gösterilememiştir. Ancak spinal kord atrofisi ile klinik disabilite arasında anlamlı korelasyon saptanmıştır (1-11).

T2 ağırlıklı görüntüler ile disabilite ile arasında korelasyon olmamasının nedeni normal görünen beyaz cevherde bulunan mikroskopik anormallikler ve büyük ihtimalle T2 ağırlıklı görüntülerde saptanan sinyal değişikliklerinin nonspesifik olması ve küçük lezyonları saptamadaki yetersizlik ile açıklanabilir (7,8).

Massimo Flippi ve arkadaşları yaptıkları çalışmada, klinik semptomların ağırlığının spinal kordun C5 seviyesindeki transvers çap ve alanı ile ilişkili olduğunu fakat MRG'de izlenen beyin lezyonlarının yoğunluğuna bağlı olmadığını göstermişlerdir. Bu da MRG'de spinal kord ölçümlerinin MS'deki patolojik proçeslerin değerlendirilmesinde uygun parametre olduğunu desteklemektedir (10).

Literatürde MS hastalarında otonomik disfonksiyon hakkında az sayıda çalışma yapılmıştır. Otonomik disfonksiyon primer progresif MS tipinde daha sıktır. Yapılan bir çalışmada MS hastalarına sempatik deri cevabı, R-R interval variabilite ve ortostatik hipotansiyon testleri uygulanmış. Demyelinizan lezyonları veya spinal kord atrofisini tespit etmek için de spinal korda yönelik MR tetkiki yapılmış ve otonomik disfonksiyonun kordun kesitsel alanında azalma ile korelasyon gösterdiğini fakat spinal kord hiperintensiteleri ile korele olmadığını bildirmişlerdir (48).

Atrofi destrüktif, geri dönüşümsüz patolojiler gösterdiği için ve subklinik nörolojik bozukluğu olan asemptomik MS hastaları olabileceği için MRG'de kord atrofisinin tespiti MS hastalarının erken tedavisinde önemli etkilere sahiptir. MS'den şüphelenilen hastaların incelenmesinde spinal kord MRG'sinin eklenmesi önerilir (45). Tedavi

gören ve atrofisi olan MS hastalarının tedavi etkinliğini değerlendirilmesinde çap ölçümleri önemli katkı sağlar (6,47).

Ayrıca primer olarak spinal kordu etkilenmiş MS hastalarında hastalığın aktivitesini takip etmek için de MR gereklidir (11). Bununla birlikte MRG'nin hastalığın aktivitesinin belirlenmesinde klinik muayenelerden daha duyarlı olduğu ve standart nörolojik muayene ile tespit edilen anormal bulgulardan 5-10 kez daha fazla anormal bulgu gösterdiği belirtilmektedir (49). Multiple sklerozun görüntülenmesinin en iyi metodu manyetik rezonans görüntüleme olduğuna şüphe yoktur. Ancak hastalığın klinik seyri ve MRG bulguları arasında ilişki hala tam olarak konulamamıştır (49).

SONUÇ

Spinal kord tüm radyolojik yöntemler ile görüntülenmesine karşın Manyetik Rezonans Görüntüleme, iyonizan radyasyon içermemesi, multiplanar görüntüleme özelliği, doku kontrast çözümleme gücünün yüksek ve noninvazif olması nedeniyle medulla spinalis anatomisinin, morfolojik ve patolojik değişikliklerinin ortaya konmasında duyarlılığı son derece yüksek görüntüleme tekniğidir.

MRG'de spinal kordun boyutu, görüntü parametreleri ve inceleme penceresine bağlı olarak farklı görülebilir ve bulgular yalnışlıkla kordda atrofi veya çap artışı şeklinde değerlendirilebilir. Bu nedenle morfolojinin ve patolojik bulguların daha iyi bir şekilde değerlendirilebilmesi için torakal seviyede mümkün olduğu kadar ince kesit kalınlıkları ve uygun sekanslar seçilmelidir.

Sonuç olarak bu çalışmada, T11 ve T12 seviyelerinde kord AP çapında bir önceki seviyeye göre lokalize genişleme izlendi. Diğer seviyelerde, spinal kord ortalama AP çap değerleri birbirine yakın değerlerde olup 6,1 mm ile 6,5 mm arasında değişmektedir.

T1, T5 ve T9 seviyelerinden sagittal ve aksiyel planda yapılan anteroposterior (AP) çap ölçümlerinin karşılaştırılmasında ilişki saptanmadı. Ayrıca sagittal görüntülerde spinal kordun anteroposterior (AP) çap ölçümleri ile olguların yaş, boy ve ağırlıkları arasında korelasyon tespit edilmemiş olup bu değişkenler ile düzeltilmiş değerlerin kullanılmasına gerek olmadığı düşünülmüştür.

Bu çalışmada elde edilen değerler, MRG'de torakal kord çapının değerlendirilmesinde karşılaştırılma amacı ile kullanılabilir. Daha değişik yaş grupları ve farklı ırklarda yapılacak çalışmalar farklı değerler gösterebileceğinden mutlak değerler olarak kabul

edilmemelidir. Benzer anatomik çalışmaların yanısıra spinal kord atrofisi klinik bulgusu veren hasta gruplarını da kapsayacak diğer çalışmalar sınır değerin saptanmasına yardımcı olabilir.

ÖZET

Kronik iskemi, spinal tümörler, araknoiditis, AVM, spinal travmalar, tethered kord sendromu, spondiloz, vitamin B12 eksikliği multiple skleroz ve bazı motor nöron hastalıkları sonucunda spinal kord atrofisi meydana gelebilir. Torakal bölgede kord atrofisinin değerlendirilmesinde, MRG artık en yaygın kullanılan yöntem olmakla birlikte literatürde atrofiyi belirlemede yardımcı olabilecek normal kord çapı değerleri mevcut değildir.

Çalışmamızın amacı, normal olgularda, standart parametreler kullanarak, spinal kord torakal segmentini manyetik rezonans görüntüleme yöntemi ile değerlendirerek, çap ölçümlerini elde etmek ve spinal kord atrofisinin tanı ve tedavi izleminde kullanılabilecek verilere ulaşmaktır.

Mayıs 2003-Ağustos 2003 tarihleri arasında herhangi bir nörolojik yakınması olmayan 80 gönüllü olgu çalışma kapsamına alındı. 10 olgu, tetkike uyum gösterememesi, minimal skolyoz, belirgin servikal disk herniasyonu gibi nedenlerden dolayı çalışma dışı bırakıldı. Servikal spinal korda yönelik T2 ağırlıklı sagittal imajlar alınarak olası patolojiler, kord basıları ekarte edildi ve tetkike torakal spinal korda yönelik T1 ağırlıklı sagittal görüntüler alınarak devam edildi. Sagittal imajlar elde edildikten sonra T1-T12 seviyeleri arasında, spinal kord AP çap ölçümleri yapıldı. Daha sonra T1, T5 ve T9 seviyelerinden, her bir torakal vertebranın korpus orta kesiminden geçecek şekilde alınan aksiyel imajlarda korddan AP ve transvers olmak üzere ikişer ölçüm yapıldı.

Sagittal planda spinal kord anteroposterior ortalama çap değerleri tespit edildi. Ayrıca T1, T5 ve T9 seviyelerinden sagittal ve aksiyel

planda yapılan AP çap ölçümleri karşılaştırıldı ve ölçümler arasında ilişki saptanmadı. Sagittal planda yapılan anteroposterior (AP) çap ölçümleri ile olguların yaş, boy ve ağırlıkları arasındaki ilişki değerlendirildi ve korelasyon olmadığı saptandı. Kadın ve erkeklerde ortalama çap ölçümleri arasında anlamlı fark izlenmedi.

Sonuç olarak torakal kord atrofisi, MRG incelemelerinde halen subjektif olarak değerlendirilmekte olup zaman zaman sorunlarla karşılaşılmaktadır. Bu çalışmada elde edilen verilere göre T11 ve T12 seviyeleri dışındaki diğer seviyelerde torakal spinal kord AP ortalama çap değerleri 6,1 mm ile 6,5 mm arasında değişmekte olup, yaşa, boya, ağırlığa ve cinsiyete göre düzeltilmiş değerlerin kullanılmasının gereksiz olduğu düşünülmüştür. Bu değerler kord çapını değerlendirmede karşılaştırma amacı ile kullanılabilir. Bu çalışmanın yanısıra, kord atrofisi düşünülen hasta gruplarında yapılacak diğer çalışmalar, klinik uygulama alanlarının belirlenmesi açısından faydalı olacaktır.

9. KAYNAKLAR

1. Miller DH, McDonald WI, Blumhardt LD, du Boulay GH, Halliday AM, Johnson G, et al. Magnetic resonance imaging in isolated noncompressive spinal cord syndromes. Ann Neurol 1987; 22:714-723
2. Edwards SG, Gong QY, Liu C, Zvartau ME, Jaspan T, Roberts N, Blumhardt LD. Infratentorial atrophy on magnetic resonanance imaging and disability in multiple sclerosis. Brain 1999; 122:291-301
3. De Seze J, Ayachi M, Stojkovic T, Gauvrit JY, Saint Michel T, Pruva J. Spinal cord magnetic resonance imaging in multiple sclerosis: Importance of determining degree of atrophy as a markar of disease course. Rev Neurol 2000; 156:491-496
4. Miyasaka K. MR imaging of the spinal cord- with special emphasis on the factors influencing spinal cord measurement. No To Shinkei 1992; 44:241-247
5. Brex P, Leary S, O'Riordan J, Miszkiel K, Plant G, Thompson A, Miller D. Measurement of spinal kord area in clinically isolated syndromes suggestive of multiple sclerosis. J Neurol Neurosurg Psychiatry 2001; 70:544-547
6. Stevenson VL, Leary SM, Losseff NA; Parker GJ, Husmani Y, Miller DH. Spinal cord atrophy and disability in MS: A longitudinal study. Neurology 1998; 51:234-238
7. Mathias J.M, Tofts PS, Losseff NA. Texture Analysis of Spinal Cord Pathology in Multiple Sclerosis. Magn Reson Med 1999; 42:929-935

8. Losseff N, Webb S, O'Riordan J, Page R, Wang L, Barker G, Tofts P,McDonald W, Miller D. Spinal cord atrophy and disability in multiple sclerosis. Brain 1996; 119:701-708

9. Losseff NA, Miller DH. Measures of brain and spinal cord atrophy in multiple sclerosis. J Neurol Neurosurg Psychiatry 1998; 64:102-105

10. Flippi M, Campi A, Colombro B, Pereira C, Martinelli V, Baratti C, Comi G. A Spinal Cord MRI study of bening and secondary progressive multiple sclerosis. J Neurol 1996; 243:502-505

11. Trop I, Bourgouin PM, Lapierre Y, Duquette P, Wolfson CM, Duong HD, Trudel GC. Multiple Sclerosis of the Spinal Cord: Diagnosis and Follow-up with Contrast-Enhanced MR and Correlation with Clinical Activity. AJNR 1998; 19:1025-1033

12. Norman D, Mills C, Zawadzki M, Yeates A, Crooks L, Kaufman L. Magnetic Resonance Imaging of the Spinal Cord and Canal: Potentials and Limitations. AJNR 1984; 5:9-14

13. Yu S, Haughton V, Rosenbaum A. Magnetic Resonance Imaging and Anatomy of the Spine. Radiologic Clinics of North America 1991; 29:691-710

14. Srikanth S.G, Jayakumar P.N, Vasudev M.K, Taly A.B, Chandrashekar H.S. MRI in Subacute Combined Degeneration of spinal Cord: A Case Report and Review of Literature. Neurol India 2002; 50:310-312

15. Thorpe JW, Kidd D, Kendall BE, Tofts PS, Barker GJ, Thompson AJ, Macmanus DG, McDonald WI, Miller DH. Spinal cord MRI using multi-array coils and fast spin echo. Neurology 1993; 43:2625-2631

16. Honig LS, Sheremata WA. Magnetic resonance imaging of spinal cord lesions in multiple sclerosis. J Neurol Neurosurg Psychiatry 1989; 52:459-466

17. Sherman J, Nassaux P, Citrin C. Measurement of the normal cervical spinal cord on MR imaging. AJNR1990; 11:369-372

18. Ros L, Mota J, Guedea A, Bidgood D. Quantitive measurements of the spinal cord and canal by MR imaging and myelography. Eur Radiol 1998; 8:966-970

19. Okada Y, Ikata T, Katoh S, Yamada H. Morphologic Analysis of the Cervical Spinal Cord, Dural Tube, and Spinal Canal by Magnetic resonance Imaging in Normal Adults and Patients with Cervical Spondylotic Myelopathy. Spine 1994; 19:2331-2335

20. Yu Y, Boulay G, Stevens J, Kendall B. Morphology and measurements of the cervical spinal cord in computer-asisted myelography. Neuroradiology 1985; 27:399-402

21. Karnaze M, Gado M, Sartor K, Hodges F. Comparison of MR and CT Myelography in Imaging the Cervical and Thoracic Spine. AJR 1988; 150:397-403

22. Kameyama T, Hashizume Y, Ando T, Takahashi A. Morphometry of the Normal Cadaveric Cervical Spinal Cord. Spine 1994; 19:2077-2081

23. Arıncı K, Elhan A. Anatomi, Güneş Kitapevi, Ankara, 2001

24. Taner D. Fonksiyonel Nöroanatomi. Metu Press, Ankara , 2001

25. Yıldırım M. Klinik Nöroanatomi. Nobel Tıp Kitapevleri ve Yüce Yayıncılık, İstanbul, 2000

26. Kaya T, Adapınar B, Özkan R. Temel Radyoloji Tekniği. Güneş&Nobel, Bursa, 1996

16. Honig LS, Sheremata WA. Magnetic resonance imaging of spinal cord lesions in multiple sclerosis. J Neurol Neurosurg Psychiatry 1989; 52:459-466

17. Sherman J, Nassaux P, Citrin C. Measurement of the normal cervical spinal cord on MR imaging. AJNR1990; 11:369-372

18. Ros L, Mota J, Guedea A, Bidgood D. Quantitive measurements of the spinal cord and canal by MR imaging and myelography. Eur Radiol 1998; 8:966-970

19. Okada Y, Ikata T, Katoh S, Yamada H. Morphologic Analysis of the Cervical Spinal Cord, Dural Tube, and Spinal Canal by Magnetic resonance Imaging in Normal Adults and Patients with Cervical Spondylotic Myelopathy. Spine 1994; 19:2331-2335

20. Yu Y, Boulay G, Stevens J, Kendall B. Morphology and measurements of the cervical spinal cord in computer-asisted myelography. Neuroradiology 1985; 27:399-402

21. Karnaze M, Gado M, Sartor K, Hodges F. Comparison of MR and CT Myelography in Imaging the Cervical and Thoracic Spine. AJR 1988; 150:397-403

22. Kameyama T, Hashizume Y, Ando T, Takahashi A. Morphometry of the Normal Cadaveric Cervical Spinal Cord. Spine 1994; 19:2077-2081

23. Arıncı K, Elhan A. Anatomi, Güneş Kitapevi, Ankara, 2001

24. Taner D. Fonksiyonel Nöroanatomi. Metu Press, Ankara , 2001

25. Yıldırım M. Klinik Nöroanatomi. Nobel Tıp Kitapevleri ve Yüce Yayıncılık, İstanbul, 2000

26. Kaya T, Adapınar B, Özkan R. Temel Radyoloji Tekniği. Güneş&Nobel, Bursa, 1996

27. Ercan Tuncel. Klinik Radyoloji. Güneş&Nobel, Bursa, 1994
28. H.Barış Diren. Kranium I Genel Yaklaşımlar. Medart, Ankara, 2000
29. Pierre-Jerome C, Arslan A, Bekkelund S. MRI of the Spine and Spinal Cord: Imaging Techniques, Normal Anatomy, Artifacts and Pitfalls. J Manipulative Physiol Ther 2000; 23:470-475
30. Arlien-Soborg P, Kjaer L, Praestholm J. Myelography, CT, and MRI of the spinal canal in patients with myelopathy: A prospective study. Acta Neurol Scand 1993; 87:95-102
31. Locatelli ER, Laureno R, Ballard P, Mark AS. MRI in Vitamin B12 Deficiency Myelopaty. Can J Neurol Sci. 1999; 26:60-62
32. Bassi SS, Blundwe KK, Greff GP, Labuscagne JH, Gledhill RF.MRI of the spinal kord in myelopathy complicating vitamin B12 deficiency: two additional cases and a rewiev of the literature. Neuroradiology 1999; 41:271-274
33. Yaltkaya K, Balkan S, Oğuz Y. Nöroloji. Palme, Ankara, 2000
34. Woolsey RM, Young RR. Disorders of the spinal cord. Neurol Clin.1991; 9:573-583
35. Goldwein JW. Radiation Myelopathy : A Review. Medical and Pediatric Oncology 1987; 15:89-95
36. Erman T,Tuna M, Göçer A, Zeren M, Aldan F, Çetinalp E. Torasik Disk Herniasyonu. Çukurova Üniversitesi Arşiv Tarama Dergisi 2001; 10:87-99
37. H. Barış Diren. Kranium II Nörodejeneratif Hastalıklar. Medart, Ankara, 2000
38. Erden İ, Çitçi E, Karakaş P, Akyar S. Manyetik rezonans myelografi. Tanısal Girişimsel Radyoloji 1996; 2:10-14

39. Oyar O. Radyolojide Temel Fizik Kavramlar. Nobel Tıp Kitapevleri, 1998

40. Yousem D, Janick P, Atlas S, Hackney D, Glasser S, Wehrli F, Grossman R. Pseudoatrophy of the Cervical Portion of the Spinal Cord on MR Images: A Manifestation of the Truncation Artifact ? AJR 1990; 154:1069-1073

41. Balevi M, Kalkan E, Akhan G, Kara N. Torakal Spinal Kord Atrofisi olgularında Semptomların Ortaya Çıkışı. SDÜ Tıp Fakültesi Dergisi 1995; 2:25-27

42. Misra UK, Kalita J, Das A. Vitamin B12 deficiency neurological syndromes: A clinical, MRI and Electrodiagnostic study. Electromyogr Clin Neurophysiol 2003; 43:57-64

43. Finsterer J, Lubec D, Samec P. Generalized spinal cord atrophy, Chiari-I malformation and syringomyelia. Spinal Cord 2001; 39:184-188

44. Shakudo M, Inoue Y, Tsuyoshi T. HTLV-I Associated myelopathy: acute progression and atypical MR findings. AJNR 1999; 20:1417-1421

45. Nijeholt GJL, Uitdehaag BMJ, Bergers E, Castelijns JA, Polman CH, Barkhof F. Spinal cord magnetic resonance imaging in suspected multiple sclerosis. Eur Radiol 2000; 10:368-376

46. Karaali Savrun F, Uzun N, Kızıltan M, Siva A. Uyandırılmış Potansiyel Amplitüdleri Multipl Sklerozdaki Aksonal Hasarı Gösterirmi? Yeni Symposium 2003; 41:7-11

47. Simon JH. Brain and spinal cord atrophy in multiple sclerosis: role as a surrogate measure of disease progression. CNS Drugs 2001; 15:427-36

48. De Seze J, Stojkovic T, Gauvrit JY, Devos D, Ayachi M, Cassim F, Saint Michel T, Pruva JP, Guieu JD. Autonomic dysfunction in multiple sclerosis: cervikal spinal cord atrophy correlates. J Neurol 2001; 148:297-303

49. Coşkun A, Öztürk Ö, Durak AC, Mirza M, Karahan İ, Işın Ş. MRG ile aktif multiple skleroz plaklarının belirlenmesinde manyetizasyon transfer tekniğinin etkinliği. Türk Tanısal ve Girişimsel Radyoloji Dergisi 2002; 8:317-322

AKDENİZ ÜNİVERSİTESİ
REKTÖRLÜĞÜ KÜTÜPHANESİ