

T.C.
AKDENİZ ÜNİVERSİTESİ
SAĞLIK BİLİMLERİ ENSTİTÜSÜ
PEDODONTİ ANABİLİM DALI

SÜT DİŞLERİNDE HAZIR ZİRKONYUM KURONLARIN
KIRILMA DİRENÇLERİNİN VE KLİNİK BAŞARISININ
DEĞERLENDİRİLMESİ

Dt. İpek ŞAHİN

DOKTORA TEZİ

2018-ANTALYA

T.C.
AKDENİZ ÜNİVERSİTESİ
SAĞLIK BİLİMLERİ ENSTİTÜSÜ
PEDODONTİ ANABİLİM DALI

SÜT DİŞLERİNDE HAZIR ZİRKONYUM KURONLARIN
KIRILMA DİRENÇLERİNİN VE KLİNİK BAŞARISININ
DEĞERLENDİRİLMESİ

İpek ŞAHİN

DOKTORA TEZİ

DANIŞMAN

Doç. Dr. Hüseyin KARAYILMAZ

Bu tez Akdeniz Üniversitesi Bilimsel Araştırma Projeleri Koordinasyon Birimi tarafından TDK-2016-1761 proje numarası ile desteklenmiştir.

“Kaynakça gösterilerek tezinden yararlanılabilir”

2018-ANTALYA

Saęlık Bilimleri Enstitüsü M¼d¼rl¼ę¼ne;

Bu alıřma j¼rimiz tarafından Pedodonti Anabilim Dalı Doktora Programında doktora tezi olarak kabul edilmiřtir. .../...../.....

İmza

Tez Danıřmanı : Do.Dr. H¼seyin KARAYILMAZ
Akdeniz niversitesi

ye : Prof. Dr. Zuhale KIRZIOęLU
S¼leyman Demirel niversitesi

ye : Prof. Dr. Muharrem Cem DOęAN
ukurova niversitesi

ye : Do. Dr. Tamer TZNER
Karadeniz Teknik niversitesi

ye : Prof. Dr. Alper KUřTARCI
Akdeniz niversitesi

Bu tez, Enstit¼ Y¼netim Kurulunca belirlenen yukarıdaki j¼ri yeleri tarafından uygun g¼r¼lm¼ř ve Enstit¼ Y¼netim Kurulu'nun/...../..... tarih ve/..... sayılı kararıyla kabul edilmiřtir.

Enstit¼ M¼d¼r¼

ETİK BEYAN

Bu tez çalışmasının kendi çalışmam olduğunu, tezin planlanmasından yazımına kadar bütün safhalarda etik dışı davranışımın olmadığını, bu tezdeki bütün bilgileri akademik ve etik kurallar içinde elde ettiğimi, bu tez çalışmasıyla elde edilmeyen bütün bilgi ve yorumlara kaynak gösterdiğimi ve bu kaynakları da kaynaklar listesine aldığımı beyan ederim.

İpek ŞAHİN

Tez Danışmanı

Doç. Dr. Hüseyin KARAYILMAZ

TEŐEKKÜR

Doktora eđitimimin ve tez alıřmamın her ařamasında benden ilgi ve desteđini esirgemeyen, itenliđiyle her daim yanımda olduđunu hissettiđim, doktora eđitimim süresince büyük bir sabır ve titizlikle bana yardımcı olan ve yol gösteren; anlayıř ve hořgörüsüyle her konuda desteđini hissettiđim ok deđerli danıřman hocam, Akdeniz Üniversitesi Diř Hekimliđi Fakóltesi Pedodonti Anabilim Dalı Bařkanı Do. Dr. Hüseyin KARAYILMAZ'a,

Doktora eđitimim süresince deđerli bilimsel ve mesleki tecrübelerinden yararlandıđım ve yanında eđitim almaktan gurur duyduđum hocam Prof. Dr. Zuhal KIRZIOĐLU'na,

Doktora eđitimim süresince deđerli bilgi ve tecrübelerini her daim benimle paylařan, tezimin hazırlanmasında emeđi geen deđerli hocam Dr. Öğretim Görevlisi Dr. Zülfikar Zahit İFTİ'ye,

Doktora eđitimim süresince deđerli bilgi ve tecrübelerini her daim benimle paylařan, güler yüzü ve itenliđi ile yanımda olan deđerli hocam Do. Dr. Özge GÜNGÖR'e,

Beraber alıřmaktan hep mutluluk duyduđum her türlü yardımları ve destekleri ile her zaman yanımda olan canım dostlarım Uzm. Dt. Zeliha ERCAN BEKMEZOĐLU, Dt. Kübra YILMAZ, Dt. Burcu YAĐMUR, Dt. Cansu AY, Uzm. Dt. Hande YALIN ERMAN, Dt. řadiye İŐBİLİR bařta olmak üzere tüm deđerli asistan arkadaşlarıma,

Tezimin yapım ařamasındaki yardımlarından ötürü Aynur KADIOĐLU, Bahadır İBİCİOĐLU, Ahmet DEMİR ve diđer tüm personele,

Böyle bir aileye sahip olmanın gururu ile; hayatım boyunca her konuda kořulsuz ilgi, destek ve sevgilerini hissettiđim; her zaman yanımda olan, beni en iyi kořullarda büyütüp yetiřtiren, teőekkürlerin yetersiz kalacađı canım annem Aysel řAHİN, canım babam Zülkifil řAHİN, biricik abim Ahmet řAHİN, teyzelerim Aysin Havva INAR, Ayře INAR, anneannem Hanife INAR, dedem Sait INAR, dayım Mehmet INAR, yengem Sebiha INAR, kuzenlerim ve tüm aileme sonsuz minnet ve teőekkürlerimi sunarım.

ÖZET

Amaç: Bu çalışmanın amacı; süt azı dişlerine 4 farklı yapıştırma simanı kullanılarak uygulanan hazır zirkonyum kuronların (HZK), termal siklus özellikli çiğneme simülatörü (TSÖÇS) kullanarak retansiyonlarını ve kırılma dayanımlarını incelemek ve HZK uygulanmış dişlerin klinik başarısını, retansiyonunu, dişeti sağlığı üzerine etkisini ve ebeveyn memnuniyetini değerlendirmektir.

Yöntem: Çalışmamızın birinci kısmında, 120 adet çekilmiş süt azı dişine, dört farklı özellikteki siman materyali (Cam iyonomer siman-(CİS), rezin modifiye cam iyonomer siman (RMCİS), rezin siman ve biyoaktif siman) kullanılarak simante edilen HZK'lar, TSÖÇS ve basma testleri kullanılarak değerlendirilmiştir. Çalışmamızın ikinci (klinik) kısmında ise, 4 farklı simantasyon materyali kullanılarak süt azı dişlerine uygulanmış olan, 60 HZK çalışmaya dahil edilmiştir. 12 aylık kontrol sürecinde, HZK'ların retansiyonu, dişeti sağlığı üzerine etkisi ve ebeveyn memnuniyeti değerlendirilmiştir.

Bulgular: Çalışmamızın birinci kısmında TSÖÇS'ye tabi tutulan ve tutulmayan tüm gruplar arasında en yüksek basma testi sonucu sırasıyla rezin siman ve CİS ile simante edilmiş HZK gruplarında görülmüş olup, ancak bu farklılık istatistiksel olarak anlamlı bulunmamıştır ($p>0,05$). İkinci bölümde ise, en yüksek sağ kalım RMCİS ile simante edilmiş grupta görülmesine rağmen gruplar arasında anlamlı farklılık olmadığı sonucuna varılmıştır ($p>0,05$). HZK uygulanan dişlerin plak indeksi, gingival indeks ve sondlama derinliği, genel ağızdaki dişlerin ortalamaları ile karşılaştırıldığında HZK uygulanan dişlerin plak indeksinde anlamlı bir azalma olduğu gözlenmiştir ($p<0,05$). Ebeveyn memnuniyetinin ise yüksek olduğu görülmüştür.

Sonuç: HZK simantasyonunda hasta kooperasyonu, kolay uygulanabilmesi ve uygulama zamanı ile birlikte dayanıklılığı ve tutuculuğu da göz önünde bulundurulmalıdır. Diş eti sağlığı ve ebeveyn memnuniyeti sonuçları da değerlendirildiğinde HZK'ların, özellikle çok yüzlü çürüklü süt dişlerin tedavisinde umut verici bir alternatif olduğu görülmektedir.

Anahtar Kelimeler: Hazır Zirkonyum Kuronlar, Yapıştırma Simanları, Çiğneme Simülatörü, Basma Dayanımı, Periodontal İndeksler

ABSTRACT

Objective: The purpose of this study is to examine the rate of the retained prefabricated primary zirconium crowns (PPZCs) subjected to chewing simulation test with thermocycling mechanical loading (CSTTML) and evaluate fracture resistance of samples, cemented with four different luting cements. And also we aimed to evaluate the PPZCs' clinical success, retention rate, effect on periodontal health and parental satisfaction.

Method: In first part of our study a total of 120 extracted primary molar teeth were restored using four different luting materials (Bioactive cement, resin cement, glass ionomer cements (GICs), resin modified GICs) with PPZCs, After half of each groups subjected to CSTTML, all the samples subjected to fracture tests and the mean force required to fracture the PPZCs was noted. In the second part of our study was included 60 PPZCs, restored using 4 different luting cements. The study included 60 PPZCs and 12 months of clinical evaluation and parents satisfaction was carried out.

Results: After the CSTTML test, in all groups-subjected and non-subjected CSTTML-resin cement groups showed the highest fracture resistance, also there was no statistic difference between GICs ($p=0,888$). The second clinical part our study, the highest survival rate were belonged to resin-modified GIC, but there was not significantly different between all the groups ($p>0,05$). When we compared the plaque indices, gingival indices and probing depth results between the PPZCs' and the median overall mouth teeth' results, there was a significant reduction in plaque index values in PPZCs ($p<0,05$). It was seen that parental satisfaction was high.

Conclusion: It has to be considered patient cooperation, durability, retention, easy application and application time for cementation of PPZCs. When the results of gingival health and parents satisfaction of PPZCs determine, the treatment with PPZCs represents a promising alternative for rehabilitation of multifaced decayed primary molar teeth.

Key words: Prefabricated Primary Zirconium Crowns, Luting Cements, Chewing Simulator, Fracture Resistance, Periodontal Indices

İÇİNDEKİLER

ÖZET	i
ABSTRACT	ii
İÇİNDEKİLER	v
ŞEKİLLER DİZİNİ	ix
TABLolar DİZİNİ	xi
SİMGELER ve KISALTMALAR	xiii
1. GİRİŞ	1
2. GENEL BİLGİLER	3
2.1. Süt Dişı Kuron Kaplama Restorasyonları	3
2.1.1. Süt Dişı Kuron Kaplama Restorasyonları Endikasyonları	3
2.2. Sınıflandırma	3
2.2.1. Paslanmaz Çelik Kuronlar	4
2.2.2. Polikarbonat Kuronlar	13
2.2.3. Strip Kuronlar	14
2.2.4. Biyolojik Kuronlar	15
2.2.5. Hazır Zirkonyum Kuronlar	16
2.2.6. Süt Dişlerinde Uygulanan Hazır Zirkonyum Kuronlar	21
2.2.7. Hazır Zirkonyum Kuronlarla İlgili Çalışmalar	22
2.3. Kuronların Simantasyonunda Kullanılan Materyaller	24
2.3.1. Çinko Fosfat Simanlar	25
2.3.2. Çinko Polikarboksilat Simanlar	26
2.3.3. Cam İyonomer Simanlar	27
2.3.4. Hibrit İyonomer Simanlar	28
2.3.5. Rezin Simanlar	31
2.3.6. Biyoaktif Simanlar	34
2.4. Kuron Simantasyonunda Kullanılan Simanların Adezyonu	34
2.4.1. Mineye Adezyon	36
2.4.2. Dentine Adezyon	37
	iii

2.4.3.	Seramiklere Adezyon	37
2.5.	Diş Hekimliğinde Termal Siklus Özellikli Çiğneme Simülatörü Uygulamaları	38
2.6.	Basma Testi	39
2.7.	Çocuklarda Periodontal Dokuların Özellikleri ve Değerlendirilmesi	40
2.7.1.	Plak İndeksi	43
2.7.2.	Gingival İndeks	43
2.7.3.	Sondlamada Cep Derinliği	43
3.	GEREÇ ve YÖNTEM	44
3.1.	Çekilmiş Süt Azı Dişlere Uygulanan Hazır Zirkonyum Kuronların Basma Dayanımlarının İn Vitro Değerlendirilmesi	44
3.1.1.	İN Vitro Çalışmada Kullanılan Dişlerin Hazırlanması	44
3.1.2.	Dişlerin Hazırlanması	44
3.1.3.	Örneklerin Hazırlanması	46
3.1.4.	Çalışmada Kullanılan Materyaller	47
3.1.5.	Deney Gruplarının Oluşturulması	48
3.1.6.	Hazır Zirkonyum Kuronların Simantasyonu	53
3.1.7.	Termal Siklus Özellikli Çiğneme Similatörü İşlemi	59
3.1.8.	Basma Dayanımı Testi	60
3.2.	Süt Azı Dişlerine Uygulanan Hazır Zirkonyum Kuronların Klinik Başarısının Değerlendirilmesi	63
3.2.1.	Olguların Seçimi	63
3.3.	Hastaların Dahil Edilme Kriterleri	64
3.4.	Hazır Zirkonyum Uygulanan Dişlerin Seçim Kriterleri	65
3.4.1.	Dişlerin Klinik ve Radyolojik Olarak Seçim Kriterleri	65
3.4.2.	Dişlerin Hariç Tutulma Kriterleri	66
3.5.	Çalışma Protokolü	67
3.6.	Hazır Zirkonyum Kuronların Başarısının Klinik Olarak Değerlendirilme Kriterleri	67

3.6.1	Klinik Deęerlendirme Kriterleri	67
3.7.	Arařtırmacının Aynı Ölçümü Tekrarlayabilme Güvenilirlięi	69
3.8.	Radyografik Deęerlendirme Kriterleri	69
3.9.	Hazır Zirkonyum Kuronların Başarısız Olma Kriterleri	69
3.10.	Ebeveyn Memnuniyetinin Deęerlendirilmesi	69
3.11.	Sonuçların İstatistiksel Analizi	70
4.	BULGULAR	71
4.1.	Süt Azı Diřlerine Uygulanan Hazır Zirkonyum Kuronların Termal Siklus Özellikli Çiğneme Simülatörü Kullanılarak Deęerlendirilmesi	71
4.2.	Basma Testi Sonuçları	72
4.2.1.	Termal Siklus Özellikli Çiğneme Simülatörüne Tabi Tutulan Alt Grupların Basma Testi Sonuçları	73
4.2.2.	Termal Siklus Özellikli Çiğneme Simülatörüne Tabii Tutulmayan Grupların Basma Testi Sonuçları	74
4.2.3.	Termal Siklus Özellikli Çiğneme Simülatörüne Tabii Tutulan ve Tutulmayan Grupların Basma Testi Sonuçlarının Birbiriyle Karşılaştırılması	75
4.3.	Süt Azı Diřlerine Uygulanan Hazır Zirkonyum Kuronların Klinik Başarısının Deęerlendirilmesi	76
4.3.1.	Farklı Simantasyon Materyalleri Kullanılarak Simante Edilen Hazır Zirkonyum Kuronların Hastanın Genel Periodontal Saęlığına Etkisinin Deęerlendirilmesi	79
4.3.2.	Farklı Simantasyon Materyalleri Kullanılarak Simante Edilen Hazır Zirkonyum Kuronların Uygulandıęı Diřin Periodontal Saęlığına Etkisinin Deęerlendirilmesi	81
4.3.3.	Hazır Zirkonyum Kronların Hastanın Genel ve Uygulanan Diřin Periodontal Saęlığına Olan Etkilerinin Karşılaştırılması	83
4.4.	Ebeveyn Memnuniyetinin Deęerlendirilmesi	86

5. TARTIŞMA	88
5.1. Çekilmiş Süt Azı Dişlerine Uygulanan Hazır Zirkonyum Kuronların Termal Siklus Özellikli Çiğneme Simülatörü Kullanılarak Elde Edilen Sonuçların Tartışılması	93
5.2. Süt Azı Dişlerine Uygulanan Hazır Zirkonyum Kuronların Klinik Başarısının Değerlendirilmesinden Elde Edilen Sonuçların Tartışılması	99
6. SONUÇ VE ÖNERİLER	105
KAYNAKLAR	106
ÖZGEÇMİŞ	126

ŞEKİLLER DİZİNİ

Şekil 2.1.	Zirkonyum dioksit seramiklerin faz geçiş şeması	18
Şekil 2.2.	TZP'nin transformasyonel sertlik mekanizması	19
Şekil 3.1.	Çalışmada kullanılan süt azı diş örnekleri	44
Şekil 3.2.	Termal siklus özellikli çığneme simülatöründe kullanılmak üzere hazırlanmış plastik bloklar	45
Şekil 3.3.	Akrilik kullanılarak plastik bloklara gömülmüş süt azı dişler	45
Şekil 3.4.	HZK'ların dişlerin boyutuna göre seçimi	46
Şekil 3.5.	HZK'ların simantasyonu için hazır hale getirilmiş silindir blok içerisindeki hazırlanmış diş	47
Şekil 3.6.	HZK'lar	49
Şekil 3.7.	CİS	50
Şekil 3.8.	RMCİS	50
Şekil 3.9.	Rezin Siman	51
Şekil 3.10.	Biyoaktif siman	51
Şekil 3.11.	Gruplar alt gruplarıyla şematize edilmiş hali	52
Şekil 3.12.	CİS'in HZK içerisine yerleştirilmesi	53
Şekil 3.13.	RMCİS'in HZK içerisine yerleştirilmesi	54
Şekil 3.14.	HZK'nın iç yüzeyine hidroflorik asitin fırça yardımıyla ovalayarak uygulanması	56
Şekil 3.15.	Rezin simanın primer ve bondunun HZK'nın iç yüzeyine uygulanması	56
Şekil 3.16.	Rezin simanın HZK içerisine uygulanması	56
Şekil 3.17.	Biyoaktif simanın HZK içerisine uygulanması	57
Şekil 3.18.	Siman HZK'ya yerleştirildikten sonra halojen/LED ışık uygulanması	58
Şekil 3.19.	HZK'ların simantasyon tamamlandıktan sonraki son hali	58
Şekil 3.20.	TSÖÇS ve içerisine yerleştirilmiş örnekler	59
Şekil 3.21.	TSÖÇS'ye tabi tutulduktan sonraki örneklerin görüntüsü	60
Şekil 3.22.	Basma dayanım test cihazı	61

Şekil 3.23.	Örneklerin basma dayanım test cihazına dik açıda hareketsiz olacak şekilde tasarlanan tablaya yerleştirmiş hali	61
Şekil 3.24.	Basma dayanım testinde kullanılan 5 mm çapındaki çelik bilye	62
Şekil 3.25.	Örneğin oklüzal yüzeylerinin tam orta noktasından kırılma oluşuncaya kadar kuvvet uygulaması sonrası görüntüsü	62
Şekil 3.26.	HZK uygulanmış dişlerin kullanılan siman materyaline göre gruplandırılması	64
Şekil 3.27.	HZK uygulanan dişlerin arşivden elde edilen başlangıç, prepare edilmiş ve uygulama sonrası kontrol fotoğrafları	66
Şekil 4.1.	TSÖÇS'ye tabi tutulan 4 alt grubun retansiyon skorları	72
Şekil 4.2.	TSÖÇS'ye tabi tutulan ve tutulmayan HZK'ların basma dayanım dirençleri	73
Şekil 4.3.	HZK uygulanan hastaların cinsiyete göre dağılımı	77
Şekil 4.4.	HZK'ların sağ kalım analizi	79
Şekil 4.5.	HZK uygulanan dişin Pİ ile genel ağız Pİ ortalama değerlerinin aylara göre değişim grafiği	84
Şekil 4.6.	HZK uygulanan dişin Gİ ile genel ağız Gİ ortalama değerlerinin aylara göre değişim grafiği	85
Şekil 4.7.	HZK uygulanan diş SD ile genel ağız SD ortalama değerlerinin aylara göre değişim grafiği	86
Şekil 4.8.	Ebeveyn memnuniyet skalasındaki değişkenlerin dağılımı	87

TABLolar DİZİNİ

Tablo 3.1.	Çalışmada kullanılan materyaller	48
Tablo 3.2.	Frankl davranış skalası	65
Tablo 3.3.	Silness ve Löe'nin plak indeks kriterleri	68
Tablo 3.4.	Silness ve Löe'nin gingival indeks kriterleri	68
Tablo 3.5.	Ebeveyn memnuniyet skalası	70
Tablo 4.1.	TSÖÇÇ'ye tabi tutulan grubun basma dayanım testi sonuçları ve kendi içerisinde karşılaştırılması	74
Tablo 4.2.	TSÖÇÇ'ye tabi tutulmayan grupların basma dayanım testi sonuçları ve kendi içlerinde karşılaştırılması	75
Tablo 4.3.	TSÖÇÇ'ye tabi tutulan ve tutulmayan grupların basma dayanım testi sonuçları ve aynı yapıştırma materyali ile simante edilen grupların kendi içlerinde karşılaştırılması	76
Tablo 4.4.	HZK'ların diş numaralarına ve simantasyon materyaline göre dağılımı	77
Tablo 4.5.	12 aylık kontrol sürecinde HZK uygulanan dişlerin başarı durumlarının değerlendirilmesi	78
Tablo 4.6.	HZK uygulanmış hastaların kullanılan siman materyali gruplarına göre başarılı/başarısız olarak değerlendirme sonuçları	78
Tablo 4.7.	HZK uygulanan hastaların 1., 3., 6. ve 12 aylık takiplerinde kaydedilen ortalama Pİ, Gİ ve SD değerleri	80
Tablo 4.8.	HZK uygulanan dişlerin siman gruplarına göre Pİ, Gİ ve SD verilerinin karşılaştırılması	81
Tablo 4.9.	HZK'ların Pİ verilerinin p değerlerinin kontrol zamanlarına göre karşılaştırması	82
Tablo 4.10.	HZK'ların Gİ verilerinin p değerlerinin kontrol zamanlarına göre karşılaştırması	82
Tablo 4.11.	HZK'ların SD verilerinin p değerlerinin kontrol zamanlarına göre karşılaştırması	83

Tablo 4.12.	Genel ağız Pİ ortalama deęerleri ile HZK uygulanan diřlerin Pİ deęerlerinin karřılařtırılması	83
Tablo 4.13.	Genel ağız Gİ ortalama deęerleri ile HZK uygulanan diřlerin Gİ deęerlerinin karřılařtırılması	84
Tablo 4.14.	HZK uygulanan diřlerin SD ile genel ağız SD ortalama deęerlerinin karřılařtırılması	85

SİMGELER ve KISALTMALAR

AIDS	: “Acquired Immune Deficiency Syndrome”
Al₂O₃	: Alüminyum Oksit
BİS-GMA	: Bisfenol glisidil metakrilat
Ca	: Kalsiyum
CaO	: Kalsiyumoksit
Ce	: Seryum
CeO₂	: Seryumdioksit
CİS	: Cam iyonomer simanlar
EÇÇ	: Erken çocukluk çağı çürükleri
HEMA	: Hidroksietilmetakrilat
HZK	: Hazır Zirkonyum Kuron
KH	: Karbonhidratlar
LED	: Light Emitting Diode
MDP	:10- metakriloloksidesil dihidrojen fosfat
Mg	: Magnezyum
MgO	: Magnezyumoksit
N	: Newton
PÇK	: Paslanmaz Çelik Kuron
pH	: “Power of Hydrogen”
RMCİS	: Rezin Modifiye Cam İyonomer Siman
SYE	: Serbest yüzey enerjisi
TCB	: Tetrakarboksil bütal
TEG-DMA	: Trietilen glikol dimetakrilat
TSÖÇS	: Termal Siklus Özellikli Çiğneme Simülatörü
TZP	: Tetragonal zirkonyum polikristal
UDMA	: Ürethan dimetakrilat
Y	: Yitrium
Y₂O₃	: Yitriumoksit
Y-TZP	: Yitria tetragonal zirkonyum polisakkarit

ZnO : Çinkooksit
ZrO₂ : Zirkonyum dioksit

1. GİRİŞ

Diş çürüğü, sosyoekonomik düzeyi düşük, gelişmekte olan ülkelerde okul çocuklarının %60-90'ını ve yetişkinlerin çoğunu etkileyen önemli bir halk sağlığı sorunudur (Petersen ve Lennon, 2004). Özellikle gelişmekte olan ülkelerde, toplum ağız diş sağlığı konusundaki bilgilerin ve çürüğün önlenmesine yönelik uygulamaların yeterli olmaması nedeniyle, süt dişleri, sürmesinden kısa bir süre sonra çürük ve aşırı madde kaybı nedeniyle çekilme riski ile karşı karşıya kalmaktadır (Mortada ve King, 2004; Usha ve ark., 2007).

Diş çürüğünün önlenmesi amacıyla birçok koruyucu program geliştirilmesine karşın, erken çocukluk çağı çürükleri (EÇÇ), dünyayı ilgilendiren bir sağlık sorunu olmaya halen devam etmektedir. EÇÇ, karyojenik mikroorganizmalar, fermente olabilen karbonhidratlar (KH) (meyve suyu, süt, şeker ve pişmiş nişasta içeren tüm ürünler) ve uygun olmayan beslenme alışkanlıklarının sebep olduğu, birçok etkene bağlı bir hastalıktır (Şen Tunç, 2009). Süt dişi minesinin daimi dişe göre yapısal olarak daha farklı olması nedeniyle diş çürükleri, süt dişlerinde daimi dişlere kıyasla daha hızlı ilerlemektedir (Goldberg, 2017). Çok küçük yaşlarda ortaya çıkan EÇÇ'ler genellikle ilk olarak üst çenede süt kesici dişlerde, sonrasında alt ve üst çenedeki süt azı dişlerde gözlenir ve lezyonlar hızla ilerleyerek geleneksel yöntemlerle tedavi edilemeyecek düzeyde aşırı madde kayıplarına neden olur. Bu durumda, küçük yaştaki çocukların restoratif tedavisi, çocukların kooperasyonu ve ebeveynlerin estetik beklentisi nedeniyle başta pedodontistler olmak üzere diş hekimleri için her zaman en zorlayıcı konulardan birisi olmuştur. Aşırı madde kayıplı süt dişlerinin çekimi yerine, fizyolojik düşme zamanına kadar dişlerin ağızda tutulması amacıyla, dişlerin restorasyonunun yapılması en doğru tedavi yaklaşımı olarak kabul edilmektedir. Bu nedenle aşırı madde kayıplı dişlerin tedavisi için yeni yaklaşımlar üzerinde çalışılmaktadır (Ramires-Romito ve ark., 2000; C. Roberts ve ark., 2001; Rabelo ve ark., 2005; Pinheiro ve ark., 2006).

Aşırı madde kayıplı arka grup süt dişlerin restorasyonunda amalgamlar, cam iyonomer simanlar (CİS), rezin modifiye CİS'ler (RMCİS), poliasit modifiye kompozitler (kompomerler), paslanmaz çelik kuronlar (PÇK), veneere edilmiş PÇK, açık yüzlü PÇK, polikarbonat kuronlar, strip kuronlar ve zirkonyum kuronlar kullanılmaktadır (R.

Veerakumar ve ark., 2017). Bu materyallerin ve kuron tiplerinin ayrı ayrı avantajları ve dezavantajları mevcuttur. Diş hekimleri kuron tipini seçerken; dayanıklılık, estetik, tutuculuk, kolay uyumlanabilmesi, uygulama zamanı, alerjik etkisinin olup olmaması ve maliyeti gibi kriterleri göz önünde bulundurmaktadırlar. Estetik, güzellik bilimidir. Arka grup süt dişlerin restorasyonunda çeşitli teknikler kullanılmasına karşın, klinisyenlerin en önemli sıkıntısı, hastaların artan estetik beklentilerinin karşılanmasıdır. Günümüzde, estetik olarak iyi sıralanmış ve konturlu dişlerin, sosyo-ekonomik olarak gelişmişlik düzeyinin bir göstergesi olduğu düşünülmektedir (Srinath ve Kanthaswamy, 2017).

Süt dişlerinin kuron kaplama restorasyonlarında ideal materyallerin olmayışı nedeniyle, yetişkinlerde hem estetik hem de mekanik özellikleri nedeniyle başarıyla uygulanan ve çok fazla tercih edilen zirkonyum materyali kullanılarak süt dişleri için hazır zirkonyum kuronlar (HZK) geliştirilmiştir. Ancak HZK'ların restorasyonunun klinik başarısı, simantasyonunda kullanılan materyallerin retansiyonu ve kırılma direnci ile ilgili erişilebilir kaynaklarda sınırlı sayıda çalışma bulunmaktadır.

Bu çalışmanın amacı; 4 farklı yapıştırma simanı kullanılarak;

- a) Çekilmiş süt azı dişlere uygulanan HZK'ların termal siklus özellikli çiğneme simülatörü (TSÖÇS) kullanarak retansiyonlarını ve kırılma dirençlerini incelemek,
- b) Süt azı dişlerine uygulanan HZK'ların, 12 aylık takip süresince, klinik başarısını, retansiyonunu, dişeti sağlığı üzerine etkisini, uygulama kolaylığını ve ebeveyn memnuniyetini değerlendirmektir.

2. GENEL BİLGİLER

2.1. Süt Dişı Kuron Kaplama Restorasyonları

Süt dişlerinin estetik restorasyonları, yapısal özelliklerinin (küçük boyutları, pulpa yapısının yüzeye yakın olması, ince mine yapısı, yapıştırma için yetersiz yüzey alanı, vb.) yanı sıra, çocuğun davranışlarına ve kullanılan materyallerin maliyetine bağlı olarak çocuklarla ilgilenen diş hekimlerini zorlamaktadır (Srinath ve Kanthaswamy, 2017). Bugüne kadar aşırı madde kayıplı süt dişlerinin restorasyonunda, farklı materyal içerikli birçok pedodontik kuron kullanılmıştır. Günümüzde, eski materyallere göre daha biyouyumlu ve daha üstün estetik özellikte materyallerin kullanılmasına dikkat edilmektedir (Ram ve Peretz, 2000; Rabelo ve ark., 2005).

2.1.1. Süt Dişı Kuron Kaplama Restorasyonları Endikasyonları

Aşırı madde kayıplı süt dişlerinin restorasyonlarında başarısızlık oranı yüksek olduğundan, uygun endikasyona sahip süt dişlerinin tedavisinde kuron kaplama restorasyonları klinikte daha fazla tercih edilmektedir. Süt dişı kuron kaplama restorasyonları;

- Geniş/çok yüzlü çürük ya da lezyon varlığında,
- İlerlemiş ara yüz (interproksimal) çürüklerin restoratif tedavisinde,
- Pulpatomi ya da pulpektomi tedavisi uygulanan süt dişlerinde,
- Gelişimsel defektli dişlerin restoratif tedavisinde,
- Yüksek çürük risk grubundaki çocuklarda,
- Tedavisi sedasyon ya da genel anestezi altında yapılan çocukların dişlerinde,
- Kırık dişlerin ara yüzey restorasyonlarında,
- Bruksizm hastalarının dişlerine restorasyon uygulaması gerektiğinde,
- Servikal bölgedeki dekalsifikasyon lezyonlarının restoratif tedavisinde,
- Yer tutucu ayağı olarak kullanılacak dişlerin restorasyonunda kullanılabilir (Sahana, 2010; Veerakumar, 2017).

2.2. Sınıflandırma:

Süt dişlerinde kuron kaplama restorasyonu olarak birçok farklı tedavi seçeneği mevcuttur. En sık kullanılan kuron kaplama restorasyonları şunlardır;

- 1) PÇK'lar,
 - I. Açık Yüzlü PÇK'lar
 - II. Veneere Edilmiş PÇK'lar
- 2) Polikarbonat Kuronlar,
- 3) Strip Kuronlar,
- 4) Biyolojik Kuronlar,
- 5) HZK'lar şeklindedir.

2.2.1. Paslanmaz Çelik Kuronlar

Literatürde, süt dişlerinde ilk kuron kaplama uygulamalarının, 1950'li yıllarda gerçekleştirildiği bildirilmektedir. Dr. Humprey WP, PÇK'yı çocuk diş hekimliğinde tam kuron kaplama ve yer tutucu olarak ilk kez kullanmış, sonrasında ise Engel RJ, PÇK'nın kullanımını tanımlamıştır (Shuman, 2016). PÇK materyali, %18 krom, %8 nikel ve %0.8-20 yüzdesinde değişen karbon içermektedir. Sonrasında %65-73 demir, %17-20 krom, %8-13 nikel ve %2'den daha az oranda manganez, silikon ve karbon içeren alternatif içerikleri sunulmuş ve kullanılan PÇK'ların, %77 nikel, %15 krom ve %7 demir içerdiği belirtilmektedir. (Mathewson ve ark., 1987)

PÇK'lar, aşırı madde kayıplı süt dişi restorasyonlarında 60 yılı aşkın süredir kullanılmaktadır. (Duggal ve ark., 2002; Kindelan ve ark., 2008). PÇK'ların, çok yüzlü amalgam restorasyonlara göre, daha dayanıklı ve uzun ömürlü olduğu belirtilmektedir (Einwag ve Dunninger, 1996; Randall ve ark., 2000; Randall, 2002). Geçen süre içerisinde kullanım oranı artan PÇK'lara, fabrikasyon aşamasında morfolojik olarak dişi taklit edecek estetik özellikler kazandırılmaya çalışılmıştır (Seale, 2002).

Günümüzde, aşırı madde kayıplı süt dişlerinde PÇK uygulamalarının sağladığı başlıca avantajlar şunlardır;

- Çürük temizlenmesi ile pulpa vitalitesinin korunması,
- Daha iyi oklüzal kontak oluşturması,
- İdeal mezio-distal kuron boyutunu koruması, ark uzunluğunu ve oklüzal ilişkileri sağlaması,
- Kuron restorasyonun uygulanması için gereken sürenin daha az olması,

- Kuronun uygulama sonrası hastalarda rahatsızlığa sebep olmaması, kabul edilebilirliğinin yüksek olması,
- Süt dişinin fizyolojik rezorpsiyonları gerçekleşinceye kadar fonksiyonda kalması,
- Çürük aktif bireylerde, karyojenik enfeksiyonun kontrol altına alınmasının sağlanması (Messer ve Levering, 1988; Randall, 2002; Seale, 2002; American Academy on Pediatric Dentistry Clinical Affairs Committee-Restorative Dentistry ve American Academy on Pediatric Dentistry Council on Clinical, 2008; Kindelan ve ark., 2008).

PÇK'nın ağız içerisinde fonksiyonda kalma süresi ve dayanıklılığı ile ilgili çok sayıda çalışma yapılmış ve PÇK'nın amalgam ve RMCİS restorasyonlarına göre daha yüksek klinik başarı gösterdiği ve daha fazla tercih edildiği savunulmuştur (Messer ve Levering, 1988; Roberts ve Sherriff, 1990; Papathanasiou ve ark., 1994; Einwag ve Dunninger, 1996; Roberts ve ark., 2005).

Papathanasiou ve arkadaşları (1994) yaptıkları retrospektif bir çalışmada, 1065 çocuk hastanın süt azı dişlerine uygulanan farklı restoratif materyallerin klinik başarısını değerlendirmişlerdir. Toplamda 604 restorasyonun incelendiği bu çalışmada, uygulanan restorasyonların ağızda kalma sürelerinin, yüksekten düşüğe doğru sırasıyla PÇK, amalgam, kompozit rezin ve CİS olduğu belirtilmiştir. PÇK ve amalgam restorasyonlarının ortalama ağızda kalma süresinin 5 yıl olduğu sonucuna varılmıştır. Bu süre içerisinde PÇK'ların ağızda kalma oranı %68, amalgam restorasyonların ise %60'tır. Dört yıl sonrasında, kompozit rezin restorasyonların başarı oranlarının %40 ve ortalama ağızda kalma sürelerinin 32 ay olduğu; CİS restorasyonların başarı oranlarının %5 ve ortalama ağızda kalma sürelerinin 12 ay olduğu belirtilmiştir (Papathanasiou ve ark., 1994).

Süt ve özellikle karma dişlenme döneminde olan çocuklarda, restore edilmemiş ara yüz çürüklerinin varlığında, iki ya da üç yüzlü restorasyonlar kırıldığında veya düştüğünde, dişlerin mesializasyonu sonucu yer kaybı oluşmaktadır. Ancak, PÇK restorasyonlarında, kırılma sonucu kayıplar oluşmadığı için, bu restorasyonlar uzun süre ağızda kalarak

fonksiyon gösterebilmekte ve herhangi bir yer kaybına sebebiyet vermemektedir (Seale, 2002).

Atieh (2008) yaptığı bir çalışmada, süt azı dişlerine pulpal tedavi sonrasında uygulanan PÇK ile RMCİS ve kompozit rezin kullanılan modifiye açık sandviç tekniğinin klinik başarısını ve ağızda kalma süresini karşılaştırmıştır. Yaşları 4-7 arasında değişen 87 çocuğun yer aldığı çalışmada 160 restorasyonun 6, 12, 18 ve 24 aylık kontrolleri yapılmıştır. İki yıllık takip sonrasında restorasyonların ağızda kalma oranları PÇK için %95 ve modifiye açık sandviç restorasyonu için %92,5 olarak belirtmiştir. İki restorasyon arasında marjinal uyum, proksimal kontak, oklüzyon ve tekrarlayan çürük kriterleri açısından anlamlı bir fark görülmemiştir. Dişeti sağlığı olarak incelendiğinde ise, modifiye açık sandviç restorasyonunda, PÇK'ya göre istatistiksel olarak daha iyi sonuçlar elde edilmiştir. Yazar, 2 yıllık çalışmanın sonucuna göre modifiye açık sandviç restorasyonunun estetik olarak PÇK'ya iyi bir alternatif olacağını belirtmiştir (Atieh, 2008).

Süt ve daimi dişler için farklı tipte PÇK'lar bulunmaktadır. Gerektiğinde kesilerek ve sıkıştırılarak şekillendirilebilir. Kuron kenarları şekillendirme pensleriyle dişin servikal bölgesini içine alacak şekilde kıvrılıp uyumlandırılarak, tutuculuğu iyileştirilebilmektedir (Seale ve Randall, 2015). PÇK'nın dişe uyumlandırılması önemlidir. İyi uyumlandırılmamış PÇK'nın kenarlarının periodontal dokulara zarar verebileceği ve aynı zamanda plak retansiyonuna neden olabileceği belirtilmektedir.

Webber (1974), PÇK'ların dişeti sağlığı üzerine olumsuz bir etkisi olmadığını ve süt azı dişlerinin restorasyonunda başarılı bir şekilde uygulanabileceğini bildirmiştir. 8-12 yaş arası grupta yaptığı çalışmada, hastalarda restorasyon sonrasında hafif dişeti değişimi gözlediğini belirtmiştir. Ancak karışık dişlenme sırasında oluşan dişeti farklılıklarının fizyolojik kaynaklı olabileceği ve kurunun ağızda bulunma süresinin, dişeti dokuları üzerinde önemli bir etkisi olmadığı sonucuna varmıştır (Webber, 1974).

Sharaf ve Farsi (2004) PÇK'nın ara yüz kontağının olmaması veya açık olmasının dişeti sağlığı üzerine etkisinin olmadığını rapor etmişlerdir. PÇK'ların çevresindeki dişeti

sağlığı ve alveolar kemik üzerindeki en önemli etkenin oral hijyen seviyesi olduğunu belirtmişlerdir (Sharaf ve Farsi, 2004).

Karatoprak ve Kırzioğlu (1998) PÇK uygulanan dişlerde, dişeti dokularını değerlendirmişlerdir. Yaşları 6-9 arasında değişen 50 çocuk hastaya uygulanan 60 PÇK kuronun incelendiği bu çalışmada, PÇK uygulanan dişlerde plak indeksinin değerlerinin ağızdaki diğer dişlere oranla daha düşük olmasına rağmen, gingival indeks değerlerinin daha yüksek olduğu sonucuna varılmıştır. PÇK'ları çevreleyen dişeti dokularındaki bu değişikliklerin önemsiz ve klinik olarak kabul edilebilir olduğunu belirtmişlerdir. (Karatoprak ve Kırzioğlu, 1998)

Ancak, PÇK'ların yetersiz dişeti uyumu nedeniyle veya ağız içindeki fonksiyonuna bağlı olarak bozulmaları sonucunda farklı seviyelerde periodontal sorunlara sebebiyet verdiğini bildiren çalışmalar da mevcuttur (Randall, 2002; Seale, 2002; Rabelo ve ark., 2005). Yetersiz klinik deneyim, dişten gerekenden fazla kesim yapılması gibi nedenlerden dolayı, diş kayıplarının görülebildiği de bildirilmiştir (Seale, 2002). Bu durumlar diş hekimlerinin PÇK'lara karşı bakış açısını olumsuz yönde etkileyebilmektedir (Seale, 2002; Kindelan ve ark., 2008).

PÇK'ların diş hekimleri ve hastalar tarafından tercih edilebilirliğini olumsuz yönde etkileyen diğer bir faktör de estetik özelliğinin yetersiz kalmasıdır. PÇK'lar ön bölge süt dişleri restorasyonlarında da kullanılmıştır. Ancak estetik anlamda hasta ve ebeveynler tarafından kabul görmemiştir. Bununla birlikte sadece ön bölge dişlerde değil, ayrıca arka bölge dişlerde de PÇK'ların estetik özellikleri yeterli bulunmamıştır (Dayangaç, 2000; Waggoner, 2005; Belduz Kara, 2008). Diş hekimliğinde 19. yüzyılda, teknik ve materyal çeşitlerinin artışıyla estetik ön plana çıkmıştır (Belduz Kara, 2008). Bu nedenle PÇK'ların yeterli olmayan estetik özellikleri, araştırmacıları yeni arayışlara yönlendirmiş ve estetik özelliklerini hasta ve ebeveynleri tarafından kabul edilebilirliğini arttırmak için PÇK'larda bazı modifikasyonlar yapılmıştır.

Bunlar;

- Açık yüzlü PÇK
- Veneere edilmiş PÇK'lardır.

Açık Yüzlü Paslanmaz Çelik Kuronlar

Estetik özelliklerin yetersiz olması ve ebeveyn ve çocuklar tarafından kabul görmemesine karşın mevcut dişin ağızda korunması için PÇK'ların kullanımı günümüze kadar devam etmiştir. Teknolojinin ilerlemesi ile materyaller ve tekniklerdeki sağlanan gelişmelere bağlı olarak PÇK'ların estetik özellikleri iyileştirilmeye çalışılmıştır (Fuks ve ark., 1999). Açık yüzlü PÇK'lar klinikte uygulanan rutin PÇK'ların ön yüzünün kaldırılıp, kaldırılan yere rezin yerleştirilerek elde edilen kuron çeşididir. İlk kez 1983'te kullanılmaya başlanmıştır. Açık yüzlü PÇK'ların; dayanıklı olması ve estetik açıdan geleneksel PÇK'lara göre daha kabul edilebilir olması avantajları arasında yer almaktadır (Belduz Kara, 2008). Nagarathna ve arkadaşlarının (2016) çocuk diş hekimleri ile yaptığı bir anket çalışmasında, açık yüzlü PÇK'ların başarısı değerlendirilmiştir. Çalışmaya katılan hekimlerin %70'i, pulpal tedavi sonrasında, travma olgularında, çok yüzlü çürük ve gelişimsel defekt varlığında, ön bölgede açık yüzlü PÇK'ların kullanılabilceğini belirtmişlerdir. Ayrıca, uygulamanın kolay olduğunu, çocuk ve ebeveynlerin memnuniyetle kabul ettiğini bildirmişlerdir. Anket çalışmasına katılan hekimlerin %81,8'i, çocukların koltukta kalma süresince olumlu davranışlar sergilediğini belirtmiştir (Nagarathna ve ark., 2016).

Ancak açık yüzlü PÇK'ların uygulama aşamaları ve süresi uzun olabilmektedir. Uygulama sırasında dişetinde kanama kontrolünün sağlanması zor olabilmekte ve bu durum rezinin bağlanmasını ve estetik görünümünü bozabilmektedir. Ayrıca, rezinin çevresindeki metal sınırların yansması da estetik olarak sorun yaratmaktadır (Waggoner ve Cohen, 1995; Croll ve Helpin, 1996; Roberts ve ark., 2001; Waggoner, 2002; Shah ve ark., 2004; Yilmaz ve Kocogullari, 2004; MacLean ve ark., 2007).

Açık yüzlü PÇK'lar ilk olarak ön bölge dişlerde kuron restorasyonlarda estetiği sağlamak için kullanılmasına rağmen, arka bölge dişlerde de uygulandığı bildirilmiştir (Hartmann, 1983; Hosey ve ark., 2004; Belduz Kara, 2008).

Açık yüzlü PÇK'ların uygulama tekniklerini geliştirmek için birçok çalışma yapılmıştır (Hartmann, 1983; Hosey ve ark., 2004; Belduz Kara, 2008). Yerleştirilecek kompozitin mekanik tutuculuğunu arttırmak için dişeti bölgesinde 1mm'lik bir oluk hazırlanması ve açılan pencere kenarında kalan tüm simanın, kesici kenar ve ara yüzden 1 mm içeriye

uzanacak şekilde çıkarılması tavsiye edilmiştir (Hartmann, 1983; Yılmaz, 2000). Weinberger, kenarları kaldırıldıktan sonra simanın, açığa çıkmış yüzeyde kalabileceğini öne sürmüştür (Weinberger, 1989). Ancak yapılan sonraki çalışmalarda, kuronun simantasyonunda kullanılan CİS'lerin bağlanma kuvvetinin, dentin bağlayıcı ve adeziv sistemlerin bağlanma kuvvetinden daha düşük olduğu belirtilmiştir (Weinberger, 1989; Belduz Kara, 2008). Açılan pencerenin yerine konulan rezin simanlarda; termoset rezinler, porselenler ve kompozit rezin esaslı materyaller kullanılmıştır (Herbst ve ark., 1988; Bahannan ve Lacefield, 1993; Yılmaz ve Kocogullari, 2004).

Yapılan bir çalışmada, PÇK'ya bağlanan kompozit rezinlerde 3 ay içerisinde renklenme olduğu ve 1 yıllık takip sonucunda veneer materyalinin sadece 1/3'ünün sağlam bir şekilde ağızda kaldığı bildirilmiştir (Carrel ve Tanzilli, 1989).

Veneere edilirken kullanılan kompozitin cilalanmasında, cilalama hareketinin kompozitten metale doğru yapılması önerilmektedir. Aksi takdirde, metal partiküllerin rezinde renklenme yapabileceği belirtilmiştir (Waggoner, 1994).

Açık yüzlü PÇK'ların;

- Randevu sayısının fazla olması,
- Kuronun hazırlanması için gerekli zamanın daha fazla olması ve hastanın koltukta kalış süresinin uzaması,
- Veneer materyalinin hacim artışına bağlı olarak oklüzal kuvvetler nedeniyle kırılmaların meydana gelmesi gibi

dezavantajlarının bulunması, klinik kullanımı açısından tekrar gözden geçirilmesine neden olmuştur (Wiedenfild ve ark., 1994; Wiedenfild ve ark., 1995; Yılmaz ve Kocogullari, 2004).

Veneere Edilmiş Paslanmaz Çelik Kuronlar

Açık yüzlü PÇK'ların hazırlanmasında ve uygulamasında karşılaşılan problemler nedeniyle, alternatif olarak veneere edilmiş PÇK'lar geliştirilmiştir. Prefabrike olarak veneere edilmiş hazır PÇK'lar, klinikte ve hasta ağızında herhangi bir hazırlık işlemi gerektirmeden simante edilebilen estetik görünümlü bir kuron çeşididir (Waggoner ve Cohen, 1995). Öncelikle ön bölge dişlerde kullanım amacıyla üretilip ardından arka bölge

dişler için de üretimi yapılmıştır (Waggoner ve Cohen, 1995; Salama ve el-Mallakh, 1997; Fuks ve ark., 1999; Y. Yılmaz, 2000; C. Roberts ve ark., 2001; Ram ve ark., 2003; Champagne ve ark., 2007, Kırzıoğlu ve Yılmaz, 2000).

Bu kuronlar, tek ve kısa bir randevu sürecinde uygulanıp, estetik özellikleri tükürük ve kanamadan etkilenmemektedir (Waggoner ve Cohen, 1995; C. Roberts ve ark., 2001). Estetik bölümleri üreticiler tarafından yapıldığı için, hekimin hasta başında ve laboratuvar işlemleri için harcadığı süre oldukça azalmıştır (Waggoner ve Cohen, 1995; Guelmann ve ark., 2003; Shah ve ark., 2004; Champagne ve ark., 2007, Kırzıoğlu ve Yılmaz, 2000).

Ancak, konturlama sırasında kuronun fasiyal yüzeyinde kırılmalar oluşabileceğinden, konturlama sadece lingual/palatinal yüzeye yapılabilmektedir (Waggoner ve Cohen, 1995). Ayrıca, üreticiler tarafından hazırlanan bu kuronların renk seçeneği sınırlı olup, doğal bir görünüm sağlayamamaktadır. Yer darlığı olan bireylerde hacimsel genişlikleri nedeniyle uygulanması zordur. Deneme sonrasında sterilizasyonun yapılamaması ve diş yapısına pasif oturması gerektiğinden daha fazla diş kesimi yapılması dezavantajları arasında yer almaktadır (Croll, 1998; Wickersham ve ark., 1998; Roberts ve ark., 2001). Waggoner ve Cohen (1995) 4 farklı markaya ait veneere edilmiş PÇK'ların (Whiter Biter II Crown, NuSmile Primary Crowns, Cheng Crown, Kinder Krown) kırılmaları ve yerinden çıkmaları için gerekli kuvvetleri araştırmışlardır. Kuronların kırılmaları için gerekli kuvvetler en düşükten en yükseğe sırasıyla; Kinder Krown kuronlar (397.2 +/- 53.0); NuSmile kuronlar (447.2 +/- 78.5); Cheng kuronlar (511.9 +/- 83.4) ve Whiter Biter II kuronlar(686.5 +/- 181.4) olarak bulunmuştur. Kırılma çeşitlerini incelediklerinde ise Whiter Biter II kuronlarda adeziv kırılma (tek parça olarak veneer materyalinin kurondan ayrılması), diğer kuronlarda ise adeziv/koheziv (parçalanarak) kırılma gözlediklerini rapor etmişlerdir (Waggoner ve Cohen, 1995).

Baker ve arkadaşları (1996) da ön bölge veneere edilmiş PÇK'ların estetik materyallerinin kırılma şeklini araştırmışlardır. Whiter Biter II marka kuronların estetik materyalinde, termoplastik bir deformasyon gözlenirken, diğer üç kuronda (NuSmile Primary kuron, Cheng kuron, Kinder Krown kuron) insizalden gingival kenara uzanan kırılmalar gözlenmiştir (Baker ve ark., 1996).

Fuks ve arkadaşları (1999), veneere edilmiş PÇK'larla geleneksel PÇK'ların klinik başarısını, 6 aylık süreçte karşılaştırılmalı olarak incelemişlerdir. Çalışma sonucunda, kuron kenarının uyumlu, kuronların uygun pozisyonda/oklüzyonda olduğu, proksimal kontakların sağlandığı, kemikte rezorpsiyonun gözlenmediği ve veneere PÇK'ların estetik kısımlarında herhangi bir kırılma ya da deformasyon gözlenmediği rapor edilmiştir. Veneere edilmiş PÇK'larda, PÇK'lara göre anlamlı derecede farklı dişeti uyumsuzluğu olduğunu belirtmişlerdir. (Fuks ve ark., 1999).

Dört yıllık uzun dönem takipli bir çalışmada da, veneere PÇK'lar ve geleneksel PÇK'ların başarısı, klinik ve radyografik olarak incelenmiştir. Çalışma sonucunda, tüm veneere edilmiş PÇK'ların estetik kısımlarında kırılma ya da kopma gözlenmiştir. Kuronların kenar uyumlarında, oklüzyonlarında ve dişeti sağlığı incelenip karşılaştırıldığında, kuronlar arasında farklılık bulunmamıştır (Ram ve ark., 2003).

Ön grup veneere edilmiş PÇK ile yapılan klinik çalışmalarda, hem estetik materyal ile PÇK arasında, hem de estetik materyal içerisinde kırılmalar meydana geldiği belirtilmiştir (Waggoner ve Cohen, 1995; Baker ve ark., 1996; Roberts ve ark., 2001; Shah ve ark., 2004).

MacLean ve arkadaşlarının (2007) yaptığı 4 yıl kontrollü uzun dönem retrospektif bir çalışmada ise, 6 aylık kontrollerinde veneere edilmiş PÇK'ların çoğunda çatlama, kırılma ve aşınma gözlenmemiştir. Kuronların 6 aylık kontrollerinde %88'inde kırılmalara karşı dirençli olduğu belirtilmiş olup, yalnızca 3 kuronda renk değişimi gözlenmemiştir. Ön bölge dişlere uygulanan veneere PÇK'larda en düşük klinik başarı kanin dişlere uygulanan kuronlarda gözlenmiş olup, kuronların %91'inin klinik başarı gösterdiği rapor edilmiştir (MacLean ve ark., 2007).

Veneere edilmiş PÇK'ların, herhangi bir deformasyon veya kırılma durumunda, daha az tamir maliyeti ve zaman gerektirmesi gibi avantajları mevcuttur (Yılmaz ve Yılmaz, 2004). Veneere edilmiş PÇK'ların maliyetinin, PÇK'lardan çok daha fazla olması nedeniyle estetik materyalinin kırılması ve kopması durumunda tamirinin yapılabileceği belirtilmektedir (Mjor, 1993; Page, 2001; Seale, 2002).

Yılmaz ve arkadaşları (2008) yaptıkları çalışmada, arka grup dişlere uygulanan veneere edilmiş PÇK'ları tamir ettiklerinde, bağlanma kuvvetlerinin, orjinalinin %91-96'sı kadar olduğunu rapor etmişlerdir (Yılmaz ve ark., 2008).

Yapılan bir diğer tamir çalışmasında, veneere PÇK'larda farklı marka 2 bağlayıcı ajan kullanılmış ve kompozit rezinin tekrar bağlanması incelenmiştir. Ağız ortamının taklit edilmesi amacıyla 22 kuron, modellere simantasyondan sonra 30 gün yapay tükürük içerisinde bekletilmiş ve ardından 500 döngülük çiğneme simülatörüne tabii tutulmuştur. Yapılan işlemler sonrasında kuronların estetik yüzeylerinde kırılma gerçekleşene kadar kuronlar kırılma testine tabi tutulmuş ve kırılma çeşitleri incelenmiştir. Tamir edilen kuronların kırılma sonrasındaki verilere göre bağlanma kuvvetlerinin orjinalinden daha kuvvetli olduğu sonucuna varılmıştır (Yılmaz ve ark., 2008).

Roberts ve arkadaşları (2001), ön bölge veneere edilmiş PÇK (Whiter Biter II Crown) uygulanan dişlerin dişeti sağlıklarının genel olarak çok iyi olduğunu belirtmişlerdir. Veneere edilmiş PÇK uygulanan dişlerde ya gingivitis belirtisi gözlemediklerini ya da orta seviyede gingivitis belirtisi gözlediklerini rapor etmişlerdir (C. Roberts ve ark., 2001).

Shah ve arkadaşları (2004), 12 çocuk hastada ön bölgeye uyguladıkları 46 veneere edilmiş PÇK'yı ,(Kinder Krown) incelemişlerdir. Kuron uygulanan dişlerin ortalama ağızda bulunma sürelerinin 17,5 ay (5-38 ay arası) olduğu belirtilmiştir. Kuronların %24'ünde rezin kırığı gözlenmediği, %61'inde herhangi bir kırılma görülmediği belirtilmiştir. Kuron uygulaması yapılan dişlerin dişetleri incelendiğinde, dişlerin %61'inde (n=28) gingival sağlığın iyi olduğu, %24'ünün (n=11) dişeti bölgesinde kızarıklık, %15'inde (n=7) spontan kanama görüldüğü rapor edilmiştir (Shah ve ark., 2004).

Veneere edilmiş PÇK'ların süt dişlerinde kullanılması ile ilgili sınırlı sayıda çalışma mevcuttur. Maliyetlerinin ve nispeten çalışma sürelerinin fazla olması, yeterli sterilizasyonun sağlanamaması nedeniyle klinik olarak sıklıkla kullanılmamaktadır. Gerekli durumlarda PÇK'ya alternatif olarak kullanılabilceği belirtilmektedir (Kindelan ve ark., 2008).

2.2.2. Polikarbonat Kuronlar

Kullanılmaya 1970 yıllarında başlanan, piyasaya çıktıktan sonra yaygın olarak kullanılan, estetik kuron kaplama çeşididir. Polikarbonat, karbonik asit poliesteri olan bisphenol A ve phosgene'den meydana gelmektedir (Luke, 1982; Yılmaz, 2000).

Polikarbonat kuronların avantajları arasında;

- Estetik olarak kabul edilebilir olması,
- Klinikte hasta başı geçirilen zamanın az olması,
- Retansiyonun geliştirilebilmesi,
- Esneyebilmesi ve
- İyi adaptasyon sağlayabilmesi yer alır.

Dezavantajları arasında ise;

- Kırılabilir olması,
- Renginin değişebilmesi ve
- Tutuculukların sınırlı olması yer almaktadır (Venkataraghavan ve ark., 2014).

Polikarbonat kuronların kullanıldığı yerler ve durumlar PÇK'ya benzerlik göstermekle birlikte, bazı kontrendike olduğu durumlar mevcuttur. Bunlar:

- Aşırı madde kayıplı dişlerde,
- Köklerde ilerlemiş rezorpsiyon varlığında,
- Bruksizm veya dişlerde aşırı aşınmanın görüldüğü olgularda,
- Derin kapanışlı olgularda,
- Gingivitis, periodontitis gibi periodontal hastalığı mevcut hastalarda,
- Fena alışkanlıkları olan hastalarda,
- Çapraz kapanışın görüldüğü durumlardır (Myers, 1975; Nitkin ve ark., 1977; Yılmaz, 2000).

Veerakumar ve arkadaşları (2017) polikarbonat kuronun kullanım amaçlarını; üç yüzeyinde çürük bulunan dişlerin, malforme dişlerin ve pulpal tedavisi yapılan dişlerin restoratif tedavisinde ve yer tutucu ayağı olarak kullanılabilmesi olarak özetlemiştir (Veerakumar ve ark., 2017).

Polikarbonat kuronlardaki en önemli sorunlar, aşınmaya karşı dayanıksız olmaları ve yeterli tutuculuğa sahip olmamalarıdır. Weinberger (1989) polikarbonat kuronların, hastada 1 mm'lik overjet ve orta düzey derinliğe sahip bir overbite olması durumlarında kullanılmasının daha uygun olduğunu belirtmiştir (Weinberger, 1989).

2.2.3. Strip Kuronlar

Son yıllarda, bonding ajanlarının geliştirilmesi ve kompozit rezinlerin hem dentine hem de mineye bağlanabilmesiyle, aşırı madde kayıplı ön ve arka grup süt dişlerinin restorasyonunda, rezin materyal kullanılarak, diş formunu, fonksiyonunu ve estetiğini tekrar sağlamak amacıyla strip kuronlar geliştirilmiştir (Croll, 1990; Ram ve Peretz, 2000; Burgess ve ark., 2002). Strip kuron ilk olarak 1979 yılında Webber ve arkadaşları tarafından tanımlanmıştır. (Muhamad ve ark., 2015; R. Veerakumar, Pavithra, J. , Sekar, G. K., 2017). Özellikle aşırı madde kayıplı ön bölge süt dişleri için yıllardır kullanılan PÇK'ların yerine geçen ve estetik açıdan oldukça geniş bir kullanım alanı bulan bir materyaldir (Webber ve ark., 1979; Croll, 1990; McKnight-Hanes ve ark., 1994; Citron, 1995).

Strip kuron, plastik diş formunda bir kalıpla dişlerin çürükleri temizlendikten ve kaviteleri hazırlandıktan sonra diş renginde dolgu materyali ile tüm dişin kaplanarak restorasyonunu sağlayan bir materyaldir. Öncelikle rezin materyali, uygun şekillendirme yapıldıktan sonra ışıkla sertleştirilir. Ardından plastik diş formu çıkartılıp diş üzerinde kalan kısım düzeltilerek polisajı yapılır (<http://www.justforkidsnaperville.com/procedures/restorations/anterior-strip-crowns/>).

Aşırı madde kayıplı süt azılara uygulanan strip kuronlarla, dişin marjinlerini iyi kavrayan, homojen ve estetik kompozit restorasyonlar yapılabilmektedir Bu teknikte, bonding sisteminin geliştirilmesi sayesinde restorasyon için fazla bir preparasyon yapılmasına ihtiyaç yoktur. Ancak, dişeti altında çürük mevcudiyetinde izolasyonun sağlanmasının zor olabileceği belirtilmektedir. Bu nedenle restorasyonda retansiyon ve mikrosızıntı problemleriyle karşılaşılabilir (Ram ve Peretz, 2000; Veerakumar ve ark., 2017).

Strip kuronun,

- Estetik olarak iyi olması,
- Doğal görünüme benzerlik göstermesi,
- Uygulamasının hızlı ve kolay olması,
- Pürüzsüz ve parlak bir yüzey sağlaması,
- Şeklinin kolayca kontrol edilebilmesi ve yenilenebilmesi,
- Fonksiyonel ve ekonomik olması

gibi avantajları mevcuttur (Kupietzky, 2002; Veerakumar ve ark. 2017).

Strip kuronların uygulanması sırasında hassas bir teknik kullanmak gerekmektedir. Materyale iyi bir şekil ve uygun bir renk verilebilmesi için kanla kontaminasyonun engellenmesi gerekmektedir. Bonding materyalinin ve de kompozitin, uygun bağlanabilmesi için preparasyon sonrasında kalan diş dokusunun yeterli miktarda olması gerekir (Sahana, 2010; Veerakumar ve ark. 2017). Aynı zamanda strip kuronların çok küçük yaştaki çocuklara kooperasyon problemlerinden dolayı uygulanması zordur (Ram ve Peretz, 2000).

2.2.4. Biyolojik Kuronlar

Doğal diş parçaları, ilk olarak daimi ön diş kuron kırıklarının tedavisinde önerilmiş ve uygulanmıştır (Wanderley ve ark., 1999). Tavares bu tekniği, süt dişlerinde biyolojik restorasyon tekniği olarak 1992 yılında tanımlamıştır (Tavares ve ark., 1992; Md ve ark., 2014). Ramires-Romito ve arkadaşları (2000) oluşturulan diş bankalarından elde ettikleri kuronları, hasta ağızında kullanmışlardır (Ramires-Romito ve ark., 2000). Biyolojik kuron restorasyonlarını, uygulaması kolay ve maliyeti uygun bir tedavi şekli olarak rapor etmişlerdir (Aggarwal ve ark., 2014).

Biyolojik kuron; geniş çürük lezyon varlığında ve pulpal tedavi sonrasında, PÇK'ya veya kompozit rezine alternatif olarak kullanılabilir (Md ve ark., 2014).

Bu biyolojik restorasyon uygulamasının avantajları;

- Tekniğin kolay uygulanabilir olması,
- Sağlıklı diş yapısının korunması,
- Kompozit rezin ve PÇK'ya alternatif olması,

- Pulpa vitalitesinin devamlılığının sağlanması,
- Düşük maliyete sahip olması,
- Diş yapısının restoratif materyal olarak doğal diş yapısı kullanıldığı için daha pürüzsüz bir diş yüzeyinin sağlanması,
- Servikal adaptasyon ve fizyolojik uyumun daha iyi olması,
- Kayıp dişin sadece estetik olarak değil fonksiyonel olarak da yerini alması,
- Klinik uygulama zamanının kısa olması,
- Kompozit rezinle karşılaştırıldığında plak birikiminin ve dıştan oluşabilecek renklemelerin daha az olmasıdır (Ehrmann, 1989; Chu ve ark., 2000; Mandroli, 2003; Sengun ve ark., 2003; Sanches ve ark., 2007; Md ve ark., 2014).

Biyolojik kuronların dezavantajları ise;

- Kısa uygulama süresi gerektirmesine rağmen, oldukça dikkatli bir şekilde hazırlanması gereken bir laboratuvar evresine ihtiyaç vardır.
- Uygulamasının kolay olmasının yanında, uygulayan kişinin profesyonel bir şekilde teknik için yeterli preparasyonu yapması ve kaviteye doğal dişi adapte etmesi gerekmektedir.
- Dişin koronal yapısının yeterli miktarda bulunması gerekir.
- Diş yapılarının renklerinin uyumlu olması gerekir.
- Bir başkası tarafından kullanılmış olan dişin kendi ya da çocuklarının ağzında kullanılmasının kabul edilebilirliği ile ilgili etik problemlerin bulunmasıdır.
- Zengin diş içeriğe sahip diş bankasının oluşturulması ve mevcut diş bankalarına ulaşılabilirliğin zor olmasıdır (Ramires-Romito ve ark., 2000; Sengun ve ark., 2003; Sanches ve ark., 2007; Md ve ark., 2014).

Literatürde biyolojik kuronlarla ilgili yeterli sayıda çalışma henüz bulunmamaktadır. Rutin kullanıma girmesi için bu konuda kapsamlı çalışmalar yürütülmelidir.

2.2.5. Hazır Zirkonyum Kuronlar

Zirkonyum; ilk mücevher olarak kullanılmaya başlanan bir materyaldir. İsmi, Persçe'de Zar (altın) ve Gun (renk) kelimelerinden oluşan Arapça birleşimi Zargon (altın rengi) olan kelimedenden almıştır. Alman kimyager Martin Heinrich Klaproth zirkonyumu, 1789 yılında

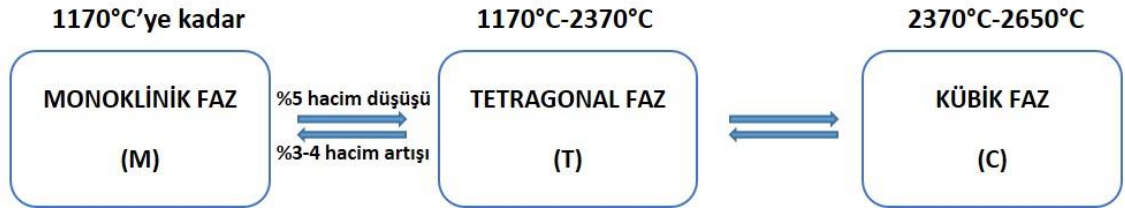
zirkon mücevherinin ısıtılması ile metal dioksit (ZrO_2) şeklinde elde etmiştir (Piconi ve Maccauro, 1999). Atom numarası 40 olup, metalik bir element olan zirkonyum, gri-beyaz renktedir. Element ilk olarak 1824 yılında İsveçli kimyacı Baron Jons Jakob Berzelius tarafından izole edilmiştir. Altıgen kristal yapıya sahiptir. Zirkonyum saf halde bulunmamaktadır. Bu nedenle seramik biyomateryali olarak kullanılabilmesi için farklı işlemlerden geçirilerek saflaştırılması gerekmektedir. (Piconi ve Maccauro, 1999) Saf zirkonyum, 1914 yılından itibaren kullanılmaya başlanmıştır. Erime derecesi $1800^{\circ}C$, kaynama derecesi ise $4300^{\circ}C$ 'dir (Pilathadka ve ark., 2007).

Zirkon madenlerinden elde edilen zirkonyum; başlıca Avustralya, Brezilya, Hindistan, Rusya ve ABD'deki madenlerden çıkarılmaktadır. Heksagonal kristal yapısında olan zirkonyum, korozyona ve sıcaklığa karşı oldukça dirençlidir (Piconi ve Maccauro, 1999). Zirkonyumun kimyasal ve boyutsal olarak stabilizasyonunun, mekanik dayanıklılığının, sertliğinin iyi olması, Young's modülünün paslanmaz çeliğe benzer ve ayrıca biyoyoumlu olması, seramik biyomateryal olarak kullanılmasını sağlamaktadır (Piconi ve Maccauro, 1999; Vagkopoulou ve ark., 2009).

Zirkonyum oksitin yapısına 1980'lerin sonlarında, az miktarda kalsiyum (Ca), magnezyum (Mg), yttrium (Y) ve seryum (Ce) ilave edilerek oda ısısında stabilizasyonu sağlanmıştır. Biyomateryal olarak kullanılan zirkonyum esaslı bu materyaller; yitria tetragonal zirkonyum polisakkaritidir (Y-TZP) (Christel ve ark., 1989; Piconi ve Maccauro, 1999; Raigrodski, 2004). Mekanik ve biyolojik özellikleri yüksek olan yttrium ile stabilize edilmiş zirkonyum esaslı bu maddeler, ilk olarak ortopedide kalça protezi olarak biyomedikal amaçlı kullanılmıştır. Diş hekimliğinde ise zirkonyum, 1990'larda, yttrium oksit ile stabilize edilerek geliştirilen endodontik postlarda, ortodontik braketlerde ve implantlarda kullanılmaya başlanmıştır (McLaren, 1998; Vigolo ve ark., 2005).

Ön ve arka grup dişlerin tam seramik, sabit restorasyonları için geliştirilen son malzeme zirkonyum oksit (ZrO_2) materyalidir. ZrO_2 materyali çok iyi mekanik özellik gösteren, biyoyoumlu, düşük bakteri tutulumu sağlayan bir materyaldir (Ernst ve ark., 2005; Raigrodski ve ark., 2006).

Saf haldeki ZrO_2 yüksek erime derecesine ve düşük termal iletim özelliğine sahiptir. Monoklinik, Tetragonal, ve Kübik olmak üzere üç fazda bulunur. Oda ısısından 1170 °C'ye kadar monoklinik fazda, 1170°C ve 2370°C arasında tetragonal fazda, 2370°C üzerinde ise kübik fazda olmaktadır. Tanecik büyüklüğüne ve seramik konsantrasyonuna bağlı olarak tetragonal faz halindeki zirkonyum, oda sıcaklığında stabilize olabilmektedir (Piconi ve Maccauro, 1999; Guazzato ve ark., 2002). Zirkonyum, faz geçişlerinde hacimsel değişiklik göstermektedir. (Kern ve Wegner, 1998) Monoklinik fazdan tetragonal faza ısıtma ile geçerken %5'lik hacim düşüşü, tetragonal fazdan monoklinik faza geçerken ise %3-4 oranda hacim artışı gösterir (Şekil 2.1). Bu fazlar arasında geçişte zirkonyum seramiğinde strese bağlı çatlaklar oluşur (Christel ve ark., 1989; Piconi ve Maccauro, 1999).



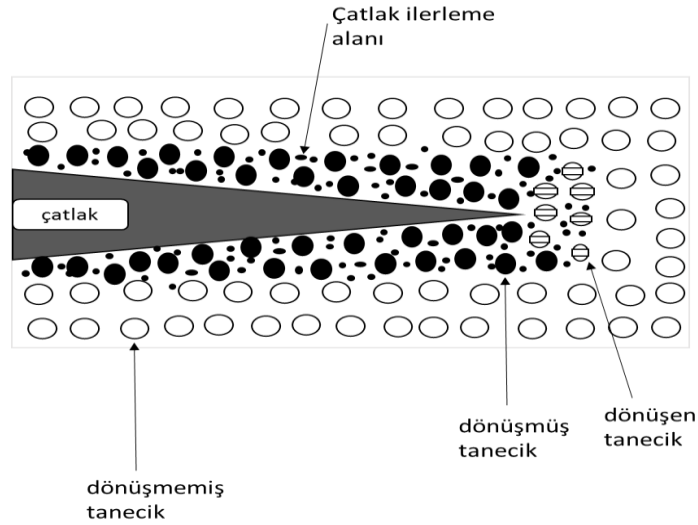
Şekil 2.1. Zirkonyum dioksit seramiklerin faz geçiş şeması (Christel ve ark., 1989)

Zirkonyum yapısına stabilize edici oksitlerin (kalsiyumoksit-CaO, magnezyumoksit-MgO, seryumdioksit-CeO₂, ytriumoksit-Y₂O₃) eklenmesiyle faz geçişleri sırasında stabilizasyon sağlanır ve oda sıcaklığında 'parsiyel stabilize zirkonyum' isminde çok fazlı bir materyal elde edilir. Parsiyel stabilize zirkonyum yapısında, ana faz olarak kübik zirkonyum, minör faz olarak tetragonal ve monoklinik zirkonyum bulunmaktadır. (Piconi ve Maccauro, 1999; De Aza ve ark., 2002)

Parsiyel stabilize zirkonyum sadece tetragonal fazda oda ısısında elde edilebilmektedir. Kübik matriks içerisinde düzenli bir şekilde bulunan uygun formdaki ZrO_2 tanecikleri ile materyal, monoklinik faza geçiş sağlayabilecek metastatik yapıda elde edilebilir ve buna tetragonal zirkonyum polikristali (TZP) adı verilmektedir (Christel ve ark., 1989; B. Yılmaz, 2008). Rijit matriks direnci ve yüzey enerjisinin düşük olması, tetragonal ZrO_2 taneciklerinin monoklinik forma dönüşebilmesini sağlamaktadır. Böylelikle materyal çatlak durdurucu, güçlendirici bir mekanizmaya sahip olabilmektedir. (Thompson ve

Rawlings, 1990) Parsiyel stabilize ZrO_2 , yüksek kuvvetler, sinterizasyon sonrasındaki soğuma, aşındırma ve gerilim stresleri gibi dış etkenler nedeniyle oluşan çatlak başlangıcı sırasında, tetragonal fazdan monoklinik faza geçmektedir. Bu özelliği sayesinde başlangıç çatlakları önlenmektedir. Fazlar arası değişimde ortaya çıkan %3-5 oranındaki hacim artışı, çatlağın başlangıcında stres ortaya çıkartarak, dış etmen kaynaklı streslerin nötralizasyonunu sağlamaktadır. Parsiyel stabilize zirkonyum, Tetragonal-Monoklinik transformasyon ve hacim artışı ile birlikte çatlak oluşum enerjisine karşı direnç göstermekte ve bu sayede çatlağın daha fazla ilerlemesi için gerekli olan enerji gereksinimi artmaktadır. Bu fiziksel özellik, transformasyon sertleşmesi olarak tanımlanmaktadır (Şekil 2.2) (Chong ve ark., 2002; Guazzato ve ark., 2002; Guazzato ve ark., 2004).

Y-TZP biyomateryali, transformasyon sertleşmesi özelliği sayesinde, kırılmalara ve başlangıç bükülmelerine karşı dayanıklılığının yüksek ve strese karşı dirençli olması gibi iyi mekanik özelliklere sahiptir ve bu nedenle klinikte tercih edilen materyaller arasındadır (Thompson ve Rawlings, 1990; Cales, 2000; Chong ve ark., 2002; Clarke ve ark., 2003).



Şekil 2.2. TZP'nin transformasyonel sertlik mekanizması (Piconi ve Maccauro, 1999). Çatlağın oluşum enerjisi, hacim artışı ve T-M transformasyonu ile durdurulmaktadır. Bu nedenle çatlağın ilerlemesi için fazladan enerji gerekmektedir. Materyalin bu özelliği transformasyon sertleşmesi olarak tanımlanmaktadır.

Yapılan ilgili çalışmalarda, bu materyalin yapısının mikro çatlakların oluşup ilerlemesini engellemediği, yalnızca mikro çatlakların yayılmasını zorlaştırdığı bildirilmiştir (Piconi

ve Maccauro, 1999; Raigrodski, 2004). Transformasyonel sertlik mekanizmasının incelendiği bir diğer çalışmada, bu materyalin fiziksel özelliğinin çatlağın büyümesini engelleyip birkaç milimetre uzunluğundaki çatlakları iyileştirdiği belirtilmiştir (White ve ark., 2005).

Transformasyonel sertleşme dışında, Y-TZP'nin mekanik özelliklerini etkileyen bir diğer faktör de tanecik boyutudur. Taneciklerin belirli bir büyüklükten daha büyük olması, Y-TZP'nin kendiliğinden tetragonal fazdan monoklinik faza dönüşmesine sebep olmaktadır. Tanecik boyutu küçüldükçe ($<1 \mu\text{m}$) faz değiştirme meyili azalmaktadır. Tanecik boyutu belirli bir rakamın ($0,2 \mu\text{m}$) altında olan materyallerin transformasyonu gerçekleşemez ve düşük kırılma direnci gösterir (Denry ve Kelly, 2008). Sinterleme şartları da tanecik boyutunu belirler, bu durum materyalin stabilitesini ve mekanik özelliklerini önemli ölçüde etkilemektedir. Sinterleme sıcaklığının yüksek ve süresinin uzun olması, tanecik boyutlarının büyümesine yol açmaktadır. Sinterleme sıcaklığı ve uzun sinterleme süresi tanecik boyutlarının büyümesine neden olabilmektedir (Denry ve Kelly, 2008).

Y-TZP'nin avantajları şunlardır:

- Yüksek kırılma sertliği ve dayanıklılığı gibi yüksek mekanik özellikleri mevcuttur.
- Biyouyumludur, sistemik veya lokal yan etkileri bulunmamaktadır.
- Partiküllerinin ince olması, uygun detayların işlenebilmesine olanak sağlar.
- Dişlerdeki preperasyon, gingival veya supragingival seviyede bitirilebilir.
- Bakteri birikimi azdır.
- Isı iletimi düşük olması nedeniyle pulpada hassasiyet ve irritasyon yaratmaz.
- Radyopaktır.
- Ağız ortamında kimyasal stabilite sağlamaktadır.

Dezavantajları ise;

- Opasitesinin fazla olması,
- Restorasyon uyumsuzluğunda, restorasyonun tekrarlanması gerekliliği,
- Bölünememesi ve lehimlenememesi,
- Aşındırma ve yüzey işlemlerinin materyal üzerinde olumsuz etkiler yaratmasıdır (Raigrodski ve Chiche, 2001; Luthardt ve ark., 2002; Raigrodski, 2004).

2.2.6. Süt Dişlerinde Uygulanan Hazır Zirkonyum Kuronlar

Zirkonyum kuronlar, erişkinlerde sıklıkla kullanılan protetik materyal olup, son yıllarda, çocuklar için hem ön hem de arka dişlerde klinik kullanıma uygun HZK'lar geliştirilmiştir.

HZK'lar, PÇK gibi hazır olarak, her diş için 6-7 farklı büyüklükte ve hazır set halinde tedarik edilmektedir. Çürüklerin temizlenmesinin ardından dişlerin oklüzal ve çevresel preparasyonu sonrasında diş boyutuna uygun kuron seçilir. Kuronun pasif olarak dişe oturacağı şekilde preparasyon tamamlanmalıdır (Waggoner, 2016).

Çocuklar için piyasaya sürülen zirkonyum kuronların hazır formu, mine yapısından daha kuvvetli ve dayanıklı olarak geliştirilmiştir. Zirkonyum kuronların saydamlık "translusent" özelliği sayesinde mükemmel estetik ve pulpal tedavi sonrası dişlerde görülen renk problemine çözüm sağlamaktadır (Tote ve ark., 2015).

HZK'ların avantajları arasında;

- Biouyumlu olması,
- Yüksek dayanıklılığa ve sertliğe sahip olması,
- Aşınma ve yıpranmaya karşı dayanıklı olması,
- Saydamlık "Translusent" özelliği sayesinde doğal dişlere benzer görünüme sahip olması,
- Modifiye boyut, şekil ve renginin olması, yer almaktadır (Tote ve ark., 2015).

HZK'ların dezavantajları arasında;

- Dişlerde abrazyon etki yaratması,
- Yüksek maliyeti yer alır (Tote ve ark., 2015).

HZK'ların, son yıllarda klinik kullanımının artmasına karşın, mekanik, biyolojik ve estetik özellikleri ve klinik başarısına yönelik literatürde sınırlı sayıda çalışma bulunmaktadır ve bu çalışmaların büyük bir kısmını olgu raporları oluşturmaktadır (Karaca ve ark., 2013; Planells del Pozo ve Fuks, 2014; Walia ve ark., 2014; Cohn, 2016; Holsinger ve ark., 2016).

2.2.7. Hazır Zirkonyum Kuronlarla İlgili Çalışmalar

An ve arkadaşlarının (2015) sundukları bir olgu raporunda, üst ön bölge süt dişlerine strip kuron uygulamışlardır. Strip kuronla restore edilmiş dişlerden birisinin, 8 ay sonra kırılması nedeniyle, tekrar kliniğe uğrayan hastanın ilgili dişine veneere PÇK uygulamışlardır. Veneere PÇK uygulamasından 5 ay sonrasında diğer strip kuronla restore edilen dişinin de kırılması nedeniyle kliniğe gelen hasta ve ebeveynleri, strip kuronun dayanıksızlığından ve veneere PÇK'nın estetiğinden memnun olmadıklarını, başka alternatif aradıklarını belirtmişlerdir. HZK önerilmesinin ardından uygulaması yapılmış ve 6, 12 ve 18 aylık kontrollerinde HZK'nın, radyografik, klinik ve retansiyon açısından başarılı sonuç verdiği, hasta ve ebeveynlerinin de görünüş açısından memnun oldukları rapor edilmiştir (An ve ark., 2015).

Salami ve arkadaşlarının (2015) yaptıkları bir çalışmada, otuz dokuz çocukta travma ya da çürük nedeniyle üst ön diş kuron restorasyonu için uygulanan rezin kompozit strip kuron, Veneere PÇK ve HZK materyallerini ebeveyn memnuniyeti açısından değerlendirmişlerdir. Yaptıkları anket çalışmasında en yüksek ebeveyn memnuniyeti HZK'larda görülmüş, onu strip kuronlar takip etmiştir. Ebeveynler, dayanıklılık açısından en az strip kuronlardan, renk açısından en az veneere PÇK'lardan memnun olduklarını belirtmişlerdir (Salami ve ark., 2015).

Arka grup süt dişlerine uygulanan HZK ile PÇK'ların klinik başarısının değerlendirildiği bir çalışmada, Bashaer ve arkadaşları (2017), 60 diş bulunan iki ayrı grupta, 3., 6. ve 12. aylarda klinik değerlendirme yapmışlardır. On iki ay sonundaki değerlendirmelerinde, her iki kuronda herhangi bir kırık, çatlak ve parçalanma görülmemiş ve değerlendirilen kuron tiplerinin, arka grup süt dişleri için ideal restorasyon olduklarını savunmuşlardır. Plak retansiyonlarını incelediklerinde ise, HZK'lardan PÇK'lara göre daha iyi sonuçlar elde edildiği ve HZK'ların estetik, gingival cevap ve plak indeksi açısından daha iyi sonuçlar verdiği bildirilmiştir (Bashaer ve ark., 2017).

Townsend ve arkadaşlarının (2014) yaptıkları çalışmada, süt 1. azı HZK'ların kırılma dirençlerini incelemişler, kontrol grubu olarak veneere edilmiş PÇK'ları test etmişlerdir. Farklı çeşit markalara ait zirkonyum kuronların (EZ Pedo, Nusmile, Kinder Krowns) hepsinin PÇK'lara göre daha yüksek kırılma dirençlerine sahip olduklarını bulmuşlardır.

HZK'ları, markalarına göre kendi içlerinde kıyasladıklarında en yüksek kırılma direncinin EZ Pedo kuronlara ait olduğunu belirtmişler. Kuronların kırılması için gerekli kuvvetin kuronların kalınlıkları ile doğru orantılı olduğu sonucuna varmışlardır. Tüm kuronlar içerisinde en yüksek kırılma kuvveti gerekli kuronun, veneere PÇK olduğunu bildirmişlerdir (Townsend ve ark., 2014).

Holsinger ve arkadaşları 2016 yılında yapmış oldukları bir çalışmada, ön bölge dişlerde kullanılan HZK'ların klinik başarısını ve ebeveyn memnuniyetini incelemişlerdir. Kuronları klinik olarak; retansiyonlarına, gingival etkisine, rengine, konturuna, kenar uyumuna ve karşıt dişte yarattığı abrazyona göre değerlendirmişlerdir. Yapılan anket sonucuna göre, 10 üzerinden yapılan değerlendirmede 9,3 sonucu elde edilmiş ve hasta ve ebeveynlerinin son derece memnun oldukları belirlenmiştir. Altı aylık klinik sonuçlarında kuronların hiçbirinde retansiyon kaybı gözlenmemiş olup, ortalama 20,8 aylık takip sonucunda yapılan kontrollerde, %96'sının ağızda mevcut olduğu saptanmıştır. Gingival indekste herhangi bir enflamasyon gözlenmediği belirtilmiş (%96'sında), kenar uyumu değerlendirildiğinde %86'sında herhangi bir problem gözlenmemiş, komşu dişle olan renk farklılığının (%64) fark edilemeyecek şekilde olduğunu belirtmişlerdir. Ebeveynler aynı zamanda HZK uygulanan dişte, doğal diş görünümünün (%89'u) olduğunu bildirmiş olup, çalışmada HZK uygulanan dişte sekonder çürük meydana gelmediği, karşıt dişte herhangi bir aşınma olmadığı sonucuna varılmıştır (Holsinger ve ark., 2016).

HZK'ların marka ve kullanılan siman materyaline göre mikrosızıntılarının incelendiği ve karşılaştırıldığı bir çalışmada, 40 çekilmiş daimi diş Nusmile ve EZCrowns marka kuronların simantasyonunda, biyoaktif ve CİS (Biocem ve Ketac Cem) materyaller kullanılmıştır. Her iki marka HZK'da da, biyoaktif siman materyalinin istatistiksel olarak anlamlı şekilde daha az mikrosızıntı gösterdiği belirtilmiştir. Biyoaktif siman ile simante edilen Nusmile HZK'larda, CİS ile simante edilen EZCrowns HZK'lara göre anlamlı derecede daha az mikrosızıntı gözlemlendiği bildirilmiştir (Stepp ve ark., 2018).

2.3. Kuronların Simantasyonunda Kullanılan Materyaller

Bir kuronun başarısı; kuron materyaline, dişteki preparasyon miktarına, siman tipine, klinisyenin yeteneğine ve hastanın çiğneme kuvvetinin yükleme pozisyonuna, tüberkül

tepelelerinin uzunluđuna, kalan diř yapısına vb. birok kompleks deđiřkene bađlıdır (Rekow ve ark., 2006).

Bařarılı kuron restorasyonları iin yapıřtırma simanının hem restorasyon materyaline hem de diř dokularına kuvvetli bir řekilde bađlanabilmesi gerekmektedir (Roberts ve Sherriff, 1990; Rosenstiel ve ark., 1998; Lin ve ark., 2010). St diři kuron restorasyonlarının klinik bařarısızlıđındaki en nemli faktrlerden biri, simantasyon materyalinin yetersizliđi sonucunda, kuron restorasyonlarının kayıpları olarak bildirilmektedir (Roberts ve Sherriff, 1990; Seale, 2002).

HZK, diđer pediatrik kuronlardan farklı olarak kesilmiř diře uyumlanmamakta, kurona gre diř preparasyonu yapılmakta ve kuronun pasif olarak yerleřtirilmesi gerekmektedir. Yapılan bir alıřmada, HZK'lar iin, arka grup diřlerde diđer kuronlara gre ok daha fazla preparasyon gerektiđi sonucuna varılmıřtır (Clark ve ark., 2016). Bu nedenle kuron ve diř yapısı arasında siman bořluđu daha fazla olmaktadır. Bu durum yapıřtırma simanlarının zelliđini, HZK'ların bařarısında nemli bir etken haline getirmektedir. HZK'ların yapıřtırılmasında kullanılan siman materyallerinin karřılařtırıldıđı in vivo ya da in vitro alıřma sayısı son derece sınırlıdır ve bunların ođunluđu da olgu raporu niteliğindedir (Karaca ve ark., 2013; Ashima ve ark., 2014; Walia ve ark., 2014; An ve ark., 2015; Cohn, 2016; El Shahawy ve O'Connell, 2016; Holsinger ve ark., 2016).

Davis (2012), n blge estetik kuron restorasyonlarında kullanılan farklı simanların retansiyon kuvvetlerini deđerlendirmiřtir. Akrilik yapay diřler alıřmada kullanılmıř olup uygun restorasyonları yapılmıřtır. Tez alıřması olan bu arařtırmada, farklı kuronlar arasında herhangi bir retansiyon farklılıđı grlmemiř ancak, yapıřtırma simanları arasında farklılık gzlenmiřtir. RMCİS (Fujicem2, GC) diđer iki CİS'den (FujiOne, GC ve Ketac Cem, 3M) daha retantif bulunmuřtur.

Diř hekimliđinde kullanılan ideal bir yapıřtırma simanında bulunması istenilen zellikler;

- Birbirinden farklı materyaller arasındaki bađlantıyı kalıcı bir řekilde sađlayabilmeli,
- Ađız ierisindeki likitlerde znrlkleri dřk olmalı,
- Mikrosızıntıya karřı dayanıklı olmalı,

- Biyouyumlu olmalı,
- Baskı, germe ve makaslama kuvvetlerine karşı direnci yüksek olmalı,
- Yeterli kırılma direncine sahip olmalı,
- Isı iletimini engellemeli,
- Estetik materyallerle birlikte kullanıldıklarında saydamlığı “transludentliği” yeterli olmalı,
- Sertleşme zamanı yeterli çalışma süresini sağlamalı,
- Uygulaması kolay olmalı,
- Uygun viskoziteye ve film tabakasına sahip olmalı,
- Düşük polimerizasyon büzülmesi göstermeli ve
- Çürük önleyici etkisi olmalıdır (McLean ve ark., 1984; McLean, 1992; Blatz ve ark., 2004; Wingo, 2018).

Kuronların simantasyonunda kullanılan başlıca simanlar şunlardır;

- Çinko Fosfat Simanlar
- Çinko Polikarboksilat Siman
- Cam İyonomer Siman
- Hibrit İyonomer Simanlar
 - Rezin Modifiye Cam İyonomer Simanlar
 - Poliasit Modifiye Rezin Simanlar (Kompomerler)
- Rezin Simanlar
 - Kimyasal Olarak Polimerize Rezin Simanlar
 - Işıklı Polimerize Olan Rezin Simanlar
 - Hem Kimyasal Hem Işıklı Polimerize Olan Rezin Simanlar
- Biyoaktif Simanlar

2.3.1. Çinko Fosfat Simanlar

Diş hekimliğinde, 1800 yıllarında kullanımına başlanan en eski simantasyon materyallerinden biridir (Rosenstiel ve ark., 1998; Wingo, 2018). Daimi dişlerde dental simantasyon ajanı olarak kullanılan bu materyal, eskiden ‘altın standart’ olarak kabul edilmiş ve %98 başarılı olduğu gösterilmiştir (Wingo, 2018).

Döküm post veya prefabrike post uygulamalarında, metal inley ve onley restorasyonlarında, metal destekli sabit kuron ve köprü protez uygulamalarında, tam metal kuron restorasyonlarında, zirkonyum veya alümina esaslı tam seramik kuronlarda, ortodontik bant ve braket simantasyonunda ve kaide materyali olarak kullanılmaktadır (Breeding ve ark., 1991; O'Brien, 2002).

Tozunda ZnO ve MgO bulunan simanın, likiti fosforik asit, su, alüminyum fosfat ve metal tuzlarını içermektedir (Diaz-Arnold ve ark., 1999). Uygun çalışma zamanı sağlaması, kolay uygulanabilir olması ve çiğneme kuvvetlerine karşı yüksek direnç göstermesi gibi avantajları mevcuttur (Diaz-Arnold ve ark., 1999). Düşük pH ve bundan dolayı pulpada yarattığı irritasyon nedeniyle post-operatif hassasiyete neden oluşu, çözünürlüğünün fazla olması, adezyonunun yeterli olmaması, sertleşme sırasında büzülme göstermesi gibi dezavantajları bulunmaktadır (Mc Cabe, 1999).

2.3.2. Çinko Polikarboksilat Siman

Çinko polikarboksilat siman, 1968 yılında diş yapısına bağlanan ilk siman olarak üretilmiştir (Wingo, 2018). Bu siman, çinko fosfat siman gibi dirençli, çinko oksit öjenol siman gibi biyouyumlu olması ve aynı zamanda da adeziv özelliğinin iyi olması amacıyla üretilmiştir (Wingo, 2018). Çinko polikarboksilat simanın, diş dokusundaki kalsiyuma yapışma mekanizması bilinmemektedir. Simanın sertleşmeden önce apatite hidrojen bağı ile bağlandığı, siman sertleştikçe hidrojen bağlarının yerine metal iyonlarının geçip metal iyon köprüsü oluşturduğu tahmin edilmektedir (Annusavice, 1996).

İçeriği, ZnO, MgO, stannöz florid ve poliakrilik asit bileşiminden oluşur. Pulpa ile biyouyumlu bir materyaldir, dişte post-operatif hassasiyete neden olmaz. Uygulaması kolay ve çalışma zamanı uzundur. Az seviyede kimyasal adezyon sağlar. Yetersiz fiziksel özelliği, düşük basınç, germe ve elastik modülüne sahip olması ve yüksek çözünürlük göstermesi dezavantajları arasında yer almaktadır (Annusavice, 1996).

Plastik deformasyonlara karşı direncinin düşük olması nedeniyle uzun kuron köprü restorasyonlarında kullanımı uygun değildir. Porselene adezyonu zayıf olduğu için, bu restorasyonların simantasyonunda kullanılmaları avantajlı değildir. Asidik bir ağız ortamında simanın rezorpsiyonu fazla olabilmektedir (Wingo, 2018). Paslanmaz çelik

kuvvetli bağlantı oluştururlar. Tam metal kuron restorasyonlarında, post sistemi uygulamalarında, az sayıdaki kuron köprü restorasyonlarında, inley ve onley sitemlerinde ve ortodontik bant ve braket simantasyonlarında kullanılmaktadır (O'Brien, 2002).

2.3.3. Cam İyonomer Siman

İlk olarak 1969 yılında üretilen CİS, orijinal olarak alümina silikat poliakrilik asit olarak bilinmekteydi. İlk olarak Alan Wilson ve Brian Kent tarafından silikat, polikarboksilat ve kompozit reçinelerin pozitif özelliklerini birleştirmek amacıyla üretilen bu siman, 1974 yılında McLean ve Wilson tarafından geliştirilmiştir (Diaz-Arnold ve ark., 1999; O'Brien, 2002; Wingo, 2018). Kalsiyum alüminyum florosilikat cam partiküllerinden ve poliakrilik asidin sulu solüsyonunun karışımından oluşmaktadır (Rosenstiel ve ark., 1998).

İki reaksiyonda gerçekleşen sertleşmenin birinci aşamasında; kalsiyum iyonları, poliakrilik asitin karboksilat grupları ile bağlanır ve siman uygulanabilir kıvama gelir. Reaksiyonun ikinci aşamasında ise; alüminyum iyonları reaksiyona girerek alüminyum poliakrilatı (polikarboksilat) oluşturur. Bu durum da simanın sertleşmesini sağlamaktadır. Sertleşme reaksiyonu sırasında, kalsiyum iyonlarının tamamı 3 saatte bağlanırken, alüminyum iyonlarının bağlanması 48 saat kadar sürmektedir (Rosenstiel ve ark., 1998).

CİS asıl olarak ön bölge dişlerde restoratif materyal olarak kullanılmıştır. Diş sert dokularına kimyasal bağlanması için üretilen bu materyal uzun periyotta flor salınımı yapmaktadır. Diş yapısına moleküler adezyonu, kalsiyum ve fosfat iyonlarının mine ve dentin yapısına şelasyonu ile sağlanır. Yeni yerleştirilen siman su içermekte ve sertleşme sırasında suyu serbest bırakmaktadır, bu nedenle simanın su dengesi önemlidir. İlk birkaç dakikada, siman eğer tükürükle kontamine olursa simanda erken çözünmeye bağlı olarak aşınma meydana gelebilir. Bu nedenle geçici restorasyonlarda CİS kullanıldığında bitim olarak cila uygulaması, reaksiyon devam ederken çözünebilir formda olmasından dolayı önerilmektedir (Rosenstiel ve ark., 1998; Wingo, 2018). CİS'in 10 dakika herhangi bir kontaminasyondan korunması sonrasında, suya ve neme maruz bırakıldığında herhangi bir çözülmenin görülmediği belirtilmiştir. Ancak ekspozite siman materyalinin uzun süre kuru tutulmasının da simanda dehidratasyon ve mikro-çatlaklar oluşturduğu belirtilmiştir (Ogimoto ve Ogawa, 1997). Cila uygulaması, ekspozite simanın su dengesinin sağlanmasında basit bir çözüm olarak önerilmektedir (Ogimoto ve Ogawa, 1997). Yeni

geliştirilen CİS'ler hızlı bir şekilde sertleşmekte ve 5 dakikada suya karşı yüksek bir direnç göstermektedir. Ayrıca ekspoze simanı kaplamak için cila vb. materyallerin kullanımına gerek yoktur (Wingo, 2018). Dehidratasyon, CİS'ler için hala sorun olarak yer almaktadır, bu nedenle 10 dakikadan daha uzun süre simanın ağız ortamından izolasyonu önerilmemektedir. Yapılan mikro sızıntı çalışmalarında, birçok karşılaştırma yer almakta ve CİS'in, çinko fosfat simana göre oldukça fazla anti-bakteriyel özelliğinin olduğu belirtilmektedir (Rosenstiel ve ark., 1998). Ayrıca flor salınımı yapması da sekonder çürük oluşumunu engellemektedir (Strutz ve ark., 1994). CİS'ler düşük bükülme direncine, düşük elastikiyet modülüne sahiptirler ve oldukça kırılabilir olup, blok şeklinde kırılmalara meyillidir (Cho ve Cheng, 1999). Polimerizasyon büzülmesi göstermemektedir. Isı iletkenlikleri diş dokularıyla uyum gösterir (Strutz ve ark., 1994).

Metal-seramik kuron köprü restorasyonlarında, metal desteksiz kuron ve köprü restorasyonlarında, metal inley ve onleylerde, ortodontik braketlerde ve post simantasyonlarında kullanılmaktadır (Rosenstiel ve ark., 1998).

2.3.4. Hibrit İyonomer Simanlar

Rezin simanların ve CİS'lerin avantajlarını bir araya getirmek ve dezavantajlarını elimine etmek için, iki farklı simanın birleştirilmesi ile hibrit simanlar geliştirilmiştir (Rosenstiel ve ark., 1998).

Bu simanlar:

- Rezin modifiye CİS'ler ve
- Poliasit modifiye rezin simanlar (kompomerler)'dir.

Rezin Modifiye Cam İyonomer Simanlar

1980 yıllarında, geleneksel CİS'lerin, yetersiz mekanik direnç ve neme karşı hassasiyet gibi dezavantajlarını giderebilmek için, içerisine hidroksietilmetakrilat (HEMA) veya bisfenol glisidil metakrilat (Bis-GMA) gibi rezin ilave edilerek RMCİS geliştirilmiştir. Bunlar 'hibrid iyonomerleri' olarak da adlandırılmaktadır (Davidson, 2006). Cam polialkenot simanın su komponentinin parçası, su-hidroksietilmetakrilat karışımı ile yer değiştirmiştir ve aktivatör olarak rezin eklenmiştir. Rezin polimerizasyonunu kontrol etmek için yeni sistemlere; etilen glikol dimetakrilat, glisidilmetakrilat ve Bis-GMA gibi

diğer dimektarilatlar ilave edilmiştir (Wingo, 2018). RMCİS, dentin ve mine yapısına yapışırken, dişin hidroksiapatiti ile polikarboksil asitin elektrostatik ilişkisini kullanır. RMCİS'nin iyonik formu, dentini hibridize eden RMCİS'nin mikromekanik bağlantısıyla birlikte kollojeni saran hidroksiapatite bağlanır (Coutinho ve ark., 2007). Rezin komponentleri dentin ve mineye mikromekanik kenetlenmeyi sağlar. Dentinin hibridizasyonu ile birlikte konvansiyonel cam iyonomere göre daha kuvvetli bağlantı ve daha yüksek kırılma direnci oluşur. Ancak, standart bir rezin simandan daha az dirence sahiptir (Junge ve ark., 1998; Mitchell ve ark., 1999; Knobloch ve ark., 2000).

RMCİS'in, yapılan çalışmalarda CİS ve çinkofosfat simana göre daha yüksek bağlanma kuvvetine sahip olduğu bulunmuş olup, rezin simanların RMCİS'lara göre 6-10 kat daha büyük bağlanma kuvvetlerine sahip olduğu sonucuna varılmıştır (Piwowarczyk ve ark., 2004).

RMCİS'ların;

- Neme karşı dirençli oluşu ve ağız sıvılarına karşı çözünürlüklerinin düşük olması,
- Mine-dentin dokusu ve metallerle kimyasal bağlantı sağlaması,
- Flor salınımına bağlı olarak çürük önleyici etkisinin olması,
- Yeterli çekme ve basma kuvvetlerine sahip olması gibi avantajları mevcuttur (Wilson, 1990).

Yapısında bulunan HEMA'nın yüksek hidrofilik özellikte olması, su absorpsiyonunun fazla olmasına neden olur. Su emilimiyle genişleyen materyalde kırıkların görülebilmesi, estetik olarak sınırlı renk seçeneğinin bulunmasına bağlı olarak uzun dönem klinik sonuçlarının yetersizliği dezavantajları arasında yer almaktadır (Diaz-Arnold ve ark., 1999).

Metal, metal-seramik ve tam seramik kuron köprü restorasyonlarında, ortodontik braketlerin yapıştırılmasında ve post simantasyonlarında kullanılmaktadır (Anusavice, 2003a).

Poliasit Modifiye Rezin Simanlar (Kompomerler)

Rezin materyallerinin CİS'e eklenmesi ile konvansiyonel CİS'ten kompozit materyallerine kadar birçok yeni ve çeşitli dental materyal geliştirilmiştir. Kompozit rezinler, dolgu materyalleri ile rezinin karışımı şeklinde oluşturulan materyallerdir. Kompozit içerisindeki dolgu materyalleri kompomerleri oluşturmak için kullanılmıştır. Kompomerler, 1990'ların sonlarında ortaya çıkmış olup, poliasit modifiye kompozit rezin olarak bilinmektedir ve kompozit rezin ve CİS'lerin avantajlarından yararlanmak için bu iki materyalin kombinasyonu ile oluşturulmuştur (Meyer ve ark., 1998).

Poliasit modifiye kompozit rezinler, rezin matriks (ürethan dimetakrilat (UDMA), Hidroksil etil metarilat (HEMA)) ve tetrakarboksil bütal (TCB) ve kompozit rezinlerin polimerize olabilen gruplarını aynı zamanda da CİS'in asidik gruplarını içeren, asidik polimerize monomer içerir (Tyas, 2000).

Yapılarında ağırlıklı olarak %72 oranında flor içeren floroalüminosilikat cam doldurucu partiküller, reaksiyonu başlatan ajanlar, stabilizatörler ve pigmentler bulunmaktadır. Kompomerler su içermezler (Tyas, 2000).

Metakrilat gruplarının polimerizasyonu ile sertleşme reaksiyonu başlar. Asidik monomerler matriks içerisinde birleşerek asidik polimerleri oluşturur. Su içeriği bulunmadığından, sertleşme reaksiyonu daha sonrasında ağız ortamında su emilimi ve asit baz reaksiyonu ile devam eder. Asidin cama etki etmesi ile metal iyonları salınır ve bu iyonlar asit grupları ile çapraz bağlar oluşturur (Mount, 1999).

Suda çözünürlüklerinin CİS'lerden daha az olması, flor salınımı yapmasına bağlı olarak çürük önleyici özelliğinin bulunması, yüksek fiziksel ve mekanik özelliğinin olması, oklüzal kuvvetlere karşı dirençli olması, mine ve dentine olan adezyonunun iyi olması avantajları arasında yer almaktadır (Meyer ve ark., 1998; Gross ve ark., 2001; Wingo, 2018).

Bükülme ve abrazyona karşı dirençleri düşüktür. Neme karşı hassasiyet göstermektedirler ve uzun süreli klinik sonuçlarının az olması dezavantajları arasındadır (Meyer ve ark., 1998; Gross ve ark., 2001; Wingo, 2018).

Metal-seramik kuron, tam seramik kuron restorasyonlarda, diřin kuronun yarısının kaldığı durumlarda destek amaçlı olarak ve süt diři restorasyonlarında kullanılırlar (Gross ve ark., 2001; Wingo, 2018).

2.3.5. Rezin Simanlar

Metil metakrilat yapıdaki rezin simanlar, 1952 yılından itibaren indirekt restorasyonlarda kullanılmaktadır. Yıllar süresince yeni ve geliştirilmiş formları oluşturulmuřtur (Diaz-Arnold ve ark., 1999; Wingo, 2018). Geleneksel simanlara göre daha az mikrosızıntıya ve daha uzun klinik ömre sahip oldukları için, son yıllarda birçok kuron restorasyonlarının simantasyonunda sıklıkla kullanılan rezin simanlar, tutuculuğun eksik olduđu metal destekli restorasyonların simantasyonunda kullanılabilirler (Shor ve ark., 2003; Moon ve ark., 2004).

Rezin bazlı simanlar, kompozit restoratif materyallerle aynı komponentlerden oluşmaktadır, ancak doldurucu partiküllerinin yoğunlukları daha azdır (%50-%70 cam ya da silika içerir). Ek olarak, doldurucu ve başlatıcı materyal içeriği sayesinde, daha düşük film tabakası kalınlığına sahip olup, daha uygun çalışma ve uygulama zamanı sunmaktadırlar (Wingo, 2018).

Kimyasal yolla, ışıkla veya hem ışık hem de kimyasal yolla polimerize olabilen rezin bazlı simanların ana yapısında dimetakrilat rezin ve cam doldurucular mevcuttur. Kompozit rezin simanlar; organik ve inorganik fazlar ile bu fazları birleřtiren ara fazdan meydana gelir. Rezin, mineye mikromekanik olarak bağlanır. Dentine bağlanması da mikromekanik yol ile olur, ancak bağlanma, demineralizasyon yüzeyinin ve smear tabakasının yer deđiřtirmesi nedeniyle daha karmařık bir yapıya sahiptir. Bu durumun sonrasında, doldurucusuz rezin-bonding ajanının ya da rezinin kimyasal bağlanmasını sađlayan “primer”in uygulanması gerekmektedir. Rezin bazlı simanlar, mikrosızıntıyı azaltmakta ve su bazlı simanlarla karşılaştırıldığında, daha düşük çözünürlüğe, daha iyi dirence ve retansiyona sahiptir (Larson, 2013). Rezin simanın basma ve gerilme kuvvetleri, sertlikleri ve direnci diđer simanlardan oldukça fazla ya da benzerdir (Hill, 2007).

Ancak, bu simanlar daha fazla teknik hassasiyet gerektirmekte olup simantasyonda kullanılan diğer simanlara göre maliyetleri daha fazladır (Diaz-Arnold ve ark., 1999; Everson ve ark., 2012; Oliveira ve ark., 2012; Son ve ark., 2012; Takimoto ve ark., 2012; Valentino ve ark., 2012; Inokoshi ve ark., 2013).

Kimyasal Olarak Polimerize Olan Rezin Simanlar

İlk geliştirilen bu simanlar, karıştırılmaya hazır iki pat halinde, baz ve katalizör olarak bulunmaktadır. Baz ve katalizör patı, eşit oranda monomer ve doldurucu içermektedir. Baz formunda benzoil peroksit; katalizör formunda organik amin bulunmaktadır. Kimyasal reaksiyon bu iki formdaki materyallerin reaksiyonu sonucunda başlamaktadır.

Yapıştırıcı simanların yapısındaki tersiyer aromatik aminlerin, ağızda bir süre sonra kimyasal değişim geçirmesi ile renklenme görüldüğü için, renk stabilizasyonları iyi değildir. Çalışma süresinin kısa ve karıştırılmaya bağlı olması dezavantajları arasında yer almaktadır.

Tam döküm metal kuron, metal seramik kuron ve köprü restorasyonlarında, metal ve seramik inley ve onley restorasyonlarda, adeziv köprü restorasyonlarında, post uygulamalarında kullanılmaktadır (El-Mowafy ve ark., 1999; Kasaz ve ark., 2012).

Işıklı Polimerize Olan Rezin Simanlar

Bu rezin simanlar, tek pat sistemi olarak üretilmiş olup, polimerizasyonları halojen ışık, plazma ark, lazer veya 'light emitting diode' (LED) ışık kaynakları ile sağlanmaktadır. Işıklı polimerize olan bu rezin siman sisteminde, reaksiyonu başlatıcı olarak, ışığa duyarlı 'kamferokinon' ve hızlandırıcı olarak 'alfatik amin' bulunmaktadır. Aynı zamanda, simanın içeriğinde, asitlenmiş porselen yüzeyine penetrasyonu ve ıslatabilmesini sağlamak için düşük viskoziteli, doldurucu içermeyen Bis-GMA bulunmaktadır.

Işık kaynağının türü, ışık kaynağının materyale uzaklığı ve ışığın yoğunluğu gibi birçok faktör ışık ile polimerizasyonu etkilemektedir.

Bu simanların, farklı kıvamda olması, renk seçeneğinin olması, uzun çalışma süresine sahip olması, renk stabilizasyonunun iyi olması gibi birçok avantajı bulunmaktadır.

Restorasyon kalınlığının çok olduđu durumlarda polimerizasyon derinliğinin yetersiz olması dezavantajları arasında yer almaktadır.

Bu siman, seramik ve kompozit venerlerde, tam seramik restorasyonlarda kullanılmaktadır (Uludag ve ark., 2009).

Hem Kimyasal Hem Işıkla Polimerize Olan Rezin Simanlar

Bu simanlar, restorasyon kalınlığının fazla olması ve bu sebeple restorasyonun altında tam polimerizasyonun sağlanamaması nedeniyle geliştirilmiş bir yapıştırma simanıdır.

Her iki şekilde aktive olan bu sistemler; baz ve katalizör olarak iki ayrı pat şeklinde bulunmaktadır. Simanın baz kısmında ‘kamferokinon’ olan ışıkla polimerizasyonu, katalizör kısmında ise ‘amin peroksit’ olan kimyasal polimerizasyonu başlatan materyal vardır. Amin peroksit yavaş polimerizasyonu sağlar ve restorasyonun uygulanması sonrasında fazlalıkların uzaklaştırılmasına olanak sağlamış olur.

Polimerizasyon yaklaşık olarak 24 saatte tamamlanır. Bu simanlar; saydam “transludent” yapıda olması, hekime yeterli çalışma zamanı sunması, ışıkla polimerize olan simanlara göre ışığın ulaşmadığı derin bölgelerin polimerizasyonunun sağlanabilmesi gibi avantajları mevcuttur (Craig ve Powers, 2002).

Bu simanların, fiziksel ve mekanik olarak yüksek dayanıklılığı vardır. Yüksek direnç gösterirler. Seramik sistemleri ile kullanıldığında seramiklerin kırılma direncini arttırmaları. Çözünürlükleri düşük olup, geniş renk ve opasite seçenekleri vardır. Adezyonunun iyi olması sayesinde daha konservatif yaklaşıma katkı sağlamaktadır.

Simantasyon öncesi pürüzlendirme ve adeziv işlem uygulamaları, zaman ve teknik hassasiyet gerektirir. Oksijen varlığında polimerizasyonları mümkün değildir. Bu durum restorasyon kenarlarında dezavantaj yaratır. Siman polimerizasyonu sonrasında fazlalığın temizlenmesi zordur. Maliyetinin yüksek olması dezavantajları arasında yer almaktadır (Diaz-Arnold ve ark., 1999).

Zirkonyum ve alüminyum gibi ışığın geçirgenliğinin yetersiz olduğu tam seramik sistemlerde, inley, onley ve kuron köprü protezlerinde, adeziv restorasyonlarda,

zirkonyum ve fiber postların simantasyonunda kullanılmaktadır (el-Mowafy ve ark., 1999; Shibasaki ve ark., 2017).

2.3.6. Biyoaktif Simanlar

Daimi dişlerde bu zamana kadar kullanılan simanların kullanımında teknik hassasiyet gerekmesi, maliyetlerinin fazla olması, uygulama sürelerinin fazla ve pratik kullanımlarının olmaması gibi özelliklerinden dolayı, süt dişlerinde HZK'ların simantasyonunda biyoaktif siman kullanımı önerilmiştir (<https://www.nusmile.com/BioCem/Technical-Support/>, Erişim tarihi: 5 Ekim 2018). Biyoaktif simanın ana maddesi RMCİS'dir ve diğer flor salınımı yapan RMCİS'lerin yanı sıra fosfat ve kalsiyum salınımı da gerçekleştirmektedir. Biyoaktif siman, hidroksiapatit kristallerine ve diş yapısına tutunarak, dişin yenilenmesini sağladığı iddia edilen tek siman materyalidir. Bu simanın, hidroksiapatit kristallerinin oluşumunu stimüle edip diş yapısına katılarak zirkonyuma çok iyi bir bağlantı sağladığı ve bu şekilde mikrosızıntıyı en aza indirgediği belirtilmektedir (Waggoner, 2015; Stepp ve ark., 2018).

Biyoaktif simanın;

- 1) Hidroksiapatite entegre olması, o yapıda şekillenebilmesi ve diş yapısının yenilenmesini sağlaması,
- 2) Fosfat, kalsiyum ve flor salınımı yapması,
- 3) Dentin yapısına kimyasal ve yapısal benzerlik göstermesi,
- 4) İçerisinde HEMA, Bis-fenol A ya da Bis-GMA maddelerinin bulunmaması,
- 5) Toz halinde olmak zorunda olmaması gibi özellikleri

biyoaktif simanların diğer simanlara göre daha avantajlı olmasını sağlamaktadır (<https://www.nusmilecrowns.com/BioCem/Science/?topic=industryFirst>, Erişim tarihi: 11 Kasım 2018).

2.4. Kuron Simantasyonunda Kullanılan Simanların Adezyonu

Kuronun, yapıştırma simanı ile hem kurona hem de diş yapısına güçlü bir şekilde bağlanabilmesi kuronun başarısını etkilemektedir (Lin ve ark., 2010). Süt dişlerinin restorasyonunda kullanılan kuronların klinik olarak başarısının değerlendirilmesinde, en önemli faktörün simantasyon materyaline bağlı kuronların düşmesi olduğu belirtilmiştir (Seale, 2002).

Kuron restorasyon sistemlerinin gelişmesiyle birlikte, rezin esaslı simanların kullanım alanı genişlemiştir. Alüminyum ve zirkonyum gibi, dayanıklı seramiklerin kullanımı artmıştır. Bu durum, adeziv simantasyonun daha da gelişmesini sağlamıştır (Blatz ve ark., 2004).

Adezyon, moleküler arası çekim kuvveti olup iki farklı yapıdaki materyalin karşılıklı ara yüzlerinin teması sonucu meydana gelmektedir. İki farklı materyal yapısının arasında oluşan adezyonun süreklilik bakımından en önemli kavramı yüzey enerjisidir. Etkili bir adezyon yüzey özelliklerinden dolayı katı ve sıvı materyaller arasında gerçekleşmektedir. Katı olana yapışan, sıvı olanına yapıştırıcı denmektedir (Bayırlı, 1999). Katı fazdaki materyalin atomları birbirlerini, eşit ve kararlı bir şekilde çekerler. Ayrıca, oluşan örgü yapısının en dış yüzeyindeki atomlar, her taraftan eşit olarak çekilemediklerinden dolayı enerjileri daha yüksektir. Bu sebeple; katı materyallerin yüzeyindeki enerji, iç kısımdaki enerjiden daha yüksektir. Bu serbest yüzey enerjisi (SYE) olarak bilinmektedir. Bir yapışanın yüzey enerjisi ne kadar yüksek ise, adezyon da o oranda kuvvetli olmaktadır (Bayırlı, 1999).

Adezyonun başarısındaki önemli diğer bir faktör de yapışanın yayılabilmesi ve yüzeyi ıslatabilmesidir. Sıvı haldeki yapışan da katılardaki gibi serbest yüzey enerjisine sahiptir. Sıvı fazdaki yapışanın, katı fazdaki yapıştırıcıya yayılabilmesi için SYE'nin daha düşük olması gerekmektedir (Zaimoğlu ve ark., 1993).

Diş hekimliğinde kullanılan siman materyalleri, diş sert dokularına üç farklı şekilde adezyon göstermektedirler (Nakabayashi ve Pashley, 1998).

Bunlar;

- Kimyasal Adezyon
- Fiziksel Adezyon
- Mekanik Adezyon.

Kimyasal Adezyon: Yapışan ve yapıştırıcı arasında, elektron düzeyinde, atomlar arasında oluşan zayıf ve sınırlı bir bağlantı şeklidir. Birincil bağlar, kovalent, iyonik veya metalik

bağlar ile oluşmaktadır. Kimyasal adezyon, elektron alışverişi veya paylaşımı ile oluştuğu için oldukça kuvvetlidir.

Fiziksel Adezyon: Yapışan ve yapıştırıcı arasındaki bağlantı ikincil bağlar olan Hidrojen ve Van der Waals bağları ile sağlanır. İkincil bağlar; moleküllerdeki veya atom-atom gruplarındaki kutuplaşmalardan oluşan zayıf çekim kuvvetleridir.

Mekanik Adezyon: Yapışanın, yapıştırıcı yüzeyindeki girintili, çıkıntılı ve düzensiz yüzeylere güçlü bir şekilde kilitlenmesidir. Mekanik tutuculuk için, materyallerin iyi ıslatılabilirliği önemlidir. Simanın ıslatılabilirliği az olduğu zaman arada hava kabarcığı kalabilir ve bağlantı bozulup mikromekanik retansiyon yetersiz kalabilir (Van Meerbeek ve ark., 1996; Anusavice, 2003a).

2.4.1. Mineye Adezyon

Mine yapısı, hacimce %86 inorganik, %12 su ve %2 organik yapıdadır. İnorganik kısmı; yoğunluklu olarak hidroksiapatit kristallerinden oluşurken, organik kısmı kollajenden oluşmaktadır. Hidroksiapatit kristalleri arasındaki devamlı ilişki ile mine prizması yapıları oluşturulur. Doğal mine yüzeyi düz iken, mine prizmalarının uçlarındaki görüntü anahtar deliğine benzer, girintili çıkıntılı şekildedir (Summitt ve ark., 2001).

Mine yüzeyi herhangi bir işlem uygulanmamış haliyle oldukça düşük bir yüzey enerjisine sahiptir. %37'lik fosforik asit ile pürüzlendirildiğinde,

- Mine dokusunun yüzey enerjisi artar,
- Islanabilirliği artar,
- Biyofilm tabakası uzaklaştırılarak mine prizmalarının bir kısmı çözünür ve pöröz bir yapı oluşur (Summitt ve ark., 2001).

Bağlayıcı ajanlar genellikle, Bis-GMA veya UDMA yapısındadır. Visköz, hidrofobik yapıda olup, genellikle TEG-DMA (Trietilen glikol dimetakrilat) ve HEMA gibi hidrofilik, düşük viskoziteli monomerler ile seyreltilmiştir. Mine dokusu ile restoratif materyal arasındaki adezyon, monomerlerin mikropörözitedeki polimerizasyonu ve rezin kompozitin matriksi ile monomer arasında, karbon-karbon bağları ile oluşmaktadır. Böylelikle güçlü bir kimyasal bağ oluşmaktadır (Burke ve ark., 2000).

2.4.2. Dentine Adezyon

Dentin dokusu, kollajenden oluşan organik matriksi dağınık şekilde olup, %70 oranında hidroksiapatit kristallerinden oluşmaktadır (Summitt ve ark., 2001). Dentinin hacimce %50'sini inorganik yapı, %25'ini organik yapı (tip 1 kollajen) ve %25'lik büyük bir bölümünü su oluşturmaktadır.

Dentin yapısında, pulpadan mine-dentin sınırına kadar çok sayıda dentin tübülleri bulunmaktadır. Bu tübüllerin içerisinde odontoblastik uzantılar yer almaktadır. Her tübül, hipermineralize peritübüler dentin ile çevrelenmiştir. Tübüller arası bölgeye 'intertübüler dentin' denilmektedir. Bu intertübüler dentin bölgesi daha az mineralize ve daha organik yapıda olan kollajen fibriller içermektedir (Summit ve ark., 2001). Dentin tübüllerindeki dentin lenfi nedeniyle, dentin nemli bir yapıya sahiptir. Dentin dokusu canlı ve dinamik bir yapıya sahiptir (Marshall ve ark., 1997). Dentin yapısındaki organik içeriğin mineye göre daha fazla olması ve diş preparasyonu sonrasında smear tabakasının oluşması nedeniyle, dentin dokusunun mine dokusuna oranla adeziv özelliği daha zayıftır (Scheffel ve ark., 2012).

Dentine adezyonun sağlanması ile ilgili birçok görüş mevcuttur. Smear tabakasının korunmasını sağlayarak bakteri geçişinin önleneceği, smear tabakasının kaldırılarak rezin tagların oluşumunu sağlanacağı ve hibrit tabakasının kombinasyonunun kullanılabilceği ve bu iki görüşün modifikasyonu şeklinde smear tabakasının uzaklaştırılmadan çözünüp, eş zamanlı olarak yüzeyel dentinde demineralizasyonunun oluşturulması şeklinde farklı görüşler mevcuttur (Swift ve ark., 1995; Burke ve ark., 2000; Kugel ve Ferrari, 2000).

2.4.3. Seramiklere Adezyon

Rezin simanlar, seramik yüzeylere mikromekanik ve kimyasal adezyon işlemlerinin kombinasyonu şeklinde bağlanmaktadır. Zirkonyum ve alüminyum gibi seramiklerin rezin simanlarla etkili bir şekilde bağlantısının sağlanabilmesi için farklı işlemler uygulanmaktadır.

Bunlar;

- Yüzey pürüzlendirme işlemleri
- Al₂O₃'le kumlama işlemi

- Elmas döner aletlerle pürüzlendirme
- Tribokimyasal silika kaplama yöntemi
- Lazerle pürüzlendirme işlemidir (Kim ve ark., 2005).

2.5. Diş Hekimliğinde Termal Siklus Özellikli Çiğneme Simülatörü Uygulamaları

Ağız ortamındaki ısı ve pH değişikliklerinden dental restoratif materyaller sürekli olarak etkilenmektedir. Ayrıca bu materyaller, strese maruz kalan bölgelerde fonksiyon görmeleri için geliştirilmiştir. Bu nedenlerle dental restoratif materyallerin çiğneme yüklerine karşı mekanik özellikleri ve yorgunluk dirençleri önemli hale gelmiştir (Frankenberger ve ark., 2003; Vult von Steyern ve ark., 2006).

Birçok materyal, baskı ve gerilime, belirli bir süre maruz kaldıktan sonra çevresel faktörlerden etkilenerek, yapısında kırılmalar, bütünlüğün bozulması veya aşınma gibi deformasyonlar görülmekte ve yorgunluk sürecine girmektedir. Bu yorgunluk süreci, baskı, gerilme kuvvetleri (sabit aralıklarla uygulanan), dinamik veya döngüsel kuvvetler (kuvvet büyüklüğü zaman içerisinde değişen) şeklinde oluşabilmektedir (Vult von Steyern ve ark., 2006).

Dental restoratif materyallerdeki yorgunluk, döngüsel çiğneme kuvvetlerinden ve ağız ortamındaki sıcaklık farklılıklarından etkilenmektedir (Frankenberger ve ark., 2003). Çiğneme sırasında, restoratif dental materyaller aralıklı olarak farklı büyüklükteki kuvvetlere maruz kalmaktadır. Bu kuvvetler sonrasında, simanda oluşan deformasyonlar, siman tabakasının retatif özellikleri bakımından önemlidir. Süreklilik gösteren kuvvetler, siman ara yüzünden ilerleme hızı yavaş deformasyonlara neden olarak retansiyon süresini azaltmaktadır (Kern ve Wegner, 1998). Bu durum zirkonyum materyalleri için de geçerlidir. Stres sonucu yorgunlukla birlikte zirkonyum içerikli yüksek dayanıklılığa sahip materyallerde de yorgunluk ve buna bağlı olarak mekanik deformasyonlar gözlenebilmektedir.

Bu nedenle, restorasyonların in vitro deneylerde, in vivo ortamlara benzerlik ve uygunluk göstermesi için çiğneme hareketlerini ve ağız içindeki ısı değişikliklerini taklit eden TSÖÇS test yöntemi kullanılmaktadır. Ağız ortamını taklit eden mekanik döngüler, çiğneme döngüsü tarafından oluşturulan fizyolojik koşullara benzemelidir (Kern ve

Wegner, 1998; Blatz ve ark., 2004; Yang ve ark., 2008). Çiğneme esnasında kuvvet uygulaması 0.2-1.5 Hz frekansında tekrarlanmasının ve 250.000 çiğneme döngüsünün 1 yıla denk gelen bir yaşlandırma işlemi olduğu bildirilmektedir (Junge ve ark., 1998).

Gerçekçi bir çiğneme simülatörü için gerekli temel özellikler; tek veya çok yönlü çiğneme parametrelerini taklit edip, döngüsel kuvvetleri ısırma kuvvetlerinin değerleri aralığında uygulayabilmesidir (Steiner ve ark., 2009).

Termal siklus testinin başarılı şekilde kullanıldığı çalışmalar mevcuttur. (Vult von Steyern ve ark., 2006; Sadighpour ve ark., 2014; Turp ve ark., 2014; Menon ve ark., 2016)

Sadighpour ve arkadaşları (2014), zirkonyum içerikli restorasyon materyallerinin simantasyonunda kullanılan materyallerin retansiyonunun geliştirilmesi amacıyla, farklı karıştırma metodlarının, simanın zirkonyum içerikli restorasyonlara restansiyonunu incelemişlerdir. Çekilmiş 30 daimi dişin kullanıldığı çalışmada, 3 farklı hazırlama yöntemi kullanılan, 3 farklı markaya ait siman materyali kullanılmıştır. Hazırlanan örnekler 5-55°C arasındaki sıcaklıkta 3000 sıklüse tabi tutulmuştur. Ardından retansiyon kuvvetleri, evrensel test makinesinde (Zwick Roell Z050, Ulm, Germany) N (Newton) olarak kaydedilmiştir. Gruplar arasında anlamlı bir farklılık olmadığı belirtilmiştir (Sadighpour ve ark., 2014).

2.6. Basma Testi

Porselen, zirkonyum, amalgam, kompozit ve siman gibi kırılğan malzemelerin mekanik özelliklerinin belirlenmesi için kullanılan bir test yöntemidir. Bu yöntem maliyetli ve zaman alan bir klinik inceleme başlatma yerine, materyalin in-vivo kullanılabilirliği hakkında tahmin yürütmeye yardımcı olacaktır (Claus, 1989). Basma dayanımı, bir materyalin kırılması için gereken en yüksek kuvvettir. Basma dayanımı, dental materyaller ve dental tedavi teknikleri açısından önemlidir. Çiğneme kuvvetlerinin çoğu basma kuvveti şeklindedir. Basma kuvveti, diş hekimliğinde kullanılan; kuronlar, dolgular, simanlar ve diğer materyalleri karşılaştırmak için faydalı bir özelliktir (Anusavice, 2003a). Bu çalışmalarla teste tabi tutulan deneklerin deney sonuçlarına göre materyalin performansı hakkında bilgi sahibi olunabilir (Chitmongkolsuk ve ark., 2002).

Basma dayanım kuvveti, özellikle simanlar için önemli bir özelliktir. Simanın, ısırma kuvvetleri karşısında kırılmaya karşı yeterli direnç göstermesi gerekmektedir. Simanların basma kuvvetleri, çiğneme kuvvetlerine karşı koyabilmesi ile ilgilidir (Craig, 1999; Ladha ve Verma, 2010).

Çocuklarda ısırma kuvveti yaşlarına ve de cinsiyetlerine göre farklılık gösterebilmektedir. Büyüme ve gelişme ile birlikte, bu kuvvet artış göstermektedir. Isırma ve yutma sırasında fizyolojik ısırma 10-120N aralığındadır (Steiner ve ark., 2009). Braun ve arkadaşlarının yaptıkları bir çalışmada, birinci süt azı ve birinci daimi azı bölgedeki ısırma kuvvetlerini, yaşlara göre araştırdıklarında, 6 yaşındaki en yüksek ısırma kuvvetini 78 N, 10 yaşındaki çocuklarda ise 106 N olarak belirlemişlerdir (Braun ve ark., 1996).

2.7. Çocuklarda Periodontal Dokuların Özellikleri ve Değerlendirilmesi

Çocuklarda normal dişeti, serbest dişeti ve yapışık dişetinden oluşmakta, dişeti kenarı ve mukogingival bağlantı ile sınırlanmaktadır (Bimstein, 2001). Sağlıklı dişeti rengi çocuklarda pembe-kırmızı şeklindedir. Dişetin rengi yaşa, damarlanma derecesine, epitel keratinizasyonuna, pigmentasyon derecesine ve epitelin kalınlığına göre değişmektedir. Yaşın artışıyla azalan kan damarları miktarı ve artan bağ dokusu ile birlikte dişetin rengi, kırmızıdan pembeye doğru değişmektedir (Bimstein, 2001).

Dişeti yüzeyi portakal kabuğu görünümündedir. Bu epitelyal bağ dokusunun şekli, dişetin sağlıklı olduğunu gösterir. Yaşa ve kişiye bağlı olarak değişen portakal kabuğu görünümü 2-3 yaşında belli olmaya başlar. Portakal kabuğu görüntüsünün kaybı, enflamasyonun erken belirtisi olabilir (Bimstein, 2001; Koch ve Poulsen, 2009).

Süt dişinin etrafındaki dişeti kabarık ve yuvarlak bir görünüme sahiptir. Süt dişleri arasındaki diastemalı bölgeler eyer şeklindedir. Bu durum keratinizasyonunun artmasını sağlayarak ve bakteri büyümesini engelleyerek, bölgenin sağlıklı kalmasını sağlamaktadır. Bu durum çocuklarda daha karakteristiktir (Bimstein, 2001; Koch ve Poulsen, 2009).

Yeni sürmüş dişte, marjinal dişetin hafif bir şekilde içeri kıvrılması veya yuvarlanması ile sulkus şekillenmesi gerçekleşir. Yeni sürmüş dişte dişeti oluğunun derinliği birkaç mm

olup, dişin sürmesi boyunca aşamalı olarak azalmaktadır. Yeni süren daimi dişin sulkus derinliği, düşme öncesindeki süt dişinin sulkus derinliğinden 1-2 mm'den daha fazladır. Kırzioğlu ve Karatoprak, süt dişleri için ortalama sulkus derinliklerini üst çene için 1,17 mm, alt çene için 1,08 mm olarak belirlemişlerdir (Karatoprak ve Kırzioğlu, 1998).

Yapışık dişeti miktarı çocuklarda daha fazla olup, yaş ile birlikte artmaktadır. Yeni süren daimi dişin yapışık dişeti genişliği, süt dişlenmeye göre belirgin şekilde daha dardır (Bimstein, 2001). Süt dişlerinin bağlantı epiteli daha az geçirgendir ve iltihaba daha dayanıklıdır (Koch ve Poulsen, 2009).

Radyografilerde, süt dişlerini çevreleyen alveolar kemik belirgin olup, ince bir lamina dura ve göreceli olarak daha geniş periodontal membrana sahiptir. Seyrek trabeküller ve yoğun damarlanmayla birlikte, geniş kemik iliği boşlukları vardır. Kök sementi ayrıca ince yapıda olup, temelde hüreseldir (Koch ve Poulsen, 2009). Mine-sement bağlantısı ile alveolar kemik arasında olan mesafe, süt dişlenme döneminde yaş ile ters orantılı olarak artış göstermektedir. Süt dişlenme döneminde, alveolar kemik yüksekliği veya kaybı mine-sement sınırından alveolar kemik tepesine kadar olan mesafe ile ölçülmektedir. Bu mesafe 2 mm ise, "sağlıklı"; diş çekimi veya komşu dişin sürme evresi nedeniyle kaybının mevcut olduğu durumlarda, "normal"; 2-3 mm arasında ise, "sorgulanabilir"; 3 mm'den fazla olduğunda ise "sebebi araştırılabilir" olarak belirtilmiştir (Bimstein, 2001).

Gingivitis ve periodontitis, periodonsiyuma etki eden 2 önemli enflamatuvar hastalıktır. Bakteri plağı, bu hastalıkların başlıca sebebi arasında yer almaktadır. Periodontitis, gingival dokunun ve periodontal ataşmanın kaybı, yıkımı ile başlamaktadır ("Treatment of plaque-induced gingivitis, chronic periodontitis, and other clinical conditions," 2017).

Gingivitis, ataşman kaybı olmayan dişeti enfeksiyonudur. Marjinal dişetinde biriken bakteriler ve konak yanıtı arasındaki cevabın konak aleyhinde bozulması sonucu ortaya çıkan lokal enfeksiyon hastalığıdır ("Treatment of plaque-induced gingivitis, chronic periodontitis, and other clinical conditions," 2017; Kinane ve ark., 2017).

Periodontal dokuların deęerlendirilmesinde genellikle;

- Plak indeksi
- Gingival indeks
- Sondlama derinlięi gibi gstergeler kullanılmaktadır (Delima ve ark., 2001).

2.7.1. Plak İndeksi

İlk olarak, Le ve Silness tarafından 1964 yılında geliřtirilmiřtir. Bu indekste, diřin etrafındaki plak varlıęı ve lokalizasyonu belirlenir. Gingivitisin plak ya da bařka kaynaklardan olup olmadıęı bu indeksle belirlenir. Hem gz hem de periodontal sond ile plak varlıęı belirlenip deęerlendirilir (Silness ve Loe, 1964; Harris ve Willmann, 1999).

2.7.2. Gingival İndeks

Gingivitisin varlıęını ve derecesini belirlemek iin kullanılan bir yntemdir. Gingival indeksle, plak oluřumu sonrasında oluřan diřeti kanamaları, diřeti rengindeki deęiřim ve iltihap olup olmaması deęerlendirilir (Silness ve Loe, 1964; Harris ve Willmann, 1999).

2.7.3. Sondlamada Cep Derinlięi

Geleneksel veya dijital sondlar kullanılarak, marjinal diřetinden sondun gidebildięi en derin yere kadar olan mesafe llr. Sondlama derinlięi ile fizyolojik ve yalancı cep derinlięi llebilir. Bu lme teknięi ile periodontal hastalıkların řiddeti deęerlendirilebilmektedir (Silness ve Loe, 1964).

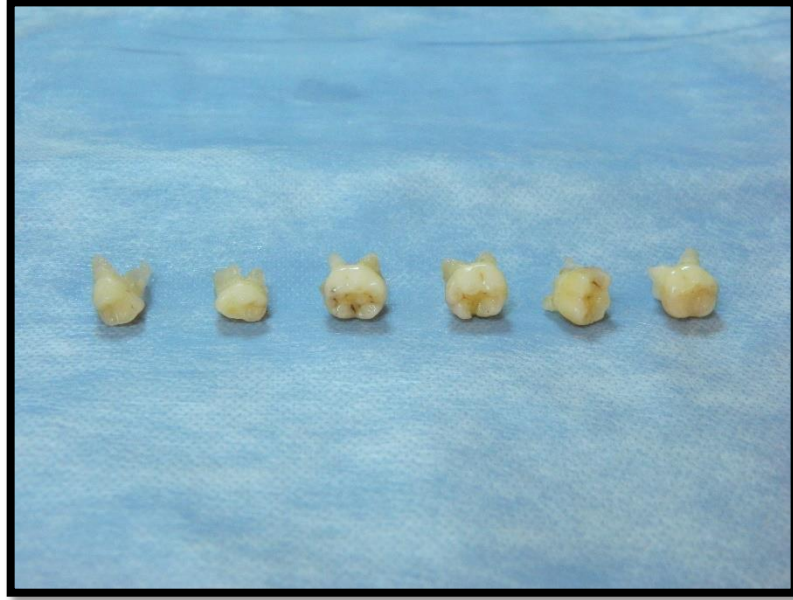3. GEREÇ ve YÖNTEM

Çalışmamız için gerekli etik kurul onayları, Akdeniz Üniversitesi Tıp Fakültesi Klinik Araştırmalar Etik Kurulu'ndan, 70904504/374 ve 70904504/400 numaralı kararlar ile alınmıştır (EK 1, 2). Tedavi öncesinde, uygulanacak tedaviler hakkında hasta ve ebeveynler bilgilendirilerek, ebeveynlerden yazılı bilgilendirilmiş hasta onamı alınmıştır.

3.1. Çekilmiş Süt Azı Dişlere Uygulanan Hazır Zirkonyum Kuronların Basma Dayanımlarının İn Vitro Değerlendirilmesi

3.1.1. İn Vitro Çalışmada Kullanılan Dişlerin Hazırlanması

Çalışmamızda, Akdeniz Üniversitesi Diş Hekimliği Fakültesi Çene Hastalıkları ve Cerrahisi Kliniği ve Çocuk Diş Hekimliği Kliniği'nde ortodontik nedenlerle çekilmiş olan, çürük içermeyen veya mine seviyesinde çürük bulunan, retansiyonu sağlamak için 1/3 oranda köke sahip 120 adet süt birinci ve ikinci azı dişleri kullanılmıştır (Şekil 3.1).



Şekil 3.1. Çalışmada kullanılan süt azı diş örnekleri

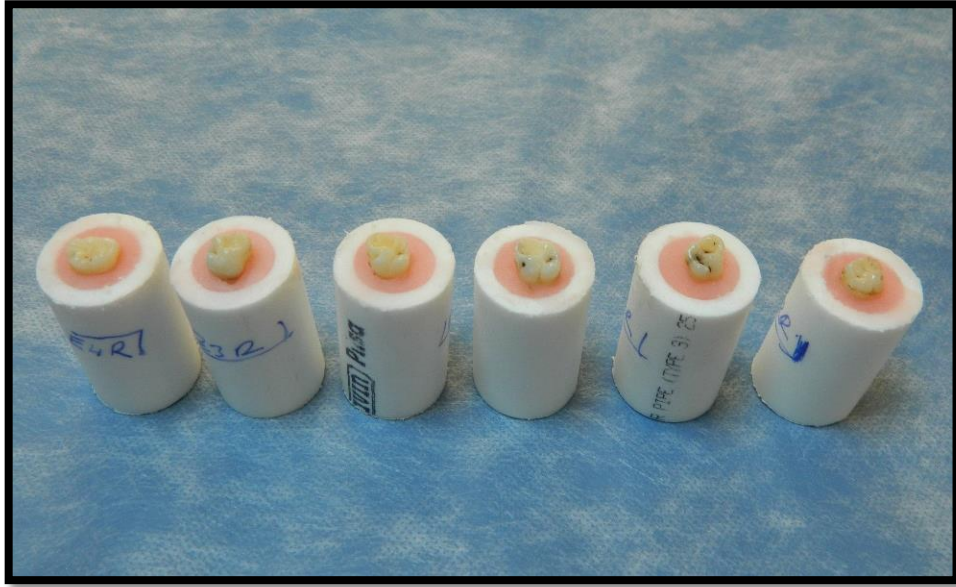3.1.2. Dişlerin Hazırlanması

Dişler, akan su altında fırçalanarak plak ve yumuşak doku artıklarından temizlenmiş ve çalışma yapılıncaya kadar %10'luk formalin solüsyonu içerisinde saklanmıştır.

Çalışmaya dahil edilen dişler, mine sement sınırları akrilik dışında kalacak şekilde, TSÖÇS uygun boyutlarda hazırlanmış plastik bloklara (şekil 3.2), ortodontik akrilik (Orthocryl ® Dentaaurum, Ispringen, Germany) kullanılarak, düz zeminle dik açıda olacak şekilde gömülmüştür (Şekil 3.3).



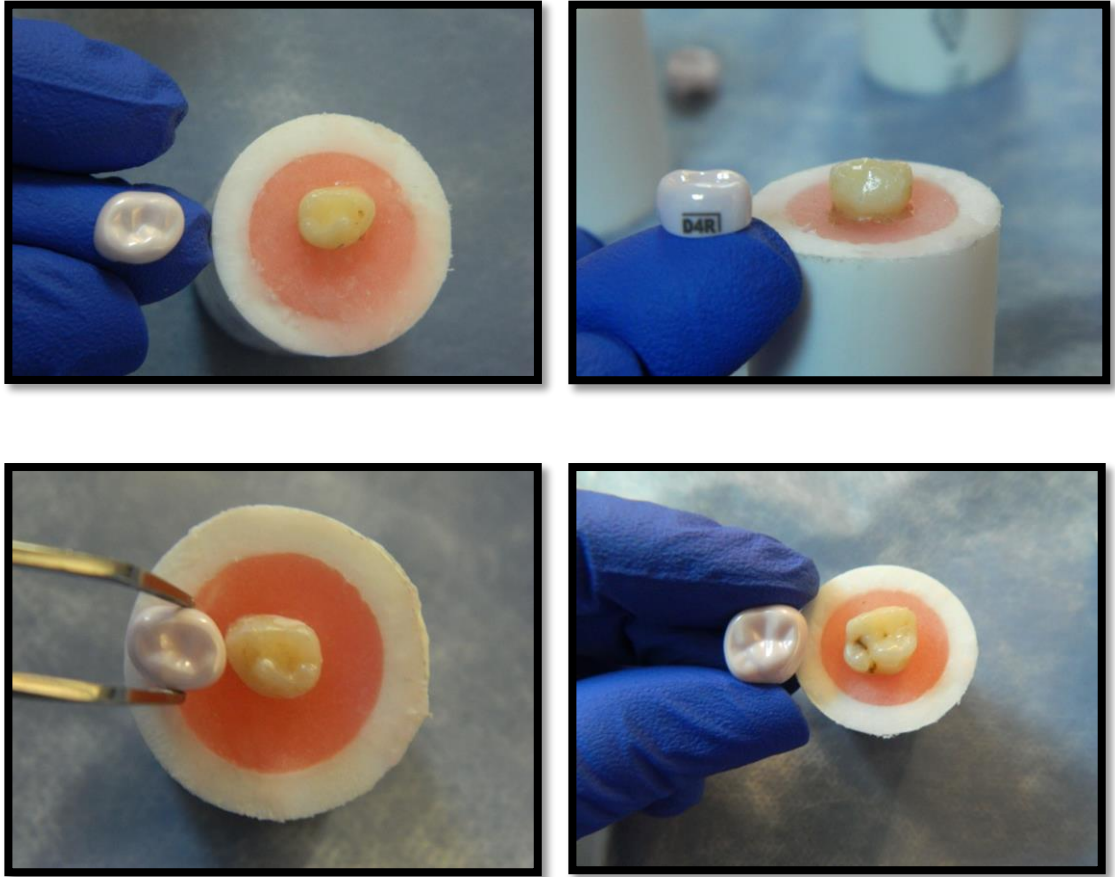
Şekil 3.2. Termal siklus özellikli çiğneme simülatöründe kullanılmak üzere hazırlanmış plastik bloklar



Şekil 3.3. Akrilik kullanılarak plastik bloklara gömülmüş süt azı dişler

3.1.3. Örneklerin Hazırlanması

Pembe renkli deneme kuronları kullanılarak dişlere uygun HZK'ların seçilmesini takiben, dişler her bir yüzeyden yaklaşık olarak 1,5-2 mm olacak şekilde prepare edilmiştir (Şekil 3.4 ve 3.5). Dişlerin preparasyonu, oklüzal ve aksiyel kenar kesimleri yapıldıktan sonra keskin kenarları bizote edilerek tamamlanmıştır. Deneme kuronları ile yapılan kontrollerde, kuronların pasif bir şekilde oturduğundan ve herhangi bir sürtünme olmamasından emin olunarak preparasyon tamamlanmıştır.



Şekil 3.4. HZK'ların dişlerin boyutuna göre seçimi



Şekil 3.5. HZK'ların simantasyonu için hazır hale getirilmiş silindir blok içerisindeki prepare diş

3.1.4. Çalışmada Kullanılan Materyaller

Toplamda 120 adet hazırlanmış diş için, kendi şekil ve boyutlarına uygun, firmaya ait set içerisinde bulunan HZK'lar kullanılmıştır (Şekil 3.6). Çalışmamızda, genel olarak kuronların simantasyonunda tercih edilen, farklı materyal gruplarına ait 4 yapıştırma simanı kullanılmıştır. Bunlar;

- Cam iyonomer siman (GC FujiOne, Amerika) (Şekil 3.7),
- Resin modifiye cam iyonomer siman (GC Fujicem 2, Amerika) (Şekil 3.8),
- Resin siman (GC G-CEM Linkforce, Amerika) (Şekil 3.9),
- Biyoaktif siman BioCem (Nusmile, Houston, Amerika) (Şekil 3.10)

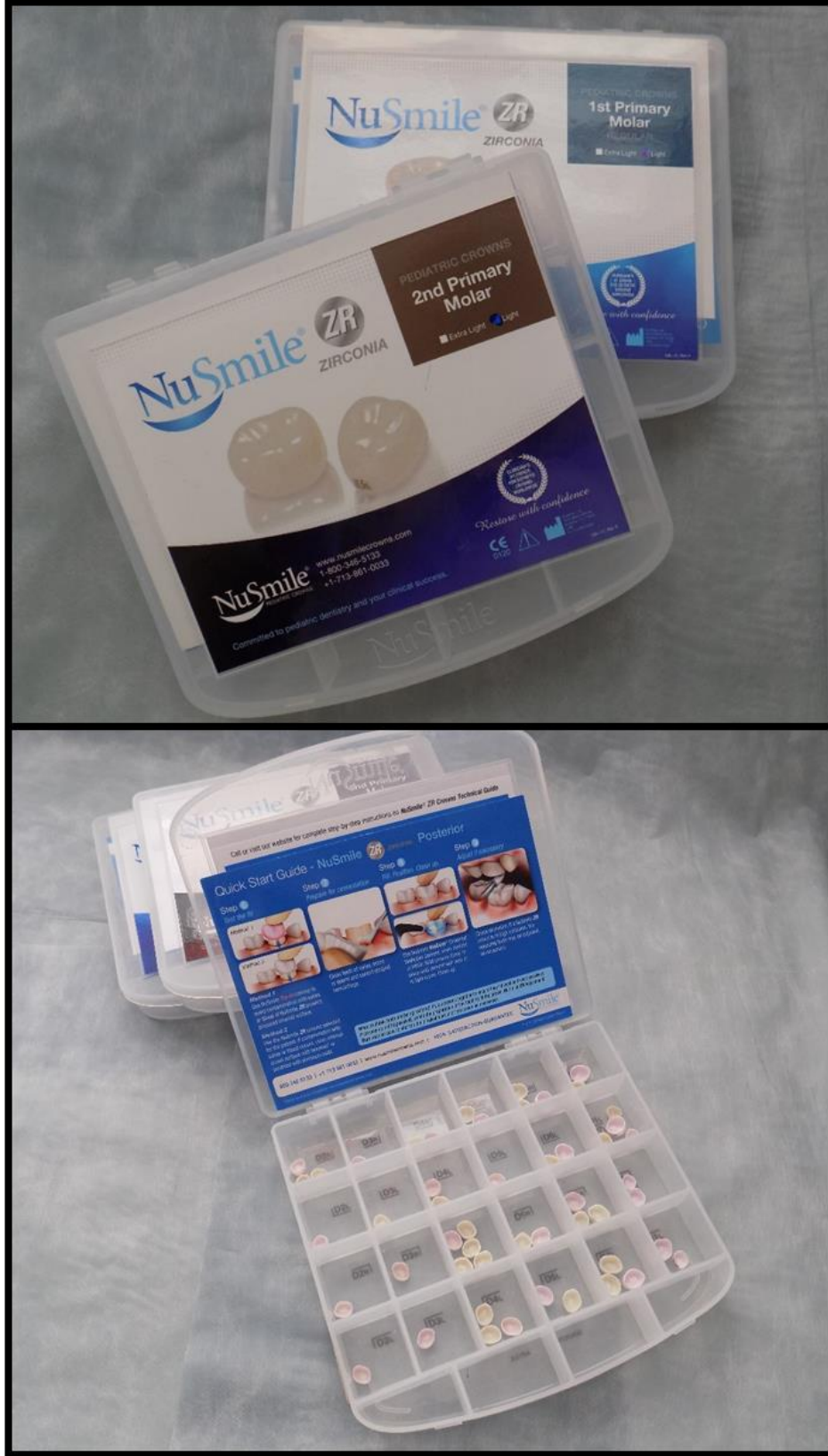Çalışmada kullanılan materyallerle ilgili bilgiler tablo 3.1'de özetlenmiştir-

Tablo 3.1. Çalışmada kullanılan materyaller

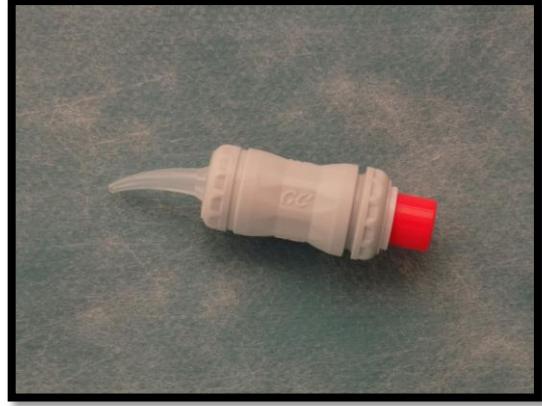
Materyaller	İçerik	Üretici Firma
GC FujiOne (Kapsül formu)	Toz: Floro-alümina silikat Likit: Akrilik-maleik asit kopolimer, Polibazik karboksilik asit, Su	GC, Amerika
GC FujiCEM 2 (Otomatik karıştırıcı formu)	1. pat: Floramina silikat, Başlatıcı ajan, UDMA, Dimetakrilat, Pigment, Silikon dioksit, İnhibitör 2. pat: Silikon dioksit, UDMA, Dimetakrilat, Başlatıcı ajan, İnhibitör	GC, Amerika
G-CEM LinkForce	Dimetakrilat, Silika doldurucular, Başlatıcı ajanlar, Sabitleyiciler, Pigmentler	GC, Amerika
BioCem	Kalsiyum, Fosfat, Florit	NuSmile, Houston, Texas, Amerika
Nusmile Zirkonyum Kuron	Y-TZP monolitik zirkonyum seramik	NuSmile, Houston, Texas, Amerika

3.1.5. Deney Gruplarının Oluşturulması

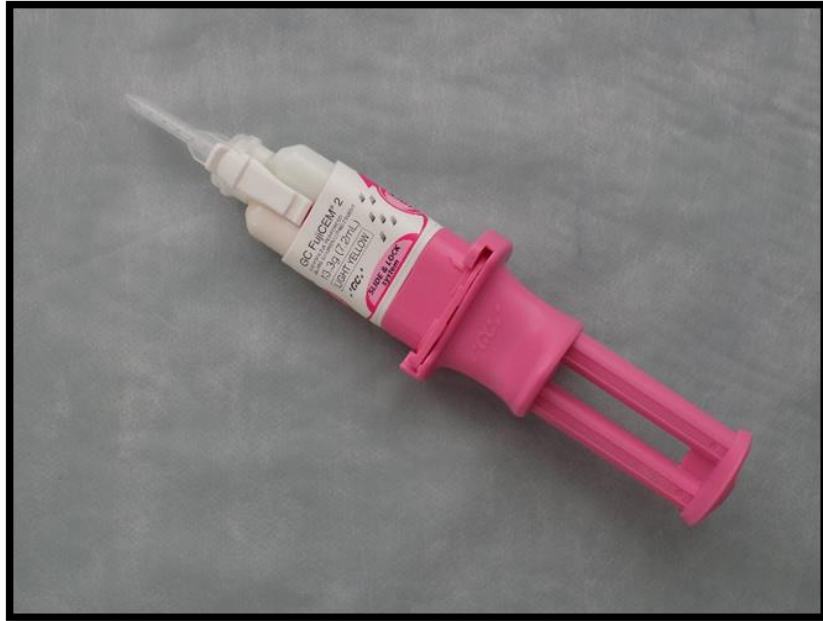Toplamda 120 adet hazırlanmış diş simantasyon için hazır hale getirildikten sonra, kullanılacak siman materyallerine göre randomize 4 ana gruba (n=30, Grup A, B, C, D) ayrılmıştır. Her grup randomize olarak iki alt gruba ayrılmış olup, gruplarından biri TSÖÇS'ye, ardından basma testine tabi tutulmuştur (n=15, Grup A1, B1, C1, D1). Diğer gruptakiler (n=15, Grup A2, B2, C2, D2) ise direkt olarak basma testine tabii tutulmuştur. Grupların alt gruplara dağılımı Şekil 3.11'da gösterilmiştir.



Şekil 3.6. HZK'lar (Nusmile ZR, Houston, Amerika)



Şekil 3.7. CİS (FujiOne, GC, Amerika)



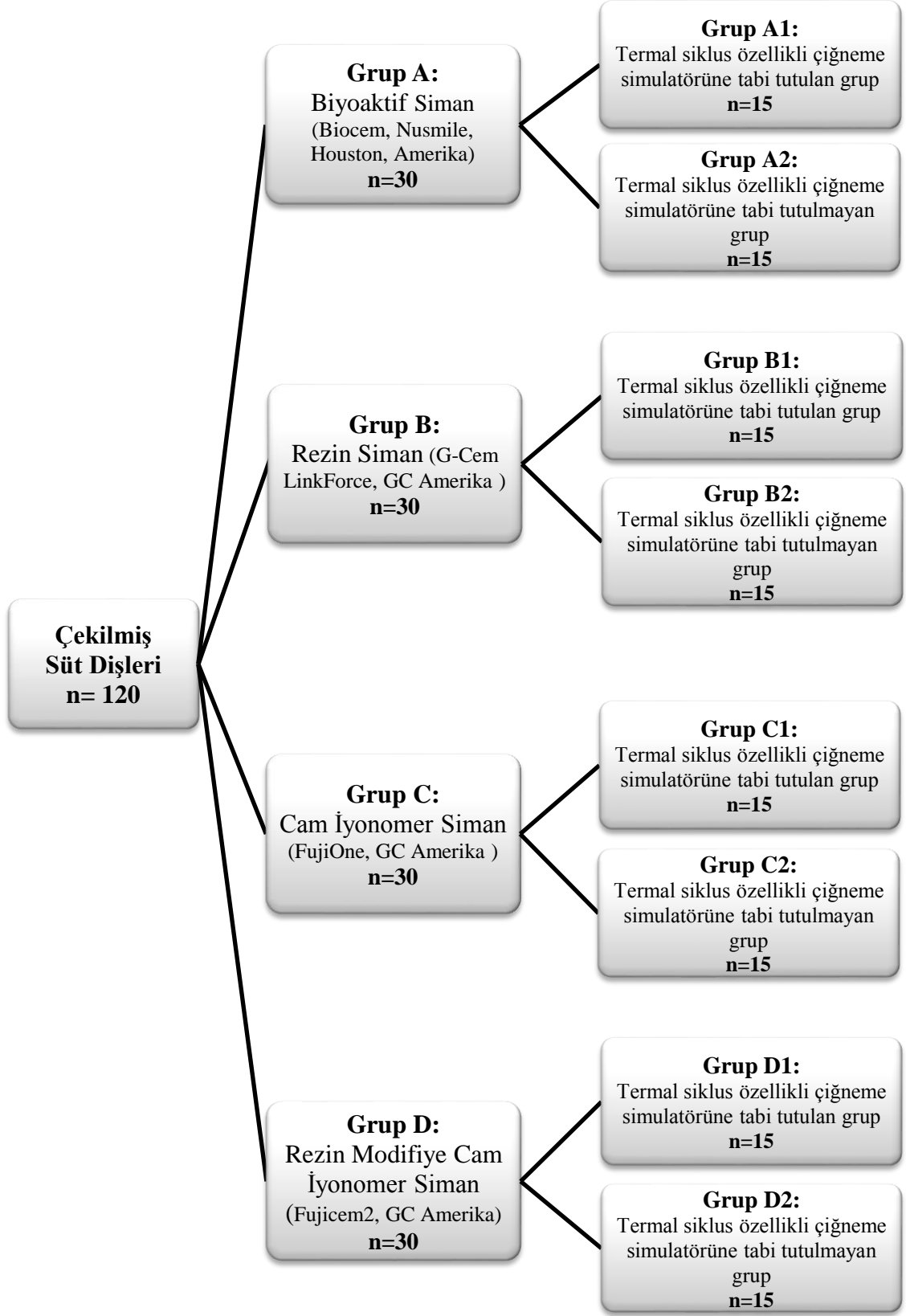
Şekil 3.8. RMCİS (Fujicem 2, GC, Amerika)



Şekil 3.9. Rezin Siman (GC G-CEM Linkforce, Amerika)



Şekil 3.10. Biyoaktif siman (Nusmile, Houston, Amerika)



Şekil 3.11. Gruplar alt gruplarıyla şematize edilmiş hali

3.1.6. Hazır Zirkonyum Kuronların Simantasyonu

Cam İyonomer Siman ile Simantasyon İşlemi

Üretici firmanın talimatları doğrultusunda;

- Dişler, preparasyon sonrasında hava su spreyi ile temizlenmiştir.
- Kapsül formundaki CİS aktive edilmeden önce kapsül çalkalanmıştır.
- Kapsüldeki piston, kapsül ile bütün oluşturacak şekilde parmak basıncıyla yerleştirilmiştir.
- Kapsül, ardından taşıyıcıya takılıp aktive edilmiştir.
- Kapsül taşıyıcıdan çıkartılıp, karıştırıcıya takılıp 10 saniye karıştırılmıştır.
- Kapsül taşıyıcıya takıldıktan sonra, HZK'ya içerisinde hava boşluğu yaratmayacak şekilde yerleştirilmiştir (Şekil 3.12.).
- Ardından kuron, prepare edilen dişe parmak basıncı ile yerleştirilmiştir.
- Karıştırılmasından itibaren 2 dakika 15 saniye çalışma süresi olan simanın fazla kısımları, el aletleri yardımıyla temizlenmiştir.
- Üretici firma doğrultusunda siman karıştırılması sonrasında simanın sertleşmesi için en az 4 dakika 30 saniye beklenilmiştir.

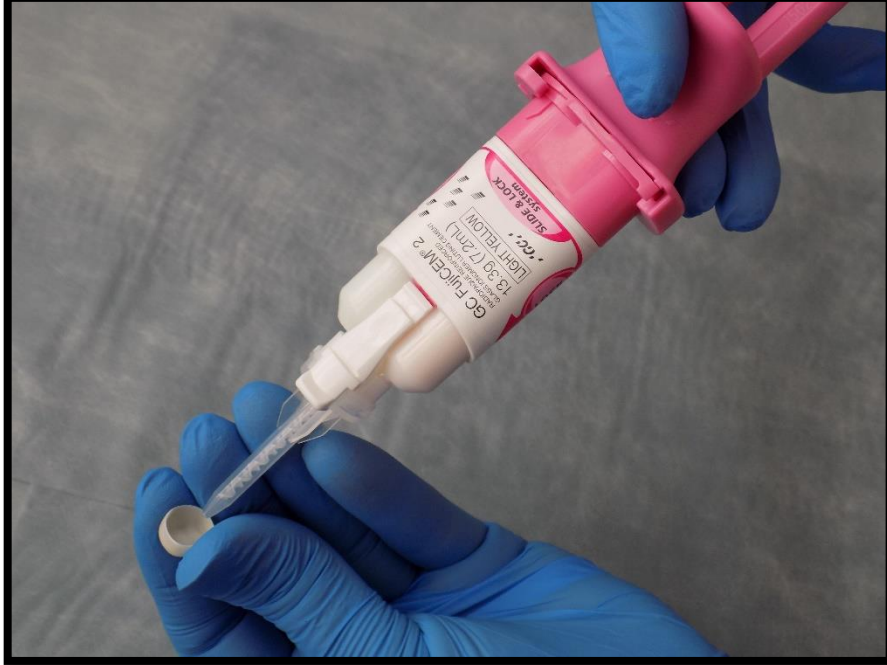


Şekil 3.12. CİS'in HZK içerisine yerleştirilmesi

Rezin Modifiye Cam İyonomer Siman ile Simantasyon İşlemi

Üretici firmanın talimatları doğrultusunda;

- Dişler, preparasyon sonrasında hava su spreyi ile temizlenmiştir.
- Simanın tüpüne piston yerleştirilip, çıkmaması için kilitlenmiştir.
- Karıştırma kolu siman tüpüne yerleştirilip siman kullanıma hazır hale getirilmiştir.
- Siman, HZK içerisinde hava boşluğu oluşturmayacak şekilde yavaşça pistonla basılarak yerleştirilmiştir (Şekil 3.13).
- Daha sonra, hazırlanan dişe parmak basıncı ile HZK yerleştirilmiştir.
- Ortam derecesi 23°de, karıştırılmasından itibaren 2 dakika 15 saniye, ortam sıcaklığının daha yüksek olduğu durumlarda ise daha kısa çalışma süresine sahip olan simanın fazla olan kısımları temizlenmiştir.
- Üretici firma önerileri doğrultusunda siman karıştırılması sonrasında simanın sertleşmesi için en az 4 dakika 30 saniye beklenilmiştir.

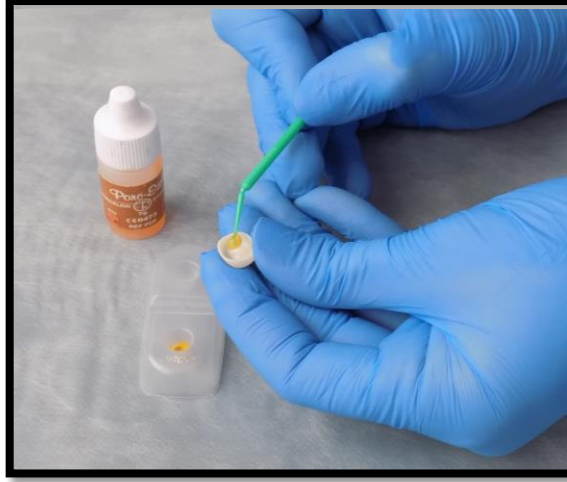

Şekil 3.13. RMCİS'in HZK içerisine yerleştirilmesi

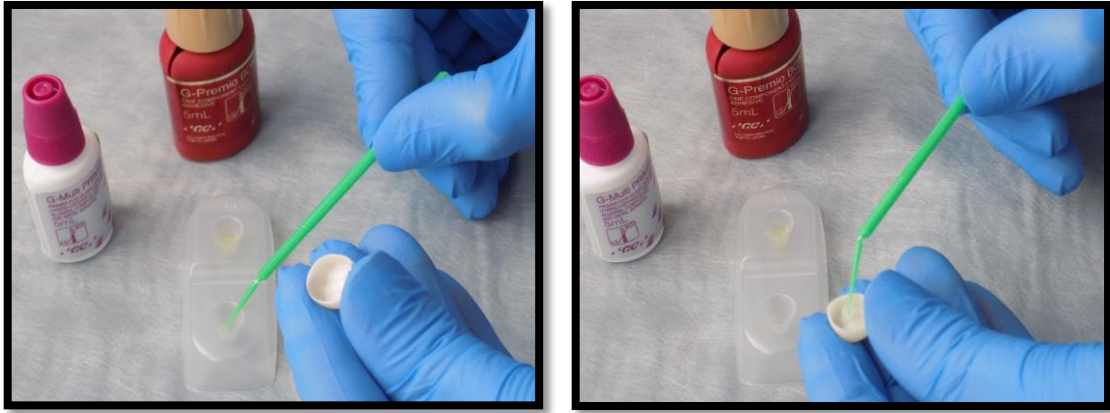
Rezin Siman ile Simantasyon İşlemi

Üretici firmanın talimatları doğrultusunda;

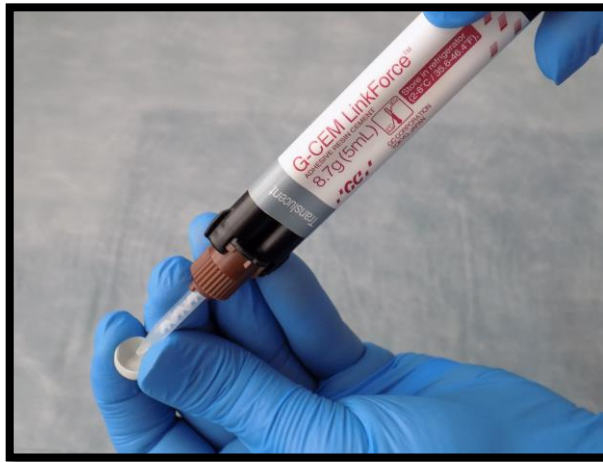- Dişler preparasyon sonrasında hava su spreyi ile temizlenip kurutulmuştur.
- Prepare edilen dişlerin dentin yüzeylerine %37'lik ortofosforik asit uygulanmıştır.
- Diş yüzeyi hava su spreyi ile yıkanarak asidin yüzeylerden uzaklaştırılması sağlanmıştır.
- Hava spreyinin ucu, prepare dişlerin üzerinden yaklaşık 6 cm uzaklıkta tutularak dentin yüzeyinin aşırı kurutulmamasına dikkat edilerek hava ile kurutulmuştur.
- Prepare edilen dişlere asit uygulaması sonrasında, siman kiti içerisinde bulunan “G-Premio Bond”, fırça yardımıyla 10 sn süresince ovalayarak uygulandıktan sonra 5 sn hava ile kurutulmuştur.
- Bondlama sonrasında dişlere, 10 sn halojen/LED (1000mW/cm²) (Valo Cordless, Ultradent) ışık uygulanmıştır.
- HZK'nın iç yüzeyine, hidroflorik asit fırça yardımıyla ovalayarak uygulanmış ve sonrasında hava su spreyi ile temizlenmiştir (Şekil 3.14).
- Asitle pürüzlendirme işleminin ardından, HZK'nın iç yüzeyine fırça yardımıyla kit içeriğinde bulunan “G-Multi Primer” uygulandı ve ardından hava ile kurutuldu (Şekil 3.15).
- G-CEM Linkforce rezin siman, yavaşça kuron içerisine uygulanmış ve kuron, hazırlığı yapılmış diş yüzeyine parmak basıncı ile yerleştirilmiştir (Şekil 3.16).
- Halojen/LED cihazı ile 5 sn süre ile kuronun her yüzeyine ışık uygulandıktan sonra taşan siman artıkları bir sond yardımıyla temizlenmiştir. Sonrasında polimerizasyonu tamamlamak amacıyla her yüzeye 20 sn süre olacak şekilde tekrar halojen/LED ışık uygulanmıştır.



Şekil 3.14. HZK'nın iç yüzeyine hidroflorik asitin fırça yardımıyla ovalayarak uygulanması



Şekil 3.15: Rezin simanın primer ve bondunun HZK'nın iç yüzeyine uygulanması

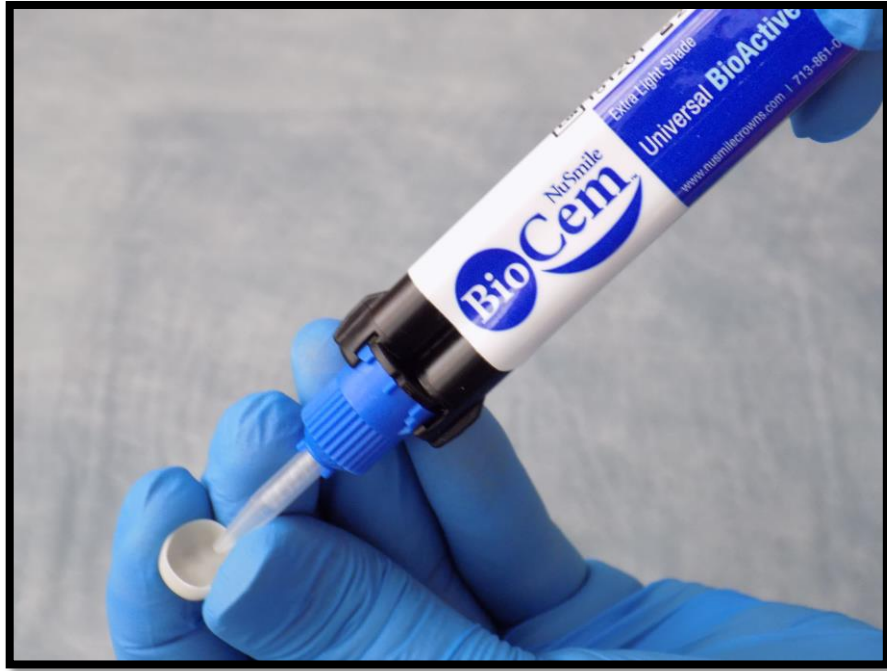

Şekil 3.16. Rezin simanın HZK içerisine uygulanması


Biyoaktif Siman ile Simantasyon İşlemi

Üretici firmanın talimatları doğrultusunda;

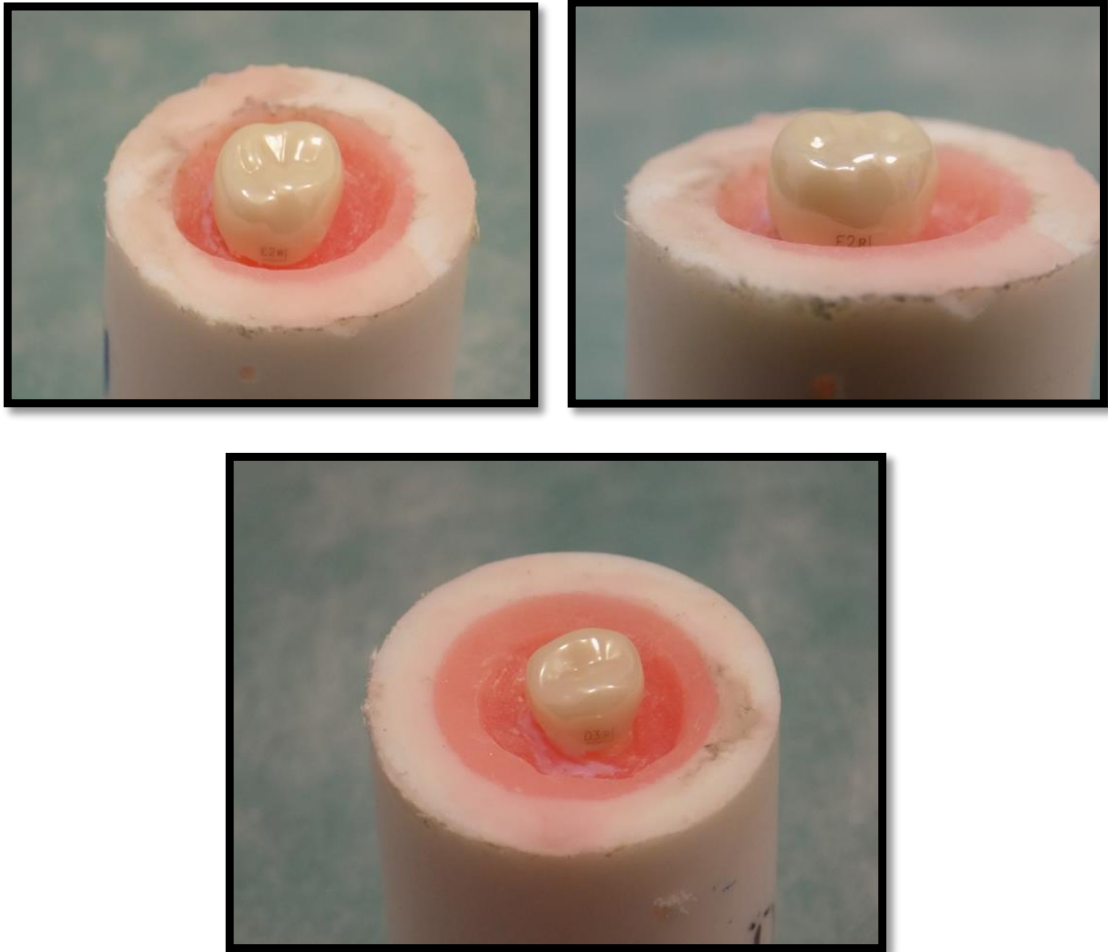
- Prepare edilen dişlerin yüzeyleri hava su spreyi ile temizlendikten sonra hava ile kurutulmuştur.
- İki patın otomatik olarak karıştırılma sistemindeki biyoaktif simanın uygulama ucu yerleştirilmiştir.
- “BioCem” otomatik karıştırmalı iki patlı sistemde, kuron içerisinde hava boşluğu kalmayacak şekilde uygulanmıştır (şekil 3.17) ve kuron hazırlığı yapılmış diş yüzeyine parmak basıncı ile yerleştirilmiştir.
- 800-1200 mW/cm² halojen/LED cihazı (Valo cordless, Ultradent) ile 5 sn süre ile kuronun her yüzeyine ışık uygulandıktan sonra taşan siman artıkları bir sond yardımıyla temizlenmiştir. Sonrasında polimerizasyonu tamamlamak amacıyla her yüzeye 20 sn tekrar halojen/LED ışık uygulanmıştır (Şekil 3.18) ve simantasyon işlemi tamamlanmıştır (Şekil 3.19).



Şekil 3.17. Biyoaktif simanın HZK içerisine yerleştirilmesi



Şekil 3.18. Siman HZK'ya yerleştirildikten sonra halojen/LED ışık uygulanması



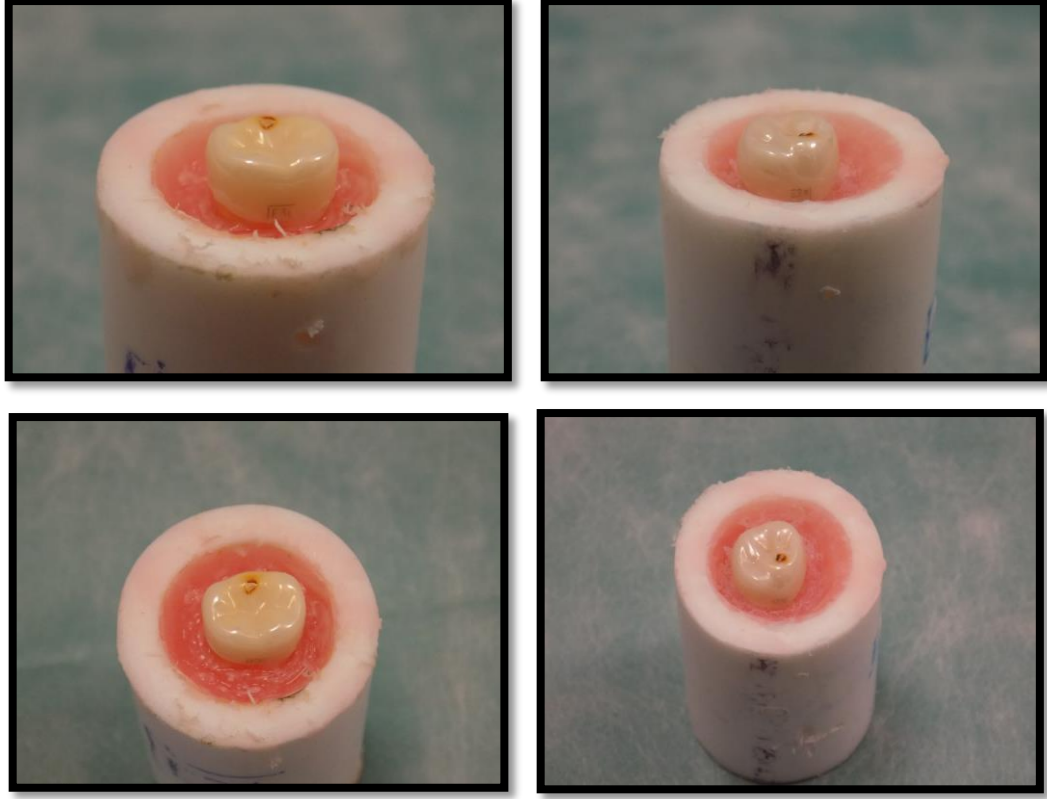
Şekil 3.19. HZK'ların simantasyon tamamlandıktan sonraki son hali

3.1.7. Termal Siklus Özellikli Çiğneme Similatörü İşlemi

Çiğneme similatörü cihazında aynı zamanda termal siklus özelliği de bulunduğundan, çalışma gruplarında termal siklus ve çiğneme simülasyonu testleri, tek bir uygulamada aynı anda gerçekleştirilmiştir. Simantasyon işleminden sonra hazırlanan örnekler, 1 yıllık yaşlandırmaya denk gelecek şekilde TSÖÇS'ye tabi tutulmuştur. Bu amaçla, çiğneme simülasyon yönü L şeklinde olacak şekilde yatay 0,5 mm, dikey 0,4 mm, çiğneme frekansı 1.6-1.7 Hz ve 50 N kuvvet altında, toplam 250,000 döngü ve aynı anda termal siklus [5-55°C (± 2)] işlemi 6'şarlı gruplar halinde örnekler uygulanmıştır (Şekil 3.20). Kuronlar uygulama sonrasında; kırılma, bozulma, retansiyon kaybı ve düşme vb. açılardan değerlendirilmiştir. TSÖÇS'ye tabi tutulduktan sonraki örneklerin görüntüsü şekil 3.21'de gösterilmiştir.



Şekil 3.20. TSÖÇS ve içerisine yerleştirilmiş örnekler




Şekil 3.21. TSÖÇS'ye tabi tutulduktan sonraki örneklerin görüntüsü

3.1.8. Basma Dayanımı Testi


TSÖÇS'ye tabi tutulan ve tutulmayan tüm örnekler basma dayanımı test cihazında (Esetron, Ankara, Türkiye) teste tabi tutulmuştur (Şekil 3.22). Basma dayanım deneylerinin gerçekleştirilmesi için örnekler, kuvvet uygulaması sırasında, dik açıda hareketsiz kalabilmesi için tasarlanan tablaya uygun bir şekilde yerleştirilip, cihazın sabitleme vidaları ile sabitlenmiştir (Şekil 3.23). Başlık hızı 0,5 mm/dakika olarak ayarlanmıştır. Kuvvet uygulama ucu olarak kullanmak için 5 mm çapında çelik bilye tasarlanmıştır (Şekil 3.24) ve cihazın üst hareketli parçasına sabitlenmiştir. Örnekler oklüzal yüzeylerinin tam orta noktasından ilk kırılma oluşuncaya kadar sürekli artan bir şekilde çelik bilye ile kuvvet uygulanmıştır (Şekil 3.25). Elde edilen veriler, cihazın kendi yazılımında Newton (N) cinsinden kaydedilmiştir.




Şekil 3.22. Basma dayanım test cihazı



Şekil 3.23. Örneklerin basma dayanım test cihazına dik açıda hareketsiz olacak şekilde tasarlanan tablaya yerleştirmiş hali



Şekil 3.24. Basma dayanım testinde kullanılan 5 mm çapındaki çelik bilye



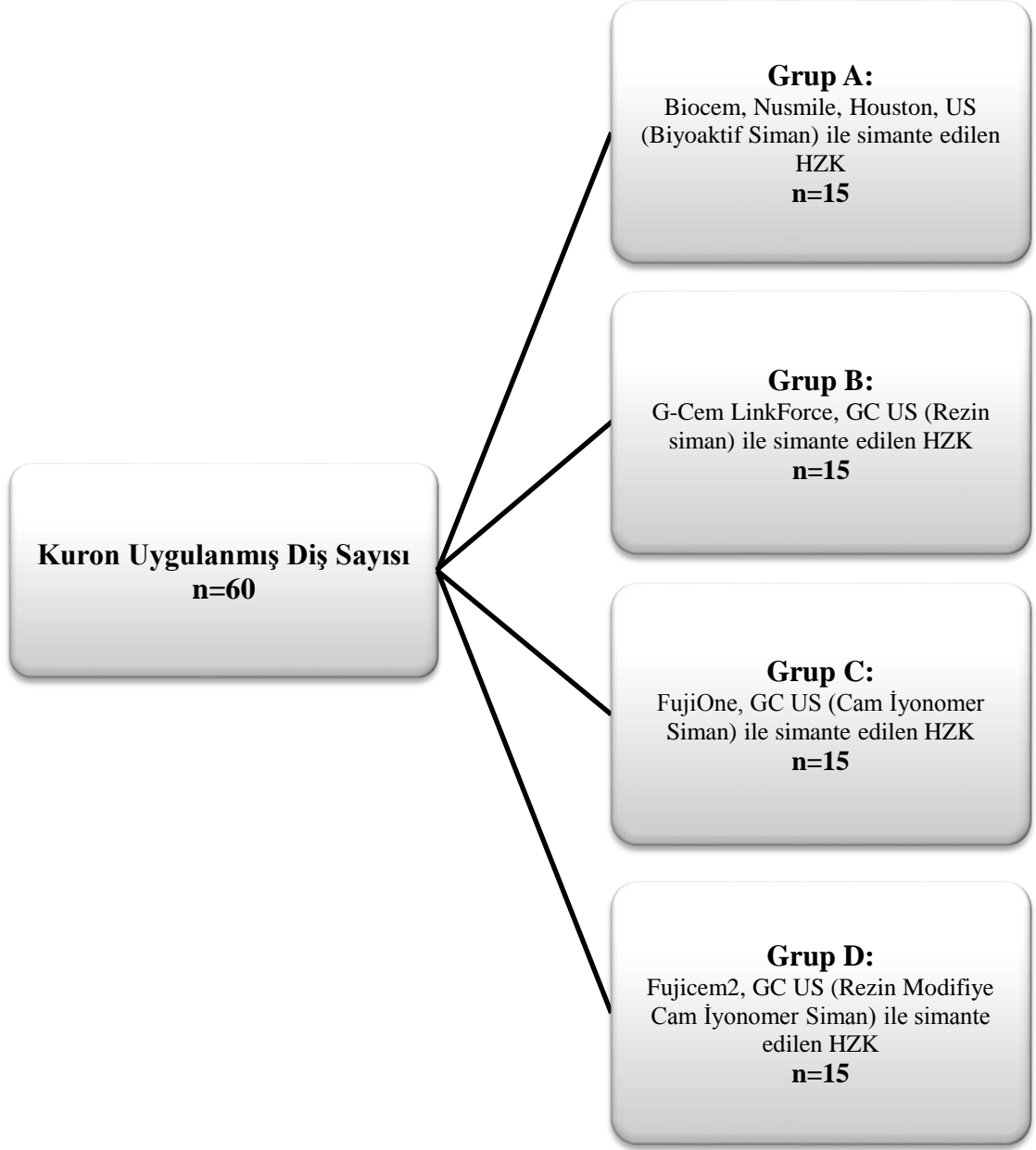
Şekil 3.25. Örneğin oklüzal yüzeylerinin tam orta noktasından kırılma oluşuncaya kadar kuvvet uygulaması sonrası görüntüsü

3.2. Süt Azı Dişlerine Uygulanan Hazır Zirkonyum Kuronların Klinik Başarısının Değerlendirilmesi

Farklı yapıştırıcı materyallerle simante edilmiş “HZK”ların klinik başarısını değerlendirdiğimiz çalışmamızın bu bölümünde, Akdeniz Üniversitesi Diş Hekimliği Fakültesi Pedodonti Anabilim Dalı Kliniği’nde aşağıda belirtilmiş özelliklere sahip olguların süt azı dişlerine uygulanmış 60 HZK’nın 12 ay süre ile klinik ve radyografik olarak değerlendirilmeleri gerçekleştirilmiştir.

3.2.1. Olguların Seçimi

Çalışmamızda Akdeniz Üniversitesi Diş Hekimliği Fakültesi, Pedodonti Anabilim Dalı Kliniği’ne, 2016-2017 yıllarında süt dişlerindeki çürük nedeniyle ebeveynleri aracılığı ile başvurmuş ve yaşları 5 ile 11 arası değişen çocukların süt azı dişlerine tek bir kişi tarafından (İ.Ş.), 4 farklı siman materyali kullanılarak uygulanmış olan HZK’lara ait kayıtlar incelenmiştir. HZK uygulanmış dişlerin seçimi sırasında diş numaralarına ve kullanılan simantasyon materyaline göre sağ-sol, üst-alt çene ve 1. ve 2. süt azı dişi olarak dengeli bir dağılım göstermesine dikkat edilmiştir. Çalışma kriterlerine uygun olan HZK restorasyonları çalışmaya dahil edilmiştir. Çalışma grupları şekil 3.26’da gösterilmiştir.



Şekil 3.26. HZK uygulanmış dişlerin kullanılan siman materyaline göre gruplandırılması

3.3. Hastaların Dahil Edilme Kriterleri

- Sistemik bir rahatsızlığa (kardio-vasküler sistem, endokrin sistem, üriner sistem, santral sinir sistemi, mental bozukluklar vb. hastalıklar) sahip olmaması,
- Alerji öyküsünün bulunmaması (lokal anestezi, ilaç, rezin esaslı restoratif materyal gibi),
- Hastaların Frankl davranış skalasına göre skor 3 ve skor 4'e sahip olmaları (Tablo 3.2).

Tablo 3.2. Frankl davranış skalası (American Academy on Pediatric Dentistry Clinical Affairs Committee-Behavior Management Subcommittee; American Academy on Pediatric Dentistry Council on Clinical Affairs, 2008-2009).

Skor 1	Aşırı negatif	Tedaviyi reddeder, korkusu çok belirgindir, şiddetle ağlar, belirgin bir olumsuzluk sergiler.
Skor 2	Negatif	Tedaviyi kabul etmeye gönülsüzdür, çok belirgin olmayan negatif tutum sergiler.
Skor 3	Pozitif	Tedaviyi kabul eder, zamanla diş hekimi ile uzlaşarak istekli hale gelir, diş hekiminin yönlendirmelerini kabul eder.
Skor 4	Aşırı pozitif	Diş hekimi ile iyi bir dostluk kurar, dental uygulamalara karşı ilgilidir, davranışları olumludur.

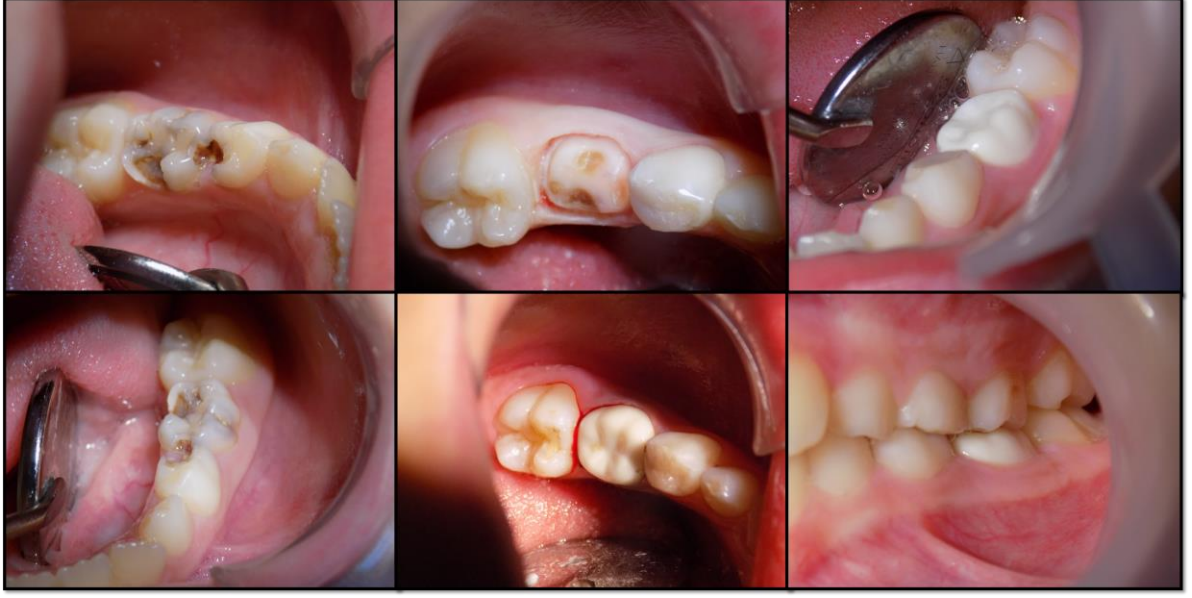3.4. Hazır Zirkonyum Kuron Uygulanan Dişlerin Seçim Kriterleri

HZK uygulaması yapılmış olan dişlerin seçimi klinik ve radyografik olarak yapılmıştır.

3.4.1. Dişlerin Klinik ve Radyolojik Olarak Seçim Kriterleri

- Dişlerde perküsyon, palpasyon duyarlılığı, gece uykudan uyandıran ağrı şikayeti ve apse ve/veya fistül bulunmamalı, vital olmalı,
- Dişlerde pulpal tedavi yapılmamış olmalı,
- Mobilite ve patolojik dişeti cebi bulunmamalı,
- Dişte arayüz çürüğü ya da en az 2 veya daha fazla yüzlü yaygın çürük bulunmalı,
- HZK uygulanan diş ile oklüzal kontakta karşıt diş bulunmalı ve oklüzyonda olmalı,
- Fizyolojik kök rezorpsiyonu, kökün 1/3'ünü geçmemiş olmalı,
- Herhangi bir periodontal nedenli ataşman kaybı bulunmamalı,
- Periodontal patoloji sonucunda herhangi bir diş kaybı bulunmamalı,
- Dişin radyografisinde, interproksimal bölgede 2 mm'den fazla alveolar kemik kaybı bulunmamalı,
- Patolojik olarak internal ve eksternal kök rezorpsiyonu bulunmamalı,
- Dişlerin furkasyon bölgesinde herhangi bir radyolusensi görülmemeli,
- Dişin altında daimi diş germi bulunmalı ve konumu normal olmalı,
- Lamina dura ve periodontal aralık normal olarak izlenebilmeli.

Seçim kriterlerine uyan örnek vakaların klinik görüntüleri Şekil 3.27'te izlenmektedir.



Şekil 3.27. HZK uygulanan dişlerin arşivden elde edilen başlangıç, prepare edilmiş ve uygulama sonrası ve kontrol fotoğrafları

3.4.2. Dişlerin Hariç Tutulma Kriterleri

Çalışmaya dahil edilmeyen dişlerin klinik ve radyografik kriterleri aşağıda belirtilmiştir.

Klinik ve Radyolojik Olarak Hariç Tutulma Kriterleri;

- Pulpayı içeren çürük varlığında,
- Endodontik tedavi veya çekim gerekli durumlarda (apse, şişlik ve fistül varlığında, palpasyon ve perküsyon hassasiyeti olduğunda, gece ağrısı mevcudiyetinde),
- Dişeti cep derinliğinin 3 mm'yi aştığı durumlarda,
- Patolojik mobilite mevcudiyetinde,
- Travma öyküsü bulunan dişlerde,
- Konjenital gelişimsel defekt varlığında (amelogenezis imperfekta, dentinogenezis imperfekta),
- Bruksizm hikayesi varlığında,
- İnfraoklüzyonda olan dişlerde,
- Dişsel ya da iskeletsel olarak ortodontik anomaliler sebebiyle anormal kapanışa sahip hastalar,
- Dişlerin furkasyon bölgesinde radyolusensi bulunması,
- Patolojik internal veya eksternal rezorpsiyon görülmesi,

- Radyografik olarak interdental bölgede 2 mm'den fazla kemik kaybı gözlenmesi durumunda dişler çalışmaya dahil edilmemiştir.

3.5. Çalışma Protokolü

Tek bir kişi tarafından uygulanmış olan HZK'ların uygulanması sırasında doldurulan anamnez formlarından, hastaların ilk verileri elde edilmiştir. Bu veriler ve hastaların 1., 3., 6. ve 12. ay klinik ve radyolojik değerlendirmeleri standart anamnez formları kullanılarak gerçekleştirilmiştir. Değerlendirmeler ayna, periodontal sond kullanılarak inspeksiyon yöntemiyle yapılmıştır.

3.6. Hazır Zirkonyum Kuronların Başarısının Klinik Olarak Değerlendirilme Kriterleri

HZK'ların başarısının değerlendirilmesi amacıyla, tedavilerden sonra 1., 3., 6. ve 12. aylarda yapılan klinik ve radyografik kontroller sırasında, bu konuda yapılmış olan çalışmalar göz önünde bulundurularak hazırlanan aşağıdaki değerlendirme kriterleri kullanılmıştır (Ram ve ark., 2003; Roberts ve ark., 2001; Sharaf ve Farsi, 2004).

3.6.1. Klinik Değerlendirme Kriterleri

Plak İndeksinin Değerlendirilmesi

Çocukların ağızlarındaki mevcut tüm dişler HZK uygulaması sonrasında, plak indeksi ile değerlendirilmiştir. Plak indeksi değerlendirilmesinde Silness ve Loe'nün kriterleri kullanılmıştır (Silness ve Loe, 1964). Dişlerin bukkal, lingual, mesial ve distal yüzeylerinde ayna ve periodontal sond yardımı ile plak düzeyi değerlendirilmiştir.

Plak İndeksi Skorları

Silness ve Loe'nün plak indeksi kriterleri kullanılmıştır (Tablo 3.3) Elde edilen plak indeksi skor ortalamaları, 0: Mükemmel, 0,1-0,9: İyi, 1,0-1,9: Orta, 2,0-3,0: Zayıf olarak değerlendirilmiştir. (Silness ve Loe, 1964; F. Carranza, 1990)

Tablo 3.3. Silness ve Loe'nün plak indeks kriterleri

0	Dişeti üzerinde plak yok
1	Serbest dişeti ve komşu diş üzerinde film tabakası şeklinde hafif plak birikimi mevcut; plak gözle görülemez ancak sond diş üzerinde gezdirildiğinde sond üzerinde görülebilir.
2	Dişeti cebinde ve/veya komşu diş yüzeyinde gözle görülebilir orta seviyede plak birikimi mevcut
3	Dişeti cebi ve/veya dişeti kenarında ve/veya komşu diş yüzeyinde fazla miktarda plak birikimi

Gingival İndeks Skorları Değerlendirilmesi

Gingival indeks skorları; çocukların ağızlarındaki mevcut tüm dişlerin; mezial, distal, bukkal ve lingual/palatinal dişetlerinin durumu, ayna ve peridontal sond yardımıyla değerlendirilmiştir. Gingival indeks değerlendirilmesinde Loe ve Silness'in kriterleri kullanılmıştır (Tablo 3.4) (Silness ve Loe, 1964). Elde edilen gingival indeksi skor ortalamaları, 0: Sağlıklı gingiva, 0,1-1,0: Hafif gingivitis, 1,1-2,0: Orta seviyede gingivitis, 2,1-3,0: Şiddetli gingivitis olarak değerlendirilmiştir.

Tablo 3.4. Silness ve Loe'nün gingival indeks kriterleri

0	Sağlıklı dişeti
1	Hafif renk değişikliği olan hafif ödemli dişeti, sondalamada kanama yok (başlangıç seviyesinde gingivitis).
2	Orta derecede enfeksiyon mevcut, dişeti hafif parlak kırmızı ve sondalamada kanama var (orta seviyede gingivitis).
3	Şiddetli enfeksiyon, belirgin kızarıklık, ödem ve spontan kanamaya eğilim mevcut (şiddetli gingivitis)

Sondlama Derinliği

Periodontal sond dişlerin aksına paralel şekilde ve kendi ağırlığına uygulanmıştır. Dişlerin vestibül, vestibül yüzeylerin mezial ve distal kısımları, lingual/palatinal, lingual/palatinal yüzeylerin mezial ve distal kısımlarının sondlama derinlikleri mm

cinsinden ölçülmüş, kaydedilmiş ve ortalamaları alınmıştır. Çocuklara ve ebeveynlerine her kontrol seanslarında oral hijyen eğitimi verilerek, motivasyonları sağlanmıştır.

3.7. Araştırmacının Aynı Ölçümü Tekrarlayabilme Güvenilirliği

Aynı araştırmacının periodontal indeks, plak indeksi ve gingival indeksine ait ölçümleri tekrarlayabilme güvenilirliğinin belirlenmesi için araştırmacının rastgele seçilmiş 20 hastanın verileri üzerinde yapmış olduğu 1. ölçümler ile 2. ölçümler arasındaki fark ICC “Intra-class correlation coefficient” istatistiği ile değerlendirilmiş ve korelasyon katsayısı 0,946 olarak bulunmuştur. Bu değer istatistiksel olarak önemli ($p=0.001$) bulunmuştur. Buna göre 1. ve 2. ölçümler arasındaki uyum oldukça yüksektir.

3.8. Radyografik Değerlendirme Kriterleri

HZK’ların radyografik değerlendirmeleri periapikal radyografiler ile yapılmış olup, internal-eksternal kök rezorpsiyonu, furkasyon bölgesinde lezyon ve periodontal aralığın genişlemesi vb. kriterler açısından tek bir kişi (İ.Ş.) tarafından değerlendirilmiştir.

3.9. Hazır Zirkonyum Kuronların Başarısız Olma Kriterleri

HZK’ların genel olarak başarısının değerlendirilmesinde, kontrol randevularında HZK’ların düşerek kaybedildiği dişler ve HZK uygulaması yapılmış olup, pulpitis veya apse gelişmesi nedeniyle diş çekimi veya pulpal tedavi gereksinimi gözlenen dişler “başarısız” olarak kaydedilmiştir. Düşerek kaybedilen kuronlar yenilenmiş, ancak bu kuronlar bu aşamadan sonra değerlendirme dışı bırakılarak “başarısız” kabul edilmiştir. Radyografik değerlendirmede internal, eksternal kök rezorpsiyonu, furkasyon bölgesinde lezyon ve periodontal ligament aralığında genişleme görülen vakalar da “başarısız” olarak değerlendirilmiştir.

3.10. Ebeveyn Memnuniyetinin Değerlendirilmesi

Roberts ve arkadaşlarının (2001) kriterleri kullanılarak ebeveyn memnuniyetinin değerlendirilmesi amacıyla 12. ay kontrolünde HZK’ların görünüm, renk, şekil, boyut ve dayanıklılıkları ile ilgili ebeveynlere sorular yöneltilmiş ve memnuniyetlerini 1 ve 5 arasında değerlendirilmeleri istenmiştir (Tablo 3.3) (C. Roberts ve ark., 2001).

Tablo 3.5. Ebeveyn memnuniyet skalası

	Görünüm	Renk	Şekil	Boyut	Dayanıklılık
1: Hiç memnun değil					
2: Memnun değil					
3: Kararsız					
4: Memnun					
5: Çok memnun					

3.11. Sonuçların İstatistiksel Analizi

Elde edilen veriler SPSS paket programına (SPSS 18.00 for Windows, Chicago, IL, ABD) girilerek, tanımlayıcı istatistikler (minimum, maksimum, ortalama, standart sapma vb.), güvenirlik analizi (ICC “Intra-class correlation coefficient” istatistiği), korelasyon analizi ve karşılaştırma testleri gerçekleştirildi.

Nicel (kantitatif) verilerin karşılaştırmasında, parametrik koşulların sağlanması (Levene’s Test) durumunda “Student T” testi, grupların tekrarlayan ölçümlerinde tek yönlü varyans analizi ve alt grup karşılaştırmalarında ise Tukey HSD çoklu karşılaştırma testi kullanıldı.

Parametrik koşulların sağlanmadığı durumlarda, nitel (kalitatif) verilerin incelenmesinde ve grupların karşılaştırılmasında, Kruskal-Wallis, Mann-Whitney U, Wilcoxon ve ki kare (χ^2) testleri kullanıldı.

Sağkalım süresi analizi Kaplan-Meier Testi kullanılarak gerçekleştirildi.

Sonuçlar %95’lik güven aralığında, $p < 0,05$ anlamlılık düzeyinde değerlendirildi.

4. BULGULAR

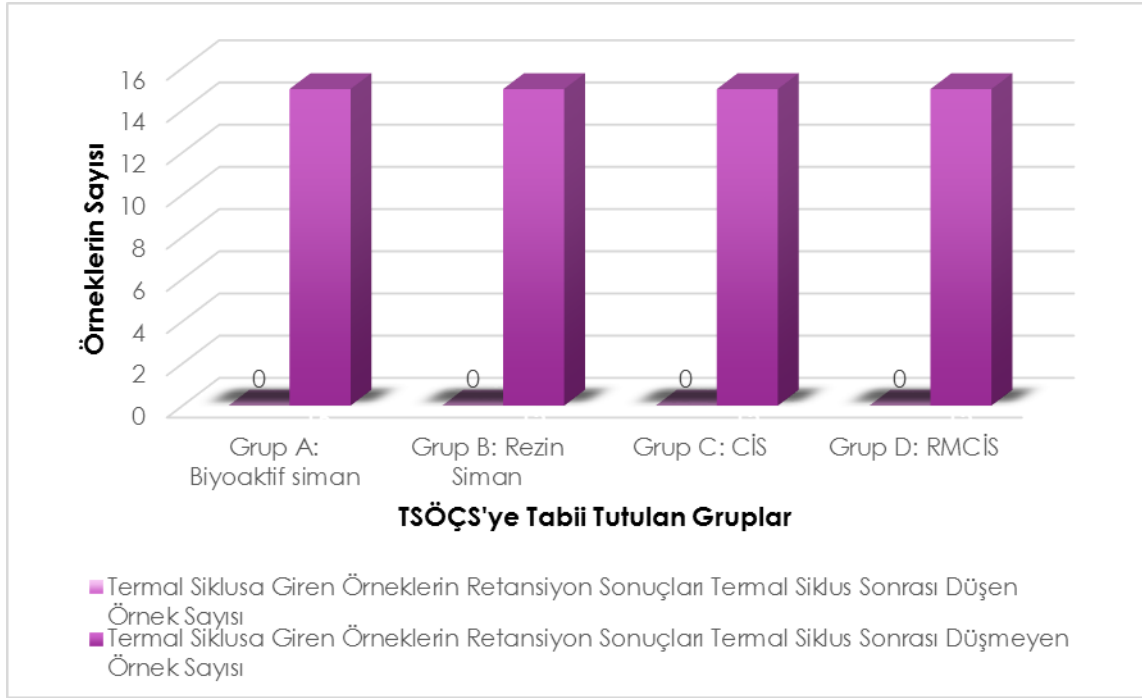
4.1. Süt Azı Dişlerine Uygulanan Hazır Zirkonyum Kuronların Termal Siklus Özellikli Çiğneme Simülatörü Kullanılarak İn Vitro Değerlendirilmesi

Çalışma kriterlerine uygun 120 adet çekilmiş süt azı dişi çalışmaya dahil edilmiştir. Çalışmaya dahil edilen süt azı dişlerin şekil ve boyutuna göre, set içerisinde bulunan pembe renkli deneme kuronları kullanılarak HZK'lar seçilmiştir. Ardından preparasyonları yapılan dişler, çalışma için seçilen dört farklı özellikteki siman materyali kullanılarak üretici firmanın talimatları doğrultusunda simante edilmişlerdir. Tüm bu işlemler aynı araştırmacı (İ.Ş.) tarafından gerçekleştirilmiştir.

HZK örnekleri, kullanılan simantasyon materyaline göre 4 ana gruba (n=30, Grup A, B, C, D) ayrılmıştır. Her bir ana grup TSÖÇS'ye tabi tutulacak ve (n=15, Grup A1, B1, C1, D1) ve tutulmayacak şeklinde (n=15, Grup A2, B2, C2, D2) iki alt gruba ayrılmıştır. TSÖÇS'ye tabi tutulmak üzere ayrılan 4 alt gruptaki toplam 60 HZK uygulanmış süt azı dişe, 1 yıllık yaşlandırmaya denk olan, çiğneme frekansı 1.6-1.7 Hz ve 50 N kuvvet altında, toplam 250,000 defa termal siklüs [5 ile 55°C (± 2)] işlemi uygulanmıştır (Esetron, Ankara, Türkiye).

Diğer 4 alt gruptaki HZK uygulanmış 60 adet süt azı dişi ise herhangi bir yaşlandırma işlemine tabi tutulmamış ve kontrol grubu olarak değerlendirilmiştir.

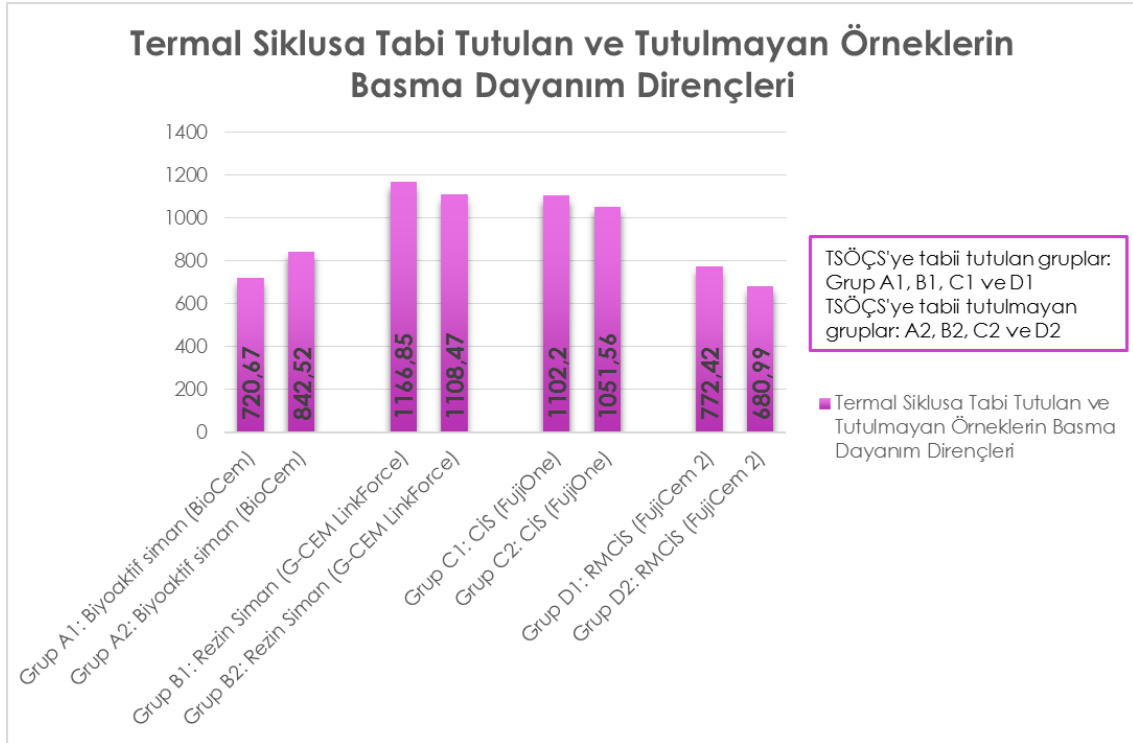
TSÖÇS'ye tabi tutulan alt gruptaki 60 süt azı dişine uygulanan HZK'ların hiçbirisinde retansiyon kaybı, düşme, çatlama, kırılma vb. tespit edilmemiş olup, %100 retansiyon skoru elde edilmiştir. TSÖÇS'ye tabi tutulan 4 alt gruba ait retansiyon skorları şekil 4.1'de gösterilmiştir.



Şekil 4.1. TSÖÇS'ye tabii tutulan 4 alt grubun retansiyon skorları

4.2. Basma Testi Sonuçları

TSÖÇS de herhangi bir dişte retansiyon kaybı, düşme, çatlama, kırılma vb. tespit edilmediği için çalışmaya dahil edilen 120 dişin hepsi basma testine tabii tutulmuştur. TSÖÇS'ye tabii tutulan ve tutulmayan gruplardaki HZK'lardan elde edilen basma dayanımlarının dağılımı şekil 4.2'da gösterilmiştir.



Şekil 4.2. TSÖÇS'ye tabi tutulan ve tutulmayan HZK'ların basma dayanım dirençleri

4.2.1. Termal Siklus Özellikli Çiğneme Simülatörüne Tabi Tutulan Alt Grupların Basma Testi Sonuçları

TSÖÇS'ye tabi tutulan alt gruplar arasında, basma testi sonuçlarına göre en yüksek değerler sırasıyla rezin siman, CİS, RMCİS ve biyoaktif siman ile simante edilmiş HZK gruplarından elde edilmiş olup en yüksek basma dayanımı gösteren rezin siman ve CİS ile simante edilmiş HZK grupları arasında anlamlı bir farklılık görülmemiştir ($p=0,888$). En düşük basma testi sonucu ise biyoaktif simanla (Biocem, Nusmile, Houston, Amerika) simante edilen HZK grubunda (Grup A1) gözlenmiştir. ($720,67 \pm 169,35N$) Ancak biyoaktif (Biocem, Nusmile, Houston, Amerika) ve RMCİS (Fujicem2, GC Amerika) ile simante edilen HZK grupları (Grup A1 ve Grup D1) arasında anlamlı bir farklılık gözlenmemiştir ($p=0,939$). TSÖÇS'ye tabi tutulmuş olan alt grupların kırılma dirençleri ve gruplar arasındaki istatistiksel anlamlılık düzeyleri tablo 4.1'de gösterilmektedir.

Tablo 4.1. TSÖÇS'ye tabi tutulan grubun basma dayanım testi sonuçları ve kendi içerisinde karşılaştırılması

	Ortalama ± Standart Sapma	Grup A1 (Biyoaktif Siman, Biocem)	Grup B1 (G-Cem LinkForce)	Grup C1 (CİS, FujiOne)	Grup D1 (RMCİS, FujiCem2)
Grup A1 (Biyoaktif Siman, Biocem) N=15	720,67 ± 169,35N	-	P: 0,0001	P:0,0001	P: 0,939
Grup B1 (G-Cem LinkForce) N=15	1166,85 ± 275,19N	P: 0,0001	-	P: 0,888	P: 0,0001
Grup C1 (CİS, FujiOne) N=15	1102,20 ± 304,69N	P: 0,0001	P: 0,888	-	P: 0,003
Grup D1 (RMCİS, FujiCem2) N=15	772,42 ± 209,96N	P: 0,939	P: 0,0001	P: 0,003	-

4.2.2. Termal Siklus Özellikli Çiğneme Simulatörüne Tabii Tutulmayan Grupların Basma Testi Sonuçları

TSÖÇS'ye tabi tutulmayan gruplar (Gruplar A2, B2, C2, D2) arası basma dayanım sonuçlarına göre en yüksek değer rezin simanla (G-Cem LinkForce, GC, Amerika) simante edilen HZK'larda (Grup B2) görülmüş olup ($1108,47 \pm 307,53N$), CİS (FujiOne, GC, Amerika) ile simante edilen HZK'lar (Grup C2) ile aralarında herhangi bir anlamlı fark görülmemiştir ($p=0,948$). TSÖÇS'ye tabi tutulmayan gruplar arasında basma dayanımları en düşük RMCİS (Fujicem2, GC Amerika) ile simante edilen HZK'larda (Grup D2) ($680,99 \pm 194,97N$) gözlenmiş olup, biyoaktif siman (Biocem, Nusmile, Houston, Amerika) ile simante edilen HZK'lar (Grup A2) ile aralarında herhangi bir anlamlı farklılık tespit edilmemiştir ($p=0,418$). TSÖÇS'ye tabi tutulmayan grupların (Grup A2, B2, C2, D2) basma dayanım sonuçları ve gruplar arasındaki istatistiksel anlamlılık düzeyleri tablo 4.2'de gösterilmiştir.

Tablo 4.2. TSÖÇS'ye tabi tutulmayan grupların (Grup A2, B2, C2, D2) basma dayanım testi sonuçları ve kendi içerisinde karşılaştırılması

	Ortalama ± SS	Grup A2 (Biyoaktif Siman, Biocem)	Grup B2 (Rezin Siman, G-Cem LinkForce)	Grup C2 (CİS, FujiOne)	Grup D2 (RMCİS, FujiCem2)
Grup A2 (Biyoaktif Siman, Biocem) N=15	842,52 ± 193,05N	-	P: 0,064	P: 0,201	P: 0,418
Grup B2 (G-Cem LinkForce) N=15	1108,47 ± 307,53N	P: 0,064	-	P: 0,948	P: 0,001
Grup C2 (CİS, FujiOne) N=15	1051,56 ± 397,64N	P: 0,201	P: 0,948	-	P: 0,004
Grup D2 (RMCİS, FujiCem2) N=15	680,99 ± 194,97N	P: 0,418	P: 0,001	P: 0,004	-

4.2.3. Termal Siklus Özellikli Çiğneme Simulatörüne Tabii Tutulan ve Tutulmayan Grupların Basma Testi Sonuçlarının Birbiriyle Karşılaştırılması

TSÖÇS'ye tabi tutulan ve tutulmayan tüm örneklerin basma dayanım testi sonuçlarının gruplara göre (Grup A1, B1, C1, D1 ve Grup A2, B2, C2, D2) birbiriyle karşılaştırılması tablo 4.3'te gösterilmektedir. Gruplardan elde edilen basma dayanımı değerleri karşılaştırıldığında anlamlı bir farklılık tespit edilmemiştir ($p>0,05$).

Tablo 4.3. TSÖÇC'ye tabi tutulan ve tutulmayan grupların basma dayanım testi sonuçları ve aynı yapıştırma materyali ile simante edilen grupların kendi içlerinde karşılaştırılması

	N	Ortalama Değer	Standart Sapma	P
Grup A1	15	720,67N	169,35	0,077
Grup A2	15	842,52N	193,05	
Grup B1	15	1166,85N	275,19	0,588
Grup B2	15	1108,47N	307,53	
Grup C1	15	1102,20N	304,69	0,698
Grup C2	15	1051,56N	397,64	
Grup D1	15	772,42N	209,96	0,227
Grup D2	15	680,99N	194,97	

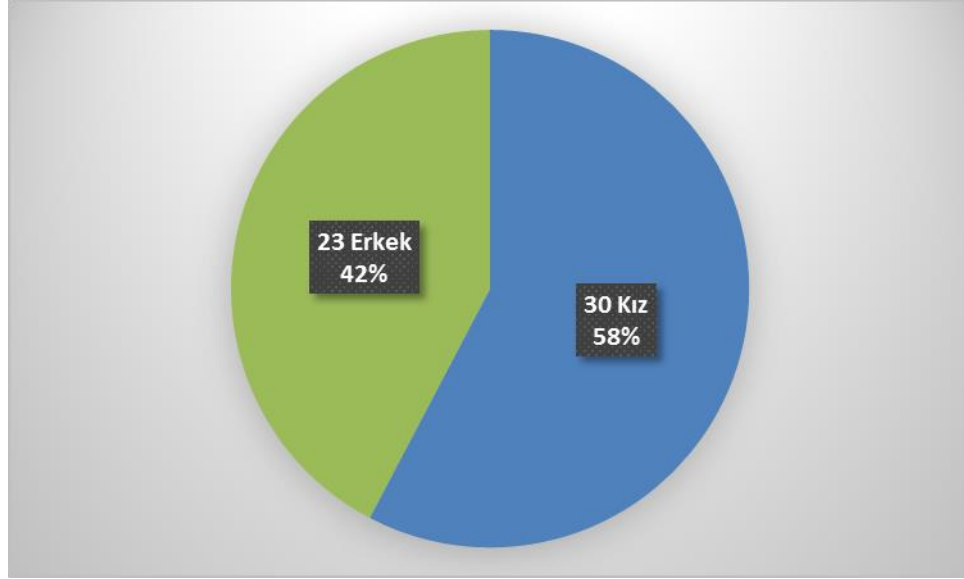
Grup A:Biyoaktif Siman, Biocem, Grup B:Rezin Siman, G-Cem LinkForce, Grup C:CİS, FujiOne, Grup D:RMCİS, FujiCem2 (Grup A1-B1-C1-D1 TSÖÇS'ye tabi tutulan) (Grup A2-B2-C2-D2 TSÖÇS'ye tabi tutulmayan)

TSÖÇS'ye tabi tutulan ve tutulmayan grupların her ikisinde de rezin siman (Grup B1, B2) ve CİS (Grup C1, C2) ile simante edilen HZK gruplarının en yüksek basma dayanımına sahip olduğu sonucu elde edilmiştir. Yine değerlendirme sonuçlarına göre en düşük kırılma direnci de RMCİS (Fujicem2, GC Amerika) ile simante edilen HZK'lara (Grup D1, D2) ait olduğu görülmüştür.

Diğer gruplardan farklı olarak, biyoaktif siman (Biocem, Nusmile, Houston, Amerika) ile simante edilen HZK grubunda TSÖÇS'ye tabi tutulan örneklerden (Grup A1) elde edilen basma dayanımı sonucu, TSÖÇS'ye tabi tutulmamış örneklerin (Grup A2), basma dayanımı sonucundan az da olsa daha yüksek bulunmuştur. Ancak bu fark istatistiksel olarak anlamlı değildir (p=0,077).

4.3. Süt Azı Dişlerine Uygulanan Hazır Zirkonyum Kuronların Klinik Başarısının Değerlendirilmesi

Akdeniz Üniversitesi Diş Hekimliği Fakültesi Pedodonti Anabilim Dalı Kliniği'nde 5-11 (ort. 8,2±1,27) yaş aralığındaki 53 çocuk hastada toplam 60 HZK çalışmada yer almıştır. Hastaların tamamı 12 aylık kontrol süresince takiplere gelmişlerdir. Çalışmaya dahil edilen hastaların cinsiyetlerine göre dağılımı şekil 4.3'te gösterilmiştir.



Şekil 4.3. HZK uygulanan hastaların cinsiyete göre dağılımı

HZK uygulanmış süt azı dişlerinin; diş numaralarına ve kullanılan simantasyon materyaline göre dağılımı tabloda 4.4'te gösterilmiştir. Dişlerin dağılımında anlamlı bir farklılık saptanmamıştır ($p=0,852$).

Tablo 4.4. HZK'ların diş numaralarına ve simantasyon materyaline (gruplara) göre dağılımı

Diş No	Grup A	Grup B	Grup C	Grup D	Toplam
54	2, %3,3	3, %5	2, %3,3	1, %1,7	8, %13,3
55	3, %5	2, %3,3	2, %3,3	2, %3,3	9, %15
64	2, %3,3	1, %1,7	3, %5	2, %3,3	8, %13,3
65	1, %1,7	2, %1,7	1, %1,7	2, %3,3	6, %10
74	1, %1,7	2, %3,3	2, %3,3	2, %3,3	7, %11,7
75	2, %3,3	2, %3,3	2, %3,3	2, %3,3	8, %13,3
84	2, %3,3	1, %1,7	1, %1,7	2, %3,3	6, %10
85	2, %3,3	2, %3,3	2, %3,3	2, %3,3	8, %13,3
Toplam	15, %25	15, %25	15, %25	15, %25	60, %100

Grup A: Biyoaktif Siman(Biocem), Grup B:Rezin Siman(G-Cem LinkForce), Grup C:CİS(FujiOne), Grup D:RMCİS(FujiCem2)

12 aylık kontrol sürecinde; HZK'ların 7 tanesi düştüğü, 8 tanesinde apse oluşumu nedeniyle başarısız olarak kabul edilmiştir. Başarısız olarak kabul edilen 15 HZK yapıştırma simanına göre dağılımı Tablo 4.5'te gösterilmiştir.

Tablo 4.5. 12 aylık kontrol sürecinde HZK uygulanan dişlerin başarı durumlarının değerlendirilmesi

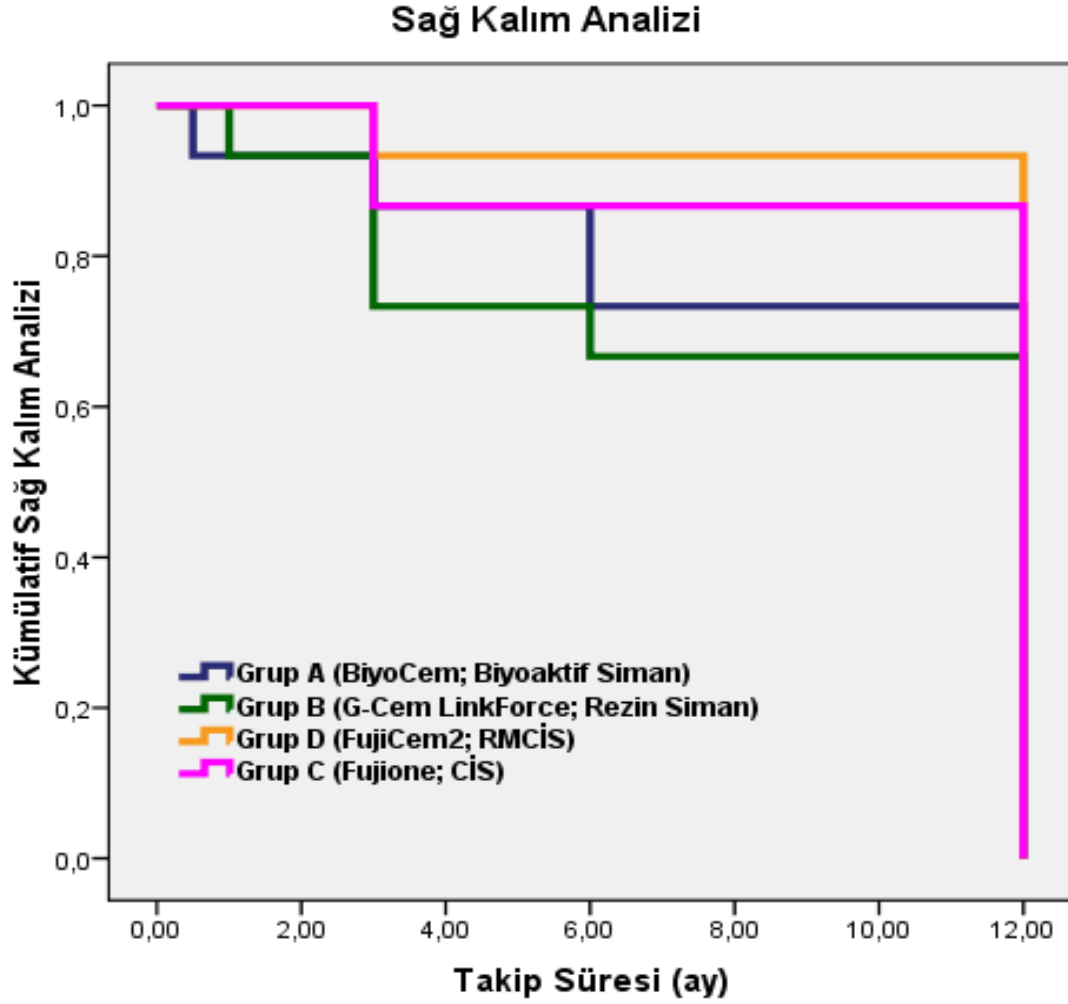
		Grup A	Grup B	Grup C	Grup D	Toplam
	HZK (Düştü- Başarısız (n, %))	2, %3,3	1, %1,7	2, %3,3	2, %3,3	7, %11,7
Başarı Durumu	HZK (Apse- Başarısız) (n, %)	4, %6,7	3, %5	1, %1,7	0, %0	8, %13,3
	HZK ağızda- Başarılı (n, %)	9, %15	11, %18,3	12, %20	13, %21,7	45, %75
Toplam	(n, %)	15, %25	15, %25	15, %25	15, %25	60, %100

Grup A: Biyoaktif Siman(Biocem), Grup B:Rezin Siman(G-Cem LinkForce), Grup C:CİS(FujiOne), Grup D:RMCİS(FujiCem2)

Gruplar kendi aralarında klinik olarak düşme ve apse nedeniyle başarısız ve başarılı olmalarına göre ve başarılı/başarısız olarak değerlendirildiklerinde aralarında anlamlı bir farklılık saptanmamıştır ($p>0,05$)(Tablo 4.6).

Tablo 4.6. HZK uygulanmış hastaların kullanılan siman materyali gruplarına göre başarılı/başarısız olarak değerlendirme sonuçları

HZK	Grup A (BiyoCem)	Grup B (G-Cem LinkForce)	Grup C (FujiOne)	Grup D (FujiCem2)	P değeri
	Ortanca±SS	Ortanca±SS	Ortanca±SS	Ortanca±SS	
Başarı Durumu (Düştü, Aps, Ağızda)	2,46 ± 0,74	2,66 ± 0,61	2,73 ± 0,70	2,66 ± 0,72	0,747; $p>0,05$
Sonuç (Başarılı-Başarısız)	0,60 ± 0,50	0,66 ± 0,48	0,80 ± 0,41	0,80 ± 0,41	0,547; $p>0,05$



Şekil 4.4. HZK'ların sağ kalım analizi (Kaplan Meier)

Çalışmamıza 60 HZK uygulanan diş dahil edilmiştir. On iki aylık takip süreci sonrasında toplam 45 HZK başarılı olarak kabul edilmiştir. HZK'ların sağ kalım analizleri (Kaplan Meier) grafikte gösterilmiştir (Şekil 4.4).

4.3.1. Farklı Simantasyon Materyalleri Kullanılarak Simante Edilen Hazır Zirkonyum Kuronların Hastanın Genel Periodontal Sağlığına Etkisinin Değerlendirilmesi

Dört farklı siman ile simante edilen HZK'ların, hastanın genel periodontal sağlığına olan etkisi incelendiğinde istatistiksel olarak anlamlı olumsuz bir etkisi tespit edilmemiştir. ($p>0,05$). HZK uygulanan hastaların 12 aylık takipleri sırasında kaydedilen ortalama plak indeksi, gingival indeks ve sondlama derinliği değerleri tablo 4.7'de özetlenmiştir. Her

siman grubunda, plak indeksi ve gingival indeks skorlarında artış gözlenmiştir. Ancak bu artış istatistiksel olarak anlamlı değildir ($p>0,05$). SD'nin ortalama değerleri incelendiğinde, başlangıç değerlerine göre artış gösterdiği ancak sonrasındaki takip kontrollerindeki bulgularda artış ya da azalış göstermediği belirlenmiştir.

Tablo 4.7. HZK uygulanan hastaların 1.,3.,6. ve 12 aylık takiplerinde kaydedilen ortalama Pİ, Gİ ve SD değerleri

	Hasta Sayısı	Grup A	Grup B	Grup C	Grup D	P değeri
		Ort.±SS	Ort.±SS	Ort.±SS	Ort.±SS	
Pİ Başlangıç	60	1,46 ± 0,34	1,47 ± 0,37	1,50 ± 0,27	1,43 ± 0,37	0,956
Pİ 1. ay	59	1,54 ± 0,40	1,47 ± 0,27	1,55 ± 0,25	1,50 ± 0,24	0,896
Pİ 3. ay	53	1,51 ± 0,38	1,64 ± 0,27	1,63 ± 0,39	1,50 ± 0,31	0,594
Pİ 6. ay	51	1,59 ± 0,32	1,70 ± 0,30	1,77 ± 0,37	1,59 ± 0,23	0,372
Pİ 12. ay	45	1,58 ± 0,30	1,70 ± 0,29	1,85 ± 0,37	1,62 ± 0,32	0,220
Gİ Başlangıç	60	1,28 ± 0,24	1,19 ± 0,14	1,20 ± 0,16	1,27 ± 0,19	0,427
Gİ 1. ay	59	1,27 ± 0,20	1,20 ± 0,15	1,24 ± 0,17	1,27 ± 0,20	0,951
Gİ 3. ay	53	1,33 ± 0,26	1,32 ± 0,21	1,32 ± 0,29	1,32 ± 0,14	0,834
Gİ 6. ay	51	1,25 ± 0,21	1,32 ± 0,21	1,39 ± 0,29	1,31 ± 0,15	0,458
Gİ 12. ay	45	1,32 ± 0,27	1,31 ± 0,14	1,40 ± 0,22	1,44 ± 0,27	0,474
SD Başlangıç	60	1,63 ± 0,14	1,72 ± 0,15	1,65 ± 0,16	1,66 ± 0,25	0,600
SD 1. ay	59	1,70 ± 0,21	1,70 ± 0,16	1,76 ± 0,11	1,72 ± 0,11	0,685
SD 3. ay	53	1,73 ± 0,12	1,79 ± 0,06	1,77 ± 0,08	1,76 ± 0,10	0,427
SD 6. ay	51	1,72 ± 0,10	1,76 ± 0,70	1,75 ± 0,10	1,74 ± 0,05	0,750
SD 12. ay	45	1,73 ± 0,10	1,74 ± 0,03	1,76 ± 0,07	1,76 ± 0,04	0,687

Pİ: Plak İndeksi, Gİ: Gingival İndeks, SD: Sondlama Derinliği
Grup A:Biyoaktif Siman, Biocem, Grup B:Rezin Siman, G-Cem LinkForce, Grup C:CİS, FujiOne, Grup D:RMCİS, FujiCem2

4.3.2. Farklı Simantasyon Materyalleri Kullanılarak Simante Edilen Hazır Zirkonyum Kuronların Uygulandığı Dişin Periodontal Sağlığına Etkisinin Değerlendirilmesi

Farklı simantasyon materyali kullanılarak HZK uygulaması yapılan süt azı dişlerinden 1., 3., 6. ve 12. ay kontrollerde kaydedilen plak indeksi, gingival indeks ve sondlama derinliği değerleri incelendiğinde herhangi bir farklılık olmadığı gözlenmiştir ($p>0,05$)(Tablo 4.8).

Tablo 4.8. HZK uygulanan dişlerin siman gruplarına göre Pİ, Gİ ve SD verilerinin karşılaştırılması

HZK	Grup A (Biyoaktif)	Grup B (G-Cem LinkForce)	Grup C (FujiOne)	Grup D (FujiCem 2)	P değeri
Pİ 1. ay (n=59)	0,26 ± 0,39 (n=15)	0,35 ± 0,43 (n= 14)	0,18 ± 0,34 (n= 15)	0,30 ± 0,45 (n= 15)	0,71
Pİ 3. ay (n=53)	0,16 ± 0,27 (n= 14)	0,29 ± 0,36 (n= 11)	0,19 ± 0,36 (n= 14)	0,05 ± 0,10 (n= 14)	0,24
Pİ 6. ay (n=51)	0,20 ± 0,33 (n= 12)	0,34 ± 0,52 (n= 11)	0,21 ± 0,35 (n= 14)	0,17 ± 0,28 (n= 14)	0,73
Pİ 12. ay (n= 45)	0,02 ± 0,08 (n= 9)	0,27 ± 0,34 (n= 11)	0,30 ± 0,56 (n= 12)	0,14 ± 0,34 (n= 13)	0,36
Gİ 1. ay (n= 59)	1,41 ± 0,63 (n= 15)	1,39 ± 0,33 (n= 14)	1,60 ± 0,44 (n= 15)	1,48 ± 0,43 (n= 15)	0,64
Gİ 3. ay (n= 53)	1,51 ± 0,39 (n= 14)	1,36 ± 0,30 (n= 11)	1,51 ± 0,50 (n= 14)	1,32 ± 0,31 (n= 14)	0,43
Gİ 6. ay (n= 51)	1,41 ± 0,37 (n= 12)	1,20 ± 0,24 (n= 11)	1,16 ± 0,21 (n= 14)	1,39 ± 0,33 (n= 14)	0,07
Gİ 12. ay (n= 45)	1,41 ± 0,39 (n= 9)	1,34 ± 0,37 (n= 11)	1,28 ± 0,30 (n= 13)	1,64 ± 0,43 (n= 12)	0,11
SD 1. ay (n= 59)	1,76 ± 0,28 (n= 15)	1,67 ± 0,27 (n= 14)	1,80 ± 0,10 (n= 15)	1,80 ± 0,18 (n= 15)	0,35
SD 3. ay (n= 53)	1,80 ± 0,20 (n= 14)	1,76 ± 0,11 (n= 11)	1,75 ± 0,12 (n= 14)	1,75 ± 0,22 (n= 14)	0,87
SD 6. ay (n= 51)	1,77 ± 0,13 (n= 12)	1,76 ± 0,13 (n= 11)	1,85 ± 0,34 (n= 14)	1,73 ± 0,29 (n= 14)	0,65
SD 12. ay (n=45)	1,77 ± 0,14 (n= 9)	1,78 ± 0,07 (n= 11)	1,76 ± 0,11 (n= 12)	1,78 ± 0,10 (n= 13)	0,93

Pİ: Plak İndeksi, Gİ: Gingival İndeks, SD: Sondlama Derinliği

On iki aylık takip süresince 1., 3., 6. ve 12. ayda kaydedilen ortalama plak indeksi, gingival indeks, ve sondlama derinliği, değerlerinin aylık olarak değişimleri ve karşılaştırılması Tablo 4.9-10-11’de özetlenmiştir.

HZK'ların ortalama Gİ verileri incelendiğinde ise 6. aya doğru bir düşüş gözlenmiş ancak skorlardaki bu düşüşün istatistiksel olarak anlamlı olmadığı belirlenmiştir ($p>0,05$). Gingival indeksin 6. ve 12. ay verilerinde ise istatistiksel olarak anlamlı bir artış tespit edilmiştir ($p<0,05$).

HZK'ların 1., 3., 6. ve 12. ayda kaydedilen sondlama derinlikleri incelendiğinde, takip süresinde istatistiksel olarak herhangi anlamlı bir farklılık tespit edilmemiştir ($p>0,05$).

Tablo 4.9. HZK'ların Pİ verilerinin p değerlerinin kontrol zamanlarına göre karşılaştırması

	N	Ortalama \pm SS	PİS 1. ay (p değeri)	PİS 3. ay (p değeri)	PİS 6. ay (p değeri)	PİS 12. ay (p değeri)
PİS 1. ay	59	0,27 \pm 0,40	-	0,048	0,255	0,130
PİS 3. ay	53	0,16 \pm 0,29	0,048	-	0,351	0,746
PİS 6. ay	51	0,23 \pm 0,37	0,255	0,351	-	0,798
PİS 12. ay	45	0,20 \pm 0,39	0,130	0,746	0,798	-

PİS: Plak İndeksi Skoru

Tablo 4.10. HZK'ların Gİ verilerinin p değerlerinin kontrol zamanlarına göre karşılaştırması

	n	Ortalama \pm SS	GİS 1. ay (p değeri)	GİS 3. ay (p değeri)	GİS 6. ay (p değeri)	GİS 12. ay (p değeri)
GİS 1. ay	59	1,46 \pm 0,49	-	0,646	0,020	0,324
GİS 3. ay	53	1,43 \pm 0,39	0,646	-	0,059	0,876
GİS 6. ay	51	1,29 \pm 0,31	0,020	0,059	-	0,020
GİS 12. ay	45	1,42 \pm 0,39	0,324	0,876	0,020	-

GİS: Gingival İndeks Skoru

Tablo 4.11. HZK'ların SD verilerinin p değerlerinin kontrol zamanlarına göre karşılaştırması

	N	Ortalama ± SS	SD 1. ay (p değeri)	SD 3. ay (p değeri)	SD 6. ay (p değeri)	SD 12. ay (p değeri)
SD 1. ay	59	1,75 ± 0,22	-	0,512	0,380	0,263
SD 3. ay	53	1,77 ± 0,17	0,512	-	0,626	0,441
SD 6. ay	51	1,78 ± 0,25	0,380	0,626	-	0,853
SD 12. ay	45	1,78 ± 0,10	0,263	0,441	0,853	-

SD: Sondlama Derinliği

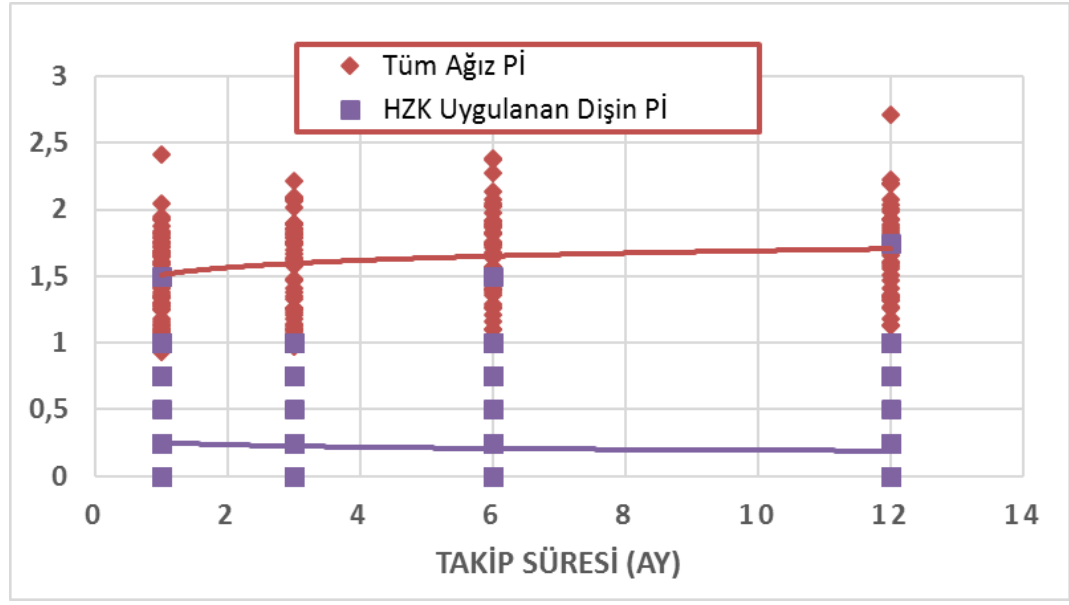
4.3.3. Hazır Zirkonyum Kronların Hastanın Genel ve Uygulanan Dişin Periodontal Sağlığına Olan Etkilerinin Karşılaştırılması

HZK uygulanan dişlerin ve ağızdaki tüm dişlerin ortalama plak indeksi, gingival indeks ve sondlama derinliği verileri kontrol zamanlarına göre karşılaştırılması yapılmıştır.

On iki aylık takip süresinde, istatistiksel olarak anlamlı olmasa da ($p>0,05$) hastanın genel ağız plak indeks değerlerinde bir artış kaydedilirken, HZK uygulanan dişlerden elde edilen plak indeks değerlerinde ise düşüş tespit edilmiştir. Genel ağız plak indeks değerleri ile HZK uygulanan dişten elde edilen plak indeks değerleri birbirleriyle kıyaslandığında aradaki fark istatistiksel olarak ileri derecede anlamlıdır ($p<0,05$) (Tablo 4.12; Şekil 4.5).

Tablo 4.12. Genel ağız Pİ ortalama değerleri ile HZK uygulanan dişlerin Pİ değerlerinin karşılaştırılması

		HZK Uygulaması Yapılan Dişlerin Pİ Ort.					
			PİS 1. hafta	PİS 1. ay	PİS 3. ay	PİS 6. ay	PİS 12. ay
		Ort.±SS	0,36 ± 0,45	0,27 ± 0,40	0,16 ± 0,29	0,23 ± 0,37	0,20 ± 0,39
Genel Ağız Hijyeninin Pİ Ort.	PİS 1. hafta	1,41 ± 0,28	0,001	-	-	-	-
	PİS 1. ay	1,51 ± 0,29	-	0,001	-	-	-
	PİS 3. Ay	1,56 ± 0,34	-	-	0,001	-	-
	PİS 6. ay	1,66 ± 0,31	-	-	-	0,001	-
	PİS 12. ay	1,70 ± 0,33	-	-	-	-	0,001



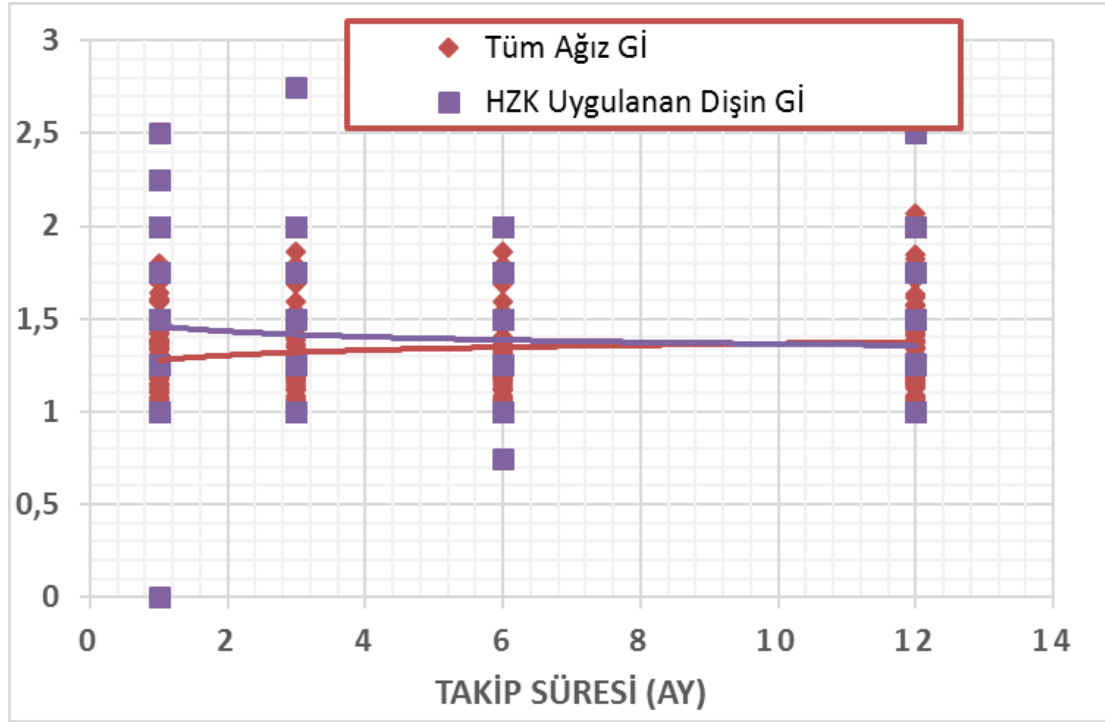
Şekil 4.5. HZK uygulanan dişin Pİ ile genel ağız Pİ ortalama değerlerinin aylara göre değişim grafiği
Pİ: Plak İndeksi

Genel gingival indeks değerleri ile HZK uygulanan dişten elde edilen gingival indeks değerleri karşılaştırıldığında sadece 1. ayda istatistiksel anlamlı bir farklılık elde edilirken ($p=0,002$), diğer kontrol zamanlarında anlamlı bir farklılık saptanmamıştır ($p>0,05$)(Tablo 4.13; Şekil 4.6).

Tablo 4.13. Genel ağız Gİ ortalama değerleri ile HZK uygulanan dişlerin Gİ değerlerinin karşılaştırılması

		HZK Uygulaması Yapılan Dişlerin Gİ Ort.			
		GİS 1. ay	GİS 3. ay	GİS 6. ay	GİS 12. ay
Ort.±SS		1,47 ± 0,47	1,34 ± 0,23	1,29 ± 0,31	1,42 ± 0,39
Genel Ağız Hiyjeninin Gİ Ort.	GİS 1. ay	1,26 ± 0,18	0,002	-	-
	GİS 3. Ay	1,34 ± 0,23	-	0,163	-
	GİS 6. ay	1,32 ± 0,22	-	-	0,580
	GİS 12. ay	1,37 ± 0,23	-	-	-

GİS: Gingival İndeks Skoru



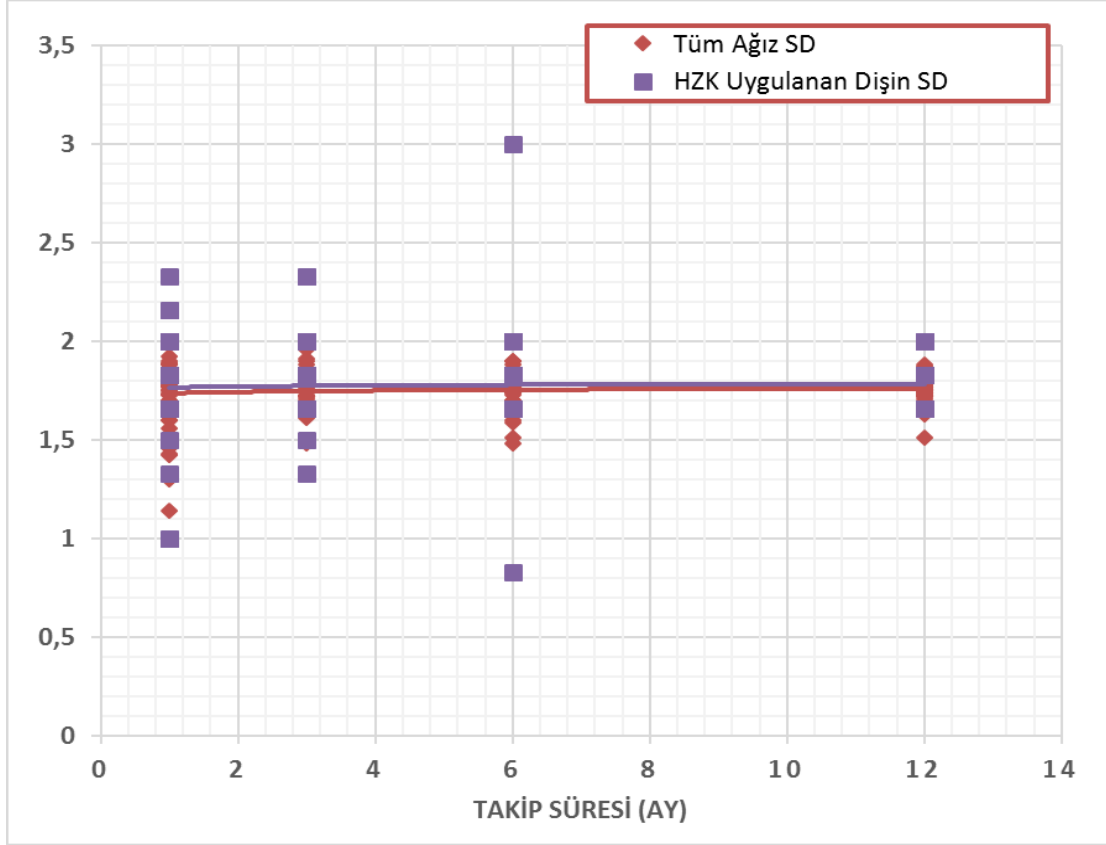
Şekil 4.6. HZK uygulanan dişin Gİ ile genel ağız Gİ ortalama değerlerinin aylara göre değişim grafiği
Gİ: Gingival İndeks

Genel tüm dişlerden elde edilen sondlama derinliği değerleri ile HZK uygulanan dişten elde edilen sondlama derinliği değerleri arasında istatistiksel anlamlı bir farklılık görülmemiştir ($p>0,05$) (Tablo 4.14, Şekil 4.7).

Tablo 4.14. HZK uygulanan dişlerin SD ile genel ağız SD ortalama değerlerinin karşılaştırılması

		HZK Uygulaması Yapılan Dişlerin SD Ort.			
		SD 1. ay	SD 3. ay	SD 6. ay	SD 12. ay
Ort.±SS		1,76 ± 0,10	1,77 ± 0,17	1,78 ± 0,25	1,78 ± 0,10
Genel Ağız Hijyeninin SD Ort.	SD 1. ay	1,72 ± 0,16	0,296	-	-
	SD 3. Ay	1,76 ± 0,10	-	0,784	-
	SD 6. ay	1,74 ± 0,08	-	-	0,334
	SD 12. ay	1,75 ± 0,06	-	-	-

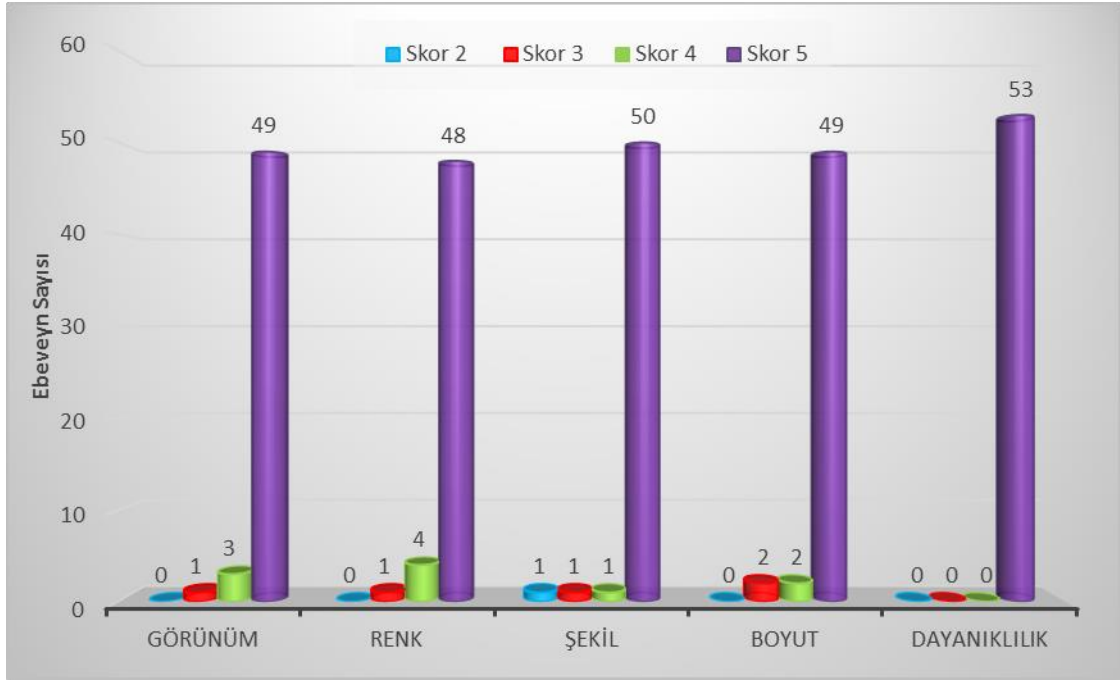SD: Sondlama Derinliği



Şekil 4.7. HZK uygulanan diş SD ile genel ağız SD ortalama değerlerinin aylara göre değişim grafiği
SD: Sondalama Derinliği

4.4. Ebeveyn Memnuniyetinin Değerlendirilmesi

Ebeveynlerden kuronların görünüm, renk, şekil, boyut ve dayanıklılıklarını göz önünde bulundurarak, standart bir form aracılığı ile değerlendirme yapmaları istenmiştir. Ebeveynlerin 1'den 5'e kadar puanlayarak yaptıkları değerlendirmeler incelendiğinde, ebeveynlerin hepsi HZK'ların özellikle dayanıklı olduğunu belirtmişlerdir. Ebeveyn memnuniyet skalasında bulunan kriterlere ilişkin bulgular şekil 4.8'de özetlenmiştir. HZK uygulanan çocukların cinsiyetlerinin ve kullanılan yapıştırma simanlarının, ebeveynlerin memnuniyetlerine, istatistiksel olarak anlamlı bir etkisi tespit edilmemiştir ($p>0,05$).



Şekil 4.8. Ebeveyn memnuniyet skalasındaki değişkenlerin dağılımı

5. TARTIŞMA

Koruyucu diş hekimliği uygulamalarındaki artışa, çocukların ve ebeveynlerin ağız diş sağlığı ile ilgili bilgilendirilmelerine yönelik faaliyetlere ve flor uygulamalarına rağmen, çocuklardaki çürük insidansı artmaktadır. Özellikle sosyoekonomik seviyesi düşük ülkelerde, EÇÇ'nin prevalansı hala yüksektir ("Policy on early childhood caries (ecc): Classifications, consequences, and preventive strategies," 2017). Ağız diş sağlığı ile ilgili toplum bilgisi ve çürük profilaksi uygulamalarının yetersiz olduğu bölgelerde, süt dişleri sürme sonrası kısa süre içerisinde çürümektedir. Çürükler hızlı ilerleyerek geleneksel yöntemlerle tedavisi mümkün olmayan düzeyde aşırı madde kayıplarına neden olmaktadır (Usha ve ark., 2007). Bu durum dil itimi alışkanlığına, fizyolojik problemlere, çiğneme kası fonksiyon kayıplarına ve oklüzyonda vertikal boyut kayıplarına neden olabilmektedir (Davis ve ark., 1998; Wanderley ve ark., 1999; Ramires-Romito ve ark., 2000). Bu nedenle düşme yaşına kadar aşırı madde kayıplı süt dişlerinin restorasyonu ve ağızda korunması çok önemlidir (Srinath ve Kanthaswamy, 2017).

Süt dişlerinin boyutlarının küçük olması, süt dişi pulpasının yüzeye yakın olması, bonding işlemi için mine yüzeyinin ince ve yetersiz miktarda olması ve çocuğun tedavi sürecindeki tutumu, bu dişlerin restore edilmesini güçleştirmektedir. Özellikle süt dişlerinin tüberkül tepelerini içine alan çürüklerin restorasyonlarında, hem estetik hem de dayanıklı olan restorasyon ve materyal seçenekleri tercih edilmelidir (Roberts ve ark., 2001; Waggoner, 2002; Shah ve ark., 2004).

Çok yüzlü çürüğe ve aşırı madde kaybına sahip süt dişlerinin tedavisinde, tam kuronal kaplama restorasyonları endikedir. PÇK'lar 60 yılı aşkın süredir bu amaçla kullanılmakta olan bir restorasyon materyalidir. Tek seansta ve kolay uygulanabilir olması, tutuculuğunun iyi olması, dayanıklı olması ve düşük maliyete sahip olması nedeniyle sıklıkla tercih edilmektedir (Seale, 2002; Kindelan ve ark., 2008; Townsend ve ark., 2014). Bu avantajlarının yanısıra, uzun süreli klinik ömre sahip olmaları ve sekonder çürük oranının düşük olmasına rağmen, çocukları ve ebeveynlerini estetik açıdan memnun etmemektedir (Cohn, 2016). Her ne kadar klinik olarak başarılı olsalar da bu durum

PÇK'ların, çocuk hastalar ve özellikle ebeveynleri tarafından tercih edilebilirliğini düşürmektedir.

Zimmerman ve arkadaşları (2009) yaptıkları çalışmada, ön ve arka grup süt dişi restorasyonlarında ebeveynlerin öncelikli olarak estetiğe, sonrasında sırasıyla maliyete, materyalin toksisitesine ve sağlamlığına dikkat ettiklerini belirtmişlerdir (Zimmerman ve ark., 2009).

Yapılan başka bir çalışmada, ebeveynlerin %48'inin özellikle diş ile aynı renge sahip bir restorasyonu tercih ettikleri belirtilmiştir. Çalışmada, diş hekimlerinin arka grup süt dişi restorasyon materyalini seçerken aileler ile sorun yaşadıklarını, %43'ü kendi tercihlerinin farklı olmasına karşın, ebeveynlerinin estetik olan restorasyonu tercih etmeleri nedeniyle, estetik restoratif materyalini uygulamak zorunda kaldıkları belirtilmiştir (Peretz ve Ram, 2002).

Schwartz (2016), çocuk diş hekimlerinin, ebeveynlerin %69'unun isteği üzerine, çocuklara diş renginde restorasyon yapıldığını belirtmiştir (Schwartz, 2016).

Kupietzky ve Waggoner (2004), süt keser dişlerine uyguladıkları strip kuron tedavilerini sundukları çalışmalarında, ebeveynlerin en fazla memnuniyetsiz oldukları konunun, restorasyonun rengiyle ilgili olduğunu rapor etmişlerdir (Kupietzky ve Waggoner, 2004).

Tran ve Messer (2003) da yaptıkları çalışmada, diş hekimlerinin %22'sinin çocukların tedavilerine ebeveynlerin tercihlerine göre yaptıklarını belirtmektedirler (Tran ve Messer, 2003).

Çalışmalardan elde edilen sonuçlara göre, çocuklarda dental restorasyon seçiminde en önemli etkenin ebeveynler olduğu ve ebeveynlerin de diş renginde olan estetik materyalleri tercih ettiği ortaya konulmuştur (Forss ve Widstrom, 2001; Mjor ve ark., 2002; Tran ve Messer, 2003; Pair ve ark., 2004; Zimmerman ve ark., 2009).

PÇK'ların uygun olmayan estetik durumları nedeniyle, araştırmacılar PÇK'ların estetik açıdan uygun hale getirilmesi için alternatif yaklaşımlara başvurmuşlardır. Bu konu ile ilgili PÇK'lara estetik kazandıran açık-yüzlü PÇK'lar, veneere edilmiş PÇK'lar olmak

üzere iki farklı yaklaşım sunmuşlardır. Açık yüzlü PÇK'ların, operasyon süresine bağlı olarak problem çıkarabileceği, hassas çalışma gerektirebileceği ve zaman alıcı olabileceği hatta bazen işlemin iki seans sürebileceği belirtilmiştir (Waggoner ve Cohen, 1995). Bu kuronlarda açılan pencereye kompozit yerleştirilmesi ile elde edilen estetik memnuniyeti tam olarak karşılayamamaktadır; çünkü metalin kompozitin etrafında görünebileceği, ayrıca zayıf dişeti sağlığının ve dişeti kanamasının, pencereye kompozit yerleştirilmesi sırasında estetiği ve kompozitin tutunmasını bozabileceği vurgulanmıştır (Waggoner ve Cohen, 1995; Ashima ve ark., 2014). Bunun üzerine araştırmacılar, PÇK'ların üstünlüklerini göz önüne alarak bu kuronlara estetik kazandırmayı ön plana alarak, çeşitli tekniklerin ve materyallerin kullanımı ile bu kuronları veneere etme yoluna gitmişlerdir. Veneere edilmiş PÇK'larda; kuronun uygulanması sırasında fasiyal veneerin hasar görmesi olasılığı, uygulama işleminin yalnızca lingual kısımla sınırlı oluşu, renk seçiminin olmayışı, kontamine olan kuronun ısı ile sterilizasyonunda hasar meydana gelme olasılığı, veneer materyalinin alt yapıya tutunma problemi, laboratuvar ücretlerinin pahalı oluşu nedeniyle polikarbonat kuronlar üzerine çalışmalar başlanmıştır (Waggoner ve Cohen, 1995; Ashima ve ark., 2014). Ancak bu kuronların yeterli tutuculuğu kalmamış dişlerde, kök uzunluğunun yeterli olmadığı dişlerde, bruksizm ve aşırı aşınma görülen hastalarda, derin örtülü kapanışı olan hastalarda, dişeti ve periodontal hastalığa sahip ve çapraşıklığı olan çocuklarda kullanılamaması gibi dezavantajları nedeniyle yeni restorasyon arayışına devam edilmiştir (Anuradha ve ark., 2015).

Strip kuronlar, süt dişlerinde tam kural kaplama restorasyonlarında en estetik materyal olarak belirtilmiştir (Waggoner ve Cohen, 1995). Ancak teknik hassasiyet gerektirmesi ve renk stabilizasyonunun sağlanamaması, PÇK'lara göre daha düşük direnç ve kuvvete sahip olması (ideal şartlar altında uygulanması durumunda dahi) dezavantajları arasında yer almaktadır. Diğer bir estetik seçenek olarak biyolojik kuronlar yer alır. Bu tekniğin dezavantajları arasında diş bankası gerektirmesi, alıcı ve verici donörün onayı, ebeveynlerin ve çocukların izni ve 21. yüzyıl enfeksiyon kontrol sağlama yasasına uygun olmaması yer almaktadır (Waggoner ve Cohen, 1995; Ramires-Romito ve ark., 2000; Ashima ve ark., 2014).

Süt diři tam kuronal restorasyonlarında kullanılan tüm bu kaplama seçenekleri, diř hekimlerinin, çocukların ve ebeveynlerin beklentilerini karřılamaktan uzaktır (Waggoner, 2006; Ashima ve ark., 2014).

Bu nedenle süt diřlerinde okluzal kuvvetlere dayanıklı olduđu kadar estetik özellikleri de üst düzeyde olacak yeni alternatif materyaller aranmaktadır. Zirkonyum kuronlar son 20 yıldır kullanılmakta olup, arka bölge daimi diřlerde uygulanan bir restoratif materyaldir (Conrad ve ark., 2007; Zarone ve ark., 2011). Yüksek dirençli olan bu seramikler, metal destekli protezler için uygun bir alternatif olarak sunulmaktadır (Zarone ve ark., 2011). Zirkonyum, mekanik ve estetik özellikleri bakımından en ümit verici materyaller arasındadır (Zarone ve ark., 2011). Zirkonyum kuronlar saydam yapıda olup, ayrıca metal destekli porselen kuronlardan 5 kat daha fazla dayanıklılık göstermektedir. Zirkonyum kuronlar daha az hacimde daha yüksek dirence, düşük ısı iletkenliğine, düşük termal ekspansiyona ve stabil kimyasal dirence sahiptir (Al-Amleh ve ark., 2010; Ashima ve ark., 2014).

Zirkonyum kuronlar, erişkinlerde senelerdir kullanımda olan ve klinik başarısının oldukça iyi olduđu bilinen bir materyal olmasına karřın, süt diřlerinde kullanılmasına 2008 yılından sonra başlanmıştır (Ashima ve ark., 2014; Taran ve Kaya, 2018). Bu amaçla üretilen HZK, çocuk diř hekimliğinde süt diřlerinde kullanılan diđer kuronlarla karřılařtırıldıđında daha estetik, biyouyumlu ve renk stabilitesi olan bir materyaldir (Ashima ve ark., 2014). Bu ve benzeri birçok nedenlerle, hem ön hem de arka diřlerde klinik kullanımında başarılı sonuçlar elde edildiđi rapor edilmiştir.(Planells del Pozo ve Fuks, 2014; Walia ve ark., 2014; Holsinger ve ark., 2016) Ancak, çocuklar için üretilen HZKların güvenle ve başarıyla kullanılabileceđine dair literatürde henüz yeterli bilgi bulunmamaktadır.

İki bölüm halinde gerçekleştirilen çalışmamızın amacı, 4 farklı yapıştırma simanı kullanılarak; i) çekilmiş süt azı diřlere uygulanan HZK'ların TSÖÇS kullanarak retansiyonlarını ve kırılma dirençlerini incelemek ve ii) süt azı diřlerine uygulanan HZK'ların 12 aylık takip süresince klinik başarısını, retansiyonunu, diřeti sađlığı üzerine etkisini ve ebeveyn memnuniyetini deđerlendirmektir.

Klinik alıřmalar, deneyde kullanılan materyallerin ağız ierisinde gereęe en yakın kořullarda deęerlendirilmesini saęlamaktadır (Moll ve ark., 2004; Yazici ve ark., 2006). Ancak, in vivo alıřmalarda standardizasyonun saęlanamamasından dolayı deęiřkenler tam olarak kontrol edilememektedir. Ayrıca in vivo alıřmalar zahmetli, zaman alıcı ve maliyetlidir (Nikaido ve ark., 2002; Moll ve ark., 2004). İn vitro alıřmalar ise, materyallerin hangi deęiřkene nasıl bir tepki vereceklerinin ayırt edilmesine olanak saęlamakla birlikte uygulanan testler kolay, hızlı ve ekonomiktir (Van Meerbeek ve ark., 2003). Ancak yapılan alıřmalarda, in vitro kořullarda deęerlendirilen materyallerin klinik performansını yansıtan ok nemli bulgular elde edilse de, alıřmalar tam olarak ağız ortamını yansıtamamaktadır. Bu nedenle alıřmamız, birbirlerinin eksik ynlerini tamamlamaları bakımından hem in vitro hem de klinik kořullarda gerekleřtirilmiřtir.

Kuronun bařarısı birok kompleks deęiřkene baęlıdır. Bu deęiřkenlerden bařlıcaları; tercih edilen kuron materyali, diřteki preparasyon miktarı, tercih edilen yapıřtırma siman tipi, klinisyenin becerisi, hastanın ięneme kuvvetinin ykleme pozisyonu, tberkl tepelerinin uzunluęu, kalan diř yapısı ve kuronun evresindeki diřeti uyumudur (Rekow ve ark., 2006).

HZK'lar, dięer st diřine uygulanan kuronlardan farklı olarak kesilmiř diře uyumlanmamakta, kurona gre diř preparasyonu yapılmakta ve kuronun pasif olarak yerleřtirilmesi nerilmektedir. Yapılan bir alıřmada, HZK'lar iin arka grup diřlerde dięer kuronlara gre ok daha fazla preparasyon gerektięi sonucuna varılmıřtır (Clark ve ark., 2016). Bu nedenlerden dolayı kuron ve diř yapısı arasında siman bořluęu daha fazla olmaktadır. Bu durum yapıřtırma simanlarının zellięini HZK'nın bařarisında nemli bir etken haline getirmektedir.

alıřmamızda, kuron simantasyonunda klinikte genel kullanımda olan rezin siman, CİS, RMCİS ve biyoaktif siman gruplarından birer siman kullanılmıř ve in vitro olarak ve klinik olarak tercih edilen simantasyon materyelinin HZK'ların bařarisına olan etkisi deęerlendirilmeye alıřılmıřtır.

Çalışmamızda simanın karıştırılması, yerleştirilmesi ve sertleşmesi sırasında oluşabilecek hava ve poröz yapının siman kalitesini etkilememesi ve standardizasyonu sağlamak için kapsül form yada otomiks formunda siman materyalleri kullanılmıştır.

5.1. Çekilmiş Süt Azı Dişlerine Uygulanan Hazır Zirkonyum Kuronların Termal Siklus Özellikli Çiğneme Simülatörü Kullanılarak Elde Edilen Sonuçların Tartışılması

Zirkonyum kuronlar ile yapıştırma simanları arasındaki bağlantının ömrü; ısıya, tükürükle temasına ve çiğneme sırasındaki mekanik streslere bağlıdır. Yapıştırma simanlarının bağlantısının etkinliğini değerlendirmek için birkaç teknik mevcuttur (Ehlers ve ark., 2015). Heintze (2010), yaptığı analizde, yapıştırma simanı ile kuron arasındaki bağlantının değerlendirildiği 18 farklı metod olduğunu belirtmiştir (Heintze, 2010). TSÖÇS, siman ve kuron ya da siman ve dentin gibi farklı materyaller arasındaki bağlantıyı değerlendirmek amacıyla, ıslak ortamda, yaklaşık 5°C ile 55°C arasında değişen sıcaklıklarda mekanik stresleri taklit etmektedir (Yoshinari ve Derand, 1994; Vult von Steyern ve ark., 2006; Ehlers ve ark., 2015). Çalışmamızda, kuron ve yapıştırma simanlarının retansiyon sisteminin yaşlandırılması ve yorulmasını sağlayarak HZK'ların retansiyonlarının değerlendirilmesi amacıyla TSÖÇS kullanılmıştır. Su içerisindeki ani ısı değişiklikleri ile birlikte dikey ve yatay kuvvetler uygulanarak ağız ortamı taklit edilmeye çalışılmıştır. Ancak bu sistem oral mekanizmayı birebir taklit edememektedir. Ayrıca yapıştırıcı simanlar, ağız ortamında kısmen tükürüğe maruz olmasına rağmen, çalışmamızda uygulama kolaylığı ve standardizasyon açısından su kullanılmıştır. Tükürüğün içerisindeki pH ve tamponlama kapasitesinin de simanların bileşimine ve olgunlaşmasına etkisi olabileceği bildirilmiştir (Bankoglu Gungor ve Karakoca Nemli, 2018). Bu durum, çalışmamızın bir limitasyonu olarak kabul edilebilir.

Çalışmamızın, bir diğer limitasyonu da klinik koşulların daha iyi taklit edilebilmesi amacıyla, elastikiyet modülü, simanın yapışması, termal iletkenliği ve genişliği bakımından çekilmiş süt dişleri kullanılmıştır. Behr ve arkadaşları (2003), hidroksiapatit yapısındaki değişkenlerden, dişin yapısından ve çekim hikayesinden dolayı standart deviasyonun (mevcut farklılıklar), diğer çalışmalarda kullanılan yapay diş ve tek tip simana göre daha fazla olacağını belirtmesine rağmen, Rosentritt ve arkadaşları (2000) ise

yaptıkları çalışmada doğal dişlerin kullanımıyla oluşan deviasyonun (standart sapmanın) kabul edilebildiğini kanıtlamışlardır (Rosentritt ve ark., 2000).

Erişilebilir kaynaklardan yapılan literatür taramalarında, HZK'ların yapıştırılmasında kullanılan siman materyallerinin karşılaştırıldığı in vitro çalışma bir tane olup, in vivo çalışma bulunmamaktadır. Bununla birlikte, farklı sistemlerle yapıştırılmış HZK'ların değerlendirildiği az sayıda çalışma mevcuttur ve bunların çoğunluğu da olgu raporu niteliğindedir (Karaca ve ark., 2013; Ashima ve ark., 2014; Walia ve ark., 2014; An ve ark., 2015; Cohn, 2016; El Shahawy ve O'Connell, 2016; Holsinger ve ark., 2016).

HZK'lar üretici firmanın önerisi doğrultusunda, diğer kuronal kaplama tedavilerinden farklı olarak kesilmiş dişe uyumlanmamakta olup, kurona göre dişin preparasyonu yapılması gerektiği belirtilmektedir. Clark ve arkadaşlarının yaptığı bir çalışmada HZK'lar için arka grup dişlerde diğer kuronlara göre çok daha fazla preparasyon gerektiği sonucuna varılmıştır. PÇK ve farklı firmalara ait HZK'ları karşılaştırdıkları çalışmada, HZK için gerekli preparasyon miktarının PÇK için gerekli preparasyon miktarından daha fazla olduğu sonucuna varmışlardır. HZK'lar birbirleri içerisinde karşılaştırdıklarında en fazla preparasyon gerektiren kuron markasını Cheng kuron olarak belirlemişler, diğer HZK markaları (Nusmile, EZ Pedo, Kinder Krowns) için gerekli preparasyon miktarlarının birbirine eşit olduğu sonucuna varmışlardır (Clark ve ark., 2016). Bu nedenlerden dolayı HZK ile hazırlanmış diş arasında siman boşluğu daha fazla olmaktadır. Bu durum yapıştırma simanlarının özelliğini, HZK'nın başarısında önemli bir etken haline getirmektedir.

Zirkonyumun mikro tutucu yapısına bağlantı; silika fazı içermeyen yüksek kristalin yapısından ve hidroflorik asite karşı dirençli olmasından dolayı zordur (Mahmoodi ve ark., 2016). Rezin simanlar, fosfat gruplu metakrilat monomerleri içerir. Zirkonyum kuronlara da bu fosfat grupları ile az bir bağlantı sağlar, ayrıca içerisindeki fosfat-ester grupları ile başlangıçta kuvvetli bir bağlanma özelliği verir. Rezin simanlarda bulunan 10-metakriloloksidesil dihidrojen fosfat (MDP) komponenti (monomeri), simanın polimerizasyonunun başlamasını sağlayan oldukça düşük pH'ı nedeniyle, zirkonyum kuron ve siman arasında kuvvetli kimyasal bağlanmayı sağlar (Kern ve Wegner, 1998; Ozcan ve ark., 2008). Yapıştırma ajanının MDP komponenti içermesi, hidroksil grupları

ile zirkonyumun katyonik yüzeyi arasındaki etkileşimi sağlayarak, zirkonyuma bağlanma kuvvetini arttırmaktadır (Rohr ve ark., 2018). MDP içeriği ile adeziv simanın zirkonyuma bağlanma kuvvetinin artması nedeniyle, üreticiler MDP komponenti içeren siman materyalinin kullanımını önermektedirler (Stawarczyk ve ark., 2013; Ehlers ve ark., 2015; Rohr ve ark., 2015; Rohr ve ark., 2018).

An ve arkadaşları (2015), HZK uygulamasının ön dişteki kullanımı ve estetik avantajlarını bir vaka raporunda sunmuşlardır. Ön bölge dişlerinde EÇÇ bulunan 18 aylık hastada, genel anestezi altında, üst ön bölge süt keser dişlerine strip kuron uygulaması yapılmıştır. 8 ay sonrasında, sol üst süt lateral dişinin kuronu travma nedeniyle kırılmış, dişe kanal tedavisinin ardından prevener PÇK uygulanmış, ancak kısa süre sonra kuronun travma nedeniyle tekrar düşmesi ile HZK uygulaması yapılmıştır. HZK'ların simantasyonunda rezin (self-etch adeziv siman) simanın kullanıldığı bu vaka sunumunda, 6., 12. ve 18. aylık kontrollerde retansiyon kaybı yaşanmadığı belirtilmiştir (An ve ark., 2015).

CİS'ler; karboksil grubu içermektedir. Bu karboksil grubu zirkonyuma zayıf bağlantı sağlamaktadır (Rohr ve ark., 2018). CİS, materyaller ile iyonik moleküler bağlantı sağlamaktadır (Menon ve ark., 2016). CİS, rezin simanın fosfat ester gruplarıyla direkt olarak metal ve metal oksit yüzeyine bağlanması gibi, metal ve metal oksit (inert) yüzeyine bağlanmaz (Menon ve ark., 2016). Bu simanların zirkonyum kuronla bağlantıları test edildiğinde, düşük diametral gerilim kuvvetine sahip oldukları için zayıf simantasyon materyali olarak düşünülebilir (Rohr ve ark., 2018).

Menon ve arkadaşlarının (2016), simanların zirkonyuma bağlantısını inceledikleri in vitro bir çalışmada, en iyi bağlantının rezin siman ile sağlandığını bildirmişlerdir. Resin simandan sonra sırasıyla çinko fosfat siman, CİS ve ojenolsüz çinko oksit siman gelmiştir. CİS'in bağlanma kuvvetinin, su ile erken temasta ve kurutulmada oldukça azaldığı belirtilmiştir (Menon ve ark., 2016).

Piwowarczyk ve arkadaşları (2005) ve Luthy ve arkadaşlarının (2006) yaptıkları çalışmalarda, rezin simanlara göre CİS'in zirkonyuma bağlantısının düşük olduğu sonucuna varılmıştır. CİS'in sadece koheziv olarak bağlantı sağladığı belirtilmiştir (Piwowarczyk ve ark., 2005; Luthy ve ark., 2006).

Çalışmalarda, diğer simanlara göre CİS'in retansiyonunun, özellikle çiğneme simülâtöründen sonra düşük olduğu gösterilmiştir (Gargari ve ark., 2010).

Ancak, Walia ve arkadaşları (2014) yaptıkları klinik bir çalışmada, CİS ile yapıştırılan HZK'ların 6 aylık takibinde hepsinin ağızda kaldığını rapor etmişlerdir (Walia ve ark., 2014).

Holsinger ve arkadaşları (2016) da yaptıkları klinik çalışmada, benzer şekilde CİS ile simante ettikleri HZK'ların %83'ünde düşme gözlemediklerini bildirmişlerdir (Holsinger ve ark., 2016).

Pozo ve Fuks (2014), cam iyonomer siman ile simante ettikleri HZK'yı değerlendirdikleri olgu raporunda, uygulamadan 45 gün sonrasında alınan travmaya rağmen kromda herhangi bir kırık, çatlak ve düşme gözlemediklerini, sonrasındaki 2 aylık takipte dişte herhangi bir problem görülmediğini belirtmişlerdir (Planells del Pozo ve Fuks, 2014). Bu çalışmalar CİS'in zirkon kuronlarda kullanılabileceğini göstermektedir.

RMCİS, rezin komponentlerin konvansiyonel CİS'e eklenmesi ile oluşan bir materyaldir. Hidrofilik metakrilat monomerli konvansiyonel CİS'in içerisine poliakrilik asitin konulması ile oluşmaktadır. Bir hibrit materyal olan RMCİS, 1980 yılında üretilmiş olup, CİS'in dayanıklılığının az olması ve yüksek çözünürlük göstermesi gibi dezavantajları ortadan kaldırmak için piyasaya sürülmüştür (Aleisa ve ark., 2013). Fiziksel özellikleri ve yapıştırma karakteristikleri konvansiyonel CİS'e göre geliştirilmiştir. Bu nedenle, klinik olarak avantajlarından yararlanmak ve materyali diğer simanlarla karşılaştırarak başarısını değerlendirmek amacıyla çalışmamızda RMCİS'e de yer verilmiştir.

Biyoaktif siman, diğer flor salınımı yapan RMCİS'lerin yanı sıra fosfat ve kalsiyum salınımı da gerçekleştirmektedir (Stepp ve ark., 2018). Biyoaktif simanın, dual-cure yapıda bir RMCİS olduğu ve hidroksiapatite bağlanıp, diş yapısının yenilenmesini (remineralizasyonu) sağladığı belirtilmektedir (Stepp ve ark., 2018). Biyoaktif simanın hidroksiapatit formasyonunu stimüle etmesi ve diş yapısına entegre olması nedeniyle, minimal mikrosızıntı ve zirkonyuma iyi bir bağlantı sağlamaktadır (Stepp ve ark., 2018).

Stepp ve arkadaşları (2018) HZK'ların markalarına (Nusmile, EzCrowns) ve üretici firmalarının önerdiği siman materyallerine göre mikrosızıntılarını araştırmışlardır. Çekilmiş 40 daimi diş üzerinde yaptıkları bu çalışmada, iki farklı markaya ait (Nusmile ve EZCrowns) HZK'ları biyoaktif siman ve CİS ile simante edip 4 farklı grupta incelemişlerdir. Nusmile marka HZK'ların deneme kuronları mevcut olup, EZ-Crowns HZK'larda böyle bir deneme kuronu mevcut değildir. Bu nedenle ilgili çalışmada HZK'ların simantasyonu öncesinde EZ-Crowns marka kuronların içerisi tükürük ile kontamine edilmiş ardından su ile yıkanıp kurutulmuştur. Simantasyondan sonra 5-55°C sıcaklıkta, 6000 sıklusa tabii tutuktan sonra %2'lik bazik fuksin içerisinde beklettikten sonra mikrosızıntılarını steromikroskopta incelemişlerdir. Çalışma sonucunda, en düşük mikrosızıntı değerleri biyoaktif siman ile simante edilen gruplarda görülmüş olup, En düşük mikro sızıntı değerleri biyoaktif siman ile simante edilen Nusmile kuron grubundan elde edilmiştir (Stepp ve ark., 2018).

Cohn (2016) yaptığı 2 vakada simantasyon materyali olarak biyoaktif simanı kullanmış ve 2 yıllık sonucun başarılı olduğunu bildirmiştir (Cohn, 2016).

Farklı özellikteki siman materyalinin retansiyonunu incelediğimiz bu çalışmada, 4 farklı özellikteki simanla yapıştırılan HZK'larda herhangi bir kırılma ya da retansiyon kaybı görülmemiştir.

Monolitik zirkonyum kuronların basma dayanımlarının araştırıldığı çalışmalarda, kullanılan siman materyallerinin herhangi bir etkisinin olmadığı gösterilmiştir. Bu durumu, önceden prepare edilmiş dişe zirkonyum uyumlanması ve bu nedenle siman kalınlığının çok az olmasına bağlamışlardır (Stawarczyk ve ark., 2013; Schafer ve ark., 2014; Zesewitz ve ark., 2014; Nakamura ve ark., 2015).

Çalışmamızda ise yapıştırma siman kalınlığının fazla olması, kullanılan simanın özelliğine bağlı olarak HZK'ların basma direncinin farklı olabileceği öngörülmüştür. Sonuçlarımızda, gruplar arasında farklılık olduğu görülmüş olup, TSÖÇS'ye tabi tutulan ve tutulmayan gruptaki en yüksek basma direnci rezin siman ve CİS ile simante edilen HZK gruplarında bulunmuş olup, TSÖÇS'ye tabi tutulmayan örneklerde, bu iki grubun RMCIS ile simante edilen gruba göre, TSÖÇS'ye tabi tutulan örneklerde ise yine bu iki

grubun Biyoaktif siman ve RMCİS ile simante edilen gruplara göre anlamlı derecede basma direncinin yüksek olduğu gözlenmiştir. Bulgumuzu destekler şekilde, farklı özellikteki siman materyalleriyle simante edilen kuronların basma dirençlerinin ölçüldüğü başka çalışmalarda da, rezin simanın basma direncinin RMCİS'e göre daha yüksek olduğu belirtilmiştir (Behr ve ark., 2003; Nakamura ve ark., 2015). Araştırmacılar bu durumu, materyalin kendi basma direncinden ziyade, simanın kurona bağlanma kuvvetinden kaynaklanabileceğini savunmuşlardır (Behr ve ark., 2003; Nakamura ve ark., 2015). Bu yargıya göre RMCİS'in HZK bağlantısının da daha düşük olduğu sonucuna varılabilir.

TSÖÇS'nin simante edilen HZK'ların basma dirençleri üzerindeki etkisini incelediğimizde, her ne kadar TSÖÇS'ye tabi tutulmayan grupta, basma direncinin daha yüksek olması beklenilmesine rağmen, çalışmamızda TSÖÇS sonrası rezin siman, CİS ve RMCİS ile simante edilmiş HZK gruplarının basma direnci istatistiksel olarak anlamlı olmamakla birlikte daha düşük bulunmuştur (Vult von Steyern ve ark., 2006). Vult von Steyern ve arkadaşlarının (2006) yapmış oldukları çalışmalarında da benzer sonuçlar elde edilmiş olup, araştırmacılar bu durumu malzemelerin sahip oldukları sertleşme kapasitesinden ve/veya sertleşme fazlarının dışarıdan gelen streslerle en üst seviyeye gelmesinden kaynaklanıyor olabileceğini belirtmişlerdir (Vult von Steyern ve ark., 2006).

İn vitro çalışmamızdan elde edilen sonuçlara göre, en yüksek basma dayanımı rezin siman ile simante edilmiş HZK grubunda görülmüş olup, en düşük basma dayanım direnci ise biyoaktif siman ve RMCİS ile simante edilmiş HZK gruplarında gözlenmiştir. Ancak elde edilen en düşük basma dayanım test verilerinin dahi, Braun ve arkadaşlarının (1996) yapmış oldukları 6-12 yaş arası çocuklardaki maksimum çiğneme kuvvetinden (75-125N) daha fazla olduğu gözlenmiştir (Braun ve ark., 1996). Bu nedenle, tüm simanların basma direnci bakımından klinik kullanıma uygun oldukları söylenebilir.

5.2. Süt Azı Dişlerine Uygulanan Hazır Zirkonyum Kuronların Klinik Başarısının Değerlendirilmesinden Elde Edilen Sonuçların Tartışılması

Literatürde HZK'ların klinik başarısını inceleyen çalışmaların sayısı sınırlı olup, genellikle olgu raporları mevcuttur.

An ve arkadaşları (2015), üst çene, ön bölge, süt keser dişlerindeki ağrı şikayetiyle gelen 18 aylık bir kız çocuğuna uyguladıkları tedavi uygulamalarını rapor etmişlerdir. EÇÇ teşhisi konulan hastanın 61 numaralı dişine kanal tedavisi uygulaması yapıldığı, daha sonra üst bölge keser dört dişin strip kuron ile restore edildiği bildirilmiştir. Sekiz ay sonrasında, 62 numaralı dişinde travma sonucu kırık nedeniyle kliniğe tekrar gelen hastaya, üst restorasyon olarak açık yüzlü PÇK uygulaması yapılmıştır. Tedaviden kısa bir süre sonra tekrar travma nedeni ile kliniğe gelen hastanın 52 numaralı dişine kanal tedavisi uygulanmış ve açık yüzlü PÇK uygulaması yapılmıştır. Beş ay sonra 61 numaralı dişin strip kuronunun kırılması ile kliniğe tekrar gelen hastanın ebeveyni açık yüzlü PÇK kuronlarından estetik görünüm olarak memnun olmadıklarını ve daha estetik tedavi seçeneğini istediklerini belirtmiştir. Ebeveyninin bu isteğinin ardından uygun boyuttaki HZK'lar seçilip hastaya adeziv rezin siman kullanılarak uygulanmıştır. Tüm tedavi işlemleri sedasyon uygulaması altında yapılmıştır. Yapılan 6., 12. ve 18. aylık kontrollerinde HZK'larda herhangi bir düşme kırılma, dişlerde herhangi bir ağrı semptomuna rastlanmadığı bildirilmiştir (An ve ark., 2015).

Ashima ve arkadaşları (2014) 4 yaşındaki bir erkek çocuğun üst ön keserlerine kanal tedavisi uyguladıklarını ve sonrasında HZK uygulaması yaptıklarını belirtmişlerdir. Kanal tedavisi uygulaması sonrasında, post niteliğinde kanal içerisine CIS yerleştirilmiş ve kuronun üst yapısını desteklemek için CIS ile restore edilerek, rezin siman HZK simante edilmiştir. Otuz aylık takip periyotlarında, her 3 ayda bir kontrole çağırılan hastanın dişlerinde herhangi bir renk farklılığı veya kırılma olmadığını, çocuğun karşıt dişlerinde herhangi bir abrazyon görülmediğini bildirmişlerdir (Ashima ve ark., 2014).

El Shahawy ve O'Connell (2016) yaşları 2-5 arasında değişen 25 çocuk hastanın aşırı madde kayıplı üst çene ön bölge süt dişlerine uyguladıkları HZK'ların teknik ve retansiyon başarısını, 24 aylık takip süresince incelemişlerdir. Toplamda 86 diş, kanal tedavisi uygulandıktan sonra kor yapısını CIS (Fuji IX) ile hazırlamışlardır. Tüm kuronları

CİS (Fuji IX) ile simante etmişlerdir. Üçüncü ay kontrollerinde kuronlarda herhangi bir düşme veya kırılma gözlemlenmezken, 6. ay kontrollerinde bir HZK'nın bilinmeyen bir nedenle yerinden oynayıp kaybolduğu rapor edilmiştir (%98). On ikinci aydaki kontrollerinde, 2'si travma ve 1'inin nedeni bilinmeyen olmak üzere toplamda 3 HZK'nın yerinden oynadığı, 18. aylık kontrollerinde ise sert cisim ısırması, travma ve bilinmeyen nedenlerle 6 kuronun yerinden oynadığı bildirilmiştir. Yirmi dördüncü ay sonunda travma ve sert cisim ısırması gibi nedenlerle 6 dişin kaybedildiği belirtilmiş ve 61 HZK'nın ağızda kaldığı rapor edilmiştir. Çalışmada birinci yılda %95, ikinci yılda %80'lik başarı elde edilmiştir. Kuronlardaki mevcut kırılma ve/veya kopmaların diş kökünde veya HZK'da gözlenmediği, dişlerde gözlendiği bildirilmiştir. Aşırı madde kayıplı süt dişi restorasyonlarında kullanılan CİS'in, HZK'ların simantasyonunda üstün estetik özellikler sağladığını ve gingival doku ile iyi bir entegrasyon sağladığını belirtmişlerdir (El Shahawy ve O'Connell, 2016).

Cohn (2016), 3 yaşındaki EÇÇ mevcut olan bir erkek çocuğuna ön bölge keser dişlerine ve 6 yaşındaki bir erkek çocuğunun sol üst birinci süt azı dişindeki tam kuronal kaplama endikasyonlu dişine uyguladığı HZK'ları rapor etmiştir. Üç yaşındaki hastanın 2 hafta sonrasındaki, 6 yaşındaki hastanın 2 sene sonrasındaki kontrol randevularında oldukça fonksiyonel, sağlıklı ve estetik olarak ağızda kaldığını rapor etmiştir. İki hastanın ebeveynlerinin de sonuçtan memnun kaldıkları belirtilmiştir (Cohn, 2016).

Karaca ve arkadaşları (2013) yayımladıkları olgu raporunda, 4 yaşlarındaki 2 çocuğun aşırı madde kayıplı üst çene ön bölge süt dişlerine uyguladıkları HZK'ları sunmuşlardır. Rezin siman ile simante ettikleri HZK'ların 18 aylık takiplerinde teknik, biyolojik ve estetik olarak HZK'ları başarılı buldukları sonucuna varmışlardır. HZK'ların uygulamasının pratik ve başarılı olduğunu ve kısa süreli uygulama zamanı ile az düzeyde invaziv işleme, çocukların gülüşünde doğal görünümlü estetiğe sahip olabileceğini öne sürmüşlerdir (Karaca ve ark., 2013).

Taran ve Kaya'nın (2018) HZK ile PÇK uygulaması yapılan dişlerin etrafındaki gingival doku farklılıklarını kontrol gruplarıyla karşılaştırarak incelemişlerdir. HZK'yı biyoaktif siman (BioCem; RMCİS), PÇK'yı CİS (Fuji Plus) ile simante etmişlerdir. Kontrol süresi 12 ay olan çalışmada HZK uygulaması yapılan 15 kurondan 2'si düşmüş ve ebeveyn isteği

üzerine çalışma dışı bırakılmıştır. PÇK'ların hiçbirinde düşme görülmemiştir. Yaptıkları çalışma sonucunda HZK'ların PÇK'ya göre estetik açıdan daha üstün estetik özellik sağlamakta olduğunu bildirmişlerdir. HZK uygulanan dişlerde PÇK uygulanan dişlere göre daha az plak birikimi ve gingival inflamasyon olduğunu rapor etmişlerdir (Taran ve Kaya, 2018).

Holsinger ve arkadaşlarının (2016) yaptığı bir çalışmada, ön diş HZK uygulamasının klinik başarısını ve ebeveyn memnuniyetini 18 çocuk hastada uygulanan 57 HZK üzerinde incelemişlerdir. Sekiz diş sürme zamanı gelmesi nedeniyle düşmüş, 2 HZK düşmüş, 3 diş de enfeksiyon nedeniyle çekilmiştir. CİS ile simante edilen bu kuronların ortalama 20,8 ay sonraki kontrol randevu verilerinde, %96'sının ağızda sağlam olarak durduğu sonucuna varılmıştır. Ebeveynlerin HZK ile ilgili memnuniyetlerini değerlendirdikleri ankette, ebeveynler 10 üzerinden 9,3 puan vermişlerdir. Sadece 1 ebeveyn HZK'nın renginden memnun olmadığını belirtmiştir. Ebeveynlerin, HZK'nın çocuklarının ağız hijyenini ve görünüşünü geliştirdiği ile ilgili 5 üzerinden 4,7 skoru verdiklerini bildirmişlerdir. Bu çalışmada HZK'nın karşıt dişte herhangi bir abrazyon gözlenmediği rapor edilmiştir. HZK'ların üst çene ön bölge süt dişi restorasyonlarında kabul edilebilir bir restorasyon olduğunu öne sürmüşlerdir (Holsinger ve ark., 2016).

Çalışma sonucumuzda simantasyon materyalleri karşılaştırıldığında; gruplar arasında rezin siman (Grup B; GCem LinkForce) ile simante edilen grup en az başarı göstermiştir. Sonrasında biyoaktif siman (Grup A; Biocem) başarısızlık göstermiş olup, en yüksek başarıyı RMCİS (Grup D; FujiCem2) ile simante edilen kuronlarda gözlenmiştir. Çalışma sonucumuzda, toplam 15 kuron (7 düştü; 8 apse) kaybı görülmüş ve başarısızlıkla sonuçlanmıştır. Bu sonuç, dişte yapılan kesim miktarına ve izolasyonda yaşanan zorluklara da bağlanabilir. Clark ve ark. (2016), yaptıkları çalışmada HZK uygulaması için yapay dişlerde hacimsel olarak %18 oranında kesim yapılması gereği sonucuna varmışlardır (Clark ve ark., 2016). Bu durum, fazla preparasyon yapılması gerektirmekte ve preparasyon sonrasında da pulpal inflamasyonlara veya postoperatif hassasiyete neden olabileceğini göstermektedir. Ayrıca preparasyonun bitim yerinin gingival seviyenin altında olması nedeniyle kanama kontrolünün zor sağlanabilmesi, izolasyonu zorlaştırmaktadır.

Pani ve arkadaşlarının (2016) hem çocukların hem de ebeveynlerinin tedavi tercihlerini değerlendirdikleri çalışmada, yüzeysel çürüklü süt dişlerinin tedavisi haricindeki diğer çoğu tedavi tercihlerinde farklılıklar gözlemlendiği bildirilmiştir. Çalışmada tedavi seçenekleri olarak CİS, rezin kompozit, strip kuron, açık yüzlü PÇK ve zirkonyum kuronlar yer almıştır. Özellikle aşırı madde kayıplı süt dişlerinin restorasyonunda çocuklar ve ebeveynleri tedavi seçeneği olarak en fazla zirkonyum kuronu tercih ederlerken, en az tercih edilen tedavi seçeneği açık yüzlü PÇK'lar olmuştur (Pani ve ark., 2016).

Salami ve arkadaşlarının (2015) yaptığı çalışmada, süt dişlerinde uygulanan tam kuronal kaplama restorasyonlarını ebeveyn memnuniyetini değerlendirmişlerdir. Üç gruba ayrılan 39 çocuk hastanın dişlerine strip kuron, veneere edilmiş PÇK ve HZK uygulamaları yapılmıştır. Uygulamadan 1 yıl sonrasında kontrole çağrılmış, kuronların performansı ve ebeveynlerin memnuniyeti anket çalışması ile değerlendirilmiştir. Çalışma, renk açısından en az veneere edilmiş PÇK'lardan ve dayanıklılık açısından en az strip kurondan memnun olduğu belirlenmiştir. Ebeveynler şekil, renk, boyut ve dayanıklılık olarak en çok HZK'dan memnun olduklarını belirtmişlerdir (Salami ve ark., 2015).

Pozo ve Fuks (2014), 20 aylık bir kız çocuğuna uyguladıkları HZK'yı sunmuşlardır. Aşırı madde kayıplı çürük şikayeti ile kliniğe gelen hastanın üst ön bölge dişlerine HZK uygulamışlar ve 2 hafta sonraki kontrol randevusunda kuronun mükemmel uyuma sahip olduğunu ve dişetlerinin çok iyi olduğunu belirtmişlerdir. HZK uygulamasından 45 gün sonra ön bölge dişlerine gelen travma nedeniyle çocuk hasta kliniğe acil olarak getirilmiş ve yapılan klinik ve radyografik muayenede, sağ üst süt lateral dişte lüksasyon olduğunu ve perküsyona hassasiyet gösterdiğini bildirmişlerdir. Travma gören 52 numaralı dişin kuronunda herhangi bir yerinden oynama veya kırılma, çatlama gözlememişlerdir. Travmadan 2 ay sonraki kontrol randevusunda herhangi bir şikayet olmadığını, travma gören dişin dişetinin toparlandığını ve HZK'ların hiçbirinde herhangi bir kırık, yerinden çıkma görülmediğini, hepsinin stabil şekilde ağızda bulunduğunu rapor etmişlerdir (Planells del Pozo ve Fuks, 2014).

Çalışmamızda da HZK uygulanan çocukların cinsiyetlerinin ve kullanılan yapıştırma simanlarının, ebeveynlerin memnuniyetlerine, istatistiksel olarak anlamlı bir etkisi tespit edilmemiştir ($p>0,05$). Ebeveynlerin %92,45'i HZK'ların boyut ve görünümünden,

%90,56'sı renginden, %94,33'ü şeklinden memnun olduklarını belirtmişlerdir. Çalışma sonucumuzda, süt dişi kuron restorasyonlarına HZK uygulamaları estetik açıdan iyi bir alternatif olduğu görülmüştür.

Walia ve arkadaşları (2014) üst çene keser dişlerin üç farklı estetik tam kuronal restorasyonlarını (strip kuron, venere edilmiş PÇK ve HZK) karşılaştırarak klinik sonuçlarını değerlendirmişlerdir. Yaşları 3-5 arasında değişen 39 çocuk hastada 129 diş çalışmaya dahil edilmiştir. CİS ile simante edilen HZK'nın 6 ay sonraki kontrol değerlendirmelerinde, kuronların hiçbirinde herhangi bir düşme veya yerinden oynama gözlenmemiş ve retansiyon bakımından %100 başarılı bulunmuştur. Restorasyonların dişeti sağlığı üzerine etkileri incelendiğinde, strip kuron uygulanan dişlerdeki gingival skorunun artışını dişin preparasyonuna, simantasyonuna ve kuron marjinin konumuna bağlamışlardır. Strip kuron bitim yerinin dişeti üstü seviyesinden dişeti altı seviyesine doğru gidişyle orantılı olarak dişeti sağlığının kötüye gittiğini belirtmişlerdir. Venere edilmiş PÇK uygulaması yapılan dişlerin uygulama yapıldıktan 6 ay sonraki dişeti sağlığı incelendiğinde gingival skorlarında artış görüldüğü belirtilmiştir. Yapılan restorasyonlar arasında dişeti sağlığına en olumlu sonucun HZK uygulanan dişlerden alındığını rapor etmişlerdir. Bunun nedeni olarak zirkonyumun oldukça yüksek biyouyuma, pürüzsüz ve düzgün bir yüzeye sahip olmasına bağlı olarak plak tutulumunun ve dişeti irritasyonunun azalmasıyla gerçekleştiğini belirtmişlerdir. Karşıt dişte abrazyon miktarları kontrol edildiğinde, karşıt dişte sadece HZK'lar abrazyona sebep olmuştur. Bu kuronlar arasında retansiyon ve dişeti sağlığı bakımından en düşük başarı oranı strip kuronda gözlenmiştir (Walia ve ark., 2014).

Çalışmamızda, genel ağızın ortalama plak indeksi değerlerinde istatistiksel olarak anlamlı olmayan bir artış söz konusu olmuştur. Çalışmamızda, hastalara oral hijyen eğitiminin ilk randevudan itibaren her kontrolde tekrarlanması ile hastaların iyi bir oral hijyen seviyesine gelmeleri, çalışma sonuçlarımızı olumlu yönde etkilediği görülmüştür. HZK uygulanan dişlerin plak indeks değerleri incelendiğinde 1. ve 3. ay kontrollerinde istatistiksel olarak anlamlı farklılıklar gözlenmiş olup azalma görülmüştür. Zirkonyum esaslı kuronların pürüzsüz ve düzgün yüzey özelliklerine sahip olmasından dolayı plak tutulumunu azalttığı sonucuna varılmıştır. Sonraki takip randevularında istatistiksel olarak anlamlı olmayan bir

artış gözlenmiş, bu durumun randevular arası uzamasına bağlı oral motivasyon kaybı ile ilişkili olabileceğini düşünmekteyiz.

Çalışmamızdan elde ettiğimiz bir diğer sonuç da, genel ağız plak indeks ortalamaları ile HZK uygulanmış dişlerin plak indeksi karşılaştırıldığında, kontrol seansları arasında istatistiksel olarak anlamlı bir fark olduğu, HZK'lardaki plak birikiminin genel ağız ortalamasına göre daha az olduğudur.

Zirkonyum, çocuk diş hekimliğinde oldukça yeni kullanıma giren bir materyal olup genellikle protez ve implant tedavilerinde kullanılmaktadır. Zirkonyumun pürüzsüz yüzeye ve düşük plak birikimine yatkınlığına sahip olması nedeniyle, biyofilm tutulumu bakımından üstün özellikleri mevcuttur (Walia ve ark., 2014). Yamane ve ark. (2013), yaptıkları çalışmada, implant abutment materyallerine plak birikimine yatkınlıklarını inceleyip karşılaştırmışlar, zirkonyumun mine yapısındaki hidroksiapatitten farklı olmadığı sonucuna varmışlardır (Yamane ve ark., 2013).

Süt dişlerinin restoratif tedavisinde kuron uygulamaları sağlamlığı nedeniyle tercih edilmektedir. Ancak kuron uygulaması yapılmış dişlerin çevresindeki periodontal dokuda zamanla bozulma gerçekleşebilmektedir. Uzun dönemde kuron çevresindeki periodontal sağlığı, plak birikimine neden olan kuronun tam adaptasyonu, kenar kontağı ve dişeti cebi içerisindeki siman kalıntılarının olup olmamasıyla ilişkili olabilmektedir (López ve ark., 2014). Kuronların bitim konumunun subgingival pozisyonda yer almasıyla gingival dokudaki yıkıma ve plak birikimine de bağlı olarak gingival inflamasyonda artış görülmektedir. Kuron yüzeyinin pürüzlü olması, biyofilm birikimine neden olacağından dolayı oldukça büyük öneme sahiptir. Bu mikrobiyal birikim periodontal hastalıkları oluşturan oldukça önemli bir yapıya sahip olmaktadır (Hisbergues ve ark., 2009; Yamane ve ark., 2013). Bizim çalışmamızda HZK'ların gingival indeks kontrol verilerinde 1. ve 6. ay kontrol verileri arasında anlamlı bir farklılık olduğu sonucuna varılmış olup, gingival indekste azalma gözlenmiştir. Gingival indeks kontrol verilerinin 6. ve 12. ay ortalamaları karşılaştırıldığında istatistiksel olarak anlamlı bir artış oluşmuştur.

6. SONUÇ ve ÖNERİLER

Kuron restorasyonlarının başarısında kuronun çeşit ve materyalinin yanında yapıştırılmasında kullanılan simanın başarısı da kuron restorasyonunun başarısını belirleyen faktörler arasında yer almaktadır. Kullanılan kuron ve siman materyalinin dişeti sağlığına etkisi de klinik başarısı açısından önem arz etmektedir. Bu nedenlerle HZK uygulamasının klinik başarısını ve basma dayanımlarını incelediğimiz çalışmamızda,

- HZK'ların simantasyonunda kullanılan materyallerde basma dayanım direnci olarak rezin simanı en dayanıklı siman materyali olarak belirlenmesine rağmen, çocuk hastaların çiğneme kuvvetleri de göz önünde bulundurularak RMCİS, CİS ve biyoaktif simanın da güvenle kullanılabileceği görülmüştür.
- Özellikle HZK'ların simantasyonu için geliştirilmiş olan biyoaktif simanın kullanımının uzun dönem klinik çalışmalarla desteklenmesi gerekmektedir.
- HZK'ların simantasyonunda bizim kullandığımız siman materyallerinin hepsi retansiyon bakımından başarılı bulunmuş olmasına karşın, uygulama basamakları da göz önünde bulundurularak siman materyali hastaya göre tercih edilebilir.
- Zirkonyumun biyoyumlu ve pürüzsüz yapısı sayesinde genel ağız ortalamasına göre plak birikiminin daha az görülmesi HZK'ların oral hijyeni iyileştirebileceği, dişetinde daha az irritasyona neden olabileceğinden dolayı diğer kuron restorasyonlarına alternatif olarak tercih edilebilir.
- HZK'lar süt azı dişlerinde estetik, dayanıklı ve dişetine biyoyumlu bir materyal olarak diğer kuron materyallerine alternatif olarak kullanılabilir.

KAYNAKLAR

Aggarwal, S., Sahoo, S. R., Pandharkar, K. Corono-radicular biological restoration of maxillary central incisors by direct method. *Dent Res J (Isfahan)*. 2014;11(6):695-699.

Al-Amleh, B., Lyons, K., Swain, M. Clinical trials in zirconia: A systematic review. *J Oral Rehabil*. 2010; 37 (8): 641-652.

Aleisa, K., Alwazzan, K., Al-Dwairi, Z. N., Almoharib, H., Alshabib, A., Aleid, A., Lynch, E. Retention of zirconium oxide copings using different types of luting agents. *Journal of Dental Sciences*. 2013; 8: 392-398.

American Academy on Pediatric Dentistry Clinical Affairs Committee-Restorative Dentistry. American Academy on Pediatric Dentistry Council on Clinical. A. Guideline on pediatric restorative dentistry. *Pediatr Dent*. 2008; 30 (7 Suppl): 163-169.

An, S., Shim, Y., Park, S. Aesthetic rehabilitation in maxillary anterior tooth with early childhood caries using zirkiz® crown: Long-term follow-up. *INDJST*. 2015; 8 (25): 1-5.

Anuradha, K., Bargale, S., Shah, S., Ardeshana, A. Esthetic crowns in primary dentitionreestablishing the innocent smile. *J Adv Med Dent Scie Res*. 2015; 3 (3): 46-52.

Anusavice, K. J., Phillips, R. W., Shen, C., Rawls, H. R. Philips's science of dental materials. In (11th ed.). St. Louis, Mo. Elsevier/Saunders, 2003a.

Anusavice, K. J. Informatics systems to assess and apply clinical research on dental restorative materials. *Adv Dent Res*. 2003b; 17: 43-48.

Ashima, G., Sarabjot, K. B., Gauba, K., Mittal, H. C. Zirconia crowns for rehabilitation of decayed primary incisors: An esthetic alternative. *J Clin Pediatr Dent*. 2014; 39 (1): 18-22.

Atieh, M. Stainless steel crown versus modified open-sandwich restorations for primary molars: A 2-year randomized clinical trial. *Int J Paediatr Dent*. 2008; 18 (5): 325-332.

Bahannan, S., Lacefield, W. R. An evaluation of three methods of bonding resin composite to stainless steel. *Int J Prosthodont.* 1993; 6 (5): 502-505.

Baker, L. H., Moon, P., Mourino, A. P. Retention of esthetic veneers on primary stainless steel crowns. *ASDC J Dent Child.* 1996; 63 (3): 185-189.

Bankoglu Gungor, M., Karakoca Nemli, S. Fracture resistance of cad-cam monolithic ceramic and veneered zirconia molar crowns after aging in a mastication simulator. *J Prosthet Dent.* 2018; 119 (3): 473-480.

Bashaer, S. A., Medhat, M. A., Sumer, M. A., Najlaa, M. A., Moaz, H. A. Clinical evaluation between zirconia crowns and stainless steel crowns in primary molars teeth. *J Pediatr Dent.* 2017; 5 (1): 21-27.

Bayırlı, G. Diş hekimliği maddeler bilgisi (96 ed.): İstanbul Üniversitesi Diş Hekimliği Fakültesi Yayınları; 1999.

Behr, M., Rosentritt, M., Mangelkramer, M., Handel, G. The influence of different cements on the fracture resistance and marginal adaptation of all-ceramic and fiber-reinforced crowns. *Int J Prosthodont.* 2003; 16 (5): 538-542.

Belduz Kara, N. Geleneksel paslanmaz çelik kuronların ve farklı şekillerde estetik hale getirilmiş kuronların klinik ve radyografik başarılarının ve gingival dokularda meydana getirdikleri değişikliklerin değerlendirilmesi Atatürk Üniversitesi, (Doktora), 2008, Erzurum (Danışman Prof. Dr. Yılmaz Y.).

Bimstein, E. The normal gingiva and periodontium. In Bimstein E, Needleman HL, Karimbux N, Van Dyke TE (eds). *Periodontal and gingival health and diseases.* UK: Martin Dunitz; 2001: 19-27.

Blatz, M. B., Sadan, A., Martin, J., Lang, B. In vitro evaluation of shear bond strengths of resin to densely-sintered high-purity zirconium-oxide ceramic after long-term storage and thermal cycling. *J Prosthet Dent.* 2004; 91 (4): 356-362.

Braun, S., Hnat, W. P., Freudenthaler, J. W., Marcotte, M. R., Honigle, K., Johnson, B. E. A study of maximum bite force during growth and development. *Angle Orthod.* 1996; 66 (4): 261-264.

Breeding, L. C., Dixon, D. L., Caughman, W. F. The curing potential of light-activated composite resin luting agents. *J Prosthet Dent.* 1991; 65 (4): 512-518.

Burgess, J. O., Walker, R., Davidson, J. M. Posterior resin-based composite: Review of the literature. *Pediatr Dent.* 2002; 24 (5): 465-479.

Burke, F. J., Combe, E. C., Douglas, W. H. Dentine bonding systems: 1. Mode of action. *Dent Update.* 2000; 27 (2): 85-88, 90, 92-83.

Cales, B. Zirconia as a sliding material: Histologic, laboratory, and clinical data. *Clin Orthop Relat Res.* 2000; (379): 94-112.

Carranza, F. A. Carranza's Clinical Periodontology. Philadelphia: 11th edition, WB Saunders; 2012.

Carrel, R., Tanzilli, R. A veneering resin for stainless steel crowns. *J Pedod.* 1989; 14 (1): 41-44.

Champagne, C., Waggoner, W., Ditmyer, M., Casamassimo, P. S., MacLean, J. Parental satisfaction with preveneered stainless steel crowns for primary anterior teeth. *Pediatr Dent.* 2007; 29 (6): 465-469.

Chitmongkolsuk, S., Heydecke, G., Stappert, C., Strub, J. R. Fracture strength of all-ceramic lithium disilicate and porcelain-fused-to-metal bridges for molar replacement after dynamic loading. *Eur J Prosthodont Restor Dent.* 2002; 10 (1): 15-22.

Cho, S. Y., Cheng, A. C. A review of glass ionomer restorations in the primary dentition. *J Can Dent Assoc.* 1999; 65 (9): 491-495.

Chong, K. H., Chai, J., Takahashi, Y., Wozniak, W. Flexural strength of in-ceram alumina and in-ceram zirconia core materials. *Int J Prosthodont.* 2002; 15 (2): 183-188.

Christel, P., Meunier, A., Heller, M., Torre, J. P., Peille, C. N. Mechanical properties and short-term in-vivo evaluation of yttrium-oxide-partially-stabilized zirconia. *J Biomed Mater Res.* 1989; 23 (1): 45-61.

Chu, F. C., Yim, T. M., Wei, S. H. Clinical considerations for reattachment of tooth fragments. *Quintessence Int.* 2000; 31 (6): 385-391.

Citron, C. I. Esthetics in *Pediatr Dent.* N Y State Dent J. 1995; 61 (2): 30-33.

Clark, L., Wells, M. H., Harris, E. F., Lou, J. Comparison of amount of primary tooth reduction required for anterior and posterior zirconia and stainless steel crowns. *Pediatr Dent.* 2016; 38 (1): 42-46.

Clarke, I. C., Manaka, M., Green, D. D., Williams, P., Pezzotti, G., Kim, Y. H., Ries, M., Sugano, N., Sedel, L., Delauney, C., Nissan, B. B., Donaldson, T., Gustafson, G.A. Current status of zirconia used in total hip implants. *J Bone Joint Surg Am.* 2003; 85-A Suppl 4: 73-84.

Claus, H. The structure and microstructure of dental porcelain in relationship to the firing conditions. *Int J Prosthodont.* 1989; 2 (4): 376-384.

Cohn, C. Zirconia-prefabricated crowns for pediatric patients with primary dentition: Technique and cementation for esthetic outcomes. *Compend Contin Educ Dent.* 2016; 37 (8): 554-558.

Conrad, H. J., Seong, W. J., Pesun, I. J. Current ceramic materials and systems with clinical recommendations: A systematic review. *J Prosthet Dent.* 2007; 98 (5): 389-404.

Coutinho, E., Yoshida, Y., Inoue, S., Fukuda, R., Snauwaert, J., Nakayama, Y., De Munck, J., Lambrechts, P., Suzuki, K., Van Meerbeek, B. Gel phase formation at resin-modified glass-ionomer/tooth interfaces. *J Dent Res.* 2007; 86 (7): 656-661.

Craig, R. G. Advances in biomaterials from 1957 to 1997. *J Oral Rehabil.* 1999; 26 (11): 841-846.

Powers, J. M. Cements. In Craig, R. G., Powers, J. M, (eds). Restorative dental materials, St. Louis: Mosby In (11 ed.), 2002: 232-257, 593-634.

Croll, T. P. Bonded composite resin crowns for primary incisors: Technique update. Quintessence Int. 1990; 21 (2): 153-157.

Croll, T. P. Primary incisor restoration using resin-veneered stainless steel crowns. ASDC J Dent Child. 1998; 65 (2): 89-95.

Croll, T. P., Helpin, M. L. Preformed resin-veneered stainless steel crowns for restoration of primary incisors. Quintessence Int. 1996; 27 (5): 309-313.

Davidson, C. L. Advances in glass-ionomer cements. J Appl Oral Sci. 2006;14Suppl:3-9.

Davis, L. G., Ashworth, P. D., Spriggs, L. S. Psychological effects of aesthetic dental treatment. J Dent. 1998; 26 (7): 547-554.

Dayangaç, B. Kompozit rezin restorasyonlar. Ankara: Güneş Kitabevi Ltd Şti; 2000.

De Aza, A. H., Chevalier, J., Fantozzi, G., Schehl, M., Torrecillas, R. Crack growth resistance of alumina, zirconia and zirconia toughened alumina ceramics for joint prostheses. Biomaterials. 2002; 23 (3): 937-945.

Delima AJ, Sjödin BE, Tonetti MS, Bimstein E, Newman HN, Van Dyke TE. Periodontal diseases in children, adolescents, and young adults. In: Bimstein E, Needleman HL, Karimbux N, Van Dyke TE (eds.). Periodontal and Gingival Health and Diseases, 11th ed. UK; Martin Dunitz Ltd: 2001, p.75-105.

Denry, I., Kelly, J. R. State of the art of zirconia for dental applications. Dent Mater. 2008; 24 (3): 299-307.

Diaz-Arnold, A. M., Vargas, M. A., Haselton, D. R. Current status of luting agents for fixed prosthodontics. J Prosthet Dent. 1999; 81 (2): 135-141.

Duggal, M. S., Curzon, M. E. J., Fayle, S. A., Toumba, K. J., Robertson, A. J. Restorative techniques in paediatric dentistry. 2nd ed. Martin Dunitz, London, UK. CRC Press; 2002, p: 74-94.

Mc Cabe J.F. Çeviren: Emine Nayır. Diş hekimliği maddeler bilgisi, 7. Baskı, İstanbul Üniversitesi Basımevi ve Fil Merkezi, İstanbul, 1999, p:64-70.

Ehlers, V., Kampf, G., Stender, E., Willershausen, B., Ernst, C. P. Effect of thermocycling with or without 1 year of water storage on retentive strengths of luting cements for zirconia crowns. *J Prosthet Dent.* 2015; 113 (6): 609-615.

Ehrmann, E. H. Restoration of a fractured incisor with exposed pulp using original tooth fragment: Report of case. *J Am Dent Assoc.* 1989; 118 (2): 183-185.

Einwag, J., Dunninger, P. Stainless steel crown versus multisurface amalgam restorations: An 8-year longitudinal clinical study. *Quintessence Int.* 1996; 27 (5): 321-323.

el-Mowafy, O. M., Rubo, M. H., el-Badrawy, W. A. Hardening of new resin cements cured through a ceramic inlay. *Oper Dent.* 1999; 24 (1): 38-44.

El Shahawy, O. I., O'Connell, A. C. Successful restoration of severely mutilated primary incisors using a novel method to retain zirconia crowns - two year results. *J Clin Pediatr Dent.* 2016; 40 (6): 425-430.

Ernst, C. P., Cohnen, U., Stender, E., Willershausen, B. In vitro retentive strength of zirconium oxide ceramic crowns using different luting agents. *J Prosthet Dent.* 2005; 93 (6): 551-558.

Everson, P., Addison, O., Palin, W. M., Burke, F. J. Improved bonding of zirconia substructures to resin using a "glaze-on" technique. *J Dent.* 2012; 40 (4): 347-351.

Forss, H., Widstrom, E. From amalgam to composite: Selection of restorative materials and restoration longevity in finland. *Acta Odontol Scand.* 2001; 59 (2): 57-62.

Frankenberger, R., Strobel, W. O., Kramer, N., Lohbauer, U., Winterscheidt, J., Winterscheidt, B., Petschelt, A. Evaluation of the fatigue behavior of the resin-dentin bond with the use of different methods. *J Biomed Mater Res B Appl Biomater.* 2003; 67 (2): 712-721.

Fuks, A. B., Ram, D., Eidelman, E. Clinical performance of esthetic posterior crowns in primary molars: A pilot study. *Pediatr Dent.* 1999; 21 (7): 445-448.

Gargari, M., Gloria, F., Napoli, E., Pujia, A. M. Zirconia: Cementation of prosthetic restorations. Literature review. *Oral Implantol (Rome).* 2010; 3 (4): 25-29.

Goldberg, M. Deciduous tooth and dental caries. *Ann Pediatr Child Health* 2017; 5 (1): 1120-1125.

Gross, L. C., Griffen, A. L., Casamassimo, P. S. Compomers as class ii restorations in primary molars. *Pediatr Dent.* 2001; 23 (1): 24-27.

Guazzato, M., Albakry, M., Ringer, S. P., Swain, M. V. Strength, fracture toughness and microstructure of a selection of all-ceramic materials. Part ii. Zirconia-based dental ceramics. *Dent Mater.* 2004; 20 (5): 449-456.

Guazzato, M., Albakry, M., Swain, M. V., Ironside, J. Mechanical properties of in-ceram alumina and in-ceram zirconia. *Int J Prosthodont.* 2002; 15 (4): 339-346.

Guelmann, M., Gehring, D. F., Turner, C. Retention of veneered stainless steel crowns on replicated typodont primary incisors: An in vitro study. *Pediatr Dent.* 2003; 25 (3): 275-278.

Harris, N. O., Willmann, D. E., Periodontal disease prevention: risk assesment and evaluation. In:Harris NO, Garcia-Godoy F, eds. *Primary Preventive Dentistry.* 5th ed. A Appleton & Lange Company, Stamford; Connecticut; 1999, p: 327-351.

Hartmann, C. R. The open-face stainless steel crown: An esthetic technique. *ASDC J Dent Child.* 1983; 50 (1): 31-33.

Heintze, S. D. Crown pull-off test (crown retention test) to evaluate the bonding effectiveness of luting agents. *Dent Mater.* 2010; 26 (3): 193-206.

Herbst, H. A., Mourino, A. P., Moon, P. C. Retention of composites on alumina-blasted stainless steel crowns. *J Pedod.* 1988; 12 (2): 179-189.

Hill, E. E. Dental cements for definitive luting: A review and practical clinical considerations. *Dent Clin North Am.* 2007; 51 (3): 643-658.

Hisbergues, M., Vendeville, S., Vendeville, P. Zirconia: Established facts and perspectives for a biomaterial in dental implantology. *J Biomed Mater Res B Appl Biomater.* 2009; 88 (2): 519-529.

Holsinger, D. M., Wells, M. H., Scarbecz, M., Donaldson, M. Clinical evaluation and parental satisfaction with pediatric zirconia anterior crowns. *Pediatr Dent.* 2016; 38 (3): 192-197.

Hosey, M., Deery, C., Waterhouse, P. *Paediatric cariology.* London: Quintessence Publishing Co, Ltd; 2004.

Inokoshi, M., Kameyama, A., De Munck, J., Minakuchi, S., Van Meerbeek, B. Durable bonding to mechanically and/or chemically pre-treated dental zirconia. *J Dent.* 2013; 41 (2): 170-179.

Junge, T., Nicholls, J. I., Phillips, K. M., Libman, W. J. Load fatigue of compromised teeth: A comparison of 3 luting cements. *Int J Prosthodont.* 1998; 11 (6): 558-564.

Karaca, S., Ozbay, G., Kargul, B. Primary zirconia crown restorations for children with early childhood caries. *Acta stomatol Croat.* 2013; 47 (1): 64-71.

Karatoprak, O., Kırzioğlu, Z. Paslanmaz çelik kuron yerleştirilmiş dişlerde, dişeti dokularının değerlendirilmesi. *Atatürk Üniv. Diş Hek. Fak. Derg.* 1998; 8 (2): 50-55.

Kasaz, A. C., Pena, C. E., de Alexandre, R. S., Viotti, R. G., Santana, V. B., Arrais, C. A., Giannini, M., Reis, A. F. Effects of a peripheral enamel margin on the long-term bond

strength and nanoleakage of composite/dentin interfaces produced by self-adhesive and conventional resin cements. *J Adhes Dent.* 2012; 14 (3): 251-263.

Kern, M., Wegner, S. M. Bonding to zirconia ceramic: Adhesion methods and their durability. *Dent Mater.* 1998; 14 (1): 64-71.

Kırzioğlu, Z., Yılmaz, Y. Süt Ön Dişler İçin İndirekt Yöntemle Hazırlanan Kuronların Karşılaştırılması. *Atatürk Üni.Diş Hek. Fak. Derg.* 2000: 10:1-6.

Kim, B. K., Bae, H. E., Shim, J. S., Lee, K. W. The influence of ceramic surface treatments on the tensile bond strength of composite resin to all-ceramic coping materials. *J Prosthet Dent.* 2005; 94 (4): 357-362.

Kinane, D. F., Stathopoulou, P. G., Papapanou, P. N. Periodontal diseases. *Nat Rev Dis Primers.* 2017; 3: 17038.

Kindelan, S., Day, P., Nichol, R., Willmott, N., Fayle, S. Uk national clinical guidelines in paediatric dentistry: Stainless steel preformed crowns for primary molars. *Int J Paediatr Dent.* 2008;18 Suppl 1:20-28

Knobloch, L. A., Kerby, R. E., Seghi, R., Berlin, J. S., Lee, J. S. Fracture toughness of resin-based luting cements. *J Prosthet Dent.* 2000; 83 (2): 204-209.

Koch, G., Poulsen, S. Çocuk diş hekimliğinde klinik yaklaşım (G. Aren Ed. 1 ed.). İstanbul: Tor Ofset; 2009, p:

Kugel, G., Ferrari, M. The science of bonding: From first to sixth generation. *J Am Dent Assoc.* 2000; 131 Suppl: 20S-25S.

Kupietzky, A. Bonded resin composite strip crowns for primary incisors: Clinical tips for a successful outcome. *Pediatr Dent.* 2002; 24 (2): 145-148.

Kupietzky, A., Waggoner, W. F. Parental satisfaction with bonded resin composite strip crowns for primary incisors. *Pediatr Dent.* 2004; 26 (4): 337-340.

Ladha, K., Verma, M. Conventional and contemporary luting cements: An overview. *J Indian Prosthodont Soc.* 2010; 10 (2): 79-88.

Larson, T. D. Cementation: Methods and materials. Part two. *Northwest Dent.* 2013; 92 (6): 29-35.

Lin, J., Shinya, A., Gomi, H., Shinya, A. Bonding of self-adhesive resin cements to enamel using different surface treatments: Bond strength and etching pattern evaluations. *Dent Mater J.* 2010; 29 (4): 425-432.

Longhurst, P., Johnson, N. W., Hopps, R. M. Differences in lymphocyte and plasma cell densities in inflamed gingiva from adults and young children. *J Periodontol.* 1977; 48 (11): 705-710.

López, D., Buendía, E., Sánchez, M., Millán, M., Suárez, Á. Predisposing factors for gingival inflammation associated with steel crowns on temporary teeth in the pediatric population. A systematic literature review. *Rev Fac Odontol Univ Antioq.* 2014; 26 (1): 152-163.

Luke, L. S., Reisbick, M. H. Polycarbonate crowns. In Stewart, R. E., Barber, T. K., Troutman, K. C., Wei, S. H. Y. *Pediatric Dent.* St. Louis: CV Mosby; 1982, p: 894-898.

Luthardt, R. G., Holzhuter, M., Sandkuhl, O., Herold, V., Schnapp, J. D., Kuhlisch, E., Walter, M. Reliability and properties of ground y-tzp-zirconia ceramics. *J Dent Res.* 2002; 81 (7): 487-491.

Luthy, H., Loeffel, O., Hammerle, C. H. Effect of thermocycling on bond strength of luting cements to zirconia ceramic. *Dent Mater.* 2006; 22 (2): 195-200.

MacLean, J. K., Champagne, C. E., Waggoner, W. F., Ditmyer, M. M., Casamassimo, P. Clinical outcomes for primary anterior teeth treated with veneered stainless steel crowns. *Pediatr Dent.* 2007; 29 (5): 377-381.

Mahmoodi, N., Hooshmand, T., Heidari, S., Khoshro, K. Effect of sandblasting, silica coating, and laser treatment on the microtensile bond strength of a dental zirconia ceramic to resin cements. *Lasers Med Sci.* 2016; 31 (2): 205-211.

Mandroli, P. S. Biologic restoration of primary anterior teeth: A case report. *J Indian Soc Pedod Prev Dent.* 2003; 21 (3): 95-97.

Marshall, G. W., Jr., Marshall, S. J., Kinney, J. H., Balooch, M. The dentin substrate: Structure and properties related to bonding. *J Dent.* 1997; 25 (6): 441-458.

Mathewson, R.J., Primosch, R. E., Robertson, D. Stainless steel crown procedures for posterior primary teeth. In Mathewson R. J., Primosch, R. E., Robertson, D, eds. *Fundamentals of pediatric dentistry.* 2nd ed. Chicago, Illinois: Quintessence Publishing Co; 1987, p: 252-266.

McKnight-Hanes, C., Myers, D. R., Davis, H. C. Dentists' perceptions of the variety of dental services provided for children. *ASDC J Dent Child.* 1994; 61 (4): 282-284.

McLaren, E. A. All-ceramic alternatives to conventional metal-ceramic restorations. *Compend Contin Educ Dent.* 1998; 19 (3): 307-308.

McLean, J. W. The clinical use of glass-ionomer cements. *Dent Clin North Am.* 1992; 36 (3): 693-711.

McLean, J. W., Wilson, A. D., Prosser, H. J. Development and use of water-hardening glass-ionomer luting cements. *J Prosthet Dent.* 1984; 52 (2): 175-181.

Md, I., Singh Dhull, K., Nandlal, B., Kumar Ps, P., Singh Dhull, R. Biological restoration in pediatric dentistry: A brief insight. *Int J Clin Pediatr Dent.* 2014; 7 (3): 197-201.

Menon, N. S., Kumar, G. P., Jnanadev, K. R., Satish Babu, C. L., Shetty, S. Assessment and comparison of retention of zirconia copings luted with different cements onto zirconia and titanium abutments: An in vitro study. *J Indian Prosthodont Soc.* 2016; 16 (2): 136-141.

Messer, L. B., Levering, N. J. The durability of primary molar restorations: II. Observations and predictions of success of stainless steel crowns. *Pediatr Dent*. 1988; 10 (2): 81-85.

Meyer, J. M., Cattani-Lorente, M. A., Dupuis, V. Compomers: Between glass-ionomer cements and composites. *Biomaterials*. 1998; 19 (6): 529-539.

Mitchell, C. A., Douglas, W. H., Cheng, Y. S. Fracture toughness of conventional, resin-modified glass-ionomer and composite luting cements. *Dent Mater*. 1999; 15 (1): 7-13.

Mjor, I. A. Repair versus replacement of failed restorations. *Int Dent J*. 1993; 43 (5): 466-472.

Mjor, I. A., Dahl, J. E., Moorhead, J. E. Placement and replacement of restorations in primary teeth. *Acta Odontol Scand*. 2002; 60 (1): 25-28.

Moll, K., Fritzenschaft, A., Haller, B. In vitro comparison of dentin bonding systems: Effect of testing method and operator. *Quintessence Int*. 2004; 35 (10): 845-852.

Moon, H. J., Lee, Y. K., Lim, B. S., Kim, C. W. Effects of various light curing methods on the leachability of uncured substances and hardness of a composite resin. *J Oral Rehabil*. 2004; 31 (3): 258-264.

Mortada, A., King, N. M. A simplified technique for the restoration of severely mutilated primary anterior teeth. *J Clin Pediatr Dent*. 2004; 28 (3): 187-192.

Mount, G. J. Glass ionomers: A review of their current status. *Oper Dent*. 1999; 24 (2): 115-124.

Muhamad, A., Azzaldeen, A., Mai, A. Strip crowns technique for restoration of primary anterior teeth: Case report. *IOSR-JDMS*. 2015; 14 (12): 48-53.

Myers, D. R. A modified technique for the restoration of primary incisors with polycarbonate crowns. *J Am Dent Assoc*. 1975; 90 (5): 989-991.

Nagarathna, C., Thimmegowda, U., Basavarajendrappa, R., Bhat, P. The utility of open-faced anterior stainless steel crown restoration among pediatric dentists as a lucrative esthetic option in primary incisors. *J Pharm Pharm Sci.* 2016; 5 (12): 1568-1577.

Nakabayashi, N., Pashley, D. H. Hybridization of dental hard tissues. (Vol. 1). Tokyo: Quintessence Publishing; 1998, p: 1-20.

Nakamura, K., Harada, A., Inagaki, R., Kanno, T., Niwano, Y., Milleding, P., Ortengren, U. Fracture resistance of monolithic zirconia molar crowns with reduced thickness. *Acta Odontol Scand.* 2015; 73 (8): 602-608.

Nikaido, T., Kunzelmann, K. H., Ogata, M., Harada, N., Yamaguchi, S., Cox, C. F., Hickel, R., Tagami, J. The in vitro dentin bond strengths of two adhesive systems in class i cavities of human molars. *J Adhes Dent.* 2002; 4 (1): 31-39.

Nitkin, D. A., Rosenberg, H. M., Yaari, A. M. An improved technique for the retention of polycarbonate crowns. *ASDC J Dent Child.* 1977; 44 (2): 108-110.

No authors listed. Treatment of plaque-induced gingivitis, chronic periodontitis, and other clinical conditions. *Pediatr Dent.* 2017; 39 (6): 445-454.

O'Brien, W. J. Dental materials and their selection. 3rd ed. USA: Quintessence Publishing; 2002.

Ogimoto, T., Ogawa, T. Simple and sure protection of crown margins from moisture in cementation. *J Prosthet Dent.* 1997; 78 (2): 225.

Oliveira, M., Cesar, P. F., Giannini, M., Rueggeberg, F. A., Rodrigues, J., Arrais, C. A. Effect of temperature on the degree of conversion and working time of dual-cured resin cements exposed to different curing conditions. *Oper Dent.* 2012; 37 (4): 370-379.

Ozcan, M., Nijhuis, H., Valandro, L. F. Effect of various surface conditioning methods on the adhesion of dual-cure resin cement with mdp functional monomer to zirconia after thermal aging. *Dent Mater J.* 2008; 27 (1): 99-104.

Page, J., Welbury, R. R. Operative treatment of dental caries. In Welbury R.R. eds. Pediatric Dentistry. New York: Oxford University Press Inc; 2001, p: 135-155.

Pair, R. L., Udin, R. D., Tanbonliong, T. Materials used to restore class ii lesions in primary molars: A survey of california pediatric dentists. *Pediatr Dent*. 2004; 26 (6): 501-507.

Pani, S. C., Saffan, A. A., AlHobail, S., Bin Salem, F., AlFuraih, A., AlTamimi, M. Esthetic concerns and acceptability of treatment modalities in primary teeth: A comparison between children and their parents. *Int J Dent*. 2016; 2016: 3163904.

Papathanasiou, A. G., Curzon, M. E., Fairpo, C. G. The influence of restorative material on the survival rate of restorations in primary molars. *Pediatr Dent*. 1994; 16 (4): 282-288.

Peretz, B., Ram, D. Restorative material for children's teeth: Preferences of parents and children. *ASDC J Dent Child*. 2002; 69 (3): 243-248, 233.

Petersen, P. E., Lennon, M. A. Effective use of fluorides for the prevention of dental caries in the 21st century: The who approach. *Community Dent Oral Epidemiol*. 2004; 32 (5): 319-321.

Piconi, C., Maccauro, G. Zirconia as a ceramic biomaterial. *Biomaterials*. 1999; 20 (1): 1-25.

Pilathadka, S., Vahalova, D., Vosahlo, T. The zirconia: A new dental ceramic material. An overview. *Prague Med Rep*. 2007; 108 (1): 5-12.

Pinheiro, S. L., Bonecker, M. J., Duarte, D. A., Imparato, J. C., Oda, M. Bond strength analysis of intracanal posts used in anterior primary teeth: An in vitro study. *J Clin Pediatr Dent*. 2006; 31 (1): 32-34.

Piwowarczyk, A., Lauer, H. C., Sorensen, J. A. In vitro shear bond strength of cementing agents to fixed prosthodontic restorative materials. *J Prosthet Dent*. 2004; 92 (3): 265-273.

Piwowarczyk, A., Lauer, H. C., Sorensen, J. A. The shear bond strength between luting cements and zirconia ceramics after two pre-treatments. *Oper Dent.* 2005; 30 (3): 382-388.

Planells del Pozo, P., Fuks, A. B. Zirconia crowns--an esthetic and resistant restorative alternative for ecc affected primary teeth. *J Clin Pediatr Dent.* 2014; 38 (3): 193-195.

Policy on early childhood caries (ecc): Classifications, consequences, and preventive strategies. *Pediatr Dent.* 2017; 39 (6): 59-61.

Rabelo, R. T., Caldo-Teixeira, A. S., Puppim-Rontani, R. M. An alternative aesthetic restoration for extensive coronal destruction in primary molars: Indirect restorative technique with composite resin. *J Clin Pediatr Dent.* 2005; 29 (4): 277-281.

Raigrodski, A. J. Contemporary all-ceramic fixed partial dentures: A review. *Dent Clin North Am.* 2004; 48 (2): viii, 531-544.

Raigrodski, A. J., Chiche, G. J. The safety and efficacy of anterior ceramic fixed partial dentures: A review of the literature. *J Prosthet Dent.* 2001; 86 (5): 520-525.

Raigrodski, A. J., Chiche, G. J., Potiket, N., Hochstedler, J. L., Mohamed, S. E., Billiot, S., Mercante, D. E. The efficacy of posterior three-unit zirconium-oxide-based ceramic fixed partial dental prostheses: A prospective clinical pilot study. *J Prosthet Dent.* 2006; 96 (4): 237-244.

Ram, D., Fuks, A. B., Eidelman, E. Long-term clinical performance of esthetic primary molar crowns. *Pediatr Dent.* 2003; 25 (6): 582-584.

Ram, D., Peretz, B. Composite crown-form crowns for severely decayed primary molars: A technique for restoring function and esthetics. *J Clin Pediatr Dent.* 2000; 24 (4): 257-260.

Ramires-Romito, A. C., Wanderley, M. T., Oliveira, M. D., Imperato, J. C., Correa, M. S. Biologic restoration of primary anterior teeth. *Quintessence Int.* 2000; 31 (6): 405-411.

Randall, R. C. Preformed metal crowns for primary and permanent molar teeth: Review of the literature. *Pediatr Dent*. 2002; 24 (5): 489-500.

Randall, R. C., Vrijhoef, M. M., Wilson, N. H. Efficacy of preformed metal crowns vs. Amalgam restorations in primary molars: A systematic review. *J Am Dent Assoc*. 2000; 131 (3): 337-343.

Rekow, E. D., Harsono, M., Janal, M., Thompson, V. P., Zhang, G. Factorial analysis of variables influencing stress in all-ceramic crowns. *Dent Mater*. 2006; 22 (2): 125-132.

Roberts, C., Lee, J. Y., Wright, J. T. Clinical evaluation of and parental satisfaction with resin-faced stainless steel crowns. *Pediatr Dent*. 2001; 23 (1): 28-31.

Roberts, J. F., Attari, N., Sherriff, M. The survival of resin modified glass ionomer and stainless steel crown restorations in primary molars, placed in a specialist paediatric dental practice. *Br Dent J*. 2005; 198 (7): 427-431.

Roberts, J. F., Sherriff, M. The fate and survival of amalgam and preformed crown molar restorations placed in a specialist paediatric dental practice. *Br Dent J*. 1990; 169 (8): 237-244.

Rohr, N., Brunner, S., Martin, S., Fischer, J. Influence of cement type and ceramic primer on retention of polymer-infiltrated ceramic crowns to a one-piece zirconia implant. *J Prosthet Dent*. 2018; 119 (1): 138-145.

Rohr, N., Coldea, A., Zitzmann, N. U., Fischer, J. Loading capacity of zirconia implant supported hybrid ceramic crowns. *Dent Mater*. 2015; 31 (12): e279-288.

Rosenstiel, S. F., Land, M. F., Crispin, B. J. Dental luting agents: A review of the current literature. *J Prosthet Dent*. 1998; 80 (3): 280-301.

Rosentritt, M., Plein, T., Kolbeck, C., Behr, M., Handel, G. In vitro fracture force and marginal adaptation of ceramic crowns fixed on natural and artificial teeth. *Int J Prosthodont*. 2000; 13 (5): 387-391.

Sadighpour, L., Fazel, A., Geramipannah, F., Allahdadi, M. Effect of resin cement mixing method on the retention strength of a cad/cam zirconia crowns. *J Indian Prosthodont Soc.* 2014; 14 (Suppl 1): 31-36.

Sahana, S., Vasa, A.A.K. , Sekhar, R. Esthetic crowns for primary teeth: A review. *Annals and Essences of Dentistry.* 2010; 2 (2): 87-93.

Salama, F. S., el-Mallakh, B. F. An in vitro comparison of four surface preparation techniques for veneering a compomer to stainless steel. *Pediatr Dent.* 1997; 19 (4): 267-272.

Salami, A., Walia, T., Bashiri, R. Comparison of parental satisfaction with three tooth-colored full-coronal restorations in primary maxillary incisors. *J Clin Pediatr Dent.* 2015; 39 (5): 423-428.

Sanches, K., de Carvalho, F. K., Nelson-Filho, P., Assed, S., Silva, F. W., de Queiroz, A. M. Biological restorations as a treatment option for primary molars with extensive coronal destruction--report of two cases. *Braz Dent J.* 2007; 18 (3): 248-252.

Schafer, L., Winkler, C., Brandl, G., Eckl, S., Preis, V., Behr, M. The impact of luting agents and stiffness of implant-abutments on marginal adaptation, chipping, and fracture resistance of zirconia crowns. *J Mech Behav Biomed Mater.* 2014; 39: 279-291.

Scheffel, D. L., Tenuta, L. M., Cury, J. A., Hebling, J. Effect of acid etching time on demineralization of primary and permanent coronal dentin. *Am J Dent.* 2012; 25 (4): 235-238.

Schwartz, S. Full coverage aesthetic restoration of posterior primary teeth. *ADA CERP. Continuing Education Recognition Program.* 2016, February.

Seale, N. S. The use of stainless steel crowns. *Pediatr Dent.* 2002; 24 (5): 501-505.

Seale, N. S., Randall, R. The use of stainless steel crowns: A systematic literature review. *Pediatr Dent.* 2015; 37 (2): 145-160.

Sengun, A., Ozer, F., Unlu, N., Ozturk, B. Shear bond strengths of tooth fragments reattached or restored. *J Oral Rehabil.* 2003; 30 (1): 82-86.

Shah, P. V., Lee, J. Y., Wright, J. T. Clinical success and parental satisfaction with anterior veneered primary stainless steel crowns. *Pediatr Dent.* 2004; 26 (5): 391-395.

Sharaf, A. A., Farsi, N. M. A clinical and radiographic evaluation of stainless steel crowns for primary molars. *J Dent.* 2004; 32 (1): 27-33.

Shibasaki, S., Takamizawa, T., Suzuki, T., Nojiri, K., Tsujimoto, A., Barkmeier, W. W., Latta, M. A., Miyazaki, M. Influence of different curing modes on polymerization behavior and mechanical properties of dual-cured provisional resins. *Oper Dent.* 2017; 42 (5): 526-536.

Shor, A., Nicholls, J. I., Phillips, K. M., Libman, W. J. Fatigue load of teeth restored with bonded direct composite and indirect ceramic inlays in mod class ii cavity preparations. *Int J Prosthodont.* 2003; 16 (1): 64-69.

Shuman, I. Pediatric crowns: From stainless steel to zirconia. https://www.dentalacademyofce.com/courses/3222%2FPDF%2F16111cei_Shuman_PediatricCrowns_web.pdf. (Erişim Tarihi 20.10.2018).

Silness, J., Loe, H. Periodontal disease in pregnancy. ii. Correlation between oral hygiene and periodontal condition. *Acta Odontol Scand.* 1964; 22: 121-135.

Son, Y. H., Han, C. H., Kim, S. Influence of internal-gap width and cement type on the retentive force of zirconia copings in pullout testing. *J Dent.* 2012; 40 (10): 866-872.

Srinath, S., Kanthaswamy, A. Different crown used for restoring anterior primary teeth: A review. *J Pharm Sci & Res.* 2017; 9 (2): 190-193.

Stawarczyk, B., Beuer, F., Ender, A., Roos, M., Edelhoff, D., Wimmer, T. Influence of cementation and cement type on the fracture load testing methodology of anterior crowns made of different materials. *Dent Mater J.* 2013; 32 (6): 888-895.

Steiner, M., Mitsias, M. E., Ludwig, K., Kern, M. In vitro evaluation of a mechanical testing chewing simulator. *Dent Mater.* 2009; 25 (4): 494-499.

Stepp, P., Morrow, B. R., Wells, M., Tipton, D. A., Garcia-Godoy, F. Microleakage of cements in prefabricated zirconia crowns. *Pediatr Dent.* 2018; 40 (2): 136-139.

Strutz, J. M., White, S. N., Yu, Z., Kane, C. L. Luting cement-metal surface physicochemical interactions on film thickness. *J Prosthet Dent.* 1994; 72 (2): 128-132.

Summitt, J. B., Robbins, J. W., Schwartz, R. S. *Fundamentals of operative dentistry.* 2nd ed. Quintessence Books; 2001.

Swift, E. J., Jr., Perdigao, J., Heymann, H. O. Bonding to enamel and dentin: A brief history and state of the art. *Quintessence Int.* 1995; 26 (2): 95-110.

Şen Tunç, Ö. Erken çocukluk çağı çürükleri. *Atatürk Üniv. Diş Hek. Fak. Derg.* 2009; 19 (2): 115-123.

Takimoto, M., Ishii, R., Iino, M., Shimizu, Y., Tsujimoto, A., Takamizawa, T., Ando, S., Miyazaki, M. Influence of temporary cement contamination on the surface free energy and dentine bond strength of self-adhesive cements. *J Dent.* 2012; 40 (2): 131-138.

Taran, P. K., Kaya, M. S. A comparison of periodontal health in primary molars restored with prefabricated stainless steel and zirconia crowns. *Pediatr Dent.* 2018; 40 (5): 334-339.

Tavares, A. C., Goes, W. A., Paixao, R. F., Imparto, J. C. P. Biological Restorations In Deciduous Teeth: Literature Review. *Rev Fac Odontol Sao Paulo.* 1992;4: 113-117.

Thompson, I., Rawlings, R. D. Mechanical behaviour of zirconia and zirconia-toughened alumina in a simulated body environment. *Biomaterials.* 1990; 11 (7): 505-508.

Tote, J. V., Godhane, A., Das, G., Soni, S., Jaiswal, K., Vidhale, G. Posterior esthetic crowns in pediatric dentistry. *Int J Dent Med Res.* 2015; 1 (6): 197-201.

Townsend, J. A., Knoell, P., Yu, Q., Zhang, J. F., Wang, Y., Zhu, H., Beattie, S., Xu, X. In vitro fracture resistance of three commercially available zirconia crowns for primary molars. *Pediatr Dent*. 2014; 36 (5): 125-129.

Tran, L. A., Messer, L. B. Clinicians' choices of restorative materials for children. *Aust Dent J*. 2003; 48 (4): 221-232.

Turp, I., Bozdag, E., Sunbuloglu, E., Kahruman, C., Yusufoglu, I., Bayraktar, G. Retention and surface changes of zirconia primary crowns with secondary crowns of different materials. *Clin Oral Investig*. 2014; 18 (8): 2023-2035.

Tyas, M. J. Three-year clinical evaluation of a polyacid-modified resin composite (dyract). *Oper Dent*. 2000; 25 (3): 152-154.

Uludag, B., Ozturk, O., Ozturk, A. N. Microleakage of ceramic inlays luted with different resin cements and dentin adhesives. *J Prosthet Dent*. 2009; 102 (4): 235-241.

Usha, M., Deepak, V., Venkat, S., Gargi, M. Treatment of severely mutilated incisors: A challenge to the pedodontist. *J Indian Soc Pedod Prev Dent*. 2007; 25 Suppl: S34-36.

Vagkopoulou, T., Koutayas, S. O., Koidis, P., Strub, J. R. Zirconia in dentistry: Part 1. Discovering the nature of an upcoming bioceramic. *Eur J Esthet Dent*. 2009; 4 (2): 130-151.

Valentino, T. A., Borges, G. A., Borges, L. H., Platt, J. A., Correr-Sobrinho, L. Influence of glazed zirconia on dual-cure luting agent bond strength. *Oper Dent*. 2012; 37 (2): 181-187.

Van Meerbeek, B., De Munck, J., Yoshida, Y., Inoue, S., Vargas, M., Vijay, P., Van Landuyt, K., Lambrechts, P., Vanherle, G. Buonocore memorial lecture. Adhesion to enamel and dentin: Current status and future challenges. *Oper Dent*. 2003; 28 (3): 215-235.

Van Meerbeek, B., Peumans, M., Gladys, S., Braem, M., Lambrechts, P., Vanherle, G. Three-year clinical effectiveness of four total-etch dentinal adhesive systems in cervical lesions. *Quintessence Int.* 1996; 27 (11): 775-784.

Veerakumar, R., Pavithra, J., Keerthana Sekar, G. Esthetic crown in paediatric dentistry: A review. *IJIDS.* 2017; 2 (2): 44-62.

Venkataraman, K., Chan, J., Karthik, S. Polycarbonate crowns for primary teeth revisited: Restorative options, technique and case reports. *J Indian Soc Pedod Prev Dent.* 2014; 32 (2): 156-159.

Vigolo, P., Fonzi, F., Majzoub, Z., Cordioli, G. An in vitro evaluation of zirconia abutments with hexagonal connection: In original state and following abutment preparation. *Int J Oral Maxillofac Implants.* 2005; 20 (1): 108-114.

Vult von Steyern, P., Ebbesson, S., Holmgren, J., Haag, P., Nilner, K. Fracture strength of two oxide ceramic crown systems after cyclic pre-loading and thermocycling. *J Oral Rehabil.* 2006; 33 (9): 682-689.

Waggoner, W. Restorative dentistry for the primary dentition. St. Louis: Elsevier Saunders; 2005, p: 341-374.

Waggoner, W. F. Pediatric dentistry infancy through adolescence (2 ed.). Philadelphia: WB Saunders; 1994, p: 298-325.

Waggoner, W. F. Restoring primary anterior teeth. *Pediatr Dent.* 2002; 24 (5): 511-516.

Waggoner, W. F. Anterior crowns for primary anterior teeth: An evidence based assessment of the literature. *Eur Arch Paediatr Dent.* 2006; 7 (2): 53-57.

Waggoner, W. F. Restoring primary anterior teeth: Updated for 2014. *Pediatr Dent.* 2015; 37 (2): 163-170.

Waggoner, W. F. Pediatric zirconia crowns: Changing pediatric restorative dentistry. *Dental Economics.* 2016; 106 (3): 58-60.

Waggoner, W. F., Cohen, H. Failure strength of four veneered primary stainless steel crowns. *Pediatr Dent*. 1995; 17 (1): 36-40.

Walia, T., Salami, A. A., Bashiri, R., Hamoodi, O. M., Rashid, F. A randomised controlled trial of three aesthetic full-coronal restorations in primary maxillary teeth. *Eur J Paediatr Dent*. 2014; 15 (2): 113-118.

Wanderley, M. T., Ferreira, S. L., Rodrigues, C. R., Rodrigues Filho, L. E. Primary anterior tooth restoration using posts with macroretentive elements. *Quintessence Int*. 1999; 30 (6): 432-436.

Webber, D. L. Gingival health following placement of stainless steel crowns. *ASDC J Dent Child*. 1974; 41 (3): 186-189.

Webber, D. L., Epstein, N. B., Wong, J. W., Tsamtsouris, A. A method of restoring primary anterior teeth with the aid of a celluloid crown form and composite resins. *Pediatr Dent*. 1979; 1 (4): 244-246.

Weinberger, S. J. Treatment modalities for primary incisors. *J Can Dent Assoc*. 1989; 55 (10): 807-812.

White, S. N., Miklus, V. G., McLaren, E. A., Lang, L. A., Caputo, A. A. Flexural strength of a layered zirconia and porcelain dental all-ceramic system. *J Prosthet Dent*. 2005; 94 (2): 125-131.

Wickersham, G. T., Seale, N. S., Frysh, H. Color change and fracture resistance of two preveneered stainless-steel crowns after sterilization. *Pediatr Dent*. 1998; 20 (5): 336-340.

Wiedenfeld, K. R., Draughn, R. A., Goltra, S. E. Chairside veneering of composite resin to anterior stainless steel crowns: Another look. *ASDC J Dent Child*. 1995; 62 (4): 270-273.

Wiedenfeld, K. R., Draughn, R. A., Welford, J. B. An esthetic technique for veneering anterior stainless steel crowns with composite resin. *ASDC J Dent Child*. 1994; 61 (5-6): 321-326.

Wilson, A. D. Resin-modified glass-ionomer cements. *Int J Prosthodont.* 1990; 3 (5): 425-429.

Wingo, K. A review of dental cements. *J Vet Dent.* 2018; 35 (1): 18-27.

Yamane, K., Ayukawa, Y., Takeshita, T., Furuhashi, A., Yamashita, Y., Koyano, K. Bacterial adhesion affinities of various implant abutment materials. *Clin Oral Implants Res.* 2013; 24 (12): 1310-1315.

Yang, B., Lange-Jansen, H. C., Scharnberg, M., Wolfart, S., Ludwig, K., Adelong, R., Kern, M. Influence of saliva contamination on zirconia ceramic bonding. *Dent Mater.* 2008; 24 (4): 508-513.

Yazici, A. R., Kiremitci, A., Celik, C., Ozgunaltay, G., Dayangac, B. A two-year clinical evaluation of pit and fissure sealants placed with and without air abrasion pretreatment in teenagers. *J Am Dent Assoc.* 2006; 137 (10): 1401-1405.

Yılmaz, B. Beş farklı yöntemle hazırlanan zirkonyum altyapılı kuronların marjinal uyum ve kırılma dirençler *İn vitro* olarak değerlendirilmesi. Atatürk Üniversitesi, 2008, Erzurum (Danışman Prof. Dr. Yanıkoğlu N.).

Yılmaz, Y. Süt ön dişlerde kullanılan estetik kuronların çekme ve basınca karşı dirençlerinin karşılaştırılması. Atatürk Üniversitesi, (Doktora), 2000, Erzurum (Danışman Prof. Dr. Kırzioğlu Z.).

Yılmaz, Y., Gurbuz, T., Eyuboglu, O., Belduz, N. The repair of preveneered posterior stainless steel crowns. *Pediatr Dent.* 2008; 30 (5): 429-435.

Yılmaz, Y., Kocogullari, M. E. Clinical evaluation of two different methods of stainless steel esthetic crowns. *ASDC J Dent Child.* 2004; 71 (3): 212-214.

Yılmaz, Y., Yılmaz, A. Repairing a preveneered stainless steel crown with two different materials. *ASDC J Dent Child.* 2004; 71 (2): 135-138.

Yoshinari, M., Derand, T. Fracture strength of all-ceramic crowns. *Int J Prosthodont.* 1994; 7 (4): 329-338.

Zaimođlu, A., Can, G., Ersoy, A. E., Aksu, L. Dis hekimliđinde maddeler bilgisi (Vol. 461). Ankara: Ankara Üniversitesi Basımevi; 1993.

Zarone, F., Russo, S., Sorrentino, R. From porcelain-fused-to-metal to zirconia: Clinical and experimental considerations. *Dent Mater.* 2011; 27 (1): 83-96.

Zesewitz, T. F., Knauber, A. W., Nothdurft, F. P. Fracture resistance of a selection of full-contour all-ceramic crowns: An in vitro study. *Int J Prosthodont.* 2014; 27 (3): 264-266.

Zimmerman, J. A., Feigal, R. J., Till, M. J., Hodges, J. S. Parental attitudes on restorative materials as factors influencing current use in pediatric dentistry. *Pediatr Dent.* 2009; 31 (1): 63-70.

ÖZGEÇMİŞ

Kişisel Bilgiler

Adı	İpek	Uyruğu	TC
Soyadı	ŞAHİN	Tel no	05354403261
Doğum tarihi	14.10.1988	E-posta	ipeksahin8@hotmail.com

Eğitim Bilgileri

Mezun olduğu kurum	Mezuniyet yılı	
Lise	Hacı Malike Mehmet Bileydi Anadolu Lisesi	2006
Lisans	Yakın Doğu Üniversitesi Diş Hekimliği Fakültesi Diş Hekimliği Fakültesi	2012
Yüksek Lisans	Yakın Doğu Üniversitesi Diş Hekimliği Fakültesi Diş Hekimliği Fakültesi	2012
Doktora	Akdeniz Üniversitesi Diş Hekimliği Fakültesi Diş Hekimliği Fakültesi Pedodonti Anabilim Dalı	Devam Ediyor

Yabancı Dilleri	Sınav türü	Puanı
İngilizce	IELTS	5

Yayınlar ve Bildiriler:

Şahin İ., Karayılmaz H., Çiftçi ZZ., Kirzioğlu Z., Fracture Resistance of Prefabricated Primary Zirconium Crowns Cemented with Different Luting Cements. Pediatric Dentistry 2018;40(6);217-222.

Şahin İ. , Karayılmaz H., Kirzioğlu Z., "Çocukluk Obezitesi Ve Ağız Diş Sağlığına Etkileri", Akdeniz Tıp Dergisi / Akdeniz Medical Journal, Cilt.1, No.-, Ss.1-6, 2017.

Güngör Ö., Pişkinöz Z.İ., Karayılmaz H., Şahin İ., "Çocuklarda Süt Dişi Travmasına Bağlı Daimi Dişte Oluşan Gelişimsel Anomaliler.", Türkiye Klinikleri J Dental Sci Cases, Cilt.1, Ss.177-182, 2015.

Güngör Ö., Şahin İ. , Karayılmaz H., "Baş Ve Boyun Bölgesine Radyoterapi Uygulaması Ve Dental Anomalilerle İlişkisi 3 Olgu Sunumu", İzmir Diş Hekimleri Odası 22.Uluslararası Bilimsel Kongre Ve Sergisi, İzmir, Türkiye, 27-29 Kasım 2015, Ss.1-1.