

AKDENİZ ÜNİVERSİTESİ
FEN BİLİMLERİ ENSTİTÜSÜ

f
DENEYSEL KOŞULLARDA GÖKKUŞAĞI ALABALIKLARINDA (SALMO GARDNERİ
RICH. 1836) OLUŞTURULAN AEROMONAS HYDROPHILA ENFEKSİYONUNUN
HİSTOPATOLOJİSİ ve CHLORAMPHENİCOL'ÜN TEDAVİ ETKİSİ ÜZERİNDE
BİR ARAŞTIRMA

YÜKSEK LİSANS TEZİ
Biyolog A.Akın CANDAN

T245/1-1

Tezin Enstitüye Verildiği Tarih : 22 Ağustos, 1988
Tezin Savunulduğu Tarih : 17 Ekim, 1988
Tez Danışmanı : Doç.Dr.Gülşen TİMUR
Diğer Jüri Üyeleri : Prof.Dr.Metin TİMUR
Yard.Doç.Dr.Ramazan İKİZ

Ağustos 1988

ÖNSÖZ

Ülkemiz, çevresindeki denizler, içsular ve iklim özellikleriyle su ürünleri bakımından önemli bir potansiyele sahiptir. Ancak, çevre sorunları ve yoğun avlama balık üretiminde bazı kısıtlamaları zorunlu kılmıştır. Gün geçtikçe artan beslenme problemi ile bu oluşum süreci içinde kültür balıkçılığı önem kazanmaya başlamıştır.

Su ürünleri yetiştiriciliğinin son yıllarda ülkemizde gelişmesi ile birlikte hastalık problemlerinin ortaya çıkması kaçınılmazdır.

Kültür balıkçılığında balıkları hastalıklardan korumak, hastalıklarının teşhis ve tedavi etmek ancak bu konuda yapılacak bilimsel araştırmalar ile mümkündür.

Bu nedenle, bu çalışmada içsu balık yetiştiriciliğinde en büyük paya sahip olan Gökkuşuğu alabalıklarında sık sık ortaya çıkarak büyük ekonomik kayıplara neden olan Aeromonas hydrophila enfeksiyonunun patogenesisi ve Chloramphenicol'ün tedavi etkisi araştırılmıştır.

Bu konuyu bana veren ve araştırmayı yöneten tez danışmanım sayın hocam Doç.Dr.Gülşen TİMUR'a ve çalışmam sırasında öneri ve yardımları ile bana yol gösteren sayın hocam Prof.Dr.Metin TİMUR'a en içten teşekkürlerimi sunarım.

Akın CANDAN

Eğirdir

Ağustos,1988

İÇİNDEKİLER

	<u>Sayfa</u>
ÖNSÖZ	II
İÇİNDEKİLER	III
ÖZET	V
SUMMARY	VI
1. GİRİŞ	1
2. LİTERATÜR BİLGİSİ	3
2.1. Gökkuşığı Alabalığının Sistemattteki Yeri	3
2.2. Gökkuşığı Alabalığının Biyolojisi	3
2.3. Teleost Balıklarda Aeromonas hydrophila Enfeksiyonu ve Patolojisi	4
2.4. Chloramphenicol'ün Yapısı ve Aeromonas hydrophila Enfeksiyonunda Kullanımı	11
3. MATERYAL VE METOD	17
3.1. Materyal	17
3.1.1.Uygulamada Kullanılan Balık ve Getirildiği Yer	17
3.1.2.Uygulama Yeri	17
3.1.3.Uygulama Tankları ve Suyun Kalitesi	17
3.1.4.Uygulamada Kullanılan Yem Rasyonu	17
3.1.5.Aeromonas hydrophila İnokulumu	18
3.1.6.Chloramphenicol	19
3.2. Metod	19
3.2.1.Gökkuşığı Alabalıklarının Uygulama Yerine Taşınması	19
3.2.2.Uygulama Süresi	19
3.2.3.Adaptasyon Dönemi	19
3.2.4.Deneme Gruplarının Oluşturulması	19
3.2.5.Deneysel İnokulasyon	20

3.2.6.Küratif Chloramphenicol Enjeksiyonu	20
3.2.7.Histopatolojik İncelemeler İçin Balıkların Otopsisini ve Numune Alınması	20
3.2.8.Doku Örneklerinin Tesbit İşlemi	21
3.2.9.Histopatolojik Teknik	21
4. BULGULAR	23
4.1.Klinik ve Otopsi Bulguları	23
4.2.Histopatolojik Bulgular	30
5. TARTIŞMA ve SONUÇ	51
KAYNAKLAR	54
ÖZGEÇMİŞ	61

ÖZET

Bu çalışmada Gökkuşığı alabalıklarında (Salmo gairdneri Rich. 1836) deneysel koşullarda oluşturulan Aeromonas hydrophila enfeksiyonunun histopatolojisi ve Chloramphenicol'ün tedavi etkisi incelenmiştir.

Deneme süresince toplam 40 adet Gökkuşığı alabalığı kullanılmıştır. Bunlardan 4'ü deneme öncesi kontrol balığı olarak kullanılmış geri kalan 36 balık Aeromonas hydrophila inokulumu ile enjekte edilip iki tanka eşit miktarda konmuştur. Tedavi edilmeyen balıkların hepsi 72 saat içinde ölmüştür. Deneme süresince tedavi edilen ve edilmeyen balıkların klinik muayeneleri yapılarak çeşitli dokularından örnekler alınıp histopatolojik olarak incelenmiştir.

Aeromonas hydrophila enjeksiyonu yapılan balıklarda, enjeksiyon bölgesinde hemorajik ödem, vücut boşluğunda kanlı bir sıvı ve karaciğer üzerinde peteşiyal kanamalar teşekkül etmiştir. Mikroskobik olarak enjeksiyon bölgesinde epidermiste ve dermiste nekroz, kaslarda hemoraji ve myofaji, karaciğerde, hiperemi, peteşiyal hemoraji, nekroz, böbrek ve dalakta, paransim ve hemopoietik dokuda nekroz, barsak mukozasında hemoraji ve nekroz tesbit edilmiştir.

24 saat sonra intraperitoneal Chloramphenicol tedavisi uygulanan balıklarda 20 gün sonra enjeksiyon bölgesindeki derinin ve viseral organların gerek makroskobik, gerekse mikroskobik muayenelerinde uygulanan tedavinin başarılı sonuç verdiği tesbit edilmiştir.

SUMMARY

This study was on the histopathology of Aeromonas hydrophila infections of Rainbow Trout (Salmo gairdneri) kept under experimental conditions and the effect of Chloramphenicol on such infections.

The fish used were from the Ministry of Agriculture, Forestry and Village affairs fish hatchery at Isparta.

The Aeromonas hydrophila strain used was that of the Eđirdir Fisheries College Bacteriology Laboratory and the chloramphenicol was obtained, in pure form, from the İstanbul SSK Medical Factory.

In the study forty fish were used, Four were sacrificed for examination for the presence of diseases (none were found) and the remainder were infected with Aeromonas hydrophila by injection and divided between two tanks. Chloramphenicol injections were given to the treatment group of fish 24,36,48,72 hours after injection and on the 5th, 10th and 15th days afterwards. Fish not treated with Chloramphenicol all died within 72 hours and treated fish did not begin to feed again till the 5th day after infection.

Two fish of each treatment were sacrificed 12,24,36,48 and 72 hours after infection and after all the untreated fish had died, two treated fish were sacrificed at 5,10,15 and 20 days afterwards.

For histopathological study the fish tissues were fixed in 10 % neutral formalin and processed in automatic tissue processor and then embedded in paraffin wax blocks. A rotary microtome was used to make 5 micron thin sections from the blocks and these were then stained with haematoxylin-eosin and Humberston stains.

The fish initially showed the typical signs of Aeromonas hydrophila infection. Haemorrhagic oedema was present at the injection site. Haemorrhagic exudate were found within the visceral cavity and also punctate haemorrhage were seen in the liver.

Microscopically, the injection site revealed epidermal and dermal necrosis in process, later spreading into the muscle, and in the liver vacuolisation of hepatocytes with petitial haemorrhagia and hyperemia ending in necrosis.

In the spleen, necrosis of the white and red pulp and reduction of the haemopoetic tissue were found to be well established.

In the intestine, the mucosa was found to be necrosed and sloughed into the lumen.

Treatment with Chloramphenicol began 24 hours after the start of the experiment.

By the fifth day necrosed cells were no longer visible in the liver and in the kidneys the rate of necrosis of the tubule epithelial and glomerular cells had slowed.

By the tenth day after inoculation connective tissue had began to grow weakly through the necrosed muscle cells. In the liver hyperaemia and haemorrhaging were no longer visible.

On the 15th day, it was observed that the intestinal mucosa and muscle layers had recovered.

By the 20th day, after the seventh injection of Chloramphenicol, weak growth of connective tissue cells through necrosed muscle cells was observed at the site of the original infection, with

growth of two and three cell layered epithelium over the ulcerated area. Macroscopically, the healing of the skin seemed complete.

The conclusion reached from these clinical and histopathological observations was that Rainbow Trout infected with Aeromonas hydrophila could be succesfully treated with Chloramphenicol.

1. GİRİŞ

Tarıma elverişli toprakların yerleşim ve sanayide kullanılması ve karasal kaynaklardan elde edilen hayvansal proteinlerin artan nüfusu besleyememesi insanlığı su ürünleri kaynaklarından daha fazla yararlanmaya yöneltmiştir.

Ülkemiz coğrafi yapısı ve içinde bulunduğu iklim kuşağı nedeniyle deniz ve içsularında her çeşit su ürününün yetişme ve yetiştirilme olanaklarına sahip olmasına rağmen ancak son yirmi yılda bu konuda ciddi çalışmalar yapılmaya başlanmıştır.

Yurdumuzda kültür balıkçılığı ile ilgili ilk bilimsel çalışmalar Gökkuşluğu alabalığı (Salmo gairdneri) ile başlatılmıştır (23).

Yurdumuzda projesi onaylı yüzdoksansekiz adet balık yetiştiriciliği yapan işletme vardır. Bu işletmelerden yüzüç tanesinde Gökkuşluğu alabalığı (Salmo gairdneri) üretimi yapılmaktadır (8).

Kültür balıkçılığı ile birlikte bazı balık hastalıklarının da ortaya çıkması kaçınılmazdır (7). Uygun bir korunma ve sağıtım uygulanmadığı taktirde balık işletmeleri büyük ekonomik kayıplarla karşı karşıya gelebilirler (7,14,35).

Balık hastalıklarında yalnız hastalığı oluşturan etkenin tesbiti yetmemekte, aynı zamanda balığın çevresini ve çevre ile olan ilişkisini de inceleyerek tedavi yöntemlerinin uygulanması gerekmektedir (7,37). Bu sebeple hastalığı oluşturan kaynağın tesbiti ve hastalıkla ilgili koruyucu ve tedavi edici hususların bilinmesi ve gerekli önlemlerin alınması lazımdır (7,37).

Normal olarak doğada bulunan ve her zaman epidemik enfeksiyonlara ve paraziter hastalıklara sebep olmayan hastalık etkenleri,

su ürünlerinin kültür amacıyla dar alanlarda yetiştirilmesiyle kitle halinde ölümlere neden olmaktadır.

Balık ölümlerine neden olan bakteriler doğal olarak doğadaki su kaynaklarında, işletmelerin su kaynaklarında, kuluçkahane ve havuzlarda bulunurlar. Kış ve ilkbahar mevsiminde balıklarda azalan kış beslenmesine ve bunu izleyen düşük antikor seviyesine bağlı olarak hastalıklara karşı bağışıklık azalır (22).

Yurdumuzda mazisi yeni olan kültür balıkçılığı işletmelerinde Aeromonas hydrophila'nın etken olduğu bakteriyel hemorajik sepsis hastalığı ilk defa Gökkuşuğu alabalıklarında tesbit edilmiştir (15). Hastalık gittikçe artan bir sıklıkla alabalık işletmelerinde ortaya çıkmakta ve yüksek mortalite sonucu büyük ekonomik kayıplara sebep olmaktadır (5,15,37).

Bu çalışmada Gökkuşuğu alabalıklarında (Salmo gairdneri) deneysel olarak oluşturulan Aeromonas hydrophila enfeksiyonunun patogenesisi ve bu enfeksiyonda en etkin antibiyotik olduğu bildirilen (2,3,5,15,27,37,40,43,45) Chloramphenicol'ün tedavideki etkisinin histopatolojik olarak araştırılması amaç edinilmiştir.

Bu çalışmada elde edilecek bulgular, bu konuda yapılacak bilimsel çalışmalar yanısıra, alabalık yetiştiricilerine pratik yönden ışık tutacaktır.

2. LİTERATÜR BİLGİSİ

2.1. Gökkuşuğu Alabalığının Sistematikteki Yeri

Teleost bir balık olan Gökkuşuğu alabalığının sistematikteki yeri aşağıdaki şekilde belirlenmiştir (18,35,42).

PHYLUM	: Chordata
SUPERCLASS	: Pisces
CLASS	: Osteichthyes
SUBCLASS	: Actinopterygii
SUPERORDER	: Teleostei
ORDER	: Salmoniformes
SUBORDER	: Salmonidei
FAMILY	: Salmonidae
SUBFAMILY	: Salmoninae
GENUS	: Salmo
SPECIES	: <u>Salmo gairdneri</u> Richardson 1836

2.2. Gökkuşuğu Alabalığının Biyolojisi

Gökkuşuğu alabalığı kökenini Kuzey Amerika'nın Pasifik bölgesinden alır. Kaliforniya'nın dağlık nehirlerinde yaşayan ve denize göç etmeyen Shasta (Salmo irideus) ile denize göç eden ve Kuzey Amerika'nın kıyı şeridindeki nehirlerde yaşayan Çelikbaş alabalığı (Salmo gairdneri) nin çaprazlanması sonucu kültür koşullarına adapte ettirilmiş bir türdür (4, 10, 14, 16, 18, 24, 26, 32, 42). Kültür çalışmalarına geçişle üstün vasıflar gösteren formlar oluşturulmuştur (11, 12, 13, 32, 42).

1882 yılında Avrupa'ya oradan da tüm dünyaya yayılan Gökkuşuğu alabalığı bugün yurdumuzda da kültürü en yaygın türdür (7, 14, 23).

Gökkuşuğu alabalığında sırt koyu yeşil, mavi yeşil veya gri yeşildir. Baştan kuyruğa kadar yan taraflar boyunca uzanan

gökkuşağı renginde bant vardır. Erkeklerde özellikle üreme döneminde bu bant daha parlak belirgin bir hal alır (10,36). Karnın alt kısmı genellikle gümüşü renktedir. Baş, sırt, yanlar, dorsal bölge, adipöz ve kuyruk yüzgeçleri küçük koyu beneklerle kaplanmıştır. Pektoral ve pelvik yüzgeçler çoğunlukla hafif kahverengi gri veya pembesidir (4,5,7,10,14,18,23,26,32,36,42).

Cinsel olgunluğa iki yılda ulaşabilen bu türde üreme mevsimi çevre faktörlerine bağlı olarak değişiklik göstermektedir. Bu dönem genellikle Aralık-Mayıs ayları arasındadır (10,32,36,42). Farklı iklimlere uyum sağlayabilen bu tür için optimum su sıcaklığı 8-16°C arasındadır (29).

Gökkuşağı alabalığının suni üretimde tercih edilmesinin başlıca sebepleri; diğer alabalık türlerine oranla ortama daha kolay uyum sağlaması, pelet yeme alışma ve yem değerlendirme katsayısının yüksek olması ve büyüme hızı ile hastalıklara karşı direncinin daha fazla olmasındandır (7,25,29,32,42).

2.3. Teleost Balıklarda *Aeromonas hydrophila* Enfeksiyonu ve Patolojisi

Aeromonas hydrophila enfeksiyonunun balıklarda tesbit edildiğine dair ilk rapor 1800'lerin sonunda Sanarelli tarafından yayınlanmıştır (37). Bu hastalığın balıklarda Avrupa'da ortaçağdan beri görüldüğü tahmin edilmektedir. 1924'te Ülseratif deri lezyonları olarak karakterize edilen bu hastalık Polonya'da Septik hemorajik semptomlar olarak tanımlanmıştır (37). Spiczakow 1933 yılında etiyolojik olarak etkeni bakteri olarak tanımlamış ve bu hastalığı Hemorajik septisemi olarak isimlendirmiştir (37). Newman, Spiczakow'un Hemorajik septisemi olarak tanımladığı bu hastalık ile Schaperclaus'un 1930'da sazanlarda (Cyprinus carpio) bildirdiği hastalığın aynı olduğunu bildirmiştir (37). Daha sonraki çalışmalarla hastalığın bilinmeyen birçok yönü ortaya çıkarılmıştır (2).

Aeromonas hydrophila bakterisinin neden olduđu bu hastalığın ilk raporlarından beri yapılan dökümanlarda hastalığın adı Hemorajik septisemi, Red sore, İnfeksiyöz dropsy, Rubella, Kızılağız, Kızıl veba veya Tatlısu yılan balığı hastalığı olarak adlandırılmıştır (37).

Aeromonas hydrophila'nın insanda dahil olmak üzere memelilerde, invertebralılarda, amfibianlarda ve reptillerde enfeksiyonlara neden olduđu bildirilmektedir (15,37,43).

Patojenik balık aeromonadları olarak tanımlanmış olan Aeromonas hydrophila, Aeromonas punctata ve Aeromonas liquefasciens, Bergey tarafından iki alt tür; Aeromonas hydrophila ve Aeromonas punctata olarak yeniden sınıflandırılmıştır (37). İlk izolasyon Sanarelli tarafından 1891'de yapılmış ve Bacillus hydrophilus fuscus olarak isimlendirilmiştir. 1976'da Popoff ve Veron'un iki sınıf altında toplamalarına rağmen son taksonomik çalışmalarla bugün kabul edilen ve kullanılan Aeromonas hydrophila'dır (43).

Aeromonas hydrophila biyokimyasal ve morfolojik olarak aşağıdaki karakteristik özellikleri gösterir; Gram negatif, çubuk (basil) formunda, yaklaşık 0.5-1.0 mikron boyunda, polar flagellalı genellikle monotriş, fakültatif anaerob, karbonhidrat fermentatif, sitokrom oksidaz pozitifdir. Vibriostatik içeriğe hassas değildir, nitratları kullanır, kolonileri genellikle yuvarlak, düzgün kabarıktır (15,37,40,43,45,49,51).

Aeromonas hydrophila türü birçok ekstraselüler enzimler üretir. Bu enzimler virulens faktörleridir. Bunlar; gelatinase, caseinase, elastase, lipase, lechitinase, staphylolyase, deoxyribonuclease ve ribonuclease'dır. Ayrıca hemolisinler, sitotoksinler ve enterotoksinler de üretirler (37).

Atkinson (1980), Aeromonas hydrophila suşlarından birçoğunun insan kan hücrelerini aglütine ettiğini bildirmiştir (37).

Aeromonas hydrophila, bütün ülkelerdeki tatlısu kaynaklarından ve kültürü yapılan balıklardan izole edilip tanımlanabilir (27,30, 37). Kültür ve doğal tatlısu balıklarında şiddetli hastalıklara neden olmasının belkide en büyük nedeni budur. Aeromonas hydrophila suşları, sıcak kanlı hayvanlar (insan dahil), kaplumbağa, yılan, timsah ve balığın da dahil olduğu soğukkanlı hayvanların birçok türlerinde tesbit edilmiştir (37,43). Aeromonas hydrophila suşları aquatik çevrede oldukça yaygındır. Tatlı, acı ve deniz suyunda varlığı tesbit edilmiştir (37). Bu mikroorganizmaya sağlam balığın barsak florasında da rastlanmıştır (37,43). Aquatik ortamdaki bakteri yoğunluğu ile iletkenlik arasında doğru bir orantı olmasına rağmen yayılma ile pH arasında ilgi kurulamamıştır (45). Lağım sularında ve lağımla birleşen sularda yoğunluğu oldukça fazladır (45). Bu nedenle Aeromonas hydrophila indikatör organizma olarak su kirlenmesine yardımcı olmaktadır (45). Bununla birlikte insan sindirim kanalının normal inhabitantı olmasa bile, sağlıklı bireylerin enaz % 1'i Aeromonas türleri taşır. Ancak Aeromonas hydrophila, bazı insan hastalıklarında önemli bir role sahiptir (37). Aeromonas hydrophila insanlarda septik enfeksiyonlara, diarreha, korneal ülserlere, deri enfeksiyonlarına, menenjit ve kanserli hastalarda fatal enfeksiyonlara yol açmaktadır (37).

Aeromonas hydrophila enfeksiyonu gerek soğuk gerekse ılık sularda yaşayan birçok balık türünde (Salmonidae, Cyprinidae, Esocidae, Clupeidae, Anguillidae) görülür (43). Enfeksiyon çevre koşullarının iyi olmadığı ortamlarda çok çabuk yayılma gösterir. Hastalığa daha çok genç balıklar duyarlıdır. Bulaşma daha çok kontamine sular ve yemlerden ileri gelir. Hastalığın inkübasyon

süresi 2-4 gündür (37,43). Hastalık üzerinde yapılan uzun deneysel çalışmalar sonucu iki dış bakının önemli olduğu dikkati çeker (43). Bunlardan biri tipik dropsi, diğeri ise derideki ülserlerdir. Bazı araştırmacılara göre hastalığın akut, kronik ve latent formları vardır (2,3,37,43). Akut formda dış semptomlar genellikle görülmez. Ani su sıcaklığı değişimleri, kalabalık stresi veya elle yapılan stresle akut formda hastalık ortaya çıkabilir ve büyük kayıplar görülebilir (37). Cyprinidae familyasına ait türlerde tipik olan akut dropsili formda, karın boşluğundan ventrale doğru sarkan açık sarı ve kanlı ascites sıvı abdomende birikir, bu sıvı oldukça kötü kokuludur. Sıvı birikiminin basıncına bağlı olarak pul kopmaları görülür. Gözlerin arkasındaki sıvı birikimine bağlı olarakta ekzofthalmus görülebilir (37,43). Barsak mukozası incelmış ve hemorajiktir. Karaciğer sarı, yeşilimsi ve bazen esmercedir (43). Böbrekler çamur kıvamında ve dalak şişkin bir görünüm alabilir. Genelde tüm organlarda (karaciğer, dalak, böbrekler, barsaklar) dejeneratif bozukluk gözlenir (2,3,9,37,43,51).

Kronik ülseratif formda önce deride hemorajik odaklar oluşur. Daha sonra bu odaklarda küçük kabarcıklar ve ülser meydana gelir. Ülserler birleşerek kas tabakasına kadar yayılırlar (37,43). Ülserlerin rengi iyileşme döneminde dıştan içe doğru siyah, beyaz ve kırmızıdır. Zamanla ülserler derideki pulların düşmesine ve yüzgeçlerin parçalanmasına neden olarak iskelette deformasyonlar meydana getirirler. İç organlar normal görünümündedirler. Ancak nadir hallerde hiperemiktir. Bunun nedeni de karaciğerde kapillar damar ağının artmasından ileri gelmektedir (43). Bu formda karın boşluğunda herhangi bir sıvıya rastlanmaz. Ancak scabalarda hastalığa yakalananlarda karın boşluğunda oluşan sıvının daha çok aşıktan ileri geldiği bildirilmektedir (2,37).

Hastalığın latent formunda herhangi bir semptom görülmez (2,37,43). Bu formun teşhisi oldukça zordur. Bu balıklar çoğunlukla Aeromonas hydrophila'ya karşı antikorlara sahiptir ve hastalığın taşıyıcısıdırlar (2,43).

Aeromonas hydrophila enfeksiyonu Amerika Birleşik Devletleri'nin batı bölgesindeki Gökkuşáğı alabalık işletmelerinde yaygın olarak görülür ve Kırmızı ağız (Red mouth) hastalığı olarak adlandırılır (27). Hastalık işletmelerde özellikle ilkbahar ve yaz aylarında su sıcaklığının arttığı dönemlerde ve nadiren sonbaharda ortaya çıkar (15,27).

Hasta Gökkuşáğı alabalıkları iştahsız, durgun ve genellikle havuz kenarına toplanmış durumdadırlar (15). Enfekte olan balıkların bazılarında tek taraflı ekzoftalmus, deride aşırı melanin pigmentasyonu, ağızda ve opercula'da yaygın kızarıklık vardır. Solungaçlar genelde anemiktir (15). İç bakıda, vücut boşluğunda kanlı bir sıvı ve normale göre oldukça büyümüş karaciğer üzerinde nokta şekilli kanamalar (peteşi) vardır (15). Peteşi ve hemorajiler hem abdomende hemde barsak duvarında sıklıkla görülür. Etkilenen balık gonadları hiperemiktir. Bazı balıklarda dalak genişlemiş, hava kesesi hiperemik ve böbrek hemen hemen erimiş, sıvılaşmış haldedir (47).

Hastalığın teşhisi dış semptomlara bağılı olarak oluşturulabilse, klinik belirtilere bakılarak hastalığı tanımlamak mümkün değildir (5,34,37,44).

Bakteriyoskopik olarak derideki lezyonlardan, iç organlardan frotiler yapılarak Gram boyama metoduyla boyanır. Aeromonas hydrophila gram negatif basiller halinde görülür (51).

Kültür için, lezyonlu bölgeler, iç organlar ve ascites sıvısından aseptik koşullarda örnekler alınarak Trypticase Soy agar (TSA)'a ekim yapılır. Bu iş için Nutrient agar'da kullanılabilir. Eğer bakteri kontaminasyonu varsa karışık kültürlerden Rimmler-Shotts (R-S) ortamına ekim yapılır. R-S seçici ve ayırt edici bir mediumdur ve Enterobacteriace familyasının diğer cinsleriyle kontamine olasılığını ortadan kaldırmak ve ilk izolasyon için yararlıdır. 24 saat ve 37°C'de inkübasyona bırakılan Aeromonas hydrophila krem renkli koloniler oluşturur (37,49,51).

Aeromonas hydrophila, gram negatif, hareketli çubuk, Cytochrome-Oxidase pozitif, fermentatif, Voges-Preskauer negatif, H₂S negatif, İndol negatif, Metil-Red pozitif, Glikoz ve Maltoz pozitif, jelatin hidrolizasyonu pozitif, Hemoliz pozitif reaksiyon veren bir bakteridir (15,37,41,49,50,51).

Histopatolojik muayene için otopsi yapılan balıkların lezyonlu bölgeler, karaciğer, kalp kası, dalak, barsak, gonad, böbrek ve solungaçlardan alınan doku örnekleri % 10'luk Formalin solusyonunda 24 saat süre ile tesbit edilir. Dokular histolojik yöntemlerle işlenerek histolojik kesitler alınır. Gene histolojik yöntemlerle boyanarak ışıklı mikroskop altında incelenir (15,20,44,49,50,51).

İç organların histopatolojik muayenesinde karaciğer genel olarak yaygın nekrotik bir yapı gösterir. Paranzim dokusunda hemoraji ve nekroz odakları görülür. Nekroze olan kısımlardaki karaciğer Remark kordonları yer yer parçalanmış ve kordonu oluşturan hepatositlerin bir kısmında görülen lysis nedeniyle hepatositlerin sitoplazmaları eriyerek nukleusları açıkta kalır. Kupfer hücreleri genişlemiş ve ayrılmış haldedir. Dalakta hemopoietik doku hücreleri azalır,

yer yer hemoraji odakları görülür. Beyaz pulpa'daki lenfoid elementler tükenmiştir ve genel olarak beyaz ve kırmızı pulpa hücreleri nekrozedir. En fazla etkilenen organ böbrektir. Tubular epitel hücreleri lümen içine dökülür. Retiküloendotelial doku kısımlarında yaygın nekroz odakları ve melanosit infiltrasyonu görülür. Barsaklarda intestinal mukoza membranı nekroze olur ve barsak lümeni içine dökülür. Propria mukozada selüler infiltrasyonun yanında hemoraji ve intestinal bezlerin epitel hücrelerinde nekroz gözlenebilir. Bazı hallerde solungaç epitelleride nekroze olabilirler (2,3,9,15,30,47,48,49,51).

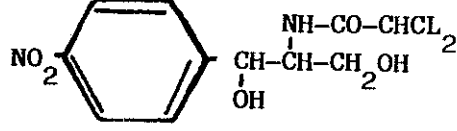
Aeromonas hydrophila enfeksiyonundan korunmak için işletmedeki bütün balıklar devamlı kontrol edilerek anormal hareketleri olanlar, iştahsız, durgun ve vücutlarında hemorajik odaklar bulunan balıklar derhal havuzdan alınarak teşhis ve tedavi amacıyla özel tanklara veya akvaryumlara konmalıdır. Hasta veya ölü balıklar, birer enfeksiyon kaynağı olacaklarından ayırma işlemini mümkün olduğu kadar çabuk uygulamak önemli ve gereklidir. Bu ayırma işlemi hastalığın erken teşhis ve tedavisi için zorunludur (2,3,5,15,43). Uygun olmayan çevresel koşullar balıkların hastalığa karşı dirençlerini düşürerek, bakterinin sudaki üremesini ve yayılmasını kolaylaştırır. Bu nedenle su sıcaklığı, pH, suyun fiziksel ve kimyasal özellikleri, oksijen konsantrasyonu, populasyon yoğunluğu, organik madde miktarı, vs. gibi faktörler optimum olmalıdır. Balıklara türlerine göre uygun bir besleme uygulanmalı, yemlerine gerekli vitamin ve mineral maddeler katılmalıdır. Koruyucu amaçla antibiyotik, sülfanamid veya nitrofuran'lar belli mevsimlerde yemlere katılarak balıklara verilmelidir (2,3,5,15,21,31,37,43). Uygun koşullarda olmayan nakiller, yakalama, zedeleme, enjeksiyon gibi stres faktörleri bu hastalıkta çok önemli olup, mümkün olduğu kadar en düşük sınırlara indirilmelidir (2,3,5,21,31,37,44). Sazan (Cyprinus carpio) balıklarında ilkbahar başlangıcında elle stres yaratıldığında % 43 ölüm

görüldüğü, elle stres yaratılmazsa balıkların sadece % 10'unun Bakteriyel hemorajik septisemi hastalığına bağlı olarak öldüğü bildirilmektedir (37).

Aeromonas hydrophila enfeksiyonuna karşı bağışıklık hakkında ilk raporlar Schaperclaus (1954) tarafından verilmiştir (37). Deneme havuzlarında bağışıklık kazandırılmış sazan (Cyprinus carpio) balıklarında ortalama kayıp % 7.3 iken, bağışık olmayanlarda bu oran % 22.2 olarak bulunmuştur. İnaktive bakteri enjeksiyonunun en azından sekiz aylık bir süre korumayı sağladığını ancak monovalent aşılardan diğer Aeromonas hydrophila suşlarına karşı koruma sağladığı için kazanılan bağışıklığın fazla etkili olmadığı bildirilmektedir (37). Aşılama ile immünizasyonda diğer bir sorunda, istenilen süre içinde ve yüksek titrede antikorların oluşmamasıdır. Antikorlar çok yavaş olmakta ve en yüksek titreye ikibuçuk üç ay sonra ulaşabilmektedir. Bu nedenle korunmanın sağlanabilmesi için balığın en azından üç ay öncesinden aşılama gerekmektedir. Çevre sıcaklığının düşük olması antikorların oluşumunda en büyük rolü oynamakta ve buna adjuvanların katkısında bulunmaktadır. Aşılama zamanında çevre sıcaklığını yükseltmenin de suda bulunan birçok patojen mikroorganizmanın aktivitesini arttırdığından tavsiye edilmemektedir (5,37,40).

2.4. Chloramphenicol'ün Yapısı ve Aeromonas hydrophila Enfeksiyonunda Kullanımı

Chloramphenicol, (Chloromycetine) 1947'de Burkholder tarafından Streptomyces venezuelae kültürlerinden elde edilmiştir (1,28,46,52). 1949'da kimyasal yapısı açıklanmış ve diğer antibiyotiklere göre daha basit yapıda olup sentetik olarak elde edilmektedir (46). Aşağıda açık formülü yazılı bu antibiyotik bir nitrobenzen ve dikloroasetik asit derivativesidir (28).



Chloramphenicol, antibiyotikler içinde amino asitlerden türeyenler grubuna dahildir. İskeleti, esas itibarı ile fenilalanin ve tirozin aminoasitlerini hatırlatır. Nitro ve dikloroasetil gruplarının bulunuşu karakteristik olup, bu gruplara başka doğal maddelerde rastlanmaz (6,17,38,52).

Chloramphenicol, beyaz, sarı veya açık renkli (gri), keskin acı lezzetli, ince kristaller halinde bir tozdur. Suda az, propilen-glikol ve % 50'lik asetamid gibi az polar organik çözücülerde orta derecede, alkol ve eterde ise çok iyi çözünür. Kuru toz halindeki Chloramphenicol, aşırı derecede dayanıklıdır. Fakat ağzı sıkıca kapalı renkli şişelerde saklanması yerinde olur. Distile suyla hazırlanan yoğun çözeltileri en az bir yıl süreyle oda sıcaklığında bozulmaksızın kalabilir. Fakat seyreltik çözeltilerinin dayanıklılığı daha azdır. pH 2.0 - 9.0 arasındaki değişikliklerden etkilenmez, fakat kuvvetli alkali ortamda veya çinko içeren kuvvetli asit ortamda Chloramphenicol molekülündeki klor atomları serbest hale geçer. 100°C'de üç saat bekletilsede aktivitesini yitirmez (3,46).

Antibiyotiklerin etki mekanizmalarını Weistein (1975), bakteri duvarı permeabilitesinde bozukluk, ribozomlarda protein sentezi inhibisyonu, nükleik asit metabolizmasında değişiklik ve antimetabolit etki olmak üzere dört grupta toplamıştır (6,17,38, 46). Chloramphenicol, protein sentezini inhibe eden antibiyotikler grubuna dahildir. Chloramphenicol, ribozomlarda protein sentezini

peptid bağlarının oluşumunu önlemek suretiyle bozar. Bu bağların yapımında görev alan peptidil-transferaz enzimini inhibe ettiği anlaşılmıştır. Chloramphenicol'un belki memelilerdeki bazı toksik tesirleride protein sentezi bozulması ile ilgili olabilir. Bununla ilgili olarak Chloramphenicol'un insan kemik iliği hücre kültürlerinde protein sentezini inhibe ettiği gösterilmiştir (52). Ayrıca yılan balıklarında (Anguilla anguilla)'da haematopoiesis'i etkilediği görülmüştür. Yılan balıklarındaki bu çalışmada Chloramphenicol ile tedavi sonrası (2 mg/100 g. balık ağırlığı) plazma vakuolizasyonu, nukleus değişiklikleri, eritroblast sayısında dikkati çekecek derecede azalma ve eritrositlerin yağ metabolizmasında bozukluk meydana gelmiştir (33).

Chloramphenicol, oral yolla verildiğinde sindirim kanalından hızla ve tam olarak emilir. Esterleri daha sindirim kanalında iken, hızla hidrolize olarak serbest Chloramphenicol açığa çıkar. Tek dozu ile kanda, verilmesini izleyen ilk iki saat içerisinde oldukça yüksek sayılabilecek antibiyotik yoğunluğunu sağlar. 16-18°C su sıcaklığında kanda maximum antibiyotik yoğunluğunun şekillenebilmesi için uygulama şekline göre 10 - 12 saat arasında bir süre geçer. Etkili terapötik kan yoğunluğu olan 1.5 mikrogram/ml'ye ulaşır (3). Chloramphenicol, vücudun sıvı ve dokusal kesimlerinde hızla ve geniş ölçüde dağılır. Oral yolla verilisinden 0.5 - 1 saat sonra birçok doku kesiminde varlığı saptanabilir. En yüksek yoğunluklarda karaciğer, safra ve böbreklerde birikir. İntra ve extraselüler sıvı kesimleri arasında ayırım gözetmez. Diğer birçok antibiyotiğin aksine seröz boşluklara, özellikle göz ve serebrospinal sıvılarına oldukça kolay bir şekilde geçer. Serebrospinal sıvıdaki yoğunluğu kandakinin % 50'sine ulaşabilir (46). Chloramphenicol'un sistemik uygulamasından otuz dakika sonra varlığı dışkıda

saptanabilir. Verilen bir tek dozun ortalama % 90'ı böbreklerle atılır. Dışkıda bulunan Chloramphenicol'ün ancak % 10'u değişmemiş ilaç halindedir. Geri kalanın büyük bir bölümü glukuronik asitle konjugasyon şeklinde (Glukurokonjuge) atılır (46).

Chloramphenicol, gram pozitif ve gram negatif bakterilere ve tüm riketsiyalara karşı etkisi bulunan geniş spektrumlu bir antibiyotiktir (6,17,28,38,46,52).

Chloramphenicol, balıklarda etken olan Staphylococ türleri özellikle Staphylococcus aureus, Aeromonas genusu türleri özellikle Aeromonas salmonicida ve Aeromonas hydrophila, Pasteurella enfeksiyonları, Salmonella türleri, E.coli, Chondrococcus columnaris, Cytophaga psychrophila, Myxobakteri türleri, Vibrio türleri, Pseudomonas fluorescens ve riketsiyal enfeksiyonlara etkili olduğu saptanmıştır (2,3,5,15,21,27,31,37,39,40,43,45). Yukarıda sıralanan mikroorganizmalardan ileri gelen enfeksiyonların sağıtımında az çok değişik sonuçlar alınmakla beraber, uygun yoldan verilen bir Chloramphenicol dozunun yeterli terapötik kan yoğunluğunu kolaylıkla sağlayabileceği anlaşılmıştır (52).

Diğer antibiyotiklerde olduğu gibi uzun süreli ve geniş ölçüde kullanımı sonucu Chloramphenicol'e karşı bakteriyel rezistans gelişebilir. Klinik incelemelerden anlaşıldığına göre bu antibiyotiğe karşı gelişen rezistans olgusu, düzensiz aralıklarla ve beklenmedik bir anda ortaya çıkabilir. Genellikle Chloramphenicol'e duyarlı bakteri türleri içerisinde rezistans gelişen suş sayısı çok az düzeyde kalır (52).

Aeromonas hydrophila enfeksiyonunda Chloramphenicol özellikle birçok araştırmacı tarafından önerilmektedir (2,3,5,15,27,37,39,40,43,45). Bu konuda Smith (1940), Chloramphenicol'ü yeme katılarak

3 - 5 mg/100 g. balık ağırlığı şeklinde günde iki defa beş gün için önermekte, Chodynieski (1965) sazanlarda yeme katılarak 30 mg/kg. balık ağırlığı/gün, Fijan ve arkadaşları (1967) Chloramphenicol'ü Furazolidon ile birlikte sazanlara yem içinde 10-40 mg Chloramphenicol, 160-320 mg Furazolidon kullanmışlardır (37). Yurdumuzda bu konuda yapılan ilk bilimsel çalışmada Gökkuşluğu alabalıklarında Aeromonas hydrophila enfeksiyonuna karşı Chloramphenicol 100 mg/100 kg. şeklinde yem içine konarak uygulanmış ve başarılı sonuç alındığı bildirilmiştir (15). Snieszko ve Bullock (1968) Chloramphenicol'ü sazanlarda koruyucu (proflaktif) amaçla 1 kg balık ağırlığına 20-50 mg saf suda eriterek intraperitoneal enjeksiyon şeklinde uygulamış ve bu yolla ilkbaharda % 80-90'a varan koruma sağlamışlardır. Banyo şeklinde ise her litreye 10-50 mg oranındaki kullanımı tavsiye etmişlerdir. Tedavi amacıyla yem içine 1 kg. balık başına 2.5-3.5 g. Chloramphenicol katılmasıyla % 50-75 arası başarı sağlanabileceğini belirtmişlerdir (44). Reichenbach-Klinke (1969), Chloramphenicol'ü genel olarak gram negatif bakteriler, Staphylococ'lar ve Frunkuloz hastalığı için 0.05-0.1 g./1 kg balık ağırlığı için on gün süre ile, Aeromonas hydrophila enfeksiyonunda ise 10 g. balık ağırlığı için 0.1 mg Chloramphenicol'ü suda çözerek 1 cc. intraperitoneal enjeksiyon şeklinde uygulamıştır. Banyo olarak 10 g. balık ağırlığına 1 lt. suya/80 mg antibiyotik koyarak sekiz saat süre ile uygulamıştır. Yem içinde ise 1 mg Chloramphenicol'ü 1 g. çavdar unu ile karıştırarak günde bir-iki defa verilmesi şeklinde uygulanabileceğini bildirmiştir (39). Amlacher (1986), Bakteriyel hemorajik septisemi hastalığında 3 mg Chloramphenicol'ün 1 ml. sudaki çözeltisini 150-300 g. vücut ağırlığı için sazanlara (K_2) intraperitoneal yoldan verilebileceğini, banyo şeklinin ise 1 lt suya 80 mg Chloramphenicol'ün 24 saat süre ile K_1 ve K_2 için uygulanabileceğini bildirmektedir.

Yine aynı arařtırıcı Aeromonas hydrophila enfeksiyonunun ağır durumlarında 10 g. balık ağırlığı için 80 mg Chloramphenicol'un suda çözülüp sekiz saat banyo yaptırılmasını önermektedir. Süs balıkları için ise, tatlısuda 15 mg/ 1 lt suya ve deniz suyunda 20 mg/1 lt su içinde maximum altı saat banyo şeklini önermektedir (3). Aeromonas hydrophila enfeksiyonunda kullanılmak üzere Chloramphenicol içeren hazır antibiyotikli yemler; Pellectarp, Carpi spezial, Rupin ve bunların enjektabl preparatları Batı Almanya'da üretilmekte olup sazan ve Gökkuşuğı alabalıklarında tedavi amacıyla yaygın olarak kullanılmaktadır (3).

3. MATERYAL VE METOD

3.1 Materyal

3.1.1. Uygulamada Kullanılan Balık ve Getirildiği Yer

Araştırmada 12-15 cm. büyüklüğünde, ağırlıkları ortalama 25 g. olan Gökkuşuğu alabalıkları kullanılmıştır. Amaca uygun olarak cinsiyetlerine bakılmaksızın 40 adet balık Tarım Orman ve Köyişleri Bakanlığına bağlı Isparta-Milas Gökkuşuğu alabalığı üretim istasyonundan temin edilmiştir.

3.1.2. Uygulama Yeri

Uygulama yeri Akdeniz Üniversitesi Eğirdir Su Ürünleri Yüksekokulu akvaryum ünitesidir. Balıkların otopsis ve diğer çalışmalar Eğirdir Su Ürünleri Yüksekokulunun Mikrobiyoloji ve Histopatoloji laboratuvarlarında yapılmıştır.

3.1.3. Uygulama Tankları ve Suyun Kalitesi

Akvaryum ünitesindeki iki adet 130 x 80 x 80 cm. boyutlarındaki herbir tank Eğirdir gölünden alınan 700'er litre su ile doldurulmuş ve dışarıdan kompresörle hava verilerek uygun koşullar sağlanmıştır (Resim 1).

Çalışma süresince tanklarda su sıcaklığı 12-14°C, pH 7.8 ve suda çözülmüş oksijen miktarı 8.6 mg/lt olarak ölçülmüştür.

3.1.4. Uygulamada Kullanılan Yem Rasyonu

Uygulama öncesi adaptasyon dönemi boyunca ve uygulama süresince balıklara Pınar Yem A.Ş.'ne ait alabalık pelet (No 2) yemi günde bir kez doyuncaya kadar verilmiştir.



Resim 1. Uygulama Tankları

3.1.5. *Aeromonas hydrophila* İnokulumu

Aeromonas hydrophila, Eğirdir Su Ürünleri Yüksekokulu mikrobiyoloji laboratuvarından temin edilmiştir. Bu suş Doç.Dr.Gülşen TİMUR tarafından Gökkuşığı alabalıklarından izole edilmiştir.

Nutrient agar'a öze yardımı ile aseptik koşullarda ekilen bakteri 30°C'de 48 saat inkübasyona bırakılmıştır. Üreyen koloniler gene aseptik koşullarda Nutrient broth'lara ekilmiş, 18 saat 30°C'de inkübe edildikten sonra kültürler 5000 devirde 15 dakika santrifüj edilerek çöktürülmüş, % 0.85'lik steril fizyolojik suda süspanse edilmiştir. Toma lamı ile sayılan bakteriler 1 ml'ye 10⁶ bakteri düşecek şekilde dilüe edilerek enjeksiyona hazır hale getirilmiştir (19,22,34).

3.1.6. Chloramphenicol

Çalışmada kullanılan Chloramphenicol SSK İstanbul İlaç Fabrikasından saf olarak temin edilmiştir.

3.2. Metod

3.2.1. Gökkuşığı Alabalıklarının Uygulama Yerine Taşınması

Uygulama yeri olan Eğirdir Su Ürünleri Yüksekokuluna 50 km. uzaklıktaki Tarım Orman ve Köyişleri Bakanlığına bağlı Isparta-Milas Gökkuşığı alabalığı üretim istasyonundan balıklar koyu renkli plastik kaplar içinde yolda oksijen verilerek taşınmışlardır.

3.2.2. Uygulama Süresi

Uygulama, adaptasyon döneminde dahil olmak üzere 22.11.1987 tarihinde başlamış, 21.12.1987 tarihinde sona ermiştir.

3.2.3. Adaptasyon Dönemi

Uygulama süresinden 10 gün önce tanklara konan balıklar, nakil sırasında oluşan stresi üç günde atmışlar ve yem almaya başlamışlardır. Bu arada rastgele seçilen 4 adet balık, bakteriyolojik ve histolojik muayeneden geçirilerek herhangi bir hastalık taşıyıp taşımadıkları incelendi. Bir hafta süre ile günde 1 defa sabahları el ile doyuncaya kadar yemlenen balıklar bu süre içinde ortama tamamiyle adapte oldular.

3.2.4. Deneme Gruplarının Oluşturulması

Uygulamanın başlangıcında rastgele bir şekilde her iki tanka konan 18'er adet balığa aynı oranda Aeromonas hydrophila inokulumu enjekte edilmiştir. 24 saat sonra I nolu tanktaki balıklara küratif bir işlem yapılmayıp sadece iki nolu tanktaki balıklara Chloramphenicol ile tedavi uygulaması başlatılmıştır. I nolu tanktan

72. saate kadar yaşamlarını sürdüren balıklardan 12,36 ve 48. saatlerde ikişer adet balık örneği alınarak otopsileri yapılmıştır. 72. saatte tedavi uygulanmayan I nolu tanktaki bütün balıklar ölmüştür. II nolu tanktan 12,36,48,72. saat, 5., 10., 15. ve 20. günlerde ikişer balık alınarak otopsileri yapılmıştır.

3.2.5. Deneysel İnokulasyon

1 ml'de yaklaşık 10^6 hücre içeren Aeromonas hydrophila inokulumu, kepçeler yardımıyla yakalanan ve ıslak bir havlu ile tutulan balıkların dorsal yüzgeç başlangıcının hemen altına, sağ taraftan sırt kası içine 0.1 ml. enjekte edildi (22,34).

3.2.6. Küratif Chloramphenicol Enjeksiyonu

Steril saf su ile 1 cc/0.5 mg. şeklinde sulandırılan Chloramphenicol, bakteri inokulasyonundan 24 saat sonra II nolu tanktaki balıklara 1'er cc. olarak intraperitoneal yolla enjekte edilmiştir. Bu enjeksiyon işlemi aynı dozda 36 saat sonra, 48 saat sonra, 72 saat sonra, 5.gün, 10. gün, 15. gün ve 20. gün tekrarlanmıştır (2,3,21,31,44).

3.2.7. Histopatolojik İncelemeler İçin Balıkların Otopsis ve Numune Alınması

Tedavi uygulanmayan I nolu tanktaki balıklar ve Chloramphenicol tedavisi uygulanan II nolu tanktaki balıklar çalışmanın amacına uygun olarak belirli sürelerde başlarına vurulan sert bir cisim ile öldürülerek, pens, bisturi, makas gibi otopsi takımı kullanılarak iç organları çıkartıldı.

Otopsi amacıyla balık önce sol tarafı üzerine yatırıldı ve sağ elle tutulan steril sivri uçlu keskin bir makasla anüse girilerek öne doğru kısa bir ensizyon yapıldı. Sonra makas çıkartılarak dıştaki küt uç içe sokulmak ve öne doğru ilerlemek suretiyle

karnın altından, pektoral yüzgeçlerin hizasına kadar abdomen açıldı. Bu operasyon sırasında makas ucunun iç organlara değmemesine özen gösterildi.

Anüsten başlanarak makasla sırttaki Aeromonas hydrophila inokulumu enjekte edilmiş bölgeye dokunmadan sırtta ve buradan solungaçların üstüne kadar uzanan kavisli bir ensizyon yapıldı. Sol elle tutulan pensle, karnı örten deri ensizyon yapılırken yukarı doğru kaldırılarak kesme işlemi kolaylaştırıldı. Bundan sonra sol elle tutulan pensle deri kaldırılarak sağ eldeki makasla aşağıdan yukarı kesilerek üç ensizyonla iç organlar ortaya çıkarıldı. Operkulumlar dişli pens yardımı ile kaldırılarak ve makasla kesilerek atıldı. Böylelikle solungaçlar da ortaya çıkarıldı (2,3,40).

İç organlar sırasıyla karaciğer, kalp, dalak, barsak, solungaç, böbrek ve derideki enjeksiyonlu bölge kesilip dışarıya alınarak buradan alınan doku örnekleri daha önce hazırlanan fiksatif içerisinde tesbit edilmiştir.

3.2.8. Doku Örneklerinin Tesbit İşlemi

Histopatoloji laboratuvarında otopsi yapılan balıklardan alınan doku örnekleri % 10'luk nötral formalin içerisinde enaz 24 saat süre ile tesbit edilmiştir (20).

3.2.9. Histopatolojik Teknik

Enaz 24 saat tesbit edilen doku örnekleri (karaciğer, kalp, dalak, barsak, solungaç, deri) 1-2 cm. büyüklüğünde bloklar halinde kesilerek proses kaplarına alındı. Bir saat süreyle akan su altında yıkanan dokular Bavimed marka otomatik doku proses cihazına konarak işleme tabi tutulmuştur.

Daha sonra dokular parafin bloklara alınmıştır. Parafin bloklara alınan dokular rotary mikrotom ile 5 mikron kalınlığında

4. BULGULAR

4.1. Klinik ve Otopsi Bulguları

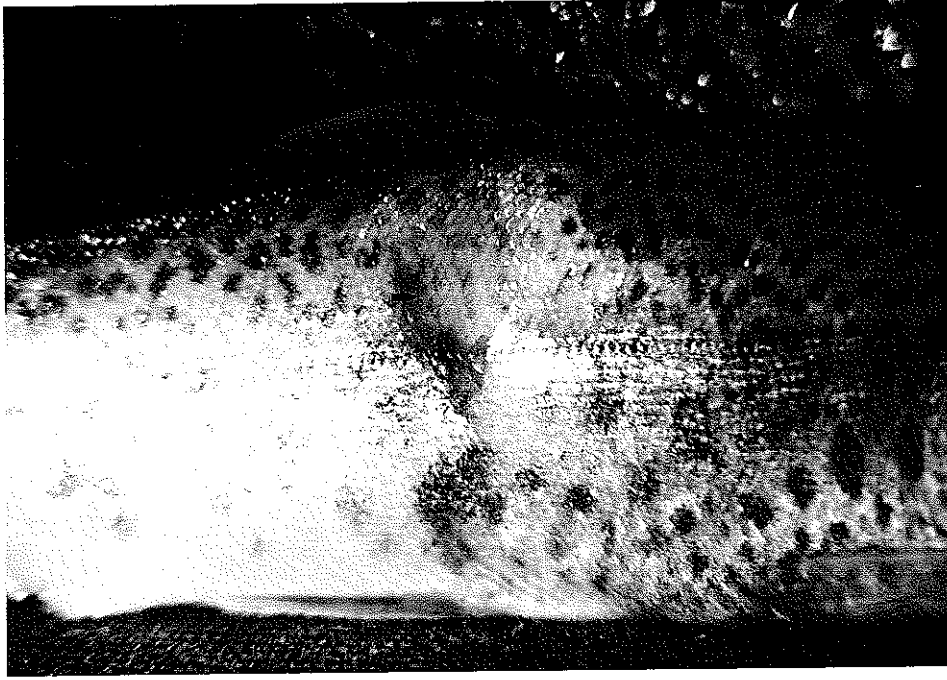Aeromonas hydrophila inokulumu enjekte edilen tüm balıkların 6 saat sonra durgun, iştahsız ve tank kenarında toplandıkları görülmüştür. 12 ile 24 saat sonra enjeksiyon bölgesinde bir ödem oluştuğu gözlenmiştir (Resim 2).



Resim 2. Enjeksiyon bölgesinde oluşan ödem (okla gösterilmiştir).

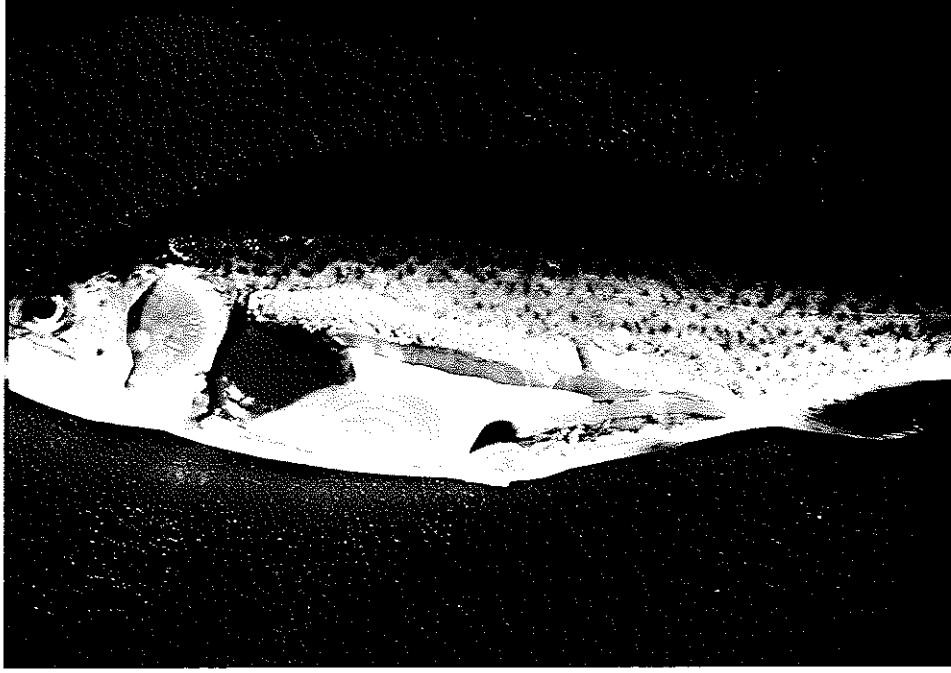kesilmiştir. Alınan doku kesitleri 45^oC'lik sıcak su banyosuna konarak lam üzerine aktarılmaları sağlandı. Lam üzerine alınan dokular haematoxylin-eosin ve Humberston boyama yöntemleri ile boyanarak ışıklı mikroskop altında incelendi (20).

Enjeksiyondan 24 saat sonra derideki ödemin genişlediği ve bazılarının içinden kanlı bir sıvının aktığı tesbit edilmiştir (Resim 3).



Resim 3. Enjeksiyondan 24 saat sonra derideki ödem (okla gösterilmiştir).

Otopsi yapılan balıklarda, midenin hemen hemen boş olduđu, karaciğerin koyu kırmızı bir renk aldığı, damarların genişlediđi ve karaciğer, barsak gibi viseral organlarda hemoraji tesbit edilmiştir (Resim 4).

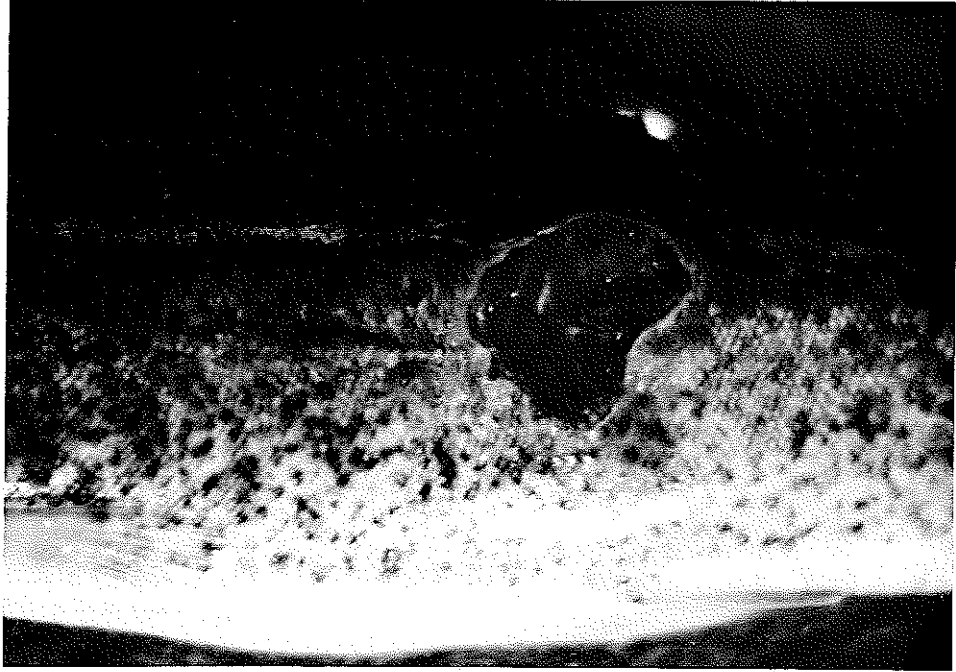


Resim 4. Enjeksiyondan 24 saat sonra otopsi yapılmış bir Gökkuşađı alabalığında viseral organlar.

Intraperitoneal olarak Chloramphenicol enjeksiyonu ile tedaviye tabi tutulan II nolu tanktaki balıklarda 24 saat sonra ölüm olmamasına rağmen, tedavi uygulanmayan I nolu tanktaki balıklardan ikisi ölmüştür. Otopsi yapılan bu ölü balıkların vücut boşluğunda kanlı, pis kokulu bir eksudat, karaciğer ve sindirim kanalında yaygın peteşiyal hemoraji görülmüştür. Ayrıca böbreklerin normal rengini ve sertliğini kaybederek kırmızı renkte ve çamur kıvamında oldukları tesbit edilmiştir.

48 saat sonra tedavinin uygulanmadığı I nolu tankta bulunan balıklardan sekiz tanesi daha ölmüştür. Otopsi yapılan bu balıklarda vücut boşluğundaki kanlı eksudatın arttığı, sindirim kanalının sarı bir sıvı ile dolu olduğu görülmüştür. Karaciğer ve böbreklerin normal rengini kaybettiği ve dalağın şişkin olduğu saptanmıştır.

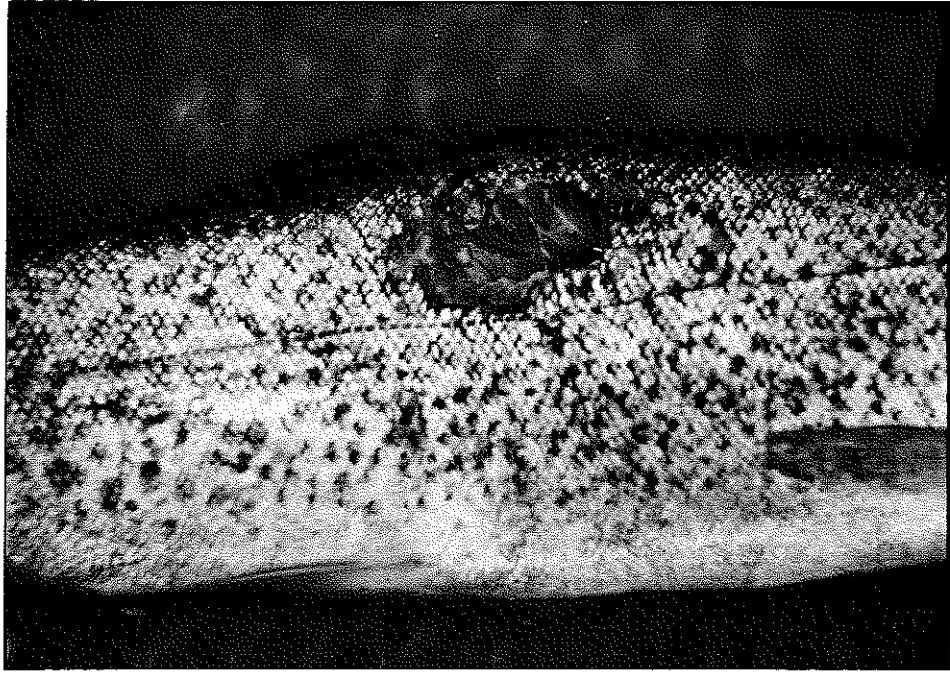
72 saat sonra başlangıçta 18 adet balık bulunan I nolu tankta canlı balık kalmamıştır. Tedaviye tabi tutulan II nolu tanktaki balıklarda ise enjeksiyon bölgesindeki hemorajik ödemin ülseratif bir lezyon haline geldiği gözlenmiştir. Lezyonlu bölgede dermis kaybolmuş, kas tabakası açığa çıkmış ve ülser kenarları çevresindeki epidermisin kalınlaştığı tesbit edilmiştir (Resim 5).



Resim 5. Enjeksiyondan 72 saat sonra enjeksiyon bölgesinde oluşan ülseratif lezyon.

Tedavi uygulanan bu balıkların otopsisinde Aeromonas hydrophila inokulumu sonrası karaciğer ve barsaklarda görülen peteşiyal hemorajinin ortadan kalktığı gözlenmiştir.


Denemenin 5. günü tedavi uygulanan balıklardan alınan örneklerde, dış bakıda deride görülen ülserlerin kırmızı rengini kaybettiği tesbit edilmiştir (Resim 6). Otopsis yapılan bu balıklarda makroskopik olarak iç organlarda patolojik bir bulguya rastlanmamıştır. Denemenin 5. gününde bakteri inokulasyonu nedeni ile yem almayan balıklardan bazılarının yem almaya başladıkları görülmüştür.



Resim 6. Denemenin 5. günü enjeksiyon bölgesindeki lezyon.

Denemenin 10. gününde, tedavi edilen balıklarda derideki ülserli bölgede kısmi bir küçülme görülmüş (Resim 7) ve otopside iç organlarda herhangi bir patolojik bulguya rastlanmamıştır.

Denemenin 15. gününde balıklarda derideki ülserli lezyonların hemen hemen kaybolduğu gözlenmiştir. Otopsisi yapılan bu balıkların iç organlarında makroskopik olarak patolojik bir bulguya rastlanmamıştır.



Resim 7. Denemenin 10. günü enjeksiyon bölgesindeki lezyon.

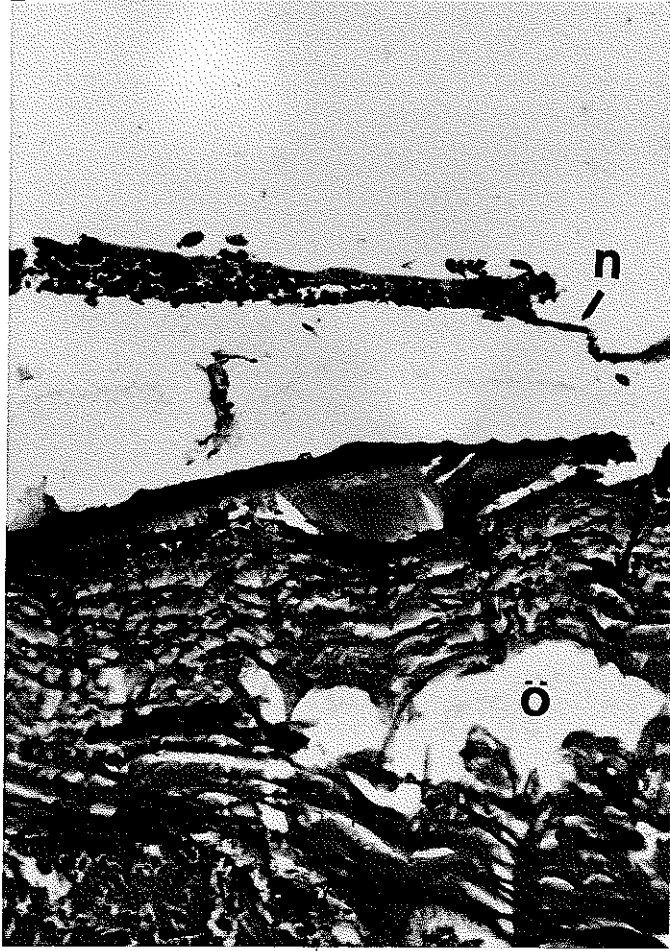
Denemenin 20. gnnde alınan balıklarda enjeksiyon blgesindeki lserin tamamen kaybolduđu grlmstr (Resim 8). Otopside, i organlarda patolojik bir bulguya rastlanmamıřtır.



Resim 8. Denemenin 20. gnnde enjeksiyon blgesindeki lezyonun kaybolduđu grlmektedir.

4.2. Histopatolojik Bulgular

Gökkuşağı alabalıklarına Aeromonas hydrophila inokulumunun kas içi enjeksiyonundan 12 saat sonra enjeksiyon bölgesinde mikroskopik olarak deride, epidermis hücrelerinin nekrozu, dermis ve kas hücreleri arasında ödem görülmüştür (Resim 9).



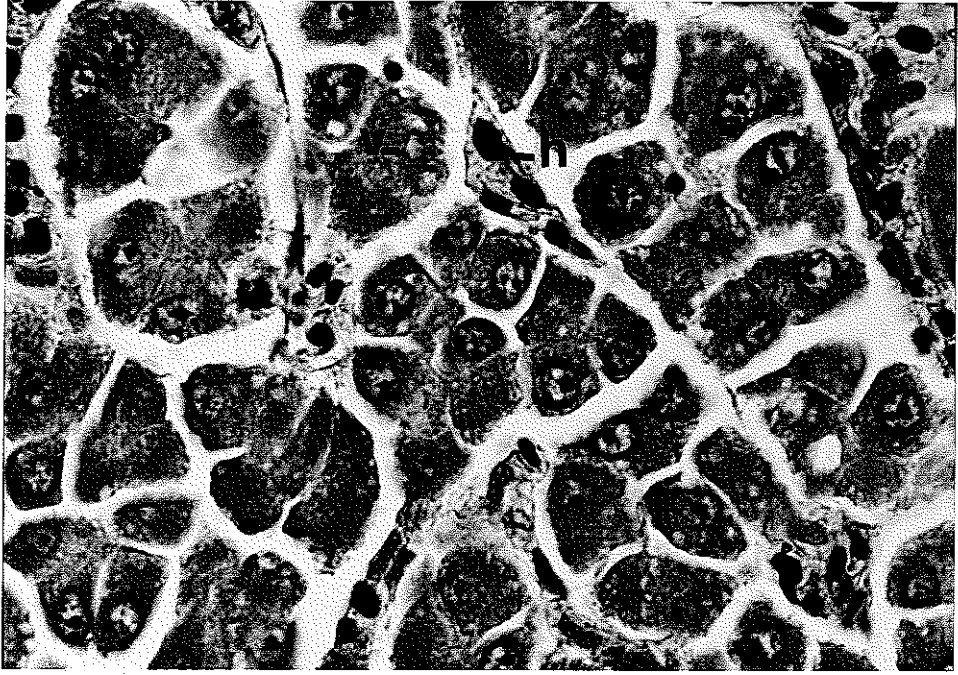Resim 9. Enjeksiyondan 12 saat sonra enjeksiyon bölgesinde epidermis hücrelerinin nekrozu (okla gösterilmiştir) dermis ve kas hücreleri arasında ödem

H + E X100

n : nekroz

ö : ödem

Karaciğerde, karaciğer hücrelerinin genişlediği ve hücrelerin içinde vakuollerin oluştuğu, karaciğer hücreleri arasında peteşiyal hemoraji oluşturan eritrosit hücrelerinin görüldüğü tesbit edilmiştir (Resim 10).



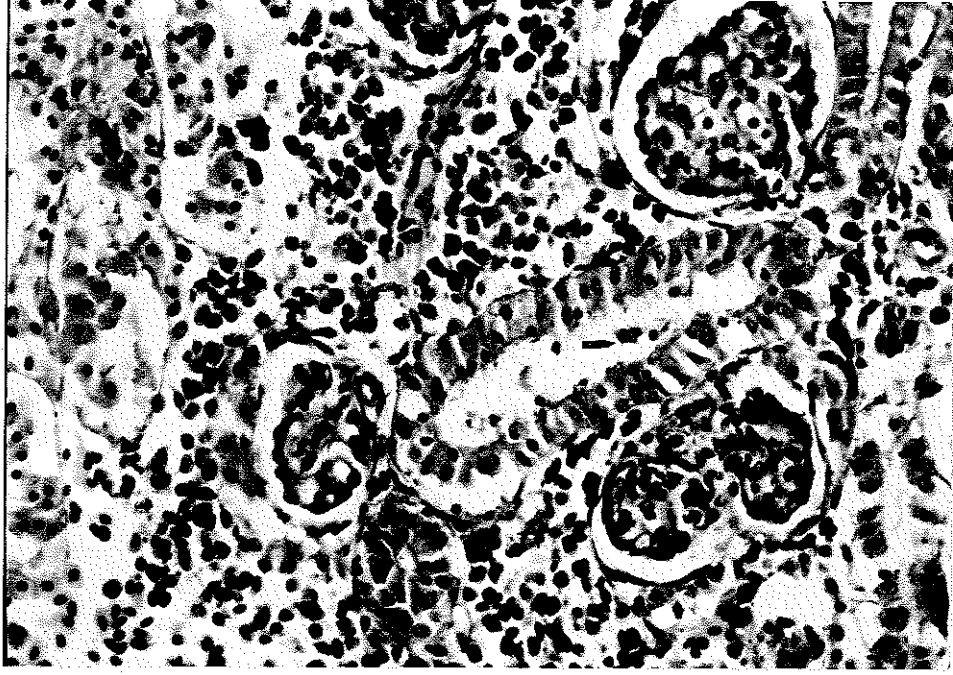
Resim 10. Enjeksiyondan 12 saat sonra karaciğer hücrelerinde vakuolizasyon (okla gösterilmiştir) ve hücreler arasında hemoraji (okla gösterilmiştir).

H + E X400

v : vakuol

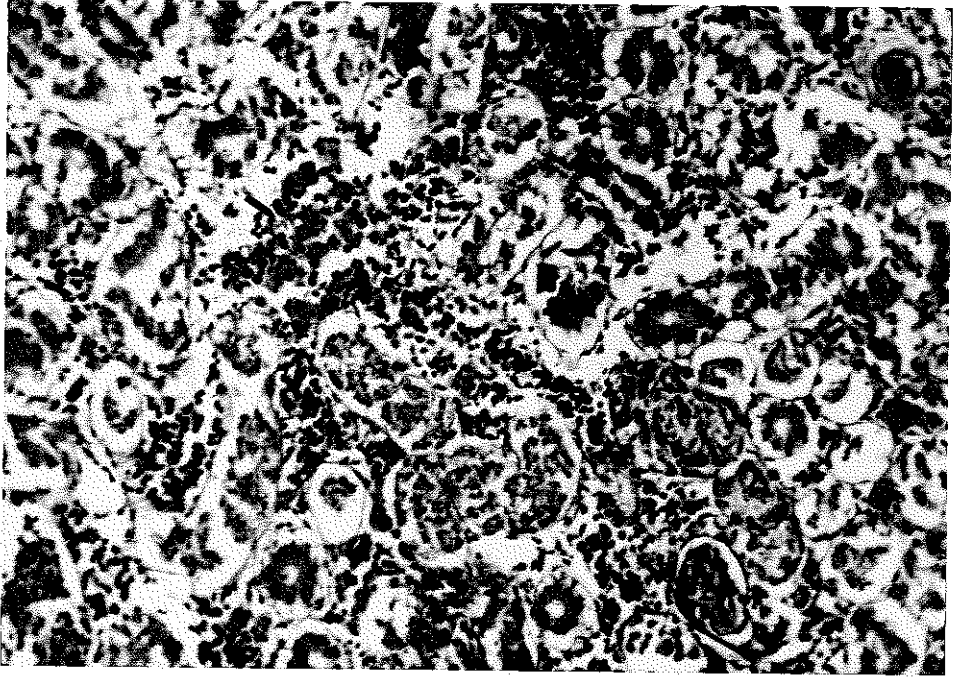
h : hemoraji

Böbrek tübül epitellerinde dökülme ve interstitial dokuda yaygın hemoraji görülmüştür (Resim 11,12).



Resim 11. Enjeksiyondan 12 saat sonra böbrek tübül epitel hücrelerinde dökülme (okla gösterilmiştir).

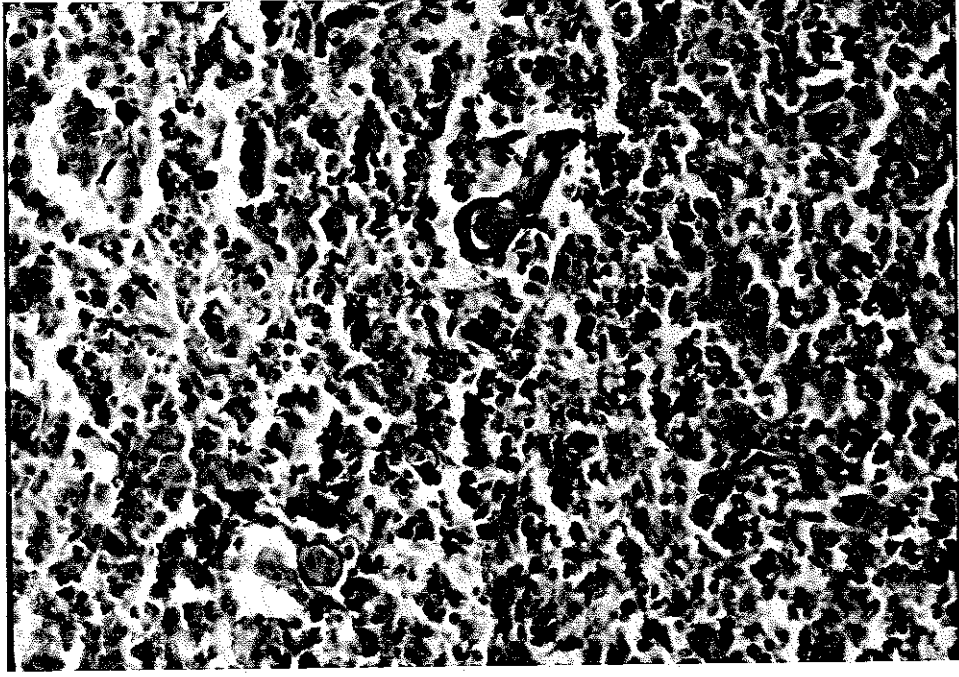
H + E X400



Resim 12. Böbrekte yaygın hemoraji (okla gösterilmiştir)

H + E X200

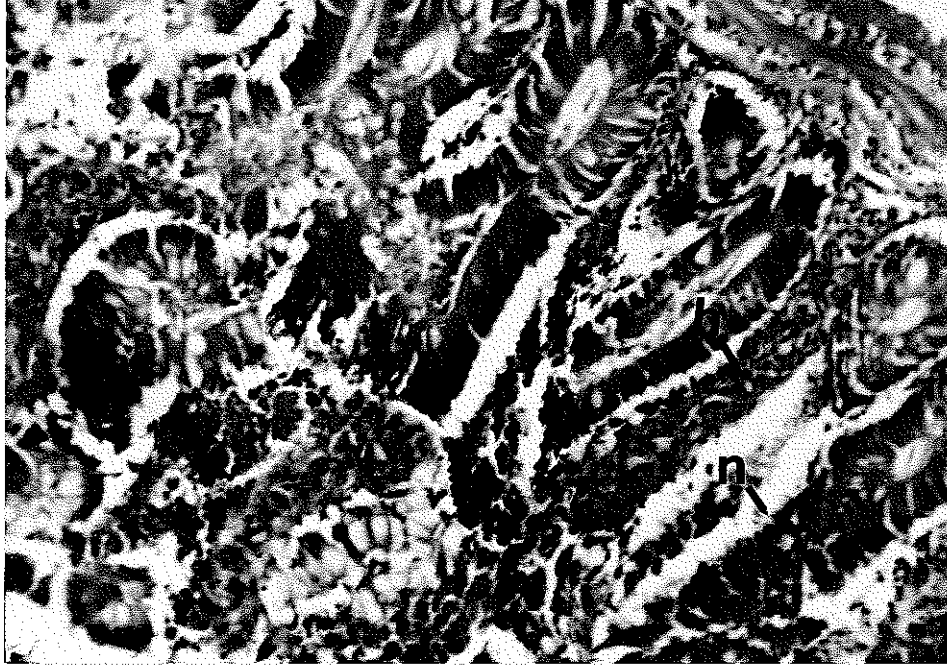
Dalakta hemopoietik doku hücrelerinde nekroz gözlenmiştir
(Resim 13).



Resim 13. Enjeksiyondan 12 saat sonra dalakta hemopoietik doku hücrelerinde nekroz (okla gösterilmiştir).

H + E X100

Kalp kasında ve solungaç epitellerinde herhangi bir histopatolojik bulguya rastlanılmamıştır. Barsaklarda propria mukoza'da selüler infiltrasyon, hemoraji ve intestinal mukoza membranında nekroz tesbit edilmiştir (Resim 14).



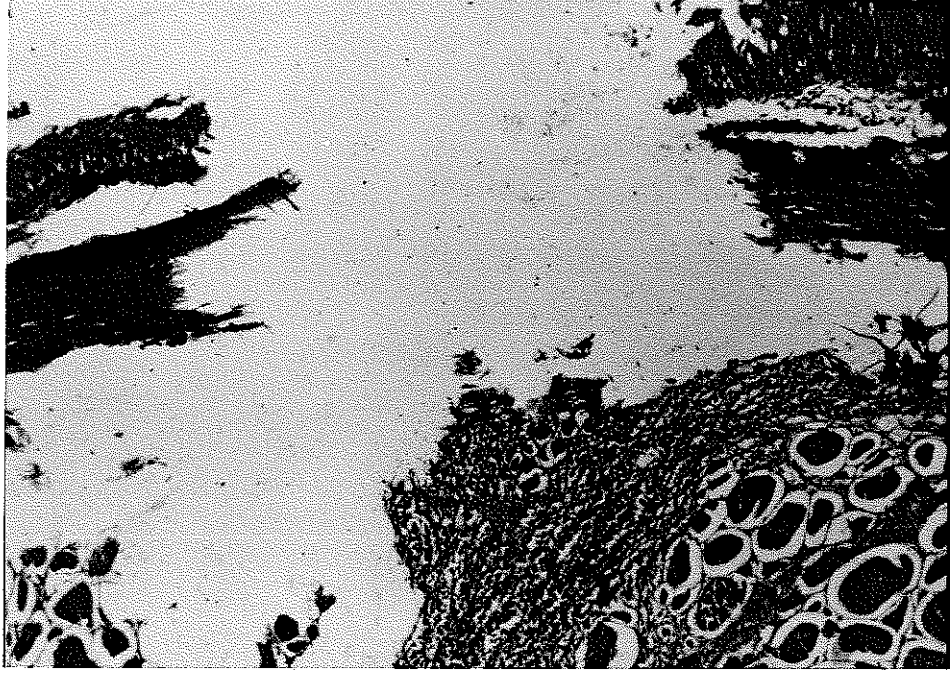
Resim 14. Enjeksiyondan 12 saat sonra barsaklarda propria mukoza'da hemoraji ve intestinal mukoza membranında nekroz (okla gösterilmiştir).

H + E X100

h : hemoraji

n : nekroz

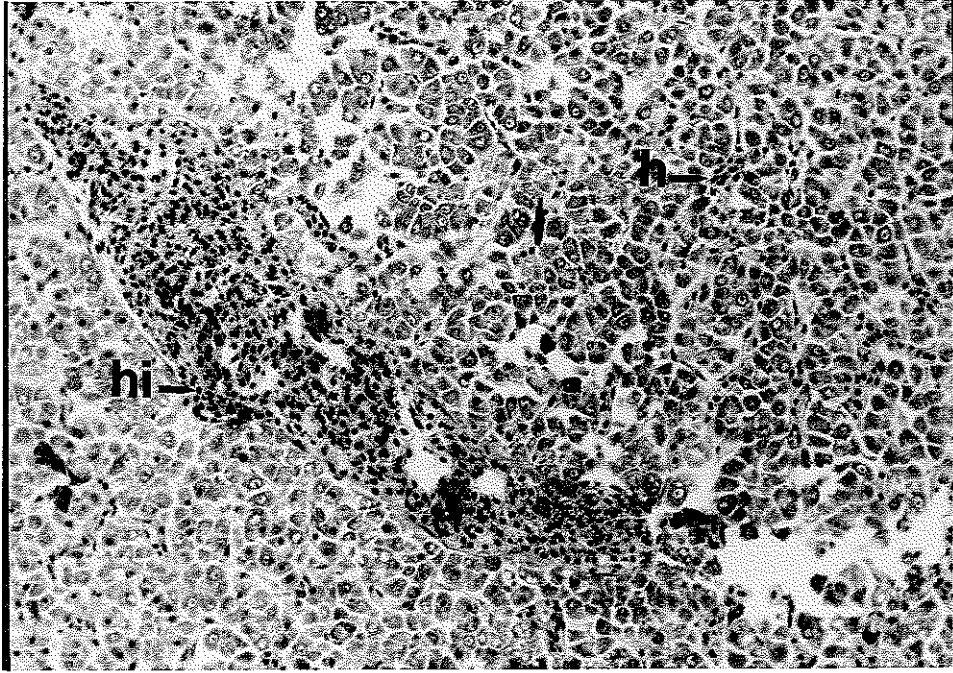
24 saat sonra inokulasyon bölgesindeki deriden alınan doku örneklerinde, epidermis ve dermis dökülmüş ve kaslarda hemoraji ve myofaji tesbit edilmiştir (Resim 15).



Resim 15. İnokulasyon bölgesinde epidermis ve dermis'de dökülme, kaslarda myofaji

H + E X40

Karaciğerde, karaciğer hücrelerindeki (hepatosit) vakuolizasyon yanısıra karaciğer hücreleri arasında yaygın hemoraji ile doku içi kapillar damarların kan hücreleri ile dolu olduğu tesbit edilmiştir (Resim 16,17).

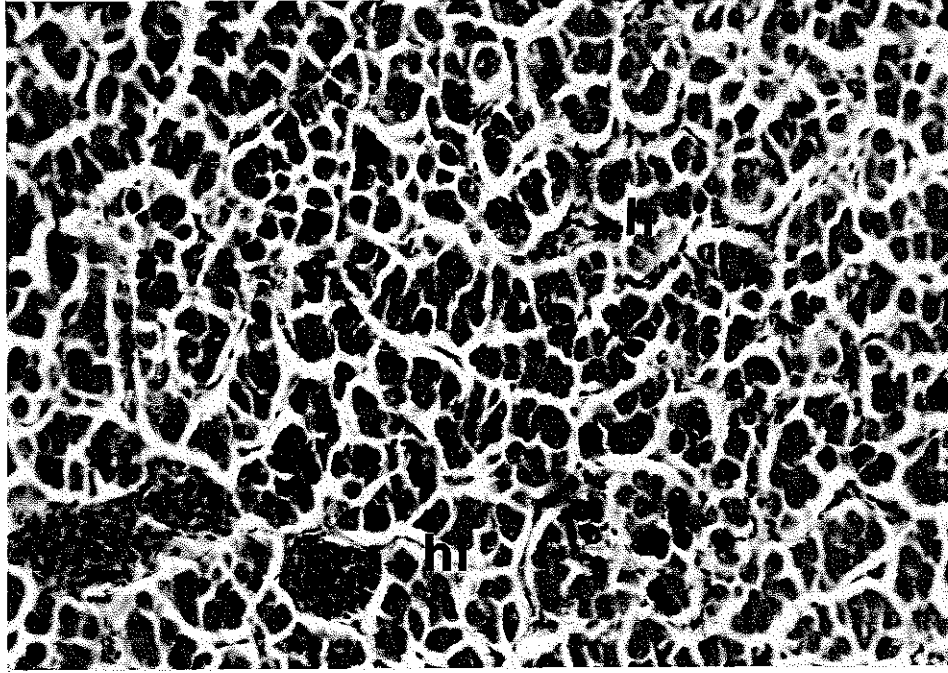


Resim 16. Enjeksiyondan 24 saat sonra karaciğerde yaygın hemoraji ve hiperemi (okla gösterilmiştir).

H + E X100

h : hemoraji

hi: hiperemi



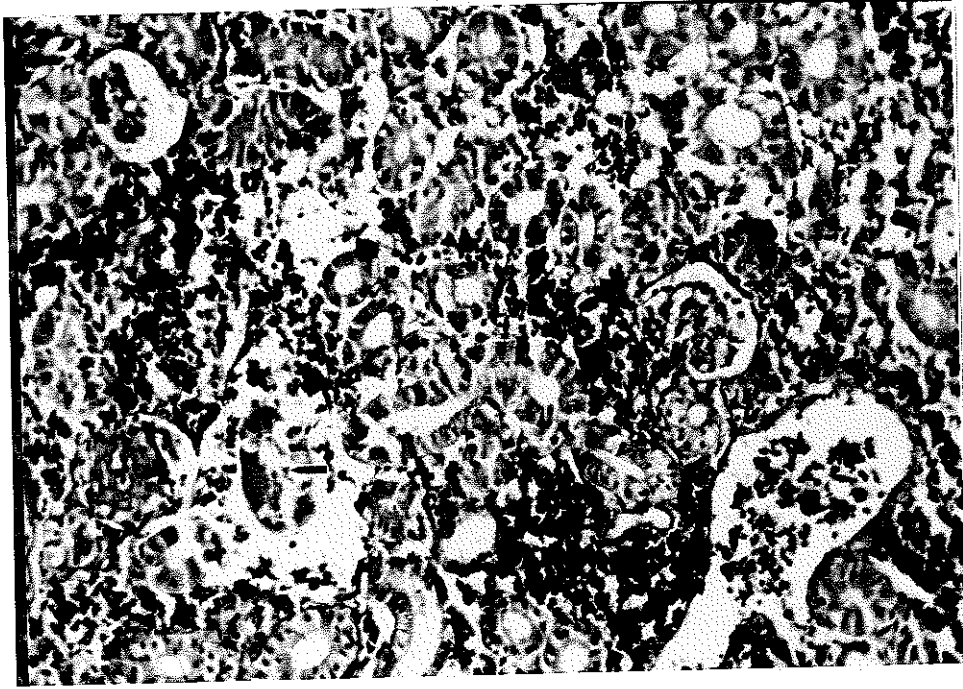
Resim 17. Enjeksiyondan 24 saat sonra karaciğerde hiperemi ve hemoraji (okla gösterilmiştir).

H + E X200

h : hemoraji

hi: hiperemi

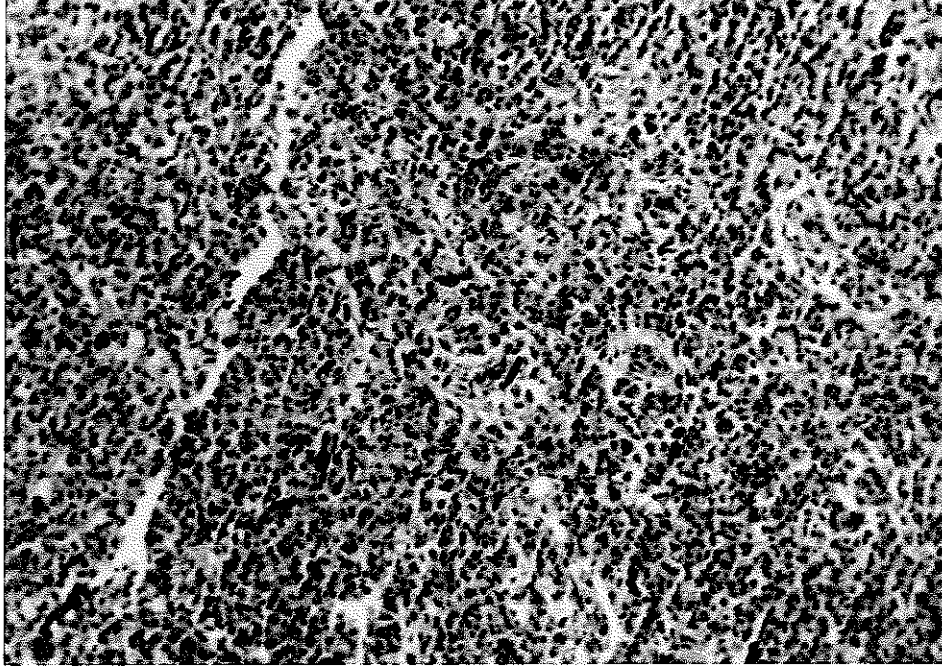
İnokulasyondan 24 saat sonra böbrek tübül epitel hücrelerinde ve glomeruluslarda nekroz tesbit edilmiştir. Nekrotik olan böbrek tübül epitel hücrelerinde nukleusların ve hücre zarının lysisi sonucu tübül epitel hücrelerinin tübül lümenine döküldüğü görülmüştür. Lümen içinde eosinofilik materyal depoziti mevcuttur (Resim 18).



Resim 18. Enjeksiyondan 24 saat sonra böbrekte tübül ve glomerulus'larda nekroz (okla gösterilmiştir)

H + E X100

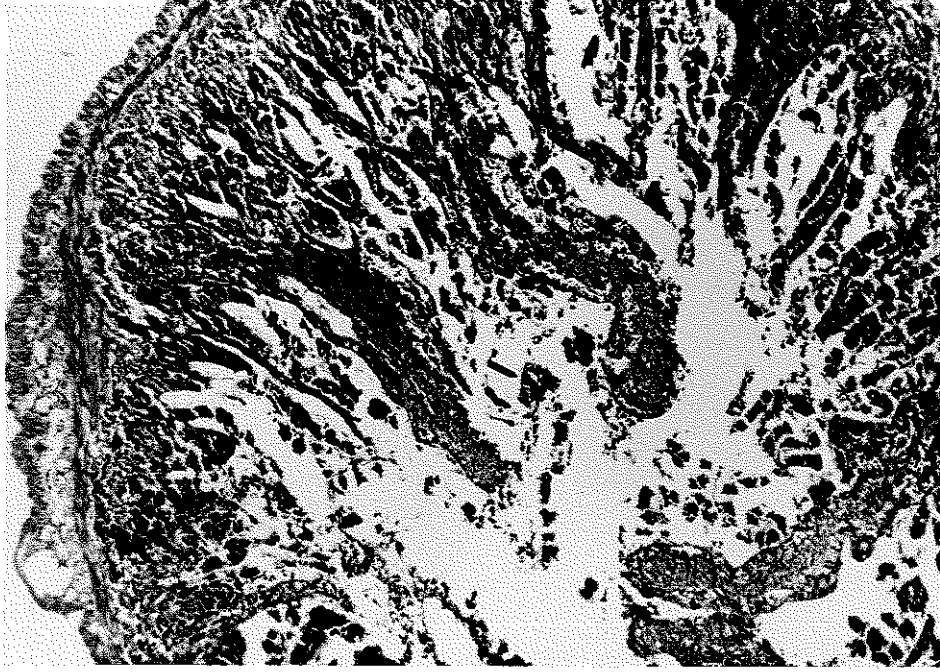
Dalakta hemopietik doku hücreleri azalmış, beyaz pulpa'daki lenfoid elementler tükenmiş ve genel olarak beyaz pulpa ve kırmızı pulpa hücrelerinde nekroz görülmüştür (Resim 19).



Resim 19. Enjeksiyondan 24 saat sonra dalakta beyaz ve kırmızı pulpa'da nekroz (okla gösterilmiştir)

H + E X100

Barsaklarda, intestinal mukoza'nın nekroze olarak barsak lümeni içine döküldüğü gözlenmiştir (Resim 20).

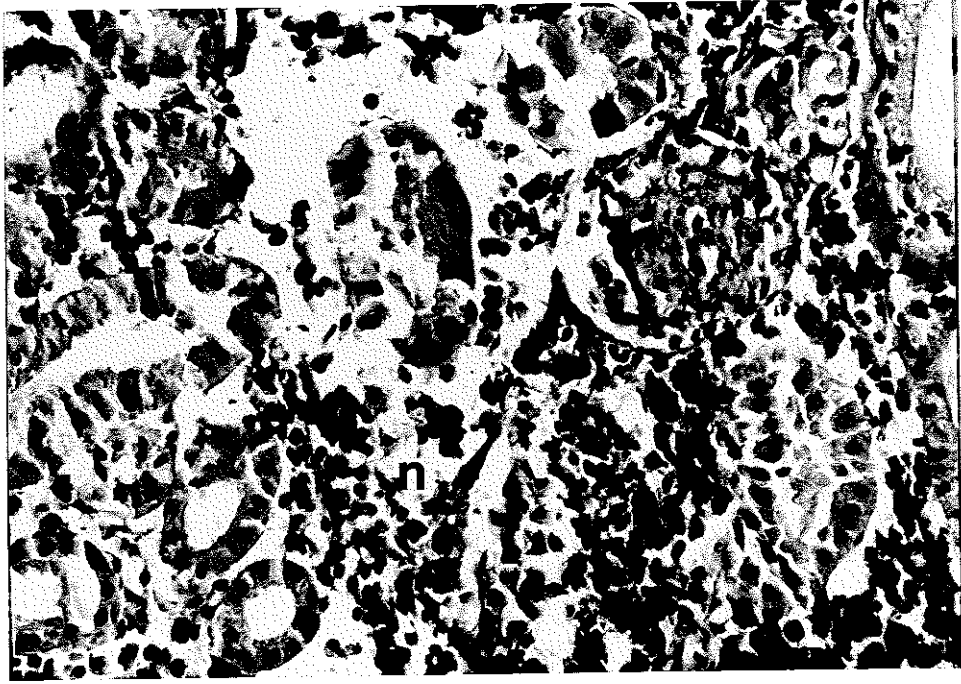


Resim 20. Enjeksiyondan 24 saat sonra barsakta intestinal mukoza'da nekroz ve lümen içinde döküntü (okla gösterilmiştir).

H + E X40

Humberston metodu ile boyanan preparatlarda deride ve karaciğerde az miktarda gram negatif bakterilere rastlanmıştır.

36 saat sonra öldürülen balıkların enjeksiyon bölgesindeki deriden alınan örneklerde, epidermis ve dermisin nekrozu genişlemiş, kaslarda hemoraji ve myofaji yaygın olarak görülmektedir. Yine aynı balıkların karaciğerlerinde yaygın hemoraji, hiperemi ve karaciğer hücrelerinde nekroz görülmeye devam etmekte olup, böbrekte glomerular ve tübüler nekrosis tamamen gelişmiş olarak bulunmuştur. Ayrıca böbreklerin retikuloendotelial doku kısımlarında yaygın nekroz odakları tesbit edilmiştir (Resim 21).



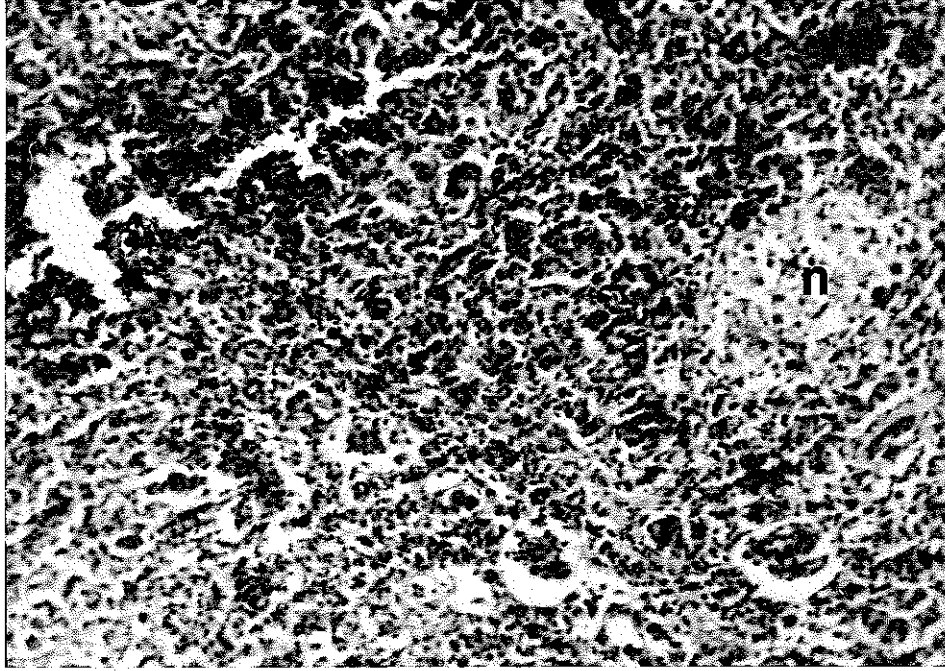
Resim 21. 36 saat sonra böbrekte glomerular ve tübüler nekroz yanısıra retikuloendotelial doku kesimlerinde nekroz

H + E X400

n : nekroz

Dalakta beyaz ve kırmızı pulpa'da nekroz belirgin bir şekildedir. Barsak lümenini örten mukozal membran tamamen nekrotik olup, lümen içine dökülmüş durumda olduğu görülmüştür.

48. saatte öldürülen balıklardan alınan doku örneklerinde yapılan histopatolojik incelemede, kaslardaki inflamasyon hücrelerinde azalma gözlenmiştir. Karaciğer hücrelerinde nekrotik tablonun devam ettiği, karaciğer hücreleri arasında mononükleer lökositlerin infiltrasyonu, böbreklerde tübüler ve glomerular nekroz yanısıra böbrek ve dalaktaki hemopoietik dokuda nekroz gözlenmiştir (Resim.22).

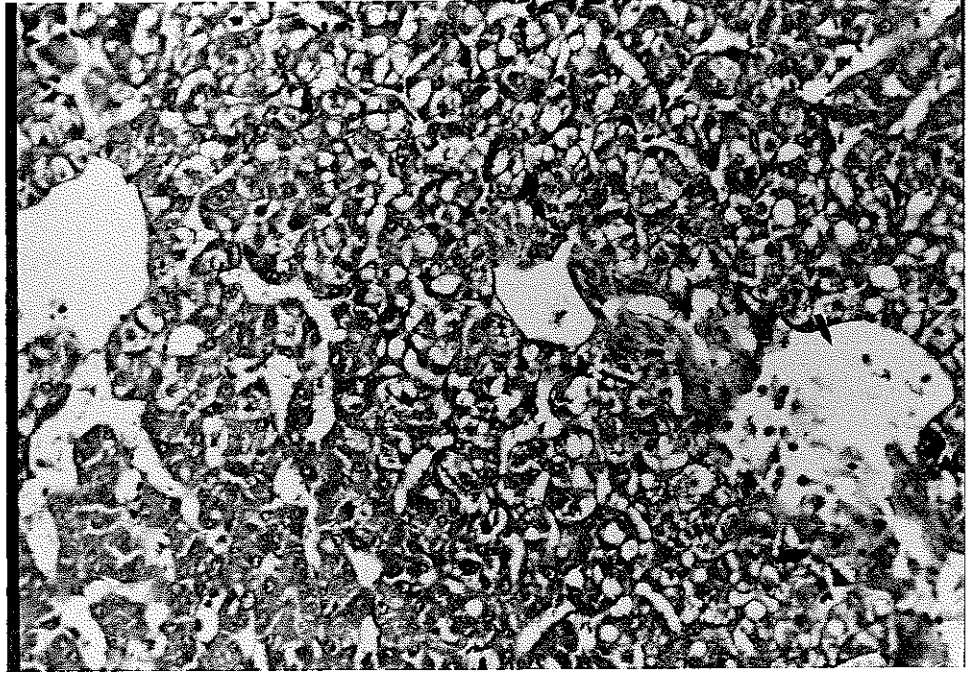


Resim 22. 48 saat sonra dalakta hemopoietik dokuda nekroz.

H + E X100

n : nekroz

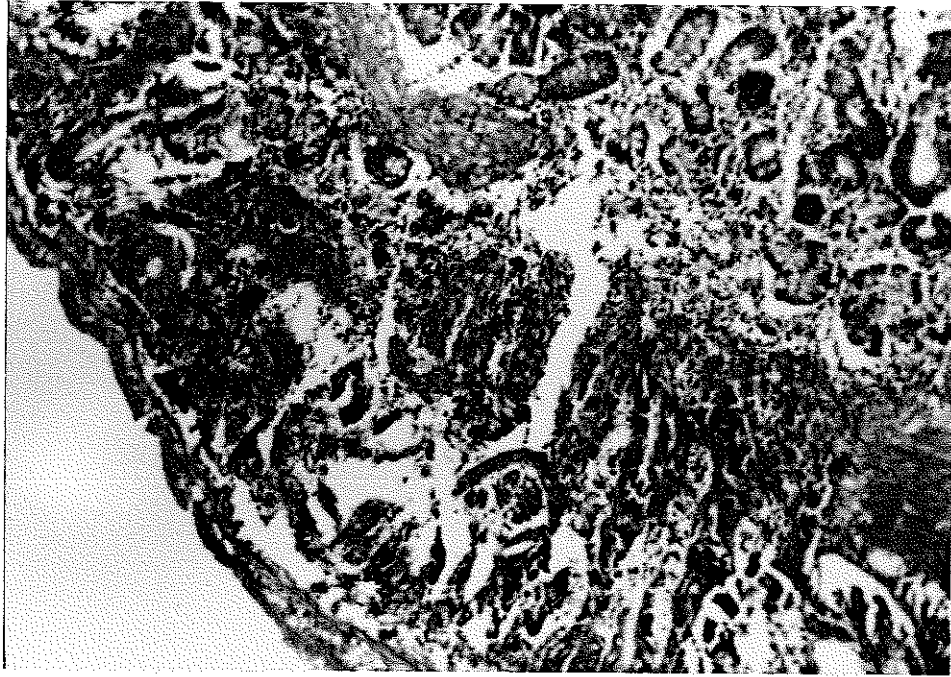
72. saatte öldürülen balıklardan alınan doku örneklerinin histopatolojik muayenesinde, inokulasyon bölgesindeki deride epidermis ve dermisin geniş bir alanda tamamen nekroze olarak kas tabakasına kadar açıldığı görülmüştür. Nekrotik kas hücrelerinde yer yer myofaji'nin devam ettiği tesbit edilmiştir. Karaciğerde, karaciğer hücrelerinin nekrozu ile remark kordonlarının parçalanmış durumda olduğu tesbit edilmiştir. Nekrotik karaciğer hücrelerinin fagosit - zunda rol oynayan makrofajlara rastlanmamıştır (Resim 23).



Resim 23. Enjeksiyondan 72 saat sonra karaciğer hücrelerinin nekrozu sonucu boşalan doku kısımları (okla gösterilmiştir).

H + E X100

Böbrek ve dalakta nekroz tablosu görülmeye devam etmektedir. Barsakta sirküler kas tabakasında nekroz, barsak mukoza epitelyumunda şiddetli yıkım sonucu lümen içine dökülme ve propria mukozada selüler infiltrasyon tablosu belirgin bir şekilde görülmüştür (Resim 24).

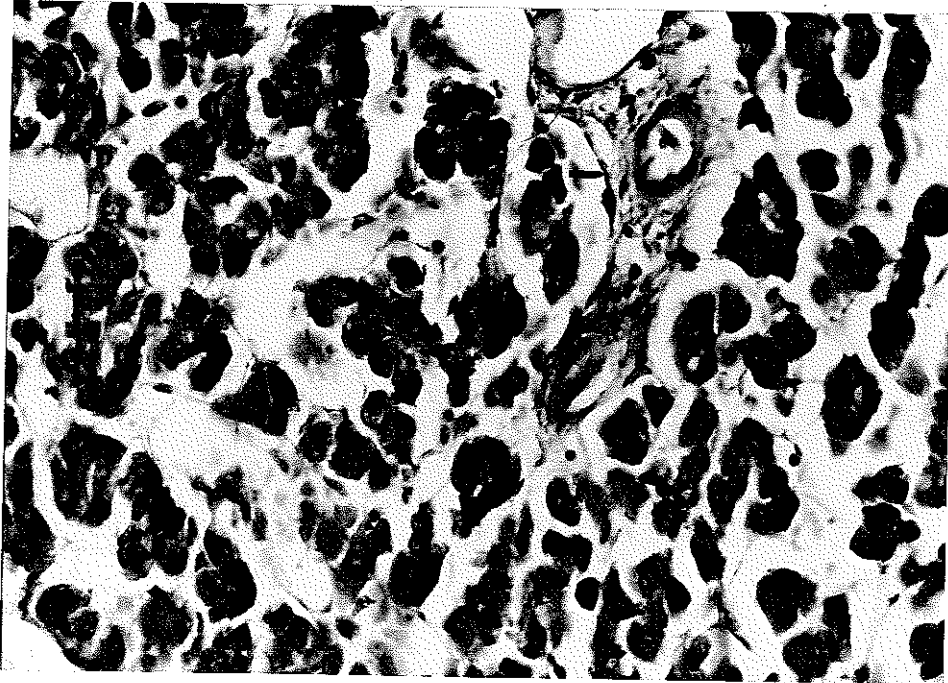


Resim 24. Enjeksiyondan 72 saat sonra barsakta sirküler kas tabakasında nekroz, mukoza epitelyumunda yıkım sonucu lümen içine dökülme ve propria mukozada selüler infiltrasyon.

H + E X40

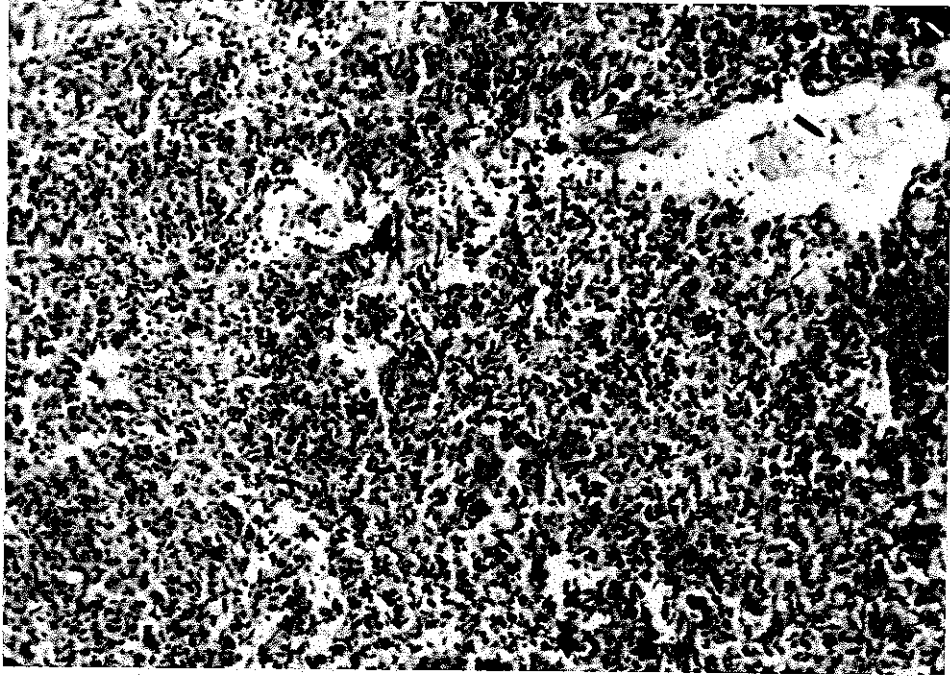
İnokulasyonun 5. gününde alınan balık örneklerine ait çeşitli dokuların histopatolojik muayenesinde derinin lezyonlu bölgesinde 72. saatte görülen bulgulara benzer histopatolojik tablo ile karşılaşmıştır. Karaciğerdeki nekrotik karaciğer hücrelerinin temizlendiği ancak fokal nekrotik odakların hala görülmekte olduğu tesbit edilmiştir. Böbrekte hemopoietik dokunun boşalmış olduğu ve böbrek tübül epitel hücrelerinin nekrozunda bir yavaşlama gözlenmiştir. Dalakta ve barsaklarda bir önceki dönemde görülen bulgulara benzer bir tablo görülmüştür.

Tedaviye alınan balıklarda denemenin 10. gününde alınan balık örneklerinin çeşitli dokularına ait mikroskopik incelemede, dermisin altındaki boşalan nekrotik kas fibrillerinin bulunduğu bölgede yer yer fibroblast hücrelerinin oluştuğu tesbit edilmiştir. Karaciğerde nekrotik karaciğer hücrelerinin yerinde birkaç fibroblast hücresinin geliştiği görülmüştür (Resim 25). Bu arada hiperemi tablosuda ortadan kalkmıştır.



Resim 25. Denemenin 10. gününde karaciğerde görülen fibroblast hücreleri (okla gösterilmiştir).

Böbrekte yine nekroz sonucu erimiş (lyse) bölgelerde fibroblast proliferasyonu görülmüştür. Dalakta kırmızı pulpa'da kısmi bir artış yanısıra doku kaybı olan bölgelerde zayıf bir fibroblast ağının geliştiği tesbit edilmiştir (Resim 26).

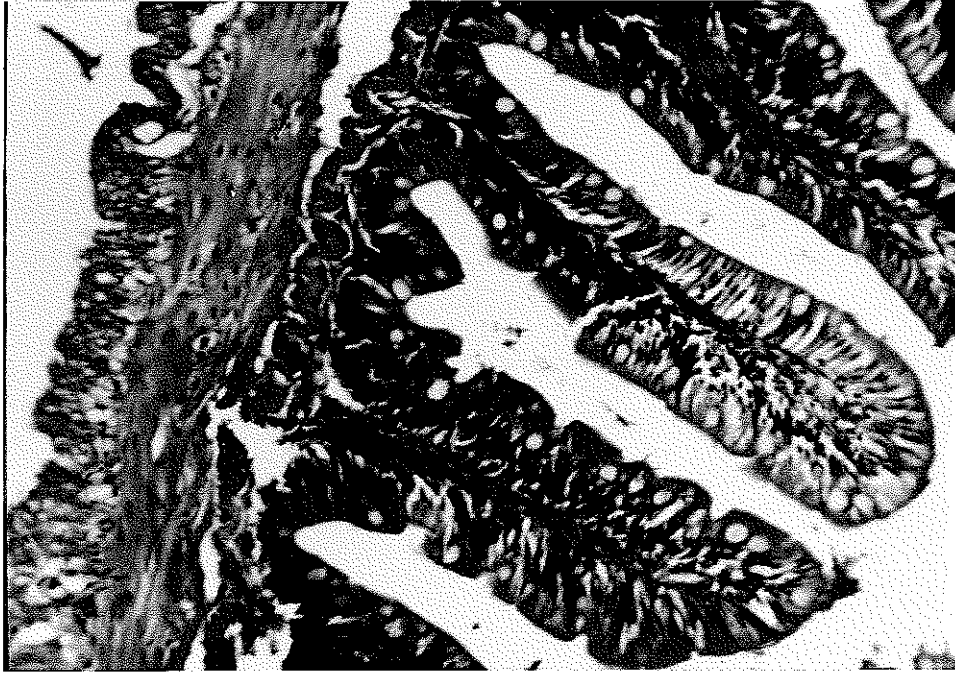


Resim 26. Denemenin 10. gününde dalakta doku kaybı olan bölgelerde gelişen fibroblast ağı (okla gösterilmiştir).

H + E X100

Barsaklarda mikroskopik genel görüntü bir önceki dönemle aynı olmakla birlikte hemoraji ve selüler infiltrasyonun artadan kalktığı tesbit edildi.

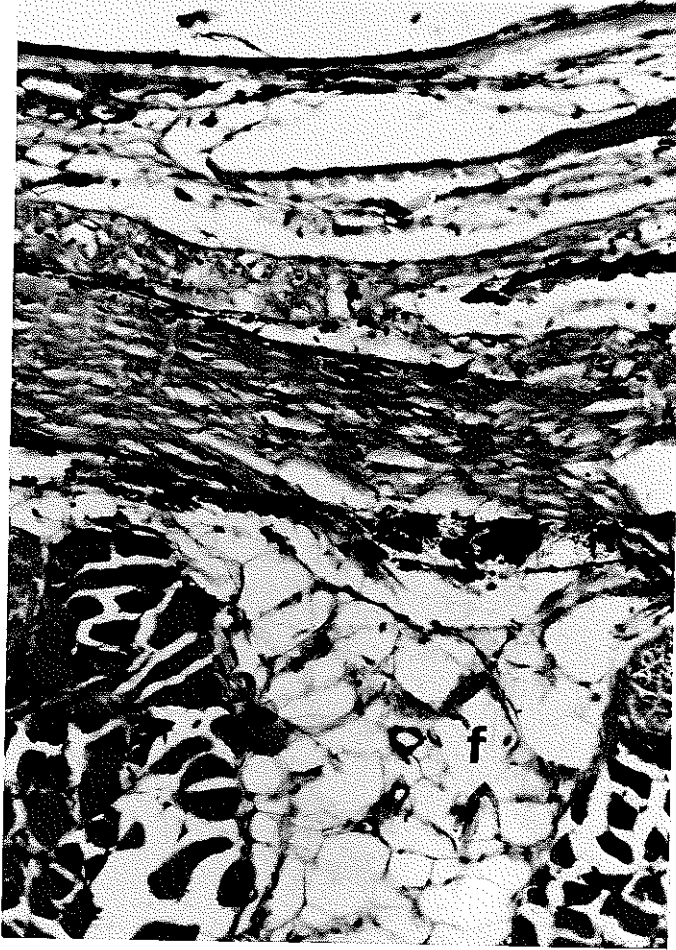
Denemenin 15. günü öldürülen balıklardan alınan doku örneklerinden yapılan histopatolojik muayenede, nekroze olarak boşalan kas hücreleri arasında yer yer eritrosit ve fibroblast hücrelerinin görülmeye devam ettiği tesbit edilmiştir. Karaciğerde, nekroz odaklarında ince ağ şeklinde fibroblast hücrelerinin gelişimi gözlenmiştir. Böbrekte tübül ve glomerulusların arasında fibroblast ağının geliştiği görülmüştür. Dalakta, kırmızı ve beyaz pulpa'da ve nekroz odaklarında bir miktar eritrosit ve lökosit görülmüştür. Barsaklarda, mukoza ve kas tabakalarında tam iyileşme tesbit edilmiştir (Resim 27). Bu dokular normal histolojik bir tablo göstermişlerdir.



Resim 27. Denemenin 15. günü barsakta iyileşme sonucu kazanılan normal histolojik yapı.

H + E X100

20. günde alınan son balık örneklerinden yapılan histopatolojik muayenede, deride ülserli bölgenin iki üç sıra epitel hücrelerinden oluşan ve aralarında mukus hücrelerinin de bulunduğu ince bir epidermisle örtüldüğü tesbit edilmiştir. Kas demetleri arasında ise fibroblast ağı gelişmiştir (Resim 28).



Resim 28. Denemenin 20. gününde enjeksiyon bölgesinde gelişen fibroblast ağı.

H + E X100

f : fibroblast hücreleri

Karaciğer, böbrek ve dalak gibi viseral organlarda Aeromonas hydrophila inokulasyonunun neden olduğu bütün patolojik bozuklukların kaybolduğu ve Chloramphenicol tedavisi sayesinde normal histolojik yapılarını yeniden kazandıkları görülmüştür.

5. TARTIŞMA ve SONUÇ

Çalışmanın başlangıcında Aeromonas hydrophila enjekte edilen tüm balıkların iştahsız, durgun ve tank kenarında toplandıkları görülmüştür (15).

Gökkuşığı alabalıklarında deneysel olarak oluşturulan Aeromonas hydrophila enfeksiyonunda, tedavi uygulanmayan I nolu tankta 72 saat içinde hastalığın etkisiyle tüm balıkların öldüğü görülmüştür. 24 saat sonra tedaviye başlanan II nolu tankta hastalıktan dolayı ölüm görülmemesi hastalığın akut formda 72 saat içinde etkili olarak septisemi sonucu balıkları öldürdüğü anlaşılmıştır (5,43). Tedavi uygulanmayan balıkların histopatolojik muayeneleri ile, bakterinin septisemi sonucu balığın tüm organlarına yayıldığı ve bu organlarda hemoraji ve nekroza sebep olduğu görülmüştür. Septisemi nedeni ile böbrek, karaciğer ve dalak gibi viseral organların çok çabuk etkilendiği görülmüştür (47).

Enjeksiyon bölgesinde oluşan hemorajik ödem 72 saat sonra açılarak diğer araştırmacıların da bildirdiği gibi ülser meydana gelmiştir (37,43). Bu sürede vücut boşluğunda kanlı bir sıvı ve karaciğer üzerinde nokta şekilli (peteşiyal) kanamalar vardır (15,51). Bazı balıklarda dalakta büyüme ve böbreklerde erime tesbit edilmiştir (47).

Hastalığın ilk 24 saatlik subakut döneminde yapılan histopatolojik muayenede inokulasyon bölgesinde deride ve kas dokusunda ödem, epidermis hücrelerinde nekroz, karaciğerde peteşiyal hemoraji, hiperemi, karaciğer hücrelerinde büyüme ve vakuolizasyon görülmüştür. Böbrekte ve dalakta hemoraji, hemopoietik doku hücrelerinde nekroz ve barsaklarda selüler infiltrasyon bulgularına rastlanmıştır (2,15,30,37,47,48,49,51). 24 saat sonunda histopatolojik incelemede

dermis ve kaslarda inflamasyon hücrelerinde artış ve hemoraji gözlenmiştir (30,47). Diğer arařtırıcıların da bildirdiđi gibi vakuolizasyonun görüldüđü karaciđer hücrelerindeki hücre zarlarının erimiř olduđu ve doku içinde selüler infiltrasyon tesbit edilmiştir (30,48,49). Böbrekte, tübül ve glomeruluslarda nekroz mevcuttur. Nekroze tübül epitel hücreleri lümen içine dökülmüş durumdadır (30,47,51). Dalakta, beyaz ve kırmızı pulpa'da nekroz gözlenmiştir (30,37,48). Barsaklarda, intestinal mukoza nekroze olarak barsak lümeni içine dökülmüş durumdadır (30).

36 saat sonra inokulasyon bölgesinde epidermis, dermis ve kaslarda nekroz tesbit edilmiştir (30,37). Karaciđerde hepatositik nekroz şekillenmiştir (30,37,48,49). Böbrekte retiküloendotelial doku kısımlarında da nekroz tesbit edilmiştir (47,48,49,51).

72 saat sonra epidermis tamamen nekroze olarak kas tabakasına kadar açılmış ve ülser oluşumu görülmüştür (30,37). Yine bu süre içinde dođal Aeromonas hydrophila enfeksiyonlarında da görüldüđü gibi barsaklarda intestinal mukoza epitelyumunda yaygın nekroz sonucu lümen içine dökülme ve propria mukoza'da selüler infiltrasyon tesbit edilmiştir (2,37,51).

24 saat sonra Chloramphenicol enjeksiyonu ile tedaviye alınan balıklardan enfeksiyonun 10 ve 15. gününde yapılan histopatolojik muayenede dokularda hemoraji ve hiperemi tablosu ortadan kaybolmuş ve bu dokulardaki enfeksiyon etkeninin neden olduđu nekroz olayının yavaşladıđı görülmüştür. Ayrıca kaslarda ve viseral organlarda nekrotik doku kısımlarında zayıf bir fibroblast ağının oluřtuđu tesbit edilmiştir

Denemenin 20. gününde yapılan histopatolojik muayenede, derinin ülserli bölgesinin ince bir epidermisle örtüldüđü ve nekroze

kas hücreleri yerinde fibroblast ağının geliştiđi, karaciđer, böbrek, dalak ve barsak gibi viseral organlarda patolojik bozuklukların kaybolduđu ve tedavi sonucu normal histolojik yapının yeniden kazanıldıđı tesbit edilmiştir.

Sonuç olarak Gökkuşađı alabalıklarında sıkça görülen ve büyük ekonomik kayıplara neden olan Aeromonas hydrophila enfeksiyonunun tedavisinde balıkların yem almadıđı akut formdaki hastalık durumlarında intraperitonal Chloramphenicol uygulamasından başarılı sonuç alındıđı görülmüştür. Tedavinin en az 15 gün süreyle, yedi enjeksiyon şeklinde uygulanması halinde hasta balıkların normal sağlıklı hale döndükleri gerek klinik, gerekse histopatolojik muayenelerle tesbit edilmiştir.

KAYNAKLAR

1. ALEXANDER, F., 1974, Veteriner Farmakoloji (Çeviren N.Özkazanç, S.Ceylan) A.Ü.Veteriner Fakültesi Yayınları. 308 Yard. Ders Kitabı. 209 A.Ü.Basımevi, Ankara, 315 s.
2. AMLACHER, E., 1970, Textbook of Fish Diseases (Translated by D.A.Conroy and R.L.Herman) By T.F.H.Publications 302 P.
3. AMLACHER, E., 1986, Taschenbuch der Fischkrankheiten Grundlagen der Fischpathologie Fünfte, Überarbeitete Auflage. Gustav Fischer Verlag Stuttgart 478 s.
4. ARAS, S., 1981, Stoklama, Su ve Yem Düzeylerinin Gökkuşluğu Alabalıklarının (S.gairdneri) Büyüme Hızı ve Yemden Yararlanmalarına Etkileri Üzerine Bir Araştırma, (Doçentlik Tezi), Atatürk Üniv. Ziraat Fak. Zootekni Bölümü Erzurum.
5. ARDA, M., 1974, Balıklarda Bakteriyel, Mantar, Viral ve Ekolojik Nedenlerden İleri Gelen Hastalıklar ve Tedavileri, A.Ü. Veteriner Fak. Yayınları. 300. A.Ü. Basımevi, Ankara. 259 s.
6. ARDA, M., 1985, Genel Bakteriyoloji, Veteriner Fak. Yayınları, 402. A.Ü. Basımevi, Ankara. 531 s.
7. ATAY, D., 1980, Alabalık Üretim Tekniği, Başbakanlık Basımevi Ankara, 171 s.
8. ATAY, D., 1986, Su Ürünleri Yetiştiriciliği ve Ülkemizdeki Kurulu İşletmelerin Sorunları ve Çözüm Yolları, Su Ürünleri Sektörünün Bugünkü Durumu ve Sorunları Sempozyumu, T.C. Ziraat Bankası Su Ürünleri Kredileri Müdürlüğü Yayın no, 7, 141-153

9. BACH,R., CHEN, P.K., CHAPMAN,G.B., 1978, Changes in the Spleen of the Channel Catfish *Ictalurus punctatus* Rafinesque Induced by İnfection With Aeromonas hydrophila 3. Fish Diseases, 1, 205-217.
10. BAGENAL, T.B., 1978, Freshwater Fishes, The Observer's Book Warne London. 139 p.
11. BARAN, İ., 1978, Kùltür Balıkçılığının Ülke Düzeyinde Yaygınlaştırılması ile İlgili Uygulamalar, A.Ü. Veteriner Fak. Yayınları no, 353. A.Ü. Basımevi, Ankara. 63 s.
12. BARAN, İ., 1974, Su Ürünlerimizin Potansiyelini Değerlendirme Olanakları, Türkiye Dördüncü Hayvancılık Kongresi 6-8 Mayıs 1974. Kalite Matbaası, Ankara. 14 s.
13. BARAN, İ., KÖKSAL,G., 1977, Gökkuşığı alası Salmo gairdneri irideus (Richardson, 1836) Yavrularını Değişik Rasyonla Besleme Denemeleri, A.Ü. Veteriner Fak. Derg. Cilt XXIV No.2, A.Ü. Basımevi, Ankara. 174-182
14. BARAN, İ., 1978, Çifteler-Sakaryabaşı Balık Üretim ve Araştırma İstasyonundan Gökkuşığı Alabalığının (Salmo gairdneri irideus Richardson, 1836) Beslenmesinde Yöresel Olanakların Değerlendirilmesi ile İlgili Uygulamalar, A.Ü. Veteriner Fak. Derg. Cilt XXV No.4, A.Ü. Basımevi, Ankara. 1-27
15. BARAN, İ., TİMUR, M., AYDIN, N ., İSTANBULLUOĞLU, E., AYDINTUĞ, M.K., 1980, Çifteler-Sakaryabaşı Balık Üretim ve Araştırma İstasyonunda, Alabalıklarda (Salmo gairdneri irideus) Görülen Bakteriyel Hemorajik Septisemi Hastalığı Üzerinde İncelemeler, A.Ü. Veteriner Fak. Derg. Cilt XXVII No. 3-4, A.Ü. Basımevi, Ankara

16. BENT, J., MUUS and DAHLSTROM, P., 1968, Süßwasserfische des Europa, BLV Bayerischer Land Wirtschaftsverlag GmbH, München, 224 s.
17. BİLGEHAN, H., 1981, Genel Mikrobiyoloji ve Bağışıklık Bilimi, E.Ü. Ege Tıp Fakültesi, Yayın No, 84, E.Ü. Basımevi, İzmir. 372 s.
18. BLANC, M., BANARESCU, P., GAUDET, J.L., HUREAU, J.C., 1971, European Inland Water Fish A Multilingual Catalogue, Fishing News (Books) Ltd. London.
19. BRENDEN, R.A., HUIZINGA, H.W., 1986, Pathophysiology of Experimental Aeromonas hydrophila Infection in Goldfish, Carassius auratus (L.) J. Fish Diseases, 9, 163-167
20. CULLING, C.F.A., 1963, Handbook of Histopathological Techniques, Second Edition, London, Butterworths 553 p.
21. ÇOLAK, A., 1982, Balık Hastalıkları El Kitabı, Cumhuriyet Üniv. Fen-Edebiyat Fak. Yayınları No,1. Esnaf Matbaası, Sivas. 133 s.
22. DE FIGUEIREDO, J. and PLUMB, J.A., 1977, Virulence of Different Isolates Of Aeromonas hydrophila in Channel Catfish, Aquaculture, 11, 349-354.
23. ERENÇİN, Z., BARAN, İ., ERGÜVEN, H., 1972, Kültür Balıkçılığı, Gökkuşaklısalası Salmo gairdneri irideus (Richardson 1836), A.Ü. Veteriner Fak. Dergisi Cilt XIX No,1-2, A.Ü. Basımevi, Ankara 13-20.
24. ERENÇİN, Z., 1974, Su Ürünleri Denizler-İçsular, A.Ü. Veteriner Fak. Yayınları, 305, Ders Kitabı, 206, A.Ü. Basımevi, Ankara. 97 s.

25. ERENÇİN, Z., 1977, Kültür Balıkçılığı, A.Ü. Veteriner Fak. Yayınları, 330, Ders Kitabı, 230. A.Ü. Basımevi, Ankara, 133 s.
26. FROST, W.E. and BROWN, M.E., 1973, The Trout, The Fontana New Naturalist, London, 303 p.
27. GHITTINO, P., 1972, The Principal Aspects of Bacterial Fish Diseases in İtaly, Symp. Zool. Soc. Lond. No, 30, 25-38.
28. GOTH, A., 1976, Tıbbi Farmakoloji Prensipler ve Kavramlar (Çeviren Ş. Kaymakçalan, S. Kayaalp, B. Kıran) A.Ü. Tıp Fak. Yayınları, Sayı. 336, A.Ü. Basımevi, Ankara, 829 s.
29. HOFER, P., 1980, Die Praxis der Forellenzucht, Verlag Paul Parey Hamburg und Berlin, 120 s.
30. HUIZINGA, H.W., ESCH, G.W. and HAZEN, T.C., 1979, Histopathology Of Red-sore Disease (Aeromonas hydrophila) in Naturally and Experimentally Infected Largemouth Bass Micropterus salmoides (Lacépède), J. Fish Diseases, 2, 263-277
31. KANDİL, M., 1976, Balık Hastalıkları, Fırat Üniv. Veteriner Fak. Yayınları No, 5.
32. KOCH, W., BANK, O., GÜNTER JENS, 1982, Fischzucht, Paul Parey 5. Auflage, Hamburg und Berlin, 235 s.
33. KREUTZMANN, H.L., 1977, The Effects of Choloramphenicol and Oxytetracycline of Haematopoiesis in the European Eel (Anguilla anguilla), Aquaculture, 10, 323-334.
34. LALLIER, R., BOULANGER, Y., OLİVIER, G., 1980, Difference in Virulence of Aeromonas hydrophila and Aeromonas sobria in Rainbow Trout, The Progressive Fish-Culturist Vol. 42 (4). 199-200.

35. LINDENBERG, G.U., 1974, Fishes of the World. A Key to Families and a Checklist, John Wiley and Sons, New York.
36. MUUS, B.J., DAHLSTRÖM, P., 1971, The Freshwater Fishes of Britain and Europe, Collins Ltd. St. James Place, London.
37. NEWMAN, S.G., 1983, Aeromonas hydrophila A Review With Emphasis On its Role in Fish Disease, Antigens of Fish Pathogens (D.P.Anderson, M. Dorson, Ph. Dubourget, Eds.) Fondation M. Merieux, Lyon.
38. ÖNER, M., 1986, Genel Mikrobiyoloji, E.Ü. Fen Fak. Kitapları Serisi No, 94, E.Ü. Basımevi, Bornova-İzmir. 380 s.
39. REICHENBACH-KLINKE, H.H., 1969, Bestimmungsschlüssel zur Diagnose von Fischkrankheiten, Gustav Fischer Verlag. Stuttgart. 64 s.
40. REICHENBACH-KLINKE, H.H., 1980, Krankheiten und Schädigungen der Fische, 2. Auflage. Gustav Fischer Verlag, Stuttgart, 472 s.
41. REYNOLDS, W.W., COVERT, J.B. and CASTERLİN, M.E., 1978, Febrile Responses of Goldfish Carassius auratus (L.) to Aeromonas hydrophila and to Escherichia coli Endotoxin J.Fish Diseases. 1, 279-273.
42. RIEDEL, D., 1974, Fisch und Fischerei, Hohenloher Druck und Verlaghaus, Gerabronn, Stuttgart. 287 s.
43. ROBERTS, R.J., (Editör), 1978, Fish Pathology. Baillere Tindall London 318 s.
44. SNIESZKO, S.F., BULLOCK, G.L., 1965, Freshwater Fish Disease Caused by Bacteria Belonging to the Genera Aeromonas and Pseudomonas, U.S.A. Fish and Wildlife Service Fishery Leaflet No, 459.

35. LINDENBERG, G.U., 1974, Fishes of the World. A Key to Families and a Checklist, John Wiley and Sons, New York.
36. MUUS, B.J., DAHLSTRÖM, P., 1971, The Freshwater Fishes of Britain and Europe, Collins Ltd. St. James Place, London.
37. NEWMAN, S.G., 1983, Aeromonas hydrophila A Review With Emphasis On its Role in Fish Disease, Antigens of Fish Pathogens (D.P.Anderson, M. Dorson, Ph. Dubourget, Eds.) Fondation M. Merieux, Lyon.
38. ÖNER, M., 1986, Genel Mikrobiyoloji, E.Ü. Fen Fak. Kitapları Serisi No, 94, E.Ü. Basımevi, Bornova-İzmir. 380 s.
39. REICHENBACH-KLINKE, H.H., 1969, Bestimmung Schlüssel zur Diagnose von Fischkrankheiten, Gustav Fischer Verlag. Stuttgart. 64 s.
40. REICHENBACH-KLINKE, H.H., 1980, Krankheiten und Schädigungen der Fische, 2. Auflage. Gustav Fischer Verlag, Stuttgart, 472 s.
41. REYNOLDS, W.W., COVERT, J.B. and CASTERLIN, M.E., 1978, Febrile Responses of Goldfish Carassius auratus (L.) to Aeromonas hydrophila and to Escherichia coli Endotoxin J.Fish Diseases. 1, 279-273.
42. RIEDEL, D., 1974, Fisch und Fischerei, Hohenloher Druck und Verlaghaus, Gerabronn, Stuttgart. 287 s.
43. ROBERTS, R.J., (Editör), 1978, Fish Pathology. Baillere Tindall London 318 s.
44. SNIESZKO, S.F., BULLOCK, G.L., 1965, Freshwater Fish Disease Caused by Bacteria Belonging to the Genera Aeromonas and Pseudomonas, U.S.A. Fish and Wildlife Service Fishery Leaflet No, 459.

45. SNIESZKO, S.F., AXELROD, R.H., 1971, Diseases of Fishes Book
2A. Bacterial Diseases of Fishes, T.F.H. Publications,
Inc., Ltd.
46. ŞANLI, Y., 1983, Veteriner Farmakoloji Kemoterapötik İlaçlar.
A.ü. Veteriner Fak. Teksir 83-84/13 Ankara
47. THORPE, J.E., ROBERTS, R.J., 1972, An Aeromonad Epidemic in
the Brown Trout (Salmo trutta L.) J.Fish Biol. 4,
441-451.
48. TİMUR, M., 1981, Yılanbalığı (Anguilla anguilla Linneaus, 1758)
Beslenmesinde Uygulanan Rasyonların Gelişme ve Histopato-
loji Yönünden Etkilerinin araştırılması (Doçentlik
Tezi) A.Ü. Veteriner Fakültesi Hayvan Yetiştiriciliği
ve Sağlık Bilimleri Yüksekokulu, Su Ürünleri ve Hastalık-
ları Bilim Dalı.
49. TİMUR, M., 1984, An Outbreak of A disease of Farmed Eel (Anguilla
anguilla) due to Aeromonas hydrophila in Turkey. Histo-
pathological and Bacteriological Studies, A.Ü. Veteriner
Fak. Dergisi 30 (3) 361-366. A.Ü. Basımevi, Ankara.
50. TİMUR, G., TİMUR, M., 1985, Eğirdir Gölü Sudak (Stizostedion
luciperca L. 1758) Balıklarında Yüksek Mortaliteye
Neden Olan Bakteriyel Hemorajik Septisemi Hastalığı
Üzerinde Bir Araştırma, A.Ü. Veteriner Fak. Dergisi
32 (1) . 33-34, A.Ü. Basımevi, Ankara.
51. TİMUR, M., 1986, Aynalı Sazan (Cyprinus carpio L.) ve Japon
Balıklarında (Carassius auratus L.) Görülen Bakteriyel
Hemorajik Septisemi Hastalığı Üzerinde Karşılaştırmalı
Bir Araştırma. E.Ü. Su Ürünleri Yüksekokulu Su Ürünleri
Dergisi Cilt 3, Sayı 9-10-11-12, 95-105

52. TULUNAY, C., AYHAN, H., KAYMAKÇALAN, Ş., 1977, Antimikrobik Ajanlar ve Klinik Kullanılışları Klinik Farmakoloji II, Türk Farmakoloji Dern. Yayınları, Ankara.

ÖZGEÇMİŞ

1958 yılında Niğde'de doğdum. İlk ve Orta öğreniminin 4 yılını Batı Almanya'da, gerisini Ankara Yükseliş Kolejinde tamamladım. 1977 yılında girdiğim Hacettepe Üniversitesi Fen Fakültesi Biyoloji Bölümünden 1982 yılında mezun oldum. 1983 yılında Ankara Üniversitesi Tıp Fakültesi Tıbbi Biyoloji Anabilim Dalında Araştırma Görevlisi olarak göreve başladım. 1985 yılında atandığım Akdeniz Üniversitesi Eğirdir Su Ürünleri Yüksekokulunda Araştırma Görevlisi olarak çalışmaktayım. Almanca ve İngilizce biliyorum. Evliyim.