

T1796



T.C.  
AKDENİZ ÜNİVERSİTESİ  
TIP FAKÜLTESİ  
RADYOLOJİ ANABİLİM DALI

AKDENİZ ÜNİVERSİTESİ  
MERKEZ KÜTÜPHANESİ

**RADYOLOGLAR TARAFINDAN  
YERLEŐTİRİLEN KALICI HEMODİYALİZ  
KATETERLERİNİN TAKİP SONUÇLARI**

**Tez Danıőmanı: Prof. Dr. Saim Yılmaz**

**UZMANLIK TEZİ**

**Dr. aęatay Andi**

**Antalya, 2005**

**“Tezimden kaynaka gsterilerek yararlanılabilir”**

## TEŞEKKÜR

Uzmanlık eğitimimde büyük emekleri geçen başta Anabilim Dalı başkanımız Prof. Dr. Ersin Lüleci olmak üzere, değerli hocalarım Prof. Dr. Timur Sindel, Prof. Dr. Oğuz Bircan, Prof. Dr. Can Özkaynak, Prof. Dr. Ali Apaydın, Prof. Dr. Adnan Kabaalioğlu, Prof. Dr. Saim Yılmaz, Doç. Dr. Utku Şenol, Doç. Dr. Metin Çubuk, Doç. Dr. Gökhan Arslan, Doç. Dr. Kamil Karaali, Doç. Dr. Can Çevikol, Yrd. Doç. Dr. Kağan Çeken, Uzm. Dr. Emel Alimoğlu ve birlikte çalışmaktan mutluluk duyduğum araştırma görevlisi arkadaşlarıma teşekkürlerimi ve saygılarımı sunmayı borç bilirim.

Bu tezin hazırlanması sırasındaki özveri ve katkılarından dolayı Yrd. Doç. Funda Gül Köseoğlu'na en içten teşekkürlerimi sunarım.

Dr. Çağatay Andıç  
Antalya, 2005

# İÇİNDEKİLER

## SAYFA

SİMGELER ve KISALTMALAR DİZİNİ.....	iii
ŞEKİLLER DİZİNİ.....	iv
ÇİZELGELER DİZİNİ.....	v
1. GİRİŞ .....	1
2. GENEL BİLGİLER.....	2
2.1. Santral Venöz Kateterizasyon .....	3
2.1.1. Santral Venöz Sistem Kateterizasyonunda Kullanılan Vasküler Erişim Yerleri.....	3
2.1.2. Kateterizasyon Teknikleri.....	5
2.1.3. Kateter Çeşitleri ve Kullanım Alanları.....	6
2.1.4. Komplikasyonlar.....	8
2.1.5. Santral Venöz Kateter Disfonksiyonlarında Girişimsel Radyolojinin Rolü.....	10
3. GEREÇ VE YÖNTEM.....	12
3.1. Kateterizasyon Prosedürü.....	12
3.2. Kateter Bakımı ve Takibi.....	20
3.3. Veri Değerlendirilmesi ve İstatistik.....	20
4. BULGULAR.....	23
5.TARTIŞMA.....	28
SONUÇLAR ve ÖNERİLER.....	33

ÖZET.....	34
KAYNAKLAR.....	36

## SİMGELER VE KISALTMALAR DİZİNİ

F	French
G	Gauge
Mhz	Megahertz
USG	Ultrasonografi
AV	Arteriyovenöz
DM	Diabetes Mellitus
SLE	Sistemik Lupus Eritematozis

# ŞEKİLLER DİZİNİ

Şekil	Sayfa
3.1. Düz ve kıvrımlı çift lümenli yuvarlak silikon kateterler ve trokarlar	15
3.2. Kontrast madde verilerek venin görüntülenmesi	16
3.3. Tünel oluşturularak kateterin tünelden geçirilmesi ve dilatör- yırtılabilir kılıf bileşeninin kılavuz tel üzerinden vene yerleştirilmesi	16
3.4. Yırtılabilir kılıftan dilatör çıkarılırken hava embolisini engellemek için, parmaklarla kılıfın sıkıştırılması	17
3.5. Kateterin yırtılabilir kılıf içerisinde vene yerleştirilmesi	17
3.6. Kateterin tünelden geçirilerek vene yerleştirilmesi	18
3.7. Kateter yerleştirildikten sonra kontrast madde verilerek fonksiyonu ve pozisyonunun değerlendirilmesi	18
3.8. Kateterden kontrast madde verilerek kateter ucunda oluşan fibrin kılıfın görüntülenmesi	19
3.9. Kateter değişimi yapıldıktan sonra kontrast madde verilerek kateter açıklığının kontrolü	19
3.10. Santral venöz kateterizasyon çalışma formu	22

## ÇİZELGELER DİZİNİ

Çizelge	Sayfa
2.1. Erken dönem kateterizasyon komplikasyonları	9
2.2. Geç dönem kateterizasyon komplikasyonları	9
4.1. Kateterizasyon endikasyonları	23
4.2. Hastaların karakteristik özellikleri	24
4.3. Kateter uzunlukları ve yerleşim yerleri	25
4.4. Kateter takip sonuçları	26
4.5. Günlere göre kateter açık kalma oranları	27

# 1. GİRİŞ

Böbrek yetmezliği olan hastalarda hemodiyaliz için geçici yada kalıcı olarak damar açıklığı ve devamlılığının sağlanması kritik ve hayat kurtarıcıdır. İdeal şartlarda kronik böbrek yetmezliği olan hastalarda uzun dönemli hemodiyaliz öncesinde, arteriovenöz (AV) fistül yada sentetik AV graft gibi yüksek akımlı AV şant sağlanması gereklidir. Bununla birlikte AV fistül veya graft maturasyonu tamamlanıncaya kadar geçen sürede, periferik vasküler hastalık veya kardiyak hastalık nedeniyle yüksek akımlı AV şantı tolere edemeyenlerde ve akut böbrek yetmezliği nedeniyle en kısa sürede hemodiyaliz uygulanması gereken hastalarda santral venöz kateterizasyon oldukça değerli bir yöntemdir (1).

Son yıllarda kateter teknolojisi ve venöz sisteme erişim teknolojisindeki ilerlemeler, ayrıca görüntüleme yöntemleri kullanılarak uygun girişim yerlerinin seçilebilmesi hemodiyaliz kateterizasyonunda olumlu gelişmeler sağlamıştır. Girişimsel radyologların giderek artan bir ilgiyle hemodiyaliz kateterizasyonu yapmaları ve bu alandaki araştırmalarda önemli rol üstlenmeleri de bu gelişmelere önemli katkıda bulunmuştur (1).

Bu çalışmada, AÜTF Radyoloji Anabilim Dalı Girişimsel Radyoloji Ünitesinde yerleştirilen kalıcı santral venöz hemodiyaliz kateterlerinin uygulanabilirliğinin, tolerabilitesinin, etkinliğinin ve komplikasyon oranlarının değerlendirilmesi amaçlanmıştır.



## 2. GENEL BİLGİLER

Akut veya kronik böbrek yetmezliği oldukça sık görülen ve uygun şekilde tedavi edilmediği takdirde morbiditesi ve mortalitesi yüksek bir hastalıktır. 1998 yılında, Türkiye'de, yeni tanı alan son dönem böbrek yetmezliği olan hasta sayısı 9,380 (insidans: 144/1,000,000), toplam hasta sayısı 22,766 (prevelans: 350/1,000,000), düzenli hemodiyaliz programına giren hasta sayısı ise 12,791 olarak bildirilmiştir (2).

Böbrek yetmezliği ilerleyen yaşla beraber artış gösterirken beraberinde eşlik eden hastalıkların artışı tedavisini zorlaştırabilmektedir. Renal transplantasyon, renal yetmezliği olan birçok hastada tercih edilen bir tedavi yöntemi olarak uygun donör organ bulunmasındaki zorluk kullanımını sınırlamaktadır. Bu yüzden hastaların çoğu diyalizle tedavi edilmektedir (3).

Uzun dönem hemodiyaliz uygulanabilmesi için iyi fonksiyon gören bir vasküler erişim yolu sağlanması ve devamlılığı cerrahlar, nefrologlar ve girişimsel radyologlar için karmaşık bir problem olmayı sürdürmektedir. Günümüzdeki diyaliz erişim yolu sağlama metodları arasında cerrahi olarak nativ AV fistül (Brescia-Cimino fistül) oluşturulması, prostetik AV greft uygulanması ve santral venöz kateterizasyon yer almaktadır (4,5).

Hemodiyaliz uygulanmasında en ideal yol nativ AV fistüller ve greftlerdir. Klinik pratikte kalıcı diyaliz erişim yöntemi olarak tünelli kateterlerin lümenal tromboz ve enfeksiyon riski, kısa kullanım ömrü, santral venöz stenoz riski ve kozmetik problemleri nedeniyle %10'u geçmemesi ve tünelli kateterlerin, daha kalıcı yollar olan AV fistül veya greft için bir köprü görevi üstlenmesi önerilmektedir (5). Bununla birlikte uzamış hemodiyaliz süresi, geçirilmiş cerrahilere bağlı oluşan stenozlar, AV fistülü tolere edememe gibi birçok sebeple çoğu merkezde bu oran önerilenin çok üzerinde artmaktadır (6).

## 2.1. Santral Venöz Kateterizasyon

Santral venöz kateterizasyon, hemodiyalizin yanı sıra sıvı ve ilaç uygulanmasına, hiperelimentasyona olanak sağlayan ayrıca intravasküler basınç ölçümlerinde de kullanılabilen modern medikal bir tedavi yöntemidir (7).

Akut böbrek yetmezliği olan, geçici hemodiyaliz gereken, böbrek transplantasyonu veya AV greft veya fistül olgunlaşmasını bekleyen, periferik vasküler hastalık veya kardiyak hastalık nedeniyle yüksek akımlı AV şantı tolere edemeyen hastalarda santral venöz kateterizasyon hayat kurtarıcıdır (8). Ayrıca tüm potansiyel fistül yerleri kullanılamaz durumda olan hastalarda ise hayat boyu diyaliz erişim yolu sağlayabilmektedir (9).

### 2.1.1. Santral Venöz Sistem Kateterizasyonunda Kullanılan Vasküler Erişim Yerleri

Santral venöz kateterizasyon sıklıkla kateter ucunun juguler veya subklavyan ven aracılığıyla süperior vena kava üzerinden kavoatriyal bileşkeye yada atriyuma yerleştirilmesiyle gerçekleştirilir (7). İşlem cerrahi olarak, cut-down tekniği ile yada perkütanöz olarak yapılabilir.

Geleneksel olarak kullanılan her iki internal juguler ven, eksternal juguler ven ve subklavyan ven kateterizasyonu dışında; femoral venler, kollateral boyun venleri, renal venler, translomber inferior vena cava ve transhepatik erişim yolu gibi alternatif yollar da literatürde bildirilmiştir (10-14).

#### İnternal Juguler Ven Girişimi

Sağ internal juguler ven hemodiyaliz girişi için ideal bir yerdir. Doğrudan düz bir şekilde aşağıya doğru süperior vena kavaya açılır ki bu da kateter malpozisyon riskini ve santral venöz oklüzyon riskini azaltır (15-

18). Bununla birlikte kalibrasyon ve ana karotid arterle olan ilişkisi nedeniyle oldukça fazla pozisyon değışkenliđi gösterir (19,20). Bu nedenle, % 7-10 oranında olan karotid arter zedelenme riskini azaltabilmek için girişimde ultrasonografi (USG) rehberliđi mutlaka önerilmektedir (21,22).

Sol internal juguler venden ařađıya dođru süperior vena kavaya ulaşmak için 2 dik açđ ařılmalıdır. Bu da implantasyon sırasında bazen sorunlara neden olmaktadır. Ayrıca bař ve boyunun her hareketiyle sol internal juguler vendeki kateterin sol subklavyan ve innominate venlerin endoteline sürtünmesi sonucu damar duvarına yapışık trombüs oluşumu bunu takiben santral venöz stenoz veya oklüzyonu ve yüksek sıklıkta kateter disfonksiyonu gelişecektir (23).

### **Eksternal Juguler Ven Giriřimi**

Süperfiyal bir ven olması nedeniyle bir çok hastada eksternal juguler vene ultrasonografiye gerek duyulmadan kanülasyon yapılabilir. Her 2 tarafta da subklavyan vene neredeyse dik açđyla açılır. Bu durum bazen sert geniř çaplı kateter kullanılarak yapılan implantasyonlarda komplikasyonlara neden olabilmekte (24) ve uzun dönemde subklavyan ven stenozunu veya trombozunu provoke edebilmektedir.

### **Subklavyan Ven Giriřimi**

Subklavyan ven kateterizasyonunda % 10 oranında hemotoraksla seyreden arteriyel yaralanma ve pnömotoraks gibi ciddi komplikasyonlar görölmektedir (15). Bunun yanı sıra geniř çaplı bir hemodiyaliz kateterinin 2-3 haftadan daha uzun süreli kullanılması durumunda % 40 - 50 oranında subklavyan ven oklüzyonu yada stenozu gelişmektedir (16-18,25). Subklavyan venin kronik obstrüksiyonu ise daha sonra aynı koldan periferel AV girişim yapıldıđı takdirde komplikasyonlara neden olacaktır. Her iki subklavyan venin oklüzyonundan sonra ise ya majör rekonstrüktif

bir cerrahi ya da uyluktan girişim gerekecektir. Bu yüzden diğer santral venlerde hasar yoksa subklavyan hemodiyaliz kateterizasyonu önerilmemektedir (24).

### **Femoral Ven Girişimi**

Santral venöz erişim sağlamak amacıyla subklavyan ya da juguler ven kullanılarak süperior vana kavaya konvansiyonel yaklaşım mümkün olmayan hastalarda kullanılabilen bir yöntemdir. Teknik başarısı oldukça yüksektir (7). Kardiyopulmoner resusitasyon sırasında, ayrıca düz uzanamayan dispneik hastalarda bile kolaylıkla uygulanabilir (21).

Venöz sisteme femoral ven aracılığıyla erişilmesi, pnömotoraks, hemotoraks, kardiyak aritmi ve perikardiyal tamponat gibi potansiyel riskleri engeller. Özellikle şişman hastalarda USG eşliğinde uygulanması istenmeyen arteriyel yaralanma sıklığını azaltır (21). Bununla birlikte tünelli kateterler kullanılsa bile kateterle ilişkili bakteriyemi sıklığı daha fazladır (10,26). Ayrıca uzun dönem kateterizasyon sonrası renal ve hepatik vende tromboz ve pulmoner emboli riski vardır (7).

### **2.1.2. Kateterizasyon Teknikleri**

Santral venöz kateterizasyon, geleneksel olarak görüntüleme rehberliği olmadan cerrahlar tarafından ameliyathane koşullarında cut-down tekniğiyle uygulanırken son yıllarda cerrahi cut-down tekniği yerini perkütanöz girişimlere bırakmıştır. Seldinger tekniğinin direkt cut-down açılmasına göre vene daha az travmatik olduğu bildirilmiştir (27).

Girişimsel radyologlar ise giderek artan bir ilgiyle arteriyel veya venöz sistem girişimlerdeki deneyimlerini, perkütanöz santral venöz uygulamalara aktarmışlar ve gerçek zamanlı görüntüleme yardımıyla; floroskopi ve USG eşliğinde oldukça başarılı sonuçlar elde etmişlerdir (28-33).

Görüntüleme yardımcı perkütanöz santral venöz girişim, kateter ucunun kavoatriyal bileşke veya atriyum içinde olacak şekilde floroskopi ve USG yardımıyla yerleştirilmesidir (34).

Günümüzde birçok enstitüde venöz kateterlerin, görüntüleme yöntemleri kullanılarak perkütanöz yerleştirilmesi tercih edilmektedir; çünkü morbidite, mortalite, masraflar ve hastanede kalış süresi azalmaktadır (28-32,35-39).

Ayrıca, işlemi radyologların gerçekleştirmesi; USG rehberliğinde güvenli venöz giriş, floroskopi altında kateter ucunun optimal şekilde pozisyonlandırılması, dolayısıyla yüksek oranda teknik başarı sağlamaktadır. İşlemin genel anesteziye ihtiyaç duyulmadan yapılabilmesi de bir avantajdır.

Cerrahi implantasyonun ise çok defa kanülasyon öyküsü olan, tiroid rezeksiyonu, karotid arter rekonstrüksiyonu gibi boyun cerrahisi uygulanmış hastalarda, USG rehberliğinin mümkün olmadığı ya da başarısız olduğu durumlarda uygulanması önerilmektedir (24).

### **2.1.3. Kateter Çeşitleri ve Kullanım Alanları**

Santral venöz kateterlerin, kısa dönemli (geçici) ve uzun dönemli (kalıcı) olmak üzere 2 çeşidi mevcuttur. Ayrıca periferik olarak yerleştirilen santral kateterler de vardır.

#### **Kısa dönemli (geçici) santral venöz kateterler**

Tünelsiz geniş çaplı olan kısa dönemli kateterler akut olarak renal replasman tedavisi gerektiğinde, transkütanöz olarak kolay ve hızlı bir şekilde implante edilebilmektedir (9,25). Geçici venöz kateterler sıklıkla yatak başında yerleştirilmektedir ancak girişim işleminin zor olduğu durumlarda ve hastanın kliniği uygunsa radyoloji ünitesinde floroskopi ve USG eşliğinde de uygulanabilir (7). Bununla beraber tromboz ve kateter enfeksiyonu nedeniyle geçici kateterlerin faydası sınırlıdır. Uzayan sürelerde kateterle ilişkili bakteriyemi görülmekte ve daha sonraki periferik

AV girişimlerde komplikasyonlara neden olabilecek santral venöz oklüzyon oluşabilmektedir (9,25). Bu nedenle hemodiyaliz ya da hemofiltrasyon amacıyla kullanımları 1 ya da 2 haftayla sınırlı olmalıdır. (5,9,25).

### **Uzun dönemli (kalıcı) santral venöz kateterler**

Uzun dönemli kateterler ise eksternal ve total olarak implante edilen kateterler olarak 2'ye ayrılır. Eksternal kateterler ciltten santral venöz sisteme doğru açılan bir subkütanöz tünel boyunca yerleştirilir. Farklı şekillerde, boyutlarda, tek yada çoklu lümenli olabilmekle birlikte hepsinde kateterin pozisyonunu destekleyen ve kateter shaftı boyunca oluşabilecek bakteriyel migrasyonu engelleyen bir Dacron cuff vardır (7). Ciltten girişine yakın subkütanöz doku içindeki Dacron cuff zamanla tünel içinde büyür ve giriş yerini fibröz tıkaçla kapayarak tünel enfeksiyonlarını önlemede yeterli bir bariyer oluşturur (7,9). Bu nedenle eğer 2 haftadan uzun süreli hemodiyaliz veya hemofiltrasyon uygulanacaksa Dacron cuff içeren tünelli kateterlerin kullanılması önerilmektedir (5). Bununla birlikte giriş yerinde oluşabilecek lokal enfeksiyon ve kateter boynunda görülen bakteriyel invazyon önemli bir sorun oluşturmaya devam etmektedir (9).

En sık kullanılan eksternal kateterler silikon kauçuktan yapılan Hickman ve poliüretandan yapılan Groshong kateterleridir (7).

Total olarak implante edilen kateterler ise eksternal kateterler gibi tünellidir ve santral vene benzer şekilde yerleştirilirler. Ek olarak subkütanöz implante edilmiş olan bir rezervuarla periferik olarak bağlantılıdır. Silikon membranı olan rezervuara, uygun iğnelerle (Huber iğneler) perkütanöz olarak erişilmektedir (7,40).

### **Periferik yerleştirilen santral kateterler**

Son yıllarda önem kazanan hem geçici hem de kalıcı kateterlere benzer özellikler taşıyan kateterlerdir. Geçici kateterler gibi kolay bir

şekilde takılabilirler. Kalıcı kateterler gibi takıldıkları yerde uzun süre kalabilirler.

3-7 French genişliğinde, tek ya da çift lümenli olabilirler ve silikondan yapılmışlardır. Yırtılıp çıkartılabilen kılıf aracılığıyla koldaki bir periferik vena yerleştirilirler. Kateterin ucu, tercihen sağ atriyum ve süperior vena kava bileşkesi üzerinden santral venöz sisteme yerleştirilir (7).

#### **2.1.4. Komplikasyonlar**

Uzun dönemli hemodiyaliz amacıyla yapılan vasküler girişimler ciddi morbiditelerle sonuçlanabilir. Bunun yanı sıra ileri yaş, kötü nütrisyonel durum, koagülopati, diyabet, kanser, vaskülit gibi eşlik eden hastalıklar, immün yetmezlik gibi potansiyel enfeksiyon riski, ateş ve enfeksiyon varlığı, AV fistül veya kalıcı kateter öyküsü, santral venöz kateterizasyon başarısını azaltmaktadır.

İşlemden sonra ilk 30 gün içinde meydana gelen komplikasyonlar erken dönem, 30 günden sonra oluşan komplikasyonlar ise geç dönem komplikasyonlar olarak kabul edilir. Erken dönem komplikasyonların çoğu santral venöz kateter yerleştirilme tekniğiyle ilişkilidir ve genellikle ilk 24 saat içinde görülür. Ancak kateter ucunun malpozisyonu gibi bazı komplikasyonlar ise ancak günler ya da haftalar sonra, tıkaçıcı fibrin kılıf oluşmasından sonra veya kardiyak aritmi nedeniyle hastanın semptomatik hale gelmesiyle fark edilebilir. Gecikmiş bir pnömotoraks ise prosedürü takip eden saatlerden günlere kadar saptanamayabilir (41).

Çizelge 2.1.'de erken dönem, Çizelge 2.2'de ise geç dönem komplikasyonlar gösterilmiştir.

**Çizelge 2.1. Erken dönem kateterizasyon komplikasyonları**

<b>ERKEN KOMPLİKASYONLAR (&lt;24 saat - &lt;30 gün)</b>
<b>&lt;24 saat</b>
Venöz girişim yerinden veya kateter çıkış yerinden rezistan kanama
Kateter bölgesinde rezistan ağrı
Yumuşak doku şişliği, hematoma
Arteriyel, venöz, intimal hasar
Venöz tromboz, hava embolisi
Pnömotoraks veya hemotoraks
Kardiyak aritmi, perforasyon
AV fistül
Alerjik veya vazovagal reaksiyon
Anesteziye bağlı komplikasyonlar
Kateterin katlanması veya sütüre bağlı oklüzyonu
<b>&lt; 30 gün</b>
Kateter ucunun migrasyonu, oklüzyonu veya fragmantasyonu
Kateterin yanlışlıkla çıkarılması
Venöz tromboz
Ekstremitte şişliği
Kateterle ilişkili enfeksiyon

**Çizelge 2.2. Kateterizasyonun geç dönem komplikasyonları**

<b>GEÇ KOMPLİKASYONLAR (&gt;30 gün)</b>
Kateterle ilişkili enfeksiyon
Venöz tromboz
Ekstremitte şişliği
Kateter ucunun migrasyonu
Venöz ya da kardiyak perforasyon
Kardiyak aritmi
Kateterin yanlışlıkla çıkarılması
Kateter çatlağı, kırılması, oklüzyonu, fibrin kılıf formasyonu
Damar duvarında veya ciltte katetere bağlı erozyon



## **Kateter enfeksiyonu**

Enfeksiyona baęlı kateter disfonksiyonu iřlem sonrası takipte sık karřılařılan ve bazı durumlarda hayati tehdit edici olabilen sorunlardan biridir. Literatürde bildirilen kalıcı kateter enfeksiyon oranları % 54'lere kadar ıkabilmektedir (1,42-45). Enfeksiyonu önlemede proflaktik antibiyotik kullanımı ve gümüş sulfadiazin kaplı kateterler gibi birçok strateji geliřtirilmekle birlikte etkinlikleri günümüzde kesin olarak kanıtlanmamıřtır (46-49). Katetere baęlı enfeksiyonlarda minimal semptom veren komplike olmayan vakalarda kılavuz tel üzerinden kateter deęiřimi ve antibiyotik tedavisi, tünel enfeksiyonu olan hastalarda kateter deęiřimi ve yeni tünel aılması, ciddi semptomları olan hastalarda ise kateter ıkarılması ve deęiřim için beklenilmesi önerilmektedir (50).

## **Kateter trombozu**

Kateter trombozu, venöz tromboz veya fibrin kılıf oluřumu řeklinde ortaya ıkabilir. Kateter disfonksiyonlarının % 40'nın üzerinde sorumludur .. (33,45,51-53). Bu sorun özellikle subklavyan vane yerleřtirilen kateterlerde daha da artmakta ve ileride AV fistül řansını azaltmaktadır. (17,18, 54- 56)

Fibrin kılıf veya tromboz oluřtuęu durumlarda girişimsel radyolojik tekniklerle fibrin kılıfın paralanması, trombolitik infüzyon veya kateter deęiřimi gibi farklı tedavi seenekleri uygulanabilir (1).

## **2.1.5. Santral Venöz Kateter Disfonksiyonlarında Giriřimsel Radyolojinin Rolü**

Santral venöz kateter disfonksiyonu, kateter lümeninden infüzyon ve aspirasyonun yapılamaması veya güçlkle yapılması, diyaliz kateterlerinde ise kateterin diyaliz cihazını alıřtıramaması olarak tanımlanır (57).

Santral venöz kateter disfonksiyonu sebepleri mekanik sebepler (fibrin kılıf oluşumu, malpozisyon, sıkışma, kopma), hasta ile ilişkili sebepler (santral ven stenozu, trombozu, oklüzyonu), kateter bakım hataları (pıhtı, presipitat oluşumu) ve kateter enfeksiyonu şeklinde özetlenebilir (58).

Özellikle fibrin kılıf oluşumu ve malpozisyon gibi mekanik sebeplerde ve santral ven stenozu gibi durumların görüntülenmesi ve tedavisinde girişimsel radyolojinin rolü giderek artmaktadır. Örneğin fibrin kılıf oluşumunda balon ile parçalama, fibrin kılıfı kement ile sıyırma, venöz stenozlarda balon anjiyoplasti ve stent uygulamaları, malpozisyonda kılavuz tel ile kateter ucu repozisyonu gibi işlemler ile standart cerrahi tekniklere alternatif olarak güvenle kullanılmaktadır (1,3,58).

### 3. GEREÇ ve YÖNTEM

Akdeniz Üniversitesi Tıp Fakültesi Radyoloji Anabilim Dalı Girişimsel Radyoloji Ünitesine Ocak 2004 ve Mayıs 2005 tarihleri arasında, AV fistül maturasyonu veya transplantasyon öncesi hemodiyaliz yapılabilmesi, akut böbrek yetmezliğinin tedavisi yada başka venöz erişim alternatifi olmaması nedeniyle santral venöz kalıcı tünelli hemodiyaliz kateteri takılması için refere edilen, yaşları 5 ile 91 arasında değişen, 24'ü erkek 15'i kadın toplam 39 hasta çalışmaya dahil edildi. Hastalar Haziran 2005 tarihine kadar takip edildi.

Kateterizasyon öncesinde tüm hastalar, işlem sırasında ve sonrasında oluşabilecek komplikasyonlar hakkında bilgilendirildi ve onayları alındı.

#### 3.1. Kateterizasyon Prosedürü

Tüm işlemler Akdeniz Üniversitesi Tıp Fakültesi Radyoloji Anabilim Dalı Girişimsel Radyoloji Ünitesinde en az 2 radyoloğun eşliğinde hastalar supin pozisyondayken uygulandı.

Kateterizasyon esnasında gerçek zamanlı görüntüleme amacıyla Toshiba SSA240A Tosbee marka USG cihazı, 7.50 Mhz lineer probe ve Toshiba DFP-60-A C kollu dijital anjiyografi cihazları kullanıldı.

Prosedür öncesinde ve sonrasında profilaktik antibiyotik uygulaması ve prosedür sonrası düşük doz antikoagülan uygulaması rutin olarak yapılmadı.

#### **Hasta hazırlığı**

İşlem öncesi tüm hastalarda tam kan sayımı yapıldı ve koagülasyon profili incelendi. Lökositoz, trombositopeni veya uygunsuz koagülasyon

profili olan hastalarda, acil hemodiyaliz endikasyonu olmadığı takdirde işlem normal olmayan parametrelerin düzelmesine kadar ertelendi.

Kateterizasyon öncesi tüm hastalar USG ile incelendi, venöz anatomi ve tromboze damarlar değerlendirildi ve girişim yeri seçildi.

### **Sterilizasyon**

İşlem maske, bone, steril eldiven ve steril cerrahi önlük kullanan radyologlar tarafından steril koşullar altında gerçekleştirildi.

Saha temizliği cildin povidon-iyodin solüsyonu ile 3 dakika boyunca silinmesinden sonra alkol ile yıkanmasıyla sağlandı ve sonrasında işlem sahası steril örtüler ile kapatıldı.

Ultrasonografi probu da aynı şekilde povidon-iyodin solüsyonu ve alkol ile sterilize edildi.

### **Sedasyon- Anestezi**

Hastalara işlem öncesi ve sırasında sedasyon uygulanmadı.

Ultrasonografi rehberliğinde uygun girişim yerinin belirlenmesiyle beraber cilt altı ve ven çevresine %1'lik 10 cc lidokain ile lokal anestezi uygulandı.

### **Teknik**

Santral kateterizasyon için 18 cm, 28 cm ve 32 cm uzunluklarda ve 8 F ve 12,5 F kalınlıklarda çift lümenli, yuvarlak, silikon, tünelli hemodiyaliz kateterleri (Hemo-Cath® Silicone, Medcomp, harleyville, PA) kullanıldı (Şekil 3.1).

Uygun girişim yeri olarak juguler ven seçildiği durumlarda sternokloid kasının mediyal ve lateral başları arasında ve klavikulanın 1cm üzerinden 11 numara bistüri ile 1 cm uzunluğunda vertikal kesi

uygulandı. Girişim yeri olarak subklavyan ven uygun görüldüğünde ise birinci kostanın lateralinden kesi uygulandı.

Ultrasonografi rehberliğinde, mediyale ve kaudale yönlendirilen 18 G mandrensiz Seldinger iğnesi ile negatif aspirasyon uygulanarak vene girildi. Vene girildikten sonra iğneden kontrast madde verilerek venöz anatomi değerlendirildi (Şekil 3.2.).

Daha sonra floroskopi eşliğinde 0,035 inç kılavuz tel, iğnenin içerisinden geçirilerek inferior vena kavaya yönlendirildi. İğne kılavuz tel üzerinden 6 F dilatör ile değiştirildi. Kılavuz tel ile kateter ucunun olması istenilen lokalizasyon saptanarak tünel boyutu için ölçüm yapıldı.

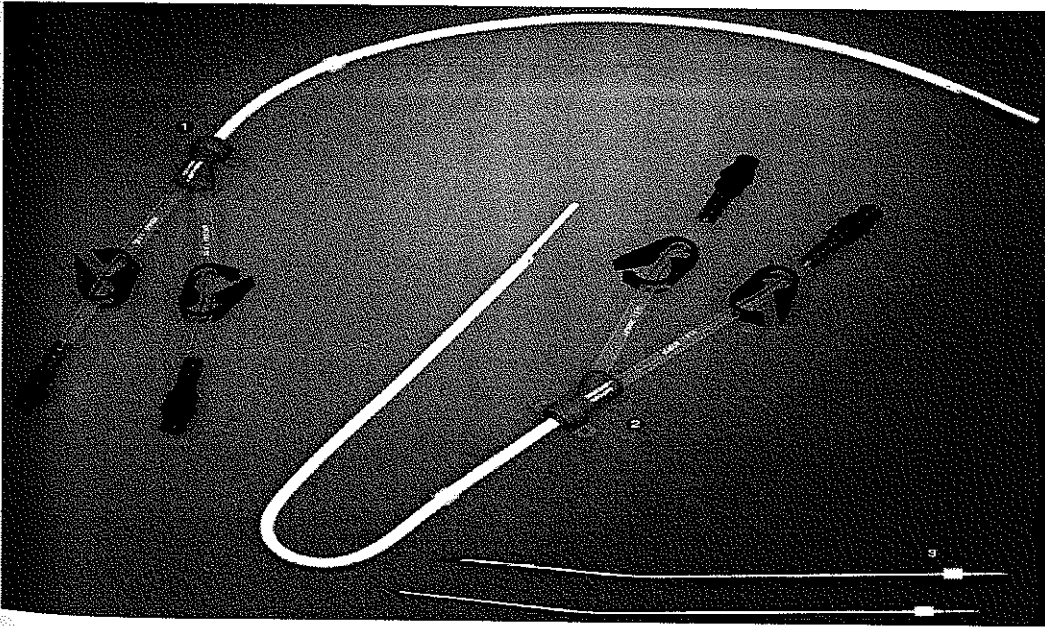
Tünel uzunluğu Dacron cuff tünel proksimal girişinden 2 cm içeride kalacak şekilde hesaplandı. Tünel açılması planlanan yere lidokain ile lokal anestezi uygulandıktan sonra 1 cm'lik transvers cilt insizyonu yapıldı. Kateter ucu trokara monte edildikten sonra keskin uçlu trokar ile subkütanöz tünel oluşturuldu.

Kılavuz tel üzerinden sırasıyla 9 F ve 11 F dilatörler yardımıyla trakt dilatasyonu yapıldıktan sonra 13 F dilatör yırtılabilen kılıf bileşeni tel üzerinden vene yerleştirildi (Şekil 3.3.). Dilatör çekildikten sonra kateter yırtılabilir kılıf içerisinden vene ilerletildi. Bu sırada hava embolisini engellemek amacıyla kılıf parmaklar ile sıkıştırıldı (Şekil 3.4 ve Şekil 3.5.).

Sonrasında kılıf yırtılarak çıkarıldı ve kateter uçları floroskopi eşliğinde kavatriyal bileşke veya sağ atriyum içerisinde olacak şekilde konumlandırıldı (Şekil 3.6. ve Şekil 3.7.). 10 cc'lik enjektör ile her iki lümen kan alınarak ve sonrasında floroskopi eşliğinde lümen kontrast madde verilerek kateter fonksiyonu ve hemodiyaliz için akım hızı yeterliliği kontrol edildi.

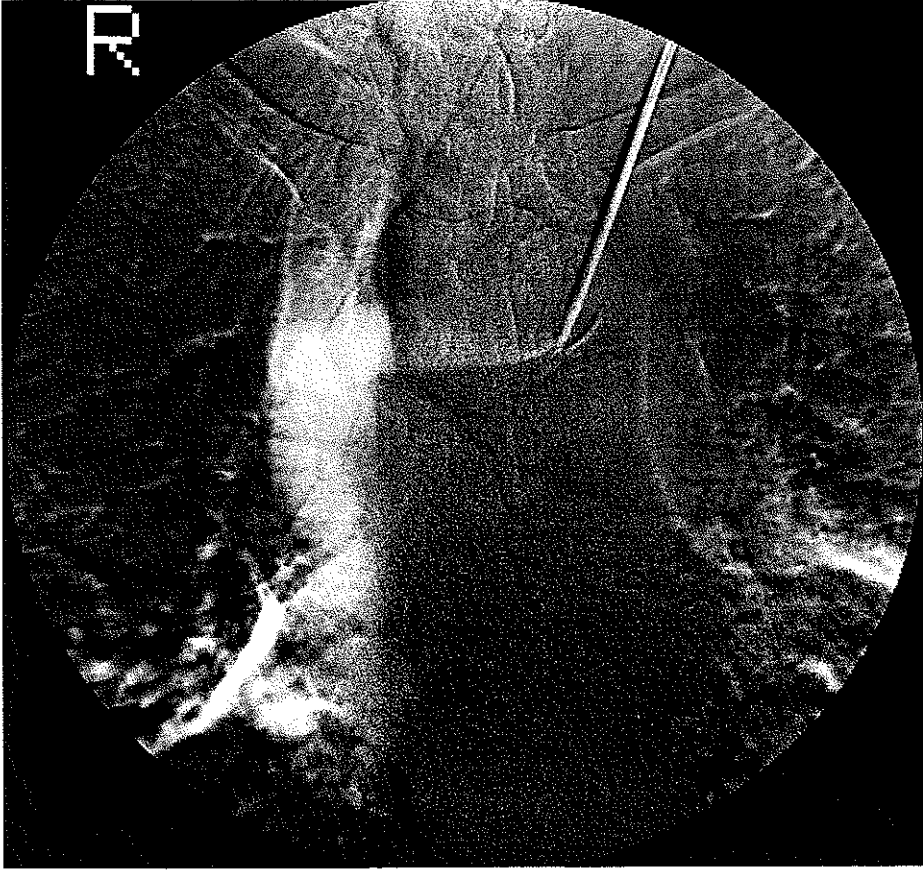
Sonrasında her iki lümen 3-5 ml 1000U/ml heparin solüsyonu ile yıkanılarak kapatıldı. Kateter 3/0 cerrahi ipek ile cilde dikilerek sabitlendi ve venöz giriş yeri aynı şekilde dikilerek kapatıldı. Kanama kontrolü için girişim yerine 5 dakika kompresyon uygulandı. Son olarak girişim bölgesi irrigasyonu yapılarak steril şekilde kapatıldı.

Fibrin kılıf veya tromboz oluşumuna bağlı kateter disfonksiyonu geliştiği durumlarda önce lümeden kontrast madde verilerek kateter açıklığının değerlendirilmesi yapıldı (Şekil 3.8.). Tromboz veya fibrin kılıf saptandığında kılavuz tel üzerinden kateter değişimi yapıldı. Bu teknikte sterilite sağlandıktan sonra 0.035 inç hidrofilik kılavuz tel kateter lümeninin içinden geçirilerek inferior vena kavada konumlandırıldı. Daha sonrasında Dacron cuff cilt üzerinden palpe edilerek çevresine lokal anestezi verildi ve diseksiyon pensi (hemostat) ile çevresinde oluşan fibröz dokudan kurtarıldı. Floroskopi eşliğinde disfonksiyone kateter geri çekildi ve kılavuz tel üzerinden aynı boyda veya daha uzun olan yeni kateter var olan tünel içinden geçirilerek ucu eski katetere göre daha aşağıda olacak şekilde sonlandırıldı. Sonrasında 10 cc'lik enjektör ile her iki lümeden kan alınarak ve floroskopi eşliğinde lümeden kontrast madde verilerek kateter fonksiyonu ve hemodiyaliz için akım hızı yeterliliği kontrol edildi (Şekil 3.9.). Sonraki basamaklar primer kateterizasyonda olduğu gibi gerçekleştirildi.

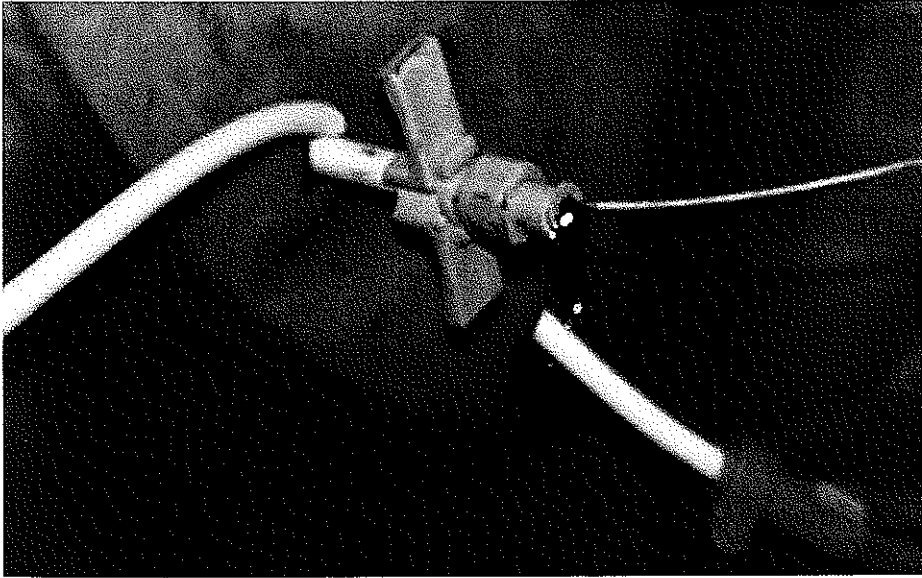


Şekil 3.1. Düz ve kıvrımlı çift lümenli yuvarlak silikon kateterler ve trokarlar

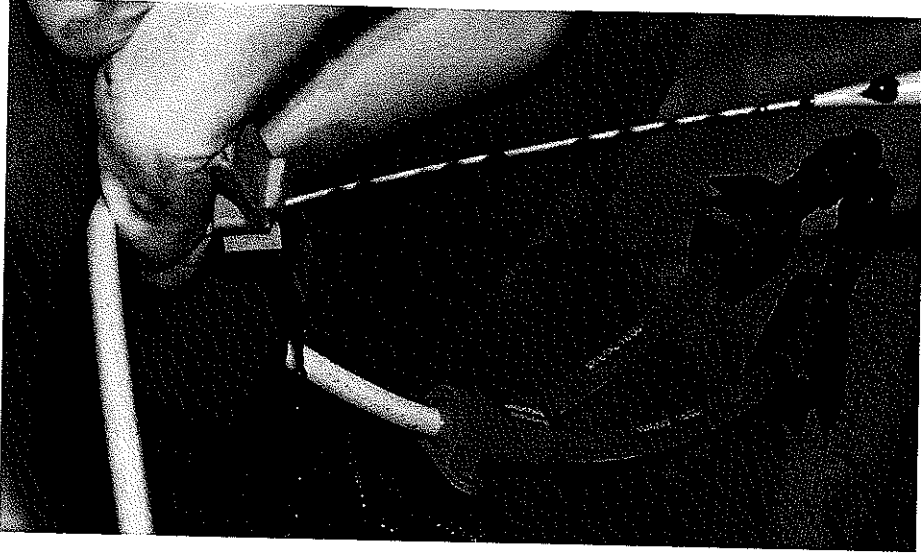




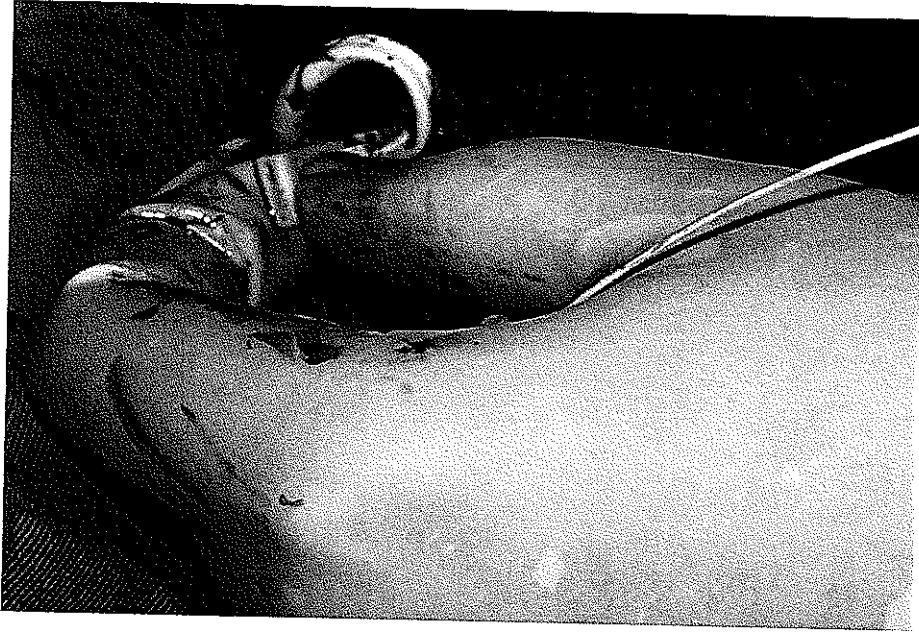
**Şekil 3.2.** Kontrast madde verilerek venin görüntülenmesi



**Şekil 3.3.** Tünel oluşturularak kateterin tünelden geçirilmesi ve dilatör-yırtılabilir kılıf bileşenin kılavuz tel üzerinden vene yerleştirilmesi

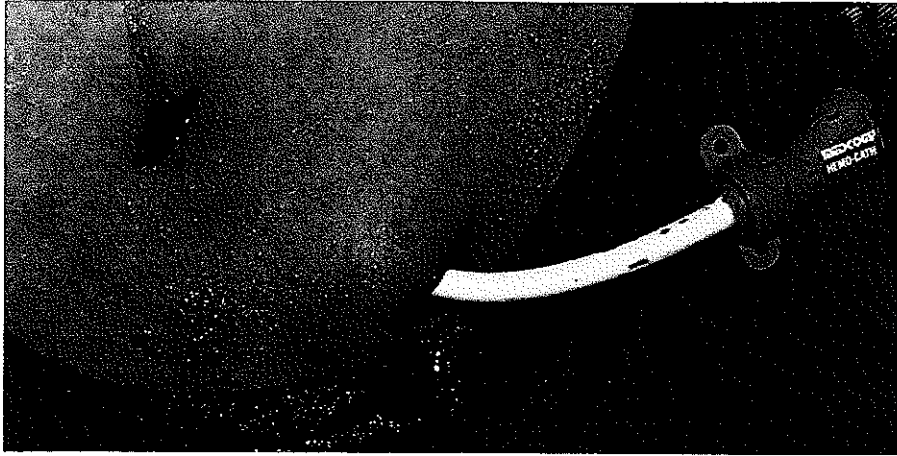

**Şekil 3.4.** Yırılabilir kılıftan dilatör çıkarılırken hava embolisini engellemek için, parmaklarla kılıfın sıkıştırılması

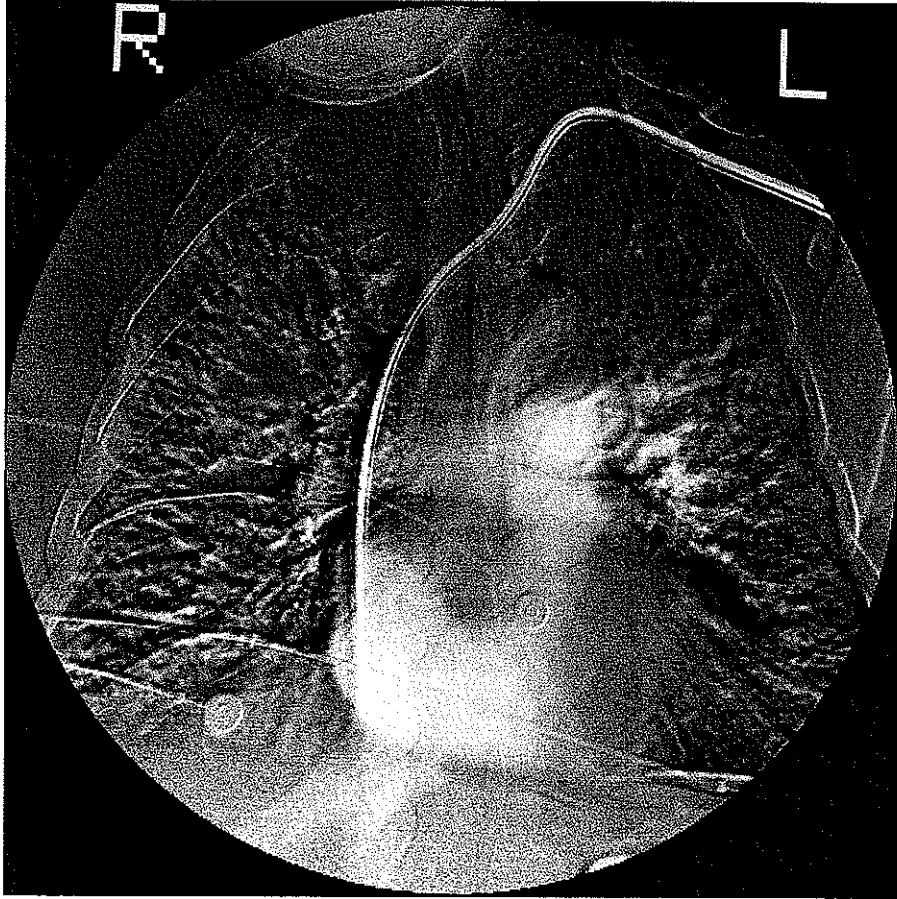


**Şekil 3.5.** Kateterin yırılabilir kılıf içerisinde vane yerleştirilmesi

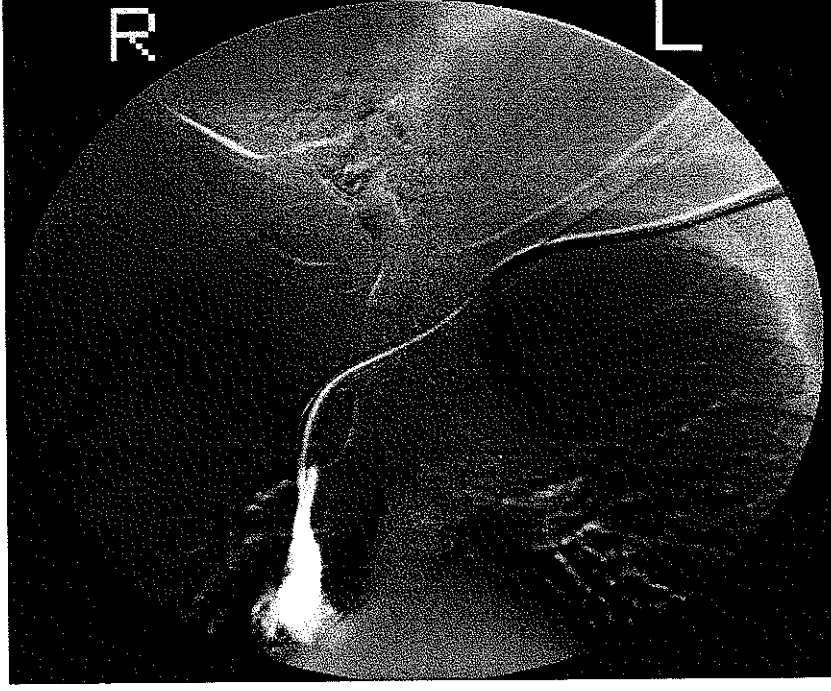




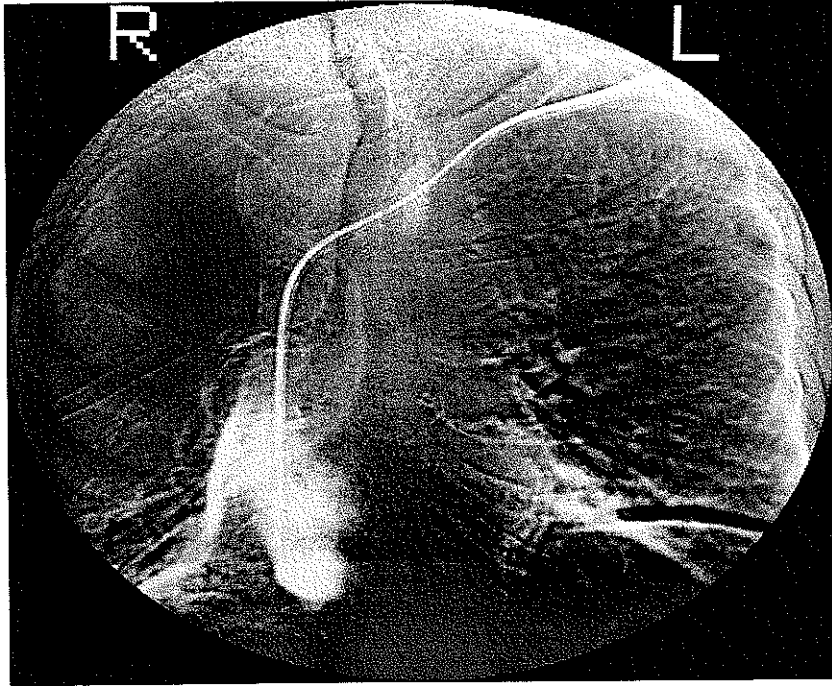
**Şekil 3.6.** Kateterin tünelden geçirilerek vene yerleştirilmesi



**Şekil 3.7.** Kateter yerleştirildikten sonra kontrast madde verilerek fonksiyonu ve pozisyonunun değerlendirilmesi



**Şekil 3.8.** Kateterden kontrast madde verilerek kateter ucunda oluşan fibrin kılıfın görüntülenmesi



**Şekil 3.9.** Kateter değişimi yapıldıktan sonra kontrast madde verilerek kateter açıklığının kontrolü

## 3.2. Kateter Bakımı ve Takibi

Tüm hastalar işlem sonrası kateter bakım ve kullanımı hakkında bilgilendirildi. Kateter bakımı hemodiyaliz ünitesindeki hemşireler tarafından gerçekleştirildi ve her diyaliz uygulamasından sonra povidon-iyodin ile pansumanı yapıldı.

Hastada yüksek ateş ve lökositoz (>10.000) varlığında ve kateter yerinde enfeksiyon lehine bulgular saptandığında (lokal ısı artışı, kızarıklık pürülan akıntı vb) kateterden kan kültürü ve kateter yerinden kültür için örnek alındı ve ampirik antibiyotik tedavisi başlandı.

## 3.3. Veri değerlendirilmesi ve istatistik

Hastalara ve işleme ait tüm bilgiler çalışma formlarına (Şekil 3.10.) kaydedilerek veri bankası oluşturuldu. Hasta takibi, hastane ve diyaliz kayıtları incelenerek ve hasta ile radyoloğun bire bir iletişimi ile yapıldı. Diyaliz kayıtları ilk iki ay için 15 günde bir daha sonrasında 30 günde bir incelendi.

Teknik başarı kateterin venöz sisteme yerleştirilmesi, ucunun istenilen lokalizasyonda olması ve yeterli fonksiyon göstermesi olarak tanımlandı.

Dirençle karşılaşılmadan enjektör ile kan alınması ve kateterden salın infüzyonu yeterli fonksiyon göstergeleri olarak kabul edildi.

Elektif kateter çıkarılması AV fistül maturasyonu veya renal transplantasyon sonrası fonksiyon gösteren kateterin elektif şartlarda çıkarılması olarak tanımlandı.

Kateter disfonksiyonu başarılı kateter yerleştirme işlemine rağmen hemodiyaliz de optimal kan akımı sağlanamaması ve başarısız hemodiyaliz olarak kabul edildi

Veri analizinde SPSS 13.0 paket programı kullanıldı. Kateter fonksiyonu, kateterin açık kaldığı gün üzerinden Kaplan-Meier sağkalım

eđrisi kullanılarak tanımlandı. Hasta ölümü sırasında fonksiyon gören kateterler, AV fistül maturasyonu veya transplantasyon sonrası elektif olarak çıkarılan fonksiyon gören kateterler ve izlem sona erdiğinde halen fonksiyone olan kateterler, sansür edildi. Bununla birlikte risk altında olmalarına rağmen, çıkarıldıkları zaman halen fonksiyone olmaları nedeniyle sansür edildikleri anda başarısız olarak kabul edilmeyip analize dahil edildi.

**AKDENİZ ÜNİVERSİTESİ TIP FAKÜLTESİ RADYOLOJİ AD  
SANTRAL VENÖZ KATETERİZASYON ÇALIŞMA FORMU**

1. Hasta adı-soyadı:
2. Yaş:
3. Cinsiyet:
4. Telefon:
5. Adres:
6. Eşlik eden hastalıklar:
7. Kronik börek yetmezliği sebebi:
8. İşlem öncesi diyaliz süresi (ay):
9. İşlem öncesi kalıcı kateter öyküsü  
Kateter türü ve sayısı:  
Yerleştirilen ven/ venler:  
Kateter uzunluğu ve çapı:  
Kullanım süresi:  
Komplikasyonlar:  
Çıkarılma sebebi:
10. İşlem öncesi AV fistül veya greft öyküsü  
AV fistül veya greft yeri:  
Kullanım süresi:  
Komplikasyonlar:  
Çıkarılma sebebi:
11. İşlem öncesi laboratuvar bulguları  
PT:    a PTT:    Hb:    Lökosit:
12. İşlem öncesi USG bulguları:
13. İşlem tarihi ve işlemi yapan radyologlar:
14. İşlem sırasında kullanılan venöz giriş yeri
15. İşlem sırasında kullanılan kateter özellikleri  
Üretici firma adı ve kateterin özelliği:  
Kateter uzunluğu:                      Kateter çapı:
16. İşlem sırasında karşılaşılan komplikasyonlar:
17. Hastanın dialize girdiği merkez:
18. Diyaliz takip sonuçları:

	Günler						
Kateter fonksiyonu							
Komplikasyonlar							

19. Notlar:

Şekil 3.10. Santral venöz kateterizasyon çalışma formu

## 4. BULGULAR

Çalışmaya dahil edilen 24'ü erkek 15'i kadın, 39 hastanın yaş ortalaması 50 (5-91) idi. Kateterizasyon endikasyonları (Çizelge 4.1.) 18 hastada AV fistül maturasyonu öncesi, 3 hastada böbrek transplantasyonu öncesi hemodiyaliz için venöz erişim sağlanması, 3 hastada akut böbrek yetmezliğinin tedavisi, 15 hastada santral kateterizasyon dışında venöz erişimin sağlanamaması ve AV fistül veya greft cerrahisine uygun olmaması idi.

**Çizelge 4.1.** Kateterizasyon endikasyonları

<b>KATETERİZASYON ENDİKASYONLARI</b>	<b>Hasta sayısı</b>
AV Fistül maturasyonu öncesi hemodiyaliz	18
Böbrek transplantasyonu öncesi hemodiyaliz	3
Akut böbrek yetmezliği nedeniyle hemodiyaliz	3
Santral kateterizasyon dışında venöz erişimin sağlanamaması ve AV fistül / greft cerrahisine uygunsuzluk	3

Hastaların karakteristik özellikleri (Çizelge 4.2.) değerlendirildiğinde kronik böbrek yetmezliğinin; 13 (% 33,3) hastada hipertansiyon, 11 (% 28,2) hastada diabetes mellitus (DM), 4 (% 10,2) hastada polikistik böbrek hastalığı, 3 (% 7,6) hastada nefrolitiazis, 3 (% 7,6) hastada piyelonefrit, 2 (% 5,1) hastada sistemik lupus eritematozis (SLE) , 2 (% 5,1) hastada malignite, 1 (% 2,5) hastada hiperoksalüriden kaynaklandığı anlaşıldı.

Kateterizasyon öncesi diyaliz süresinin ortalama 36 (1-170) ay olduğu görüldü. 19 (% 48,7) hastada AV fistül ve 26 (% 66,6) hastada kalıcı kateter öyküsü vardı. Ortalama AV fistül sayısı 3 (1-6) ve kalıcı kateter sayısı ise 4 (1-18) idi.



**Çizelge 4.2.** Hastaların karakteristik özellikleri

<b>Hastaların Karakteristik Özellikleri</b>	
<b>Ortalama hasta yaşı (yıl)</b>	50 (5-91)
<b>Cinsiyet</b>	
Kadın	15
Erkek	24
<b>KBY sebebi</b>	
Hipertansiyon	13 (%33,3)
DM	11 (%28,2)
Polikistik böbrek hastalığı	4 (%10,2)
Nefrolitiazis	3 (%7,6)
Piyelonefrit	3 (%7,6)
SLE	2 (%5,1)
Malignite	2 (%5,1)
Hiperokzalüri	1 (%2,5)
<b>İşlem öncesi</b>	
Diyaliz periyodu (ay)	36 (1-170)
AV fistül öyküsü olan hasta sayısı	19
Ortalama AV fistül sayısı	3 (1-6)
Kalıcı kateter öyküsü olan hasta sayısı	26
Ortalama kalıcı kateter sayısı	4 (1-18)

Çalışmadaki 18 aylık takip periyodu boyunca; oluşan kateter disfonksiyonu nedeniyle 39 hastanın 10'unda (% 25,6) 11 kez kateter değiştirildi. Toplam yerleştirilen kateter sayısı 29 hastada bir , 9 hastada iki, 1 hastada ise üç olmak üzere toplam 50 idi. Ortalama kateter değişim zamanı 67,4 (2-350) gün idi. Kateter değişimi, 10 kateterde fibrin kılıf ve tromboz kaynaklı kateter oklüzyonu nedeniyle, 1 kateterde ise enfeksiyon nedeniyle yapıldı.

Otuzdokuz hastaya, 25 tanesi (% 50) 32cm, 23 tanesi (% 46) 28 cm, 2 tanesi (% 4) 18 cm olmak üzere toplam 50 adet 12,5 F (n=48) ve 8 F (n=2) çift lümenli, yuvarlak, silikon, tünelli kateter yerleştirildi. Yirmibir kateter (% 42) sağ internal juguler vene, 19 kateter (% 38) sol internal juguler vene, 6 kateter (% 12) sağ subklavyan vene, 4 kateter (% 8) sol

subklavyan vene yerleřtirildi. izelge 4.3 'de kateter uzunlukları ve yerleřim yerleri gsterilmiřtir.

**izelge 4.3.** Kateter uzunlukları ve yerleřim yerleri

	İnternal juguler ven		Subklavyan ven		Toplam
<b>Kateter sayısı</b>	40 (% 80)		10 (% 20)		50 (%100)
	SAĐ İJV	SOL İJV	SAĐ SKV	SOL SKV	Toplam
18 cm kateter	-	2	-	-	2 (% 4)
28 cm kateter	13	8	1	1	23 (% 46)
32 cm kateter	8	9	5	3	25 (% 50)
<b>Toplam</b>	21 (% 42)	19 (% 38)	6 (% 12)	4 (% 8)	50 (%100)

Tm kateter yerleřtirme ve deĐiřtirilme iřlemlerindeki teknik bařarı %100 idi.

Kateterizasyon sırasında ve sonrasında iřleme baĐlı ciddi komplikasyon grlmemekle beraber 50 kateterizasyon iřleminin sadece 1'inde minr komplikasyon (cilt altı hematom) geliřti. Komplikasyon grlme sıklıĐı % 2 idi.

Takip sırasında 11'i fibrin kılıf ve tromboz kaynaklı oklzyon ve 1'i enfeksiyon olmak zere toplam 12 (% 24) kateterde disfonksiyonu geliřti. Kateter enfeksiyonu 27. gnde saptandı ve kateterden alınan kan kltrlerinde Stafilokok Aureus redi. Kateter deĐiřtirilerek antibiyotik tedavisi bařlandı. Oklze olan 11 kateterden 10 tanesi deĐiřtirilirken bir tanesi ıkarıldıktan sonra hasta periton diyalizine alındıĐı iin yenisi takılmadı. Oklzyon nedeniyle deĐiřtirilen kateterlerin ortalama kateter gn 71 (2-350) gn idi.

Kateterler elektif olarak, 13 hastada AV fistul maturasyonu sonrası, 3 hastada renal transplantasyon sonrası ıkarıldı. Elektif olarak ıkarılan



kateterlerin ortalama kateter günü 89 (43-150) gün idi. Bu hastaların kateterleri çıkarıldıkları sırada halen işlevseldi.

5 hasta takip sırasında eks oldu. Hastalar eks olduğu sırada kateterleri yerinde ve fonksiyon göstermekteydi. Ölüm nedeniyle fonksiyon gösteremeyen kateterlerin ortalama kateter günü 94 (55-210) gün idi.

Haziran 2005 tarihinde hasta takibi sona erdiğinde 17 hastanın kateterleri halen yerinde ve fonksiyone idi. Takip sona erdiğinde halen fonksiyon gören kateterlerin ortalama kateter günü 154 (27-290) idi.

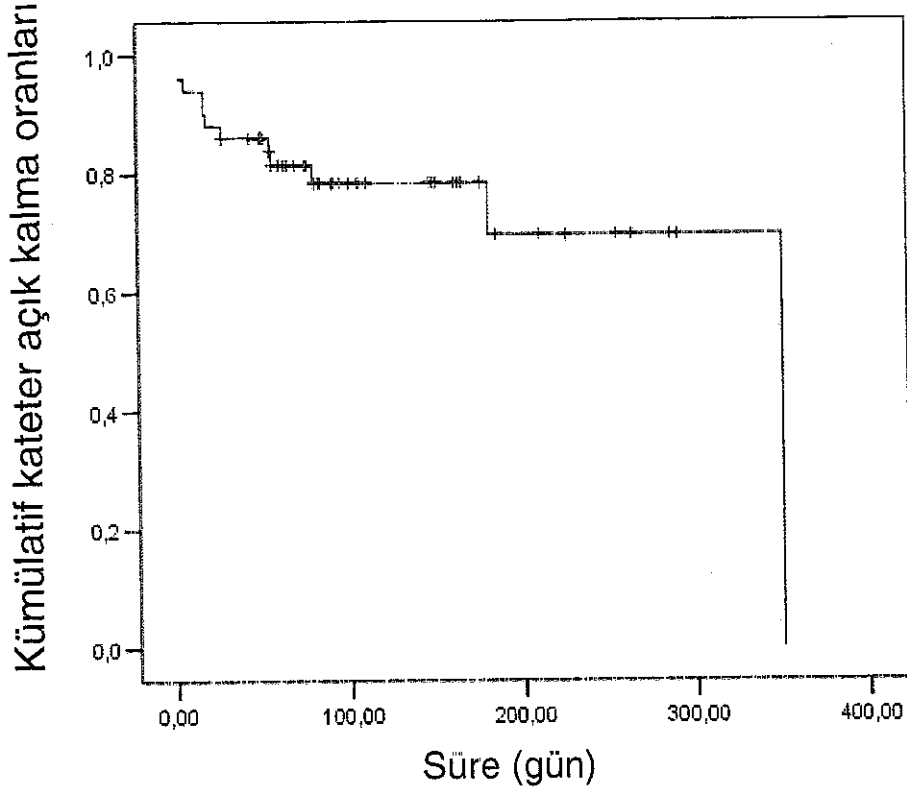
Tüm kateterlerin toplam kateter günü 5344 gün iken, ortalama kateter günü 106,8 (2-350) gün, ortanca kateter günü 80 (2-350) gün olarak bulundu. Tüm kateterlerin, Kaplan-Meier sağkalım metodu ile hesaplanan primer açık kalım olasılıkları 30. günde % 86, 60. günde % 81, 90. günde % 78, 180. günde % 69 olarak bulundu.

İzlem sırasındaki kateter sonuçları Çizelge 4.4'de ve kateter açık kalma oranlarını gösteren Kaplan-Meier sağkalım eğrisi Çizelge 4.5' de gösterilmiştir.

**Çizelge 4.4.** Kateter takip sonuçları

<b>KATETER TAKİP SONUÇLARI</b>		
	<b>Kateter sayısı</b>	<b>Ortalama kateter günü</b>
<b>Ölüm anında fonksiyone kateterler</b>	<b>5 (%10)</b>	<b>94.6 (55-210)</b>
<b>Elektif çıkarılanlar</b>	<b>16 (% 32)</b>	<b>89.5 (43-150)</b>
AVF	13 (% 26)	
Transplantasyon	3 (% 6)	
<b>Enfeksiyon nedeniyle çıkarılan</b>	<b>1 (%2)</b>	<b>27</b>
<b>Oklüzyon nedeniyle çıkarılan kateterler</b>	<b>11 (% 22)</b>	<b>71 (2-350)</b>
<b>İzlem sonunda fonksiyone kateterler</b>	<b>17 (% 34)</b>	<b>154. 7 (27-290)</b>
<b>Toplam</b>	<b>50 (% 100)</b>	<b>106.8 (2-350)</b>

Çizelge 4.5. Günlere göre kateter açık kalma oranları



└─ : Sağkalım fonksiyonu    † : Sansür edilen kateterler

## 5.TARTIŞMA

Etkin bir hemodiyaliz sağlamada temel şartlardan biri, kalıcı ve problemsiz venöz erişim yolu sağlanmasıdır. AV fistüller sağladığı avantajlar nedeniyle hastalarda ilk tercih olarak kabul edilmelidir (5). Bununla birlikte bazı hastalar kötü venöz anatomi ve eşlik eden medikal problemler nedeniyle fistül cerrahisine uygun değildir. Ek olarak, diyaliz popülasyonunda yaş ortalaması arttıkça bu problemler de artış göstermektedir. Diğer bir hasta grubunda ise AV fistül matürasyonu sürecinde, renal transplantasyon beklenildiğinde veya periton diyalizine geçiş sürecinde kısa ve orta vadelerde vasküler erişim yolunun sağlanması gerekmektedir. Tüneli hemodiyaliz kateterleri bu noktada hem kısa ve orta vadeli dönemde, hem de başka alternatif venöz erişim sağlanamayan hastalarda önemli bir seçenek sunmaktadır (1).

Geleneksel olarak tüneli kateterler, cerrahi teknikler kullanılarak ameliyathane koşullarında, cut-down tekniğiyle yerleştirilmekte iken günümüzde literatürde bildirilen çalışma serileri, radyologlar tarafından gerçek zamanlı görüntüleme yöntemleriyle perkütanöz olarak yerleştirilen tüneli hemodiyaliz kateterlerinin güvenli olduğunu ve kısa dönem komplikasyon oranlarının, cerrahiye göre daha az olduğunu göstermektedir (2,29,33,44,45,53). Agraphakar ve arkadaşlarının yaptığı çalışmada cerrahi tarafından cut-down tekniği kullanılarak yapılan işlemlerde % 33 oranında venöz tromboz geliştiği ve bunun da ileride aynı vende yapılacak girişimler için büyük sorun yarattığı bildirilmiştir (27). Perkütanöz yolla yapılan girişimlerde ise bu oran % 2 olarak bildirilmektedir (27).

Kateter yerleştirilmesi işleminde teknik başarı; kateterin venöz sisteme girişi, ucunun istenilen lokalizasyonda konumlandırılması ve belirlenen amaç için (diyaliz) kateterin fonksiyon göstermesi olarak tanımlanmaktadır (59). Literatürdeki diğer çalışmalarda işlemin teknik başarısı yaklaşık olarak % 99 olarak verilmektedir (33,60).

Bu çalışmada kliniğimize refere edilen hastaların büyük çoğunluğunu, öncesinde nefrologlar ve cerrahlar tarafından venöz kateterizasyonu denenmiş ama başarı sağlanamamış veya öncesinde 18'e varan sayılarda tünelli kateter yerleştirilmiş ve optimal sonuç alınamamış, uzun yıllardır hemodiyaliz programında olan venöz erişim yerleri problemlili hastalar oluşturmaktaydı. Buna rağmen tüm hastalarda gerçek zamanlı görüntüleme yöntemleri kullanılarak, %100 teknik başarı ile kateter yerleştirme işlemi yapılmıştır.

Başlangıç kateter disfonksiyonu; başarılı olarak kateter yerleştirilmesine rağmen hemodiyaliz uygulamasının yapılamaması olarak tanımlanmaktadır (33). Cerrahi serilerde başlangıç kateter disfonksiyonu oranı % 9 ile % 14,5 arasında değişmektedir (33,51,61,62). Çalışmamızda ise başlangıç kateter disfonksiyonu görülmedi. Bu başarıdaki en önemli faktörün kateter ucu konumlandırılmasının floroskopi eşliğinde uygun şekilde yapılması ve kateter traktında kıvrılma olup olmadığının floroskopi ile kontrol edilmesi olduğu düşünüldü.

İdeal kateter ucu lokalizasyonu için henüz kesin bir öneri yapılmamıştır. Bazı çalışmalarda kateter ucunun yukarıda, süperior vena kavaya yakın yerleştirilmesinin yüksek komplikasyon oranlarına neden olduğu (63) belirtilmekteyken bazı çalışmalarda ise sağ atriyum içine derine yerleştirilmesinin kardiyak perforasyona ve tamponata yol açtığı bildirilmektedir (64).

Çalışmamızda tüm kateter uçlarının atriyum içinde olacak şekilde konumlandırılması tercih edildi.

Literatürde, radyolojik olarak yerleştirilen tünelli kateterlerde pnömotoraks, hava embolisi, karotid artere girilmesi, kateter duvarı delinmesi gibi akut komplikasyonların oranı yaklaşık % 2,5 civarında kabul edilmektedir (33, 45,65). Bu oran cerrahi serilerde yaklaşık olarak % 6'ya kadar çıkabilmektedir (43,44) Bu çalışmada 39 hastaya yerleştirilen 50 kateterin sadece 1 (% 2) tanesinde minör komplikasyonla (cilt altı hematom) karşılaşıldı ve bu komplikasyon kateter fonksiyonunu ve hastanın genel durumunu etkilemedi. Pnömotoraks, vasküler perforasyon,

majör hemoraji, işleme bağlı hasta ölümü gibi ciddi komplikasyonlarla karşılaşılmadı. Bunun en önemli sebebinin ise vene girişte, kılavuz telin, dilatörün ve kateterin manipülasyonunda USG ve floroskopi gibi gerçek zamanlı görüntüleme yöntemlerinin kullanılması olduğu düşünüldü.

Yapılan çalışmalarda kateter yerleştirilmesinde genellikle sağ internal juguler ven kullanımı önerilmektedir (5,33). Subklavyan venler ise pnömotoraks ve arteriyel yaralanma riskleri ve uzun dönemde yüksek tromboz ve santral venöz oklüzyon riskleri nedeniyle tercih edilmemektedir (17,18,33,66). Bu çalışmada da mümkün olduğunca internal juguler ven (n=40) tercih edildi ve subklavyan ven (n=10) girişiminden kaçınıldı. Bununla birlikte kliniğimize refere edilen hastaların çoğunluğunda öncesinde çok sayıda kalıcı kateter takılmış ve AV fistül açılmış olması ve buna bağlı olarak venöz stenoz ve oklüzyonlar izlenmesi, optimal venöz girişim yeri tercihini zorlaştırdı ve başka girişim yerinin uygun olmadığı durumlarda subklavyan kateterizasyon yapıldı.

Literatürde kateter disfonksiyonundaki en önemli sebeplerden biri kateter trombozu ve fibrin kılıf oluşumu olarak bildirilmektedir (33,45,51,52,53). Lund ve arkadaşlarının (45) yaptığı çalışmada 222 kateterin 63'ü (% 28,4), Trerotola ve arkadaşlarının (33) yaptığı çalışmada 250 kateterin 47'si (% 18,8), Tesio ve arkadaşlarının (67) yaptığı çalışmada 108 kateterin 15'i (% 6,5) disfonksiyon nedeniyle değiştirilmiş veya çıkarılmıştır.

Bu çalışmada ise 50 kateterin 11'i (% 22), tromboz ve fibrin kılıf oluşumuna bağlı değiştirildi (n=10) veya çıkarıldı (n=1). Saptanan % 22'lik oran literatür ile uyumlu olmakla birlikte bazı çalışmalara göre yüksek olarak bulundu. Bunun nedeninin ise, kliniğimize refere edilen hastaların büyük çoğunluğunun, öncesinde çok sayıda kalıcı kateter ve AV fistül girişimlerine bağlı venöz stenozları ve oklüzyonlarının olması ve uzun yıllardır süren diyaliz öyküleri olması nedeniyle, ileri derecede problemlili hastalar olmasından kaynaklanabileceği düşünüldü.

Önceki çalışmalarda kateter trombozu ve fibrin kılıf oluşumuna bağlı kateter disfonksiyonu geliştiğinde trombolitik tedavi (ürokinaz tedavisi)

(45,33,68) fibrin kılıfın girişimsel radyolojik yöntemlerle mekanik olarak parçalanması (69-71) veya kateter değişimi yapılması (72) önerilmektedir. Trerotola ve arkadaşları bu üç yöntemin bedel-etkinliğini karşılaştıran randomize çalışmalar yapılmasına ihtiyaç olduğunu belirtmektedirler (33).

Bu çalışmada kateter trombozu ve fibrin kılıf oluşumu sonrası trombolitik tedavi uygulaması veya girişimsel işlemlerle fibrin kılıf parçalanması işlemleri rutin olarak uygulanmadı. Kliniğimizin fibrin kılıf parçalanmasına yönelik girişimsel işlemlerde tecrübesinin fazla olmaması, işlem maliyetlerinin yüksek olması, işlem başarısının literatürde değişkenlik göstermesi (69,70) nedeniyle öncelikle kateter değişimi tercih edildi.

Kateter enfeksiyonu literatürdeki çalışmalarda kateter disfonksiyonunun diğer önemli sebebidir (1,33,42-45). Enfeksiyonu önlemede profilaktik antibiyotik kullanımı (46,47), gümüş sulfadiazin kaplı kateterler (48,49) gibi birçok strateji geliştirilmekle birlikte etkinlikleri günümüzde kesin olarak kanıtlanmamıştır. Çalışmamızda da işlem öncesi ve sonrası profilaktik antibiyotik kullanılmamıştır. Katetere bağlı enfeksiyonlarda minimal semptom veren komplike olmayan vakalarda kılavuz tel üzerinden kateter değişimi ve antibiyotik tedavisi, tünel enfeksiyonu olan hastalarda kateter değişimi ve yeni tunel açılması, ciddi semptomları olan hastalarda ise kateter çıkarılması ve değişim için beklenilmesi önerilmektedir (50).

Literatürde kalıcı kateterlerde enfeksiyon oranları % 54'e kadar çıkabilmektedir (42-45). Lund ve arkadaşlarının (45) yaptığı çalışmada 222 kateterin 32'sinde (% 14,6) Trerotola ve arkadaşlarının (33) yaptıkları çalışmada 250 kateterin 34'ünde (% 13,6), Prabhu ve arkadaşlarının (73) yaptığı çalışmada 82 kateterin 31'inde (% 37,8), Perini ve arkadaşlarının (60) yaptığı çalışmada 67 kateterin 6'sında (% 9) kateter enfeksiyonu geliştiği bildirilmektedir. Bu çalışmada ise yerleştirilen 50 kateterin sadece 1 tanesinde (% 2) kateter enfeksiyonu saptandı ve bu oran diğer çalışmalar ile karşılaştırıldığında belirgin olarak düşük bulundu. Bu oranın düşük olma sebebinin; işlem sırasında steriliteye ileri derecede dikkat



edilmesi, her hastanın işlem sonrası kateter bakımı hakkında ayrıntılı bilgilendirilmesi, deneyimli bir hemodiyaliz ekibinin bulunması, kateter bakımının deneyimli diyaliz hemşireleri tarafından yapılması (74) ve ayrıca çalışmadaki kateter sayısının diğer çalışmalarla karşılaştırıldığında rölatif olarak daha az sayıda olmasıyla ilişkili olabileceği düşünüldü.

Çalışma periyodu boyunca 5 hasta (% 12,8) kateterleri yerinde ve fonksiyon göstermekteyken eks oldu. Hasta ölümleri, hastaların eşlik eden çok sayıda medikal problemleri nedeniyle gerçekleşti. Ayrıca son dönem böbrek yetmezliği olan hastalarda beklenen yaşam süresinin azalması da sebeplerden biri olarak kabul edildi. Literatürde kateter komplikasyonuna bağlı ölümler ortalama % 4,5 oranına kadar görülebilmekteyken (33,45,65,75) bu çalışmada kateter komplikasyonuna bağlı hasta ölümü görülmedi.

Literatürde daha önce yapılan çalışmalarda takipler boyunca kateterlerin açık kalma süreleri; Lund ve arkadaşları (45) tarafından ortalama 73 gün (2-497 gün), Trerotola ve arkadaşları (33) tarafından ortalama 87 gün (2-643 gün), Perini ve arkadaşları (60) tarafından ortalama 65 gün (1-236 gün) olarak bildirilmektedir. Yine aynı çalışmalarda kateterlerin Kaplan-Meier sağkalım metodu ile hesaplanan primer açık kalım olasılıkları Trerotola ve arkadaşları (33) tarafından 30. gün için % 81, 180. gün için % 44, Perini ve arkadaşları (60) tarafından 30. gün için % 82, 180.gün için % 66 olarak bildirilmektedir.

Bu çalışmada ise ortalama kateter açık kalma süresi 106 gün (2-350 gün), tüm kateterlerin Kaplan-Meier sağkalım metodu ile hesaplanan primer açık kalım olasılıkları 30. günde % 86, 60.günde % 81, 90. günde %78, 180. günde % 69 olarak hesaplandı. Elde edilen değerler daha önceki çalışmalarla uyumlu bulunmuş olup uzun dönem sonuçları oldukça başarılıdır.

Sonuç olarak 18 aylık takip periyodu boyunca 39 hastaya yerleştirilen 50 kateterden 38 tanesi (% 76) işlevlerini başarı ile yerine getirmiştir

## SONUÇLAR ve ÖNERİLER

Bu çalışmada elde edilen verilere göre, vasküler erişim yolu sağlamak amacıyla tünelli hemodiyaliz kateterleri kullanılarak yapılan santral venöz kateterizasyon; böbrek yetmezliği olan hastalarda, transplantasyon veya AV fistül maturasyonu öncesinde, periferik vasküler hastalık veya kardiyak hastalık nedeniyle yüksek akımlı AV şantı tolere edemeyen ve tüm potansiyel fistül yerleri kullanılamaz durumda olan hastalarda, girişimsel radyologlar tarafından güvenli bir şekilde uygulanabilen ve oldukça başarılı uzun dönem sonuçları olan, hayat kurtarıcı bir yöntemdir.

İşlemin teknik başarısını artırmak ve erken komplikasyon oranını düşürmek için gerçek zamanlı görüntüleme yöntemlerinin kullanılması, kateter enfeksiyonu gibi komplikasyonların azaltılması için ise işlem sırasında steriliteye dikkat edilmesi, işlem sonrası kateter bakımı hakkında hastanın bilgilendirilmesi ve deneyimli bir hemodiyaliz ekibi ile çalışılması önerilmektedir.



## ÖZET

Bu çalışmada, AÜTF Radyoloji Anabilim Dalı Girişimsel Radyoloji Ünitesinde yerleştirilen kalıcı santral venöz hemodiyaliz kateterlerinin uygulanabilirliğinin, tolerabilitesinin, etkinliğinin ve komplikasyon oranlarının değerlendirilmesi amaçlanmıştır.

Akdeniz Üniversitesi Tıp Fakültesi Radyoloji Anabilim Dalı Girişimsel Radyoloji Ünitesine Ocak 2004 ve Mayıs 2005 tarihleri arasında, santral venöz tünelli hemodiyaliz kateteri takılması için refere edilen, yaşları 5 ile 91 arasında değişen, 24'ü erkek 15'i kadın toplam 39 hasta çalışmaya dahil edildi. Hastalar Haziran 2005 tarihine kadar takip edildi.

Çalışmaya dahil edilen 39 hastaya, 25 tanesi (% 50) 32cm, 23 tanesi (% 46) 28 cm, 2 tanesi (% 4) 18 cm olmak üzere toplam 50 adet 12,5 F (n=48) ve 8 F (n=2) çift lümenli, yuvarlak, silikon, tünelli kateter gerçek zamanlı görüntüleme yöntemleri kullanılarak yerleştirildi. Yirmibir (% 42) kateter sağ internal juguler vene, 19 kateter (% 38) sol internal juguler vene, 6 kateter (% 12) sağ subklavyan vene, 4 kateter (% 8) ise sol subklavyan vene yerleştirildi.

Tüm kateter yerleştirme ve değiştirilme işlemlerindeki teknik başarı %100 olarak bulundu. 50 kateterizasyon işleminin sadece 1'inde minör komplikasyonla (cilt altı hematoma) karşılaşıldı. Takip sırasında 11'i fibrin kılıf ve tromboz kaynaklı oklüzyon ve 1'i enfeksiyon olmak üzere toplam 12 (% 24) kateterde disfonksiyonu gelişti. Kateter disfonksiyonu nedeniyle 39 hastanın 10'unda (% 25,6) 11 kez kateter değiştirildi. Bir kateter çıkarıldıktan sonra hasta periton diyalizine alındığı için yenisi takılmadı. Toplam kateter günü 5344 gün iken, ortalama kateter günü 106,8 (2-350) gün, ortanca kateter günü 80 (2-350) gün olarak bulundu. Tüm kateterlerin Kaplan-Meier sağkalım metodu ile hesaplanan primer açık kalım olasılıkları 30 günde % 86, 60 günde % 81, 90 günde % 78, 180 günde % 69 idi.

Kateterler elektif olarak, 13 hastada AV fistül maturasyonu sonrası, 3 hastada renal transplantasyon sonrası çıkarıldı. 5 hasta takip sırasında eks oldu. Hasta takibi sona erdiğinde 17 hastanın kateterleri halen yerinde ve fonksiyone idi.

Elde edilen veriler mevcut literatür ile karşılaştırıldığında sonuçlar diğer çalışmalar ile uyumlu bulunmuş olup girişimsel radyologlar tarafından, gerçek zamanlı görüntüleme yöntemleri kullanılarak yerleştirilen tünelli hemodiyaliz kateterleri güvenli bir şekilde uygulanabilen ve oldukça başarılı uzun dönem sonuçları olan, hayat kurtarıcı bir yöntem olarak kabul edilmiştir.

**Anahtar Kelimeler:** Santral venöz kateterizasyon, hemodiyaliz, tünelli hemodiyaliz kateterleri, girişimsel radyoloji, girişimsel prosedürler

## KAYNAKLAR

1. SO Trerotola. Hemodialysis Catheter Placement and Management. *Radiology* 2000; 215:651-658.
2. Türkiye'de Nefroloji-Diyaliz ve Transplantasyon (Registry-1989). Türk Nefroloji Derneği Yayınları, İstanbul, 1998.
3. Ziv J, Haskel, Michael C. Cohn. Management of hemodialysis catheters. *Applied Radiology*, 1999;July: 1-24.
4. Brescia MJ, Cimino JE, Appel K, Hurwich BJ. Chronic hemodialysis using venipuncture and a surgically created arteriovenous fistula. *N Engl J Med* 1966;275:1089-1092.
5. NKF-K/DOQI clinical practice guidelines for vascular access: Update 2000. *Am J Kidney Dis*. 2001; 37: 137-181.
6. Reddan D, Klassen P, Frankenfield DL, et al. National profile of practice patterns for hemodialysis vascular access in the United States. *J Am Soc Nephrol* 2002;13:2117-2124.
7. Haraldur Bjarnason and Sharon Lehmann. Central Venous Access. In Wilfrido R. Castaneda-Zuniga (eds): *Interventional Radiology*. Williams and Wilkins Company, Baltimore, 1997: pp:941-965.
8. Marcel C. Weijmer, Marc G. Vervloet and Piet M. ter Wee. Compared to tunnelled cuffed haemodialysis catheters, temporary untunnelled catheters are associated with more Complications already within 2 weeks of use. *Nephrol Dial Transplant*.2004; 19: 670-677.
9. Mickley V. Central venous catheters: many questions, few answers. *Nephrol Dial Transplant* 2002; 17:1368-1373.
10. Zaleski GX, Funaki B, Lorenz JM, Garofalo RS, Moscatel MA, Rosenblum JD, Leef JA. Experience with tunneled femoral hemodialysis catheters. *AJR* 1999;172:493-496.

11. Funaki B, Zaleski GX, Leef JA, Lorenz JN, Van Ha T, Rosenblum JD. Radiologic placement of tunneled central venous catheters in occluded neck, chest, or small thyrocervical collateral veins in central venous obstruction. *Radiology* 2001; 21:471-476.
12. Lund GB, Trerotola SO, Scheel PJ. Percutaneous translumbar inferior vena cava cannulation for hemodialysis. *Am J Kidney Dis* 1995; 25:732-737
13. Murthy R, Arbabzadeh M, Lund G, Richard H III, Levitin A, Stainken B. Percutaneous transrenal hemodialysis catheter insertion. *J Vasc Interv Radiol* 2002; 13:1043-1046.
14. Smith T P, Ryan JM, Reddan DN. Transhepatic Catheter Access for Hemodialysis. *Radiology* 2004; 232:246-251
15. Macdonald S, Watt AJB, McNally D et al. Comparison of technical success and outcome of tunneled catheters inserted via the jugular and subclavian approaches. *J Vasc Interv Radiol* 2000; 11:225-231
16. Bambauer R, Inniger R, Pirrung KJ et al. Complications and side effects associated with large-bore catheters in the subclavian and internal jugular veins. *Artif Organs* 1994; 18: 318-321.
17. Cimochowski GE, Worley E, Rutherford WE et al. Superiority of the internal jugular over the subclavian vein access for temporary dialysis. *Nephron* 1990; 54: 154-161
18. Schillinger F, Schillinger D, Montagnac R, Milcent T. Post catheterization vein stenosis in haemodialysis: comparative angiographic study of 50 subclavian and 50 internal jugular accesses. *Nephrol Dial Transplant* 1991; 6: 722-724
19. Denys BG, Uretsky BF. Anatomical variations of internal jugular vein location: impact on central venous access. *Crit Care Med*. 1991;19(12):1516-9
20. Lin BS, Kong CW, Tarng DC, Huang TP, Tang GJ. Anatomical variation of the internal jugular vein and its impact on temporary

- haemodialysis vascular access: an ultrasonographic survey in uraemic patients. *Nephrol Dial Transplant*. 1998;13(1):134-8.
21. Farrell J, Gellens M. Ultrasound-guided cannulation versus the landmark-guided technique for acute haemodialysis access. *Nephrol Dial Transplant*. 1997;12(6):1234-7.
  22. Kumwenda MJ. Two different techniques and outcomes for insertion of long-term tunnelled haemodialysis catheters. *Nephrol Dial Transplant*. 1997 May;12(5):1013-6.
  23. Wivell W, Bettmann MA, Baxter B, Langdon DR, Remilliard B, Chobanian M. Outcomes and performance of the Tesio twin catheter system placed for hemodialysis access. *Radiology*. 2001 Dec;221(3):697-703.
  24. Bakran A. Central venous catheters. *Dial J* 1999; 211-213.
  25. Barrett N, Spencer S, McIvor J, Brown EA. Subclavian stenosis: a major complication of subclavian dialysis catheters. *Nephrol Dial Transplant* 1988; 3: 423-425.
  26. Chow KM, Szeto CC, Leung CB, Wong TY, Li PK. Cuffed-tunneled femoral catheter for long-term hemodialysis. *Int J Artif Organs*. 2001 Jul;24(7):443-6.
  27. Agraharkar M, Isaacson S, Mendelssohn D. 1995 Percutaneously inserted silastic jugular hemodialysis catheters seldom cause jugular vein thrombosis. *AS AIO J* 1995;41:169-172
  28. Cardella JF, Fox PS, Lawler JB. Interventional radiologic placement of peripherally inserted central catheters. *JVasc Interv Radiol* 1993; 4:653-660.
  29. Denny DF Jr. The role of the radiologist in long-term central vein access. *Radiology* 1992; 185:637-638.
  30. Hull JE, Hunter CS, Luiken GA. The Groshong catheter: initial experience and early results of imaging-guided placement. *Radiology* 1992; 185:803-807.
  31. Mauro MA, Jaques PF. Radiologic placement of long-term central venous catheters: a review. *J Vasc Interv Radiol* 1993; 4:127-137.

32. Cardella JF, Cardella K, Bacci N, Fox PS, Post JH. Cumulative experience with 1,273 peripherally inserted central catheters at a single institution. *J Vasc Interv Radiol* 1996; 7:5-13
33. Trerotola SO, Johnson MS, Harris VJ, Shah H, Ambrosius WT, McKusky MA, Kraus MA. Outcome of tunneled hemodialysis catheters placed via the right internal jugular vein by interventional radiologists. *Radiology*. 1997 May;203(2):489-495.
34. Lewis CA, Allen TE, Burke DR, et al. Quality improvement guidelines for central venous access. *J Vasc Interv Radiol* 1997; 8:475-479.
35. Cockburn JF, Eynon CA, Virji N, Jackson JE. Insertion of Hickman central venous catheters by using angiographic techniques in patients with hematologic disorders. *Am J Roentgenol* 1992; 159:121-124
36. Kahn ML, Barboza RB, Kling GA, Heisel JE. Initial experience with percutaneous placement of the P.A.S.Port implantable venous access device. *J Vasc Interv Radiol* 1992; 3:459-461.
37. Lewis CA, Sheline ME, Zuckerman AM, Short JK, Stallworth MJ, Marcus DE. Experience and clinical follow-up in 273 radiologically placed peripheral central venous access ports. *Radiology* 1994; 193(P):245.
38. Mauro MA, Jaques PF. Insertion of long-term hemodialysis catheters by interventional radiologists: the trend continues. *Radiology* 1996; 198:316-317.
39. Robertson LJ, Mauro MA, Jaques PF. Radiologic placement of Hickman catheters. *Radiology* 1989; 170:1007-1009.
40. Sandhu J. Dialysis Ports: A New Totally Implantable Option for Hemodialysis Access Techniques in Vascular and Interventional Radiology, 2002;5 (2):108-113.
41. James E. Silberzweig, MD, David Sacks, MD, Committee Chair, Azita S. Khorsandi, MD, Curtis W. Bakal, MD, MPH, and the members of the Society of Interventional Radiology Technology



- Assessment Committee. Reporting Standards for Central Venous Access. *J Vasc Interv Radiol* 2003; 14:443-452.
42. Suhocki PV, Conion PJ, Knelson MH, Harland R, Schwab SJ: Silastic cuffed catheters for hemodialysis vascular access: Thrombolytic and mechanical correction of malfunction. *Am J Kidney Dis* 1996;28: 379-386.
  43. Bour ES, Weaver AS, Yang HC, Gifford RRM: Experience with the double lumen Silastic catheter for hemoaccess. *Surg Gynecol Obstet* 1990;171: 33-39.
  44. McDowell DE, Moss AH, Vasilakis C, Bell R, Pillai L: Percutaneously placed dual-lumen silicone catheters for long term hemodialysis. *Ann Surg* 1993;59: 569-573.
  45. Lund GB, Trerotola SO, Scheel PF, Savader SJ, Mitchell SE, Venbrux AC, Osterman FA: Outcome of tunneled hemodialysis catheters placed by radiologists. *Radiology* 1996;198: 467-472.
  46. McKee R, Dunsmuir R, Whitby M, Garden OJ. Does antibiotic prophylaxis at the time of catheter insertion reduce the incidence of catheter-related sepsis in intravenous nutrition? *J Hosp Infect* 1985; 6:419-425.
  47. Ranson MR, Oppenheim BA, Jackson A, Kamthan AG, Scarffe JH. Double-blind placebo controlled study of vancomycin prophylaxis for central venous catheter insertion in cancer patients. *J Hosp Infect* 1990; 15:95-102.
  48. Maki DG, Stolz SM, Wheeler S, Mermel LA. Prevention of central venous catheterrelated bloodstream infection by use of an antiseptic-impregnated catheter: a randomized, controlled trial. *Ann Intern Med* 1997; 127:257-266.
  49. Greenfeld JI, Sampath L, Popilskis SJ, Brunnert SR, Stylianos S, Modak S. Decreased bacterial adherence and biofilm formation on chlorhexidine and silver sulfadiazine- impregnated central venous catheters implanted in swine. *Crit Care Med* 1995; 23:894-900.



50. Beathard GA. Management of bacteremia associated with tunneled-cuffed hemodialysis catheters. *J Am Soc Nephrol* 1999;10: 1045-1049.
51. Moss AH, McLaughlin MM, Lempert KD, Holley JL. Use of a silicone catheter with a Dacron cuff for dialysis short-term vascular access. *Am J Kidney Dis* 1988; 12:492- 498.
52. Moss AH, Vasilakis C, Holley JL, Foulks CJ, Pillai K, McDowell DE. Use of a silicone dual-lumen catheter with a Dacron cuff as a long-term vascular access for hemodialysis patients. *Am J Kidney Dis* 1990; 16:211-215.
53. Swartz RD, Messana JM, Boyer CJ, LundeNM, Weitzel WF, Hartman TL. Successful use of cuffed central venous hemodialysis catheters inserted percutaneously. *J Am Soc Nephrol* 1994; 4:1719-1725.
54. Bozzetti F, Scarpa D, Terno G, et al: Subclavian venous thrombosis due to indwelling catheters: A prospective study on 52 patients. *J Parenter Enteral Nutr* 1983;7:560-562.
55. Kozeny GA, Bansal VK, Vertuno LL, et al: Complications of subclavian vein dialysis. *Int J Artif Organs* 1985;8:239-242.
56. Schwab SJ, Quarles LD, Middleton JP, et al: Hemodialysis-associated subclavian vein stenosis. *Kidney Int* 1988;33:1156-1159.
57. Kidney DD, Nguyen DT, Deutsch LS. Radiologic evaluation and management of malfunctioning long-term central vein catheters. *AJR Am J Roentgenol* 1998;171(5):1251-1257.
58. Altunel E, Oran İ, Parıldar M, Memiş A. Santral venöz kateter disfonksiyonlarında girişimsel radyoloji. *Tanısal ve Girişimsel Radyoloji* 2004; 10:69-77.
59. Lewis CA, Allen TE, Burke DR, Cardella CF, Citron SJ, Cole PE et al. Quality Improvement Guidelines for Central Venous Access. *J Vasc Interv Radiol* 2003;14:231-235.

60. Perini S, LaBerge JM, Pearl JM, Santiestiban HL, Ives HE, Omachi RS, Tesio Catheter: Radiologically Guided Placement, Mechanical Performance, and Adequacy of Delivered Dialysis. *Radiology* 2000; 215:129-137.
61. Schwab SJ, Buller GL, McCann RL, Bollinger RR, Stickel DL: Prospective evaluation of a Dacron cuffed hemodialysis catheter for prolonged use. *Am J Kidney Dis* 1988;11: 166-169.
62. Mosquera DA, Gibson SP, Goldman MD. Vascular Access surgery: a 2-year study and comparison with the Permcath. *Nephrol Dial Transplant* 1992;7:1111-1115.
63. Petersen J, Delaney JH, Brakstad MT, et al. Silicone venous access devices positioned with their tips high in the superior vena cava are more likely to malfunction. *Am J Surg* 1999; 178:38-41.
64. Edwards H, King TC. Cardiac tamponade from central venous catheters. *Arch Surg* 1982; 117:965-969.
65. Ewing F, Patel D, Petheric A, Winney R, McBride K. Radiological placement of the AshSplit haemodialysis catheter: a prospective analysis of outcome and complications. *Nephrol Dial Transplant* 2002;17:614-619.
66. Trerotola SO, Kuhn-Fulton J, Johnson MS, Shah H, Ambrosius WT, Kneebone PH. Tunneled Infusion Catheters: Increased Incidence of Symptomatic Venous Thrombosis after Subclavian versus Internal Jugular Venous Access *Radiology* 2000; 217:89-93.
67. Tesio F, DeBaz H, Panarello G, et al. Double catheterization of the internal jugular vein for hemodialysis: indications, techniques, and clinical results. *Artif Organs* 1994; 18:301-304.
68. Twardowski ZJ. High-dose intradialytic urokinase to restore the patency of permanent central vein hemodialysis catheters. *Am J Kidney Dis* 1998; 31:841-847.
69. Crain MR, Mewissen MW, Ostrowski GJ, Paz-Fumagalli R, Beres RA, Wertz RA: Fibrin sleeve stripping for salvage of failing

- hemodialysis catheters: Technique and initial results. *Radiology* 198; 41-44, 1996.
70. Haskal ZJ, Leen VH, Thomas-Hawkins C, Shlansky-Goldberg RD, Baum RA, Soulen MC. Transvenous removal of fibrin sheaths from tunneled hemodialysis catheters. *J Vasc Interv Radiol* 1996; 7:513-517.
  71. Johnstone RD, Stewart GA, Akoh JA, Fleet M, Akyol M, Moss JG. Percutaneous fibrin sleeve stripping of failing haemodialysis catheters. *Nephrol Dial Transplant* 1999;14:688-691.
  72. Duszak R Jr, Haskal ZJ, Thomas-Hawkins C, et al. Replacement of failing tunneled hemodialysis catheters through pre-existing subcutaneous tunnels: a comparison of catheter function and infection rates for de novo placements and over-the-wire exchanges. *J Vasc Interv Radiol* 1998; 9:321-327.
  73. Prabhu PN, Kerns SR, Sabatelli FW, Hawkins IF, Ross EA. Long-term performance and complications of the Tesio twin catheter system for hemodialysis access. *Am J Kid Dis* 1997; 30:213-218.
  74. Nelson DB, Kien CL, Mohr B, Frank S, Davis SD. Dressing changes by specialized personnel reduce infection rates in patients receiving central venous parenteral nutrition. *J Parenteral Enteral Nutr* 1986; 10:220-222.)
  75. Gibson SP, Mosquera DA. Five years experience with the Quinton permcath for vascular Access. *Nephrol Dial Transplant* 1991;6:2699-274

ACIEMIZ UNIVERSITESI  
MERKEZ KUTUPHANESI