

T1164



T.C.  
AKDENİZ ÜNİVERSİTESİ  
TIP FAKÜLTESİ  
ORTOPEDİ VE TRAVMATOLOJİ  
ANABİLİM DALI

TOPUK AĞRISININ KLİNİK DEĞERLENDİRİLMESİ  
(KLİNİK VE DEMOGRAFİK BİR ÇALIŞMA)

T1164 /1-1

UZMANLIK TEZİ

Dr. Dursun DEMİRAĞ

Tez Danışmanı: Prof. Dr. Ahmet Turan AYDIN

“ Tezimden Kaynakça Gösterilerek Yararlanılabilir”

Antalya- 1999

## İÇİNDEKİLER:

	SAYFA NO
1. ÖNSÖZ .....	1
2. GİRİŞ VE AMAÇ .....	3
3. GENEL BİLGİLER .....	4
4. MATERYAL VE METOD .....	65
5. BULGULAR .....	66
6. TARTIŞMA .....	77
7. SONUÇ .....	83
8. ÖZET .....	85
9. KAYNAKLAR .....	86

## ÖNSÖZ:

İnsan evrimini ellerine olduğu kadar, tüm ağırlığını taşımaya mahkum olan ayaklarına da borçludur. Ayak ve onun arka kısmını oluşturan topukta gelişen patolojilerin çoğunluğu günlük hayatta ki normal aktivitelerimizin bir sonucu olarak ortaya çıkar. Normal bir erkeğin dakikada 116 adımlık bir ritmi ve 82 metrelik bir hızı vardır. Bu durum vücut ağırlığının % 85-110 kadar bir yükü her topuğun dakikada 58 kez yere çarpması ile sonuçlanır. Bu yük topuğun her bir santimetre karesinde ortalama 3.2 kg basınç oluşturur. Kalkaneal tüberkül üzerinde ise 5 kg/cm<sup>2</sup> ye kadar çıkabilir. Koşma gibi daha yüksek hızlarda topuk üzerinde vücut ağırlığının % 200'ü kadar bir kuvvet oluşur ki bu topuğu her bir santimetrekaresinde 6 bir yük oluştururken kalkaneal konsantrasyon 9.3 kg'a çıkabilir. Ancak bu kadar büyük yüklere maruz kalan topuk gereken ilgiyi genellikle görmez ve sorunları çoğu kez göz ardı edilir.

Her ne kadar sakatlayıcı olmasa da, kronikleşme eğilimi olduğunda topuk ağrısı üzerinde ciddiyetle durulması gereken bir sorundur. Erken dönemde, uygun konservatif tedavi önlemleri ile hastaların çok büyük bir çoğunluğunda sorun giderilebilir olmasına rağmen; hala birçok hekim ve hasta tarafından ciddiye alınmaması nedeniyle sorun kronikleşmekte ve çözümü çok daha güç bir sorun haline almaktadır. Bir sorunun çözümü ancak onun niteliğinin bilinmesi ile mümkün olacaktır.

Topuk ağrısının klinik özellikleri ve demografisi konusunda ki bu çalışmam konusunda yardımlarını ve uzmanlık eğitimim boyunca destek, deneyim, bilgi ve yardımlarını hiçbir zaman esirgemeyen değerli hocalarım Prof. Dr. Erdoğan ALTINEL, Prof. Dr. Ahmet Turan AYDIN, Doç. Dr. Ahmet Nedim YANAT, Doç. Dr. Semih GÜR, Doç. Dr. Feyyaz AKYILDIZ, Doç. Dr. Serdar TÜZÜNER, Yrd. Doç. Dr. Hakan ÖZDEMİR, Yrd. Doç. Dr. Mustafa

ÜRGÜDEN, Op. Dr. A. Merter ÖZENCİ, Op. Dr. Yetkin SÖYÜNCÜ, Op. Dr. Aydın YILDIRIM ve tüm asistan arkadaşlarıma minnetim sonsuzdur.

Ayrıca uzmanlık eğitimim süresince bana her türlü desteği veren eşim Kamile DEMİRAĞ'a , tez çalışmalarım süresince verilerimi kurtarmama yardımcı olan arkadaşlarım S. Cengiz KAHRAMAN ve Ömer ÖZER'e de sonsuz teşekkürler...

Ekim 1999

Dr. Dursun DEMİRAĞ

## GİRİŞ VE AMAÇ:

Topuk ağrısı, ortopedi pratiğinde sık olarak karşılaştığımız, ancak; tanı ve ayırıcı tanısı sorun olarak karşımıza çıkabilen bir semptomdur. Başlangıçta çoğu hasta ve hatta hekim tarafından ciddiye alınmayan bu belirti, zaman içinde inatçı karakteri ile karşımıza ciddi bir sorun olarak çıkabilir. Nadiren hastanın işi ve spor alışkanlıklarını değiştirmesine neden olsa bile, hastanın yaşam tarzını ve kalitesini bozabilir.

Bilindiği gibi etkin tedavi ancak doğru tanı ile mümkün olabilmektedir. Topuk olarak adlandırılan anatomik alanın karmaşık yapısı ( kemik, periost, tendon, fasya, kas, damar, yağ dokusu, cilt ve sinir) ve her bir anatomik unsurunda ağrı oluşturabilecek klinik bir patolojiye sebep olması, doğru tanının önemini açık bir şekilde ortaya koymaktadır. Bu güçlük yanında, topuk ağrısı nedeni olan klinik durumlar için tanımlanmış ortak bir terminolojinin bulunmaması, klinisyenin doğru tanıyı oluşturmada önündeki en önemli engellerden biridir. Bu çalışmada, literatürdeki terminoloji temelindeki kargaşaya pek değinmeden, genel kabul görmüş tanımlamalar kullanılmıştır.

Çalışmamızda, Ortopedi ve Travmatoloji polikliniğine topuk ağrısı ile başvuran hastaların demografik özelliklerinin ve ağrı kaynak ve yerleşim özelliklerinin, laboratuvar bulgularının tanımlanması ve birbirleri ile ilişkisinin belirlenmesi amaçlanmıştır. Bu nedenle değerlendirmeye alınan hastalardaki konservatif ve cerrahi tedavi sonuçları değerlendirilmemiş, ancak genel kabul görmüş tedavi yöntemleri, ilgili bölümlerde tartışılmıştır.

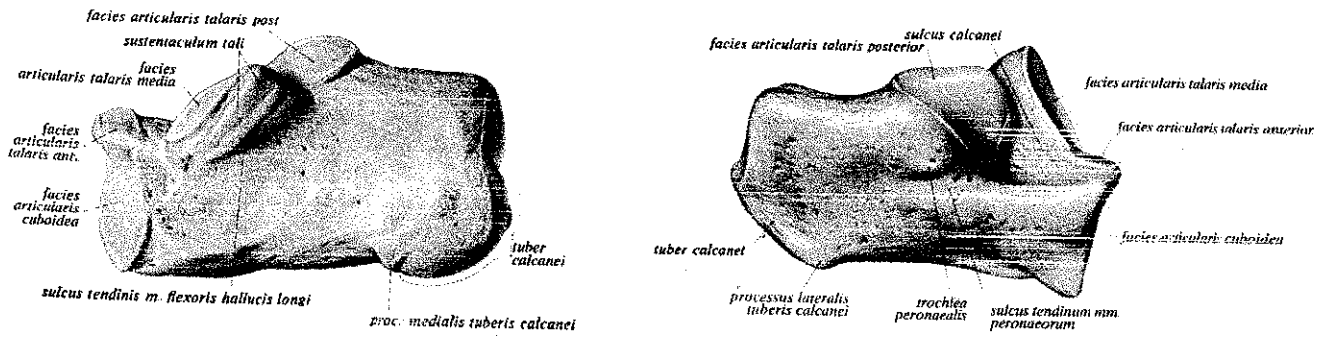
Tezde gündelik hayattaki Türkçe esas alınmış, ancak Latince olan anatomik tanımlamalar italik olarak yazılmıştır. Kısaltmalar, tez içinde ilk yazıldıkları yerde, sözcüğün yanında, parantez içinde belirtilmiştir. Kaynakçada yer alan referans yayınlar ise kullanış sıralarına göre numaralandırılmıştır.

## GENEL BİLGİLER

Topuk ağrısı, ortopedi poliklinik uygulamaları içerisinde en sık karşılaşılan sorunlardan biridir. Her yaş grubunda gözlenebilirse de genellikle orta yaş grubundaki bireyleri etkiler. Topuğun plantar ve posteriorunda kemik, tendon, fasya ve cilt bozuklukları ağrının nedeni olabilir. Topuğun kompleks anatomik yapısı ve ağırlı bölgedeki bu potansiyel yapıların birbirleriyle yakın ilişkili olması nedeniyle; ağrının nedeninin saptanması çoğu kez klinik bir sorundur. Tedavinin başarısı tanının doğruluğuna bağlıdır. Ancak çok sayıda potansiyel sorun olması nedeniyle tanı her zaman bir dereceye kadar şüphelidir.

### 1. ANATOMİ (1,2,3,4)

**1.1. Calcaneus:** Topuğu oluşturan *calcaneus* ayağın en büyük kemiğidir. Kuvvet naklinde önemli bir rol oynamanın yanı sıra bacağın arka tarafındaki yüzeysel fleksörler için kaldıraç kolu görevi yapar. Üst yüz ve alt yüz olarak iki bölüme ayrılır. *Calcaneus*'un kabarık ve pürtüklü olan arka yüzünün alt bölümüne *tuber calcanei* adı verilir. Bu kabartı *calcaneus*'un alt yüzünde devam eder ve iki tümsek ile sonlanır. Daha büyük olan iç yan tümseğe *processus medialis tuberis calcanei*, dış tümseğe *processus lateralis tuberis calcanei* adı verilir. Plantar yüz üzerinde genellikle çift olan çıkıntı, *tuberculum calcanei* adını alır (Şekil 1-2).

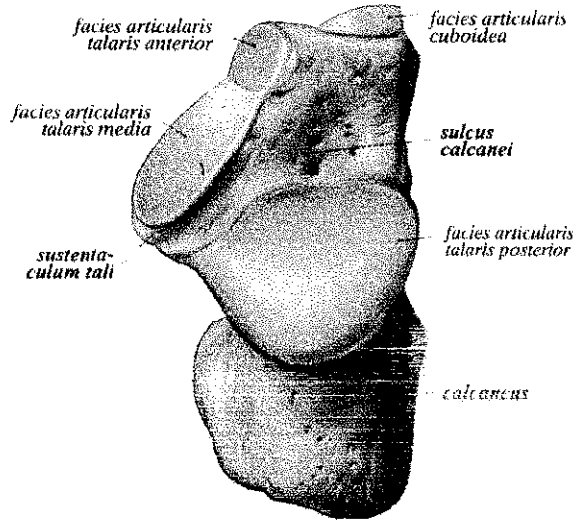


Şekil 1-2 : Calcaneusun medialden ve lateralden görünümü (Ferner H., Staubesand J. Sobotta Atlas of Human Anatomy. Vol.2, 10. English edition, Urban & Schwarzenberg, München, 1982)

*Calcaneus*'un iç yan yüzü yukarıdan aşağı ve arkaya doğru içbükeydir. Üst kenarın ön parçasından iç yana uzanan bir çıkıntı (*sustentaculum tali*) vardır. *Sustentaculum tali*'nin alt yüzü üzerinde *m. flexor hallucis longus* kirişinin geçtiği bir oluk (*sulcus tendinis musculi flexoris hallucis longi*) yer alır. *Sustentaculum tali*'nin dış yanında ve *calcaneus*'un iç yüzünde *sulcus calcanei* bulunur. *Sulcus calcanei*, *talus*'daki *sulcus tali* ile birleşerek *collum tali* ile *calcaneus* arasında *sinus tarsi* denilen geçiti oluşturur. *Sulcus calcanei* *sustentaculum tali*'nin alt yüzünde bulunan *facies articularis talaris media* ile *facies articularis talaris posterior*'u ayırır. *Facies articularis talaris media*'nın hemen önünde bulunan eklem yüzüne *facies articularis talaris anterior* denir (Şekil.1).

*Calcaneus*'un dış yan yüzünün orta parçası biraz kabarıktır. Bu kabarıklık bölümünün alt parçasında *trochlea peronalis* denilen küçük bir çıkıntı ve bu çıkıntının altında *m. peroneus longus* kirişinin geçtiği *sulcus tendinis musculi peronei longi* görülür (Şekil.2).

*Calcaneus*'un ön yüzü diğer yüzlerden küçüktür. *Os cuboideum* ile eklem yapan *facies articularis cuboidea*, bu yüz üzerinde yer alan küçük bir eklem yüzüdür (Şekil.3)



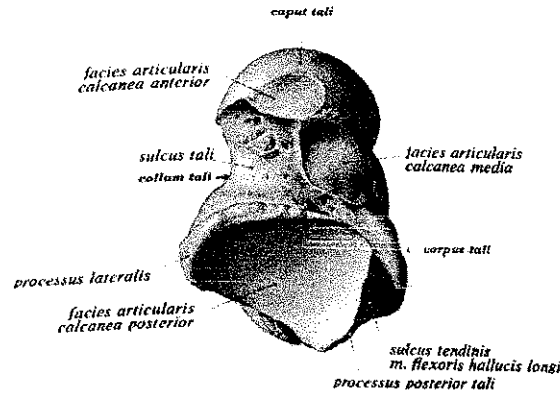
Şekil 3: *Calcaneus*'un anteriordan görünümü (Ferner H., Staubesand J. Sobotta Atlas of Human Anatomy. Vol.2, 10. English edition, Urban & Schwarzenberg, München, 1982)

**1.2. Talus:** Tarsal kemiklerin *calcaneus*'tan sonraki ikinci büyük kemiğidir. *Tarsal* bölgenin en üst kısmında bulunan *talus*, aşağıda *calcaneus*, yukarıda *tibia*, dış yanda *fibula*'nın, iç yanda ise *tibia*'nın *malleoli* ile, ön tarafta ise *navicular* kemikle eklem yapar.

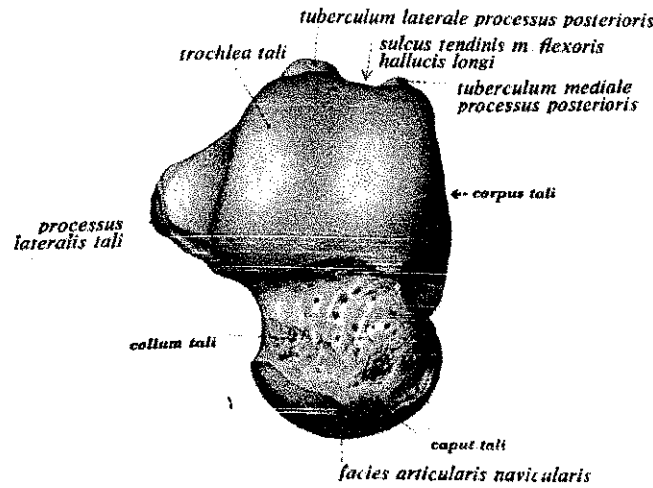
*Talus corpus tali, collum tali ve caput tali* olmak üzere üç kısma ayrılır.

**1.2.a Corpus Tali'nin trochlea tali** denilen makara şeklindeki üst yüzü, eklem kıkırdağı ile kaplıdır. *Trochlea tali*'nin üst yüzüne *facies superior* denir. Bu yüz önden arkaya konveks, içten dışa ise hafif konkavdır. *Tibia*'nın *facies articularis inferior*'u ile eklem yapan bu yüz, ön tarafta geniş, arkada ise dardır. *Corpus*'un dış yüzünde, tepesi aşağıda tabanı yukarıda olan üçgen bir eklem yüzü bulunur. *Fibula*'nın *facies articularis malleolaris*'i ile eklem yapan bu yüze *facies malleolaris lateralis* denir. Bu yüzün alt ucundan dış tarafa doğru uzanan çıkıntıya *proc. Lateralis tali* denilir. *Corpus*'un iç yüzünde virgül şeklinde bir eklem yüzü bulunur. *Facies malleolaris medialis* denilen bu yüz, iç *malleol*deki *facies articularis malleoli* ile eklem yapar. *Corpus*'un alt yüzünde *sulcus tali* ile birbirinden ayrılmış iki eklem yüzü bulunur. Bu yüzlerden arkadakine *facies articularis calcanea posterior*, öndekine ise *facies articularis calcanea media* ve *facies articularis calcanea anterior* denilir (Şekil.4). Arkadaki yüz daha büyük olup, *calcaneus*'un alt yüzünde ve arka tarafında bulunan *facies articularis talaris posterior* ile eklem yapar. Küçük olan *facies articularis calcanea media* yine *calcaneus*'un *sustentaculum tali*'sindeki *facies articularis talaris media* ile eklem yapar (Şekil.5). Korpusun arka yüzü dardır ve burada *sulcus tendinis muscoli flexoris hallucis longi* denilen bir olukla birbirinden ayrılmış iki çıkıntı bulunur. Bu çıkıntılardan dış taraftaki *tuberculum laterale* daha büyük, iç taraftaki *tuberculum mediale* ise daha küçüktür. *Tuberculum laterale* bazen ayrı bir kemik olarak gelişir ve *os trigonum* adını alır.





Şekil 4: Talus'un anterior görünümü : (Ferner H., Staubesand J. Sobotta Atlas of Human Anathomy. Vol.2, 10. English edition, Urban & Schwarzenberg, München, 1982)



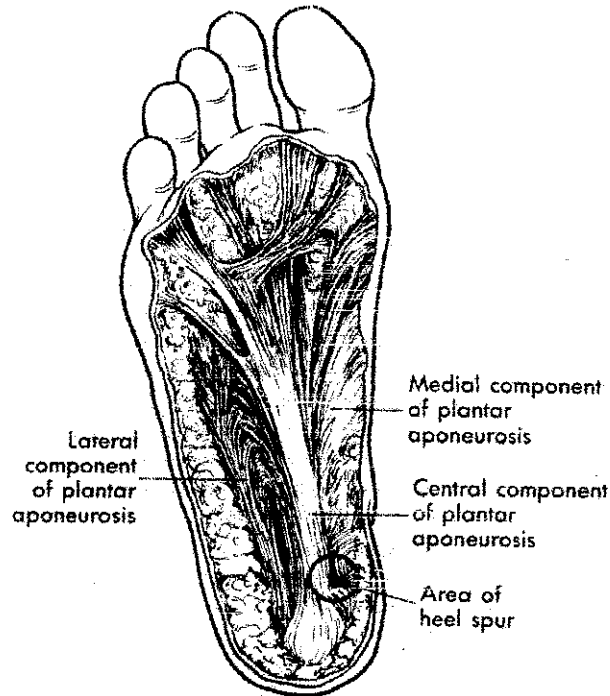
Şekil 5: Talusun dorsal görünümü. (Ferner H., Staubesand J. Sobotta Atlas of Human Anathomy. Vol.2, 10. English edition, Urban & Schwarzenberg, München, 1982.)

1.2.b. Collum Tali, *talus* gövdesi ile başı arasında kalan dar kısımdır. Bağların tutunduğu üst ve iç kısımları pürtüklüdür. Üst yüzeyde ayrıca damar ve sinirlerin geçtiği delikler bulunur.

1.2.c. Caput Tali, öne ve içe doğru uzanır. Burada bulunan oval şekilli konveks eklem yüzüne *facies articulari navicularis* denilir ve *os naviculare*'nin *facies articularis talaris* denilen konkav arka yüzü ile eklem

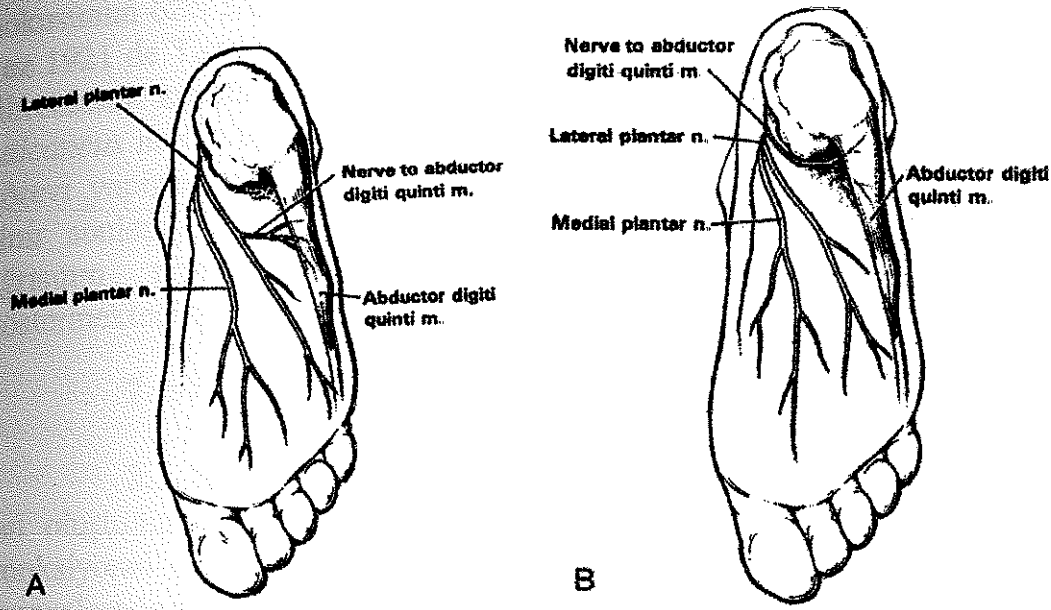
yapar. *Caput tali*'nin alt yüzündeki *facies articulari calcanea anterior* ise *calcaneus*'daki *facies articularis talaris anterior* ile eklem yapar. Bazen *facies articularis calcanea anterior* ile *media* tek bir eklem yüzü şeklinde birleşirler. Eskiden bu gibi yüzlere *facies articularis calcanearis bipartita* denilmekte idi.

**1.3. Plantar Fasya:** *Plantar aponevroz*; medial, santral ve lateral olmak üzere üç bölümden oluşur. Medial ve lateral parçaları *abductor digiti quinti* ve *abductor hallucis* kaslarının plantar yüzlerinden ince bir bant şeklinde başlayıp, santral bölgede *plantar fascia* adıyla anılan oluşumu yaparlar. Proksimalde *plantar fascia*, kalkaneal tüberkülden başlar. Başlangıçta longitudinal dizilim gösteren ve kalın bir bant şeklinde olan fasya, distale doğru incelerek beş kola ayrılır. Parmaklara giden bu kollar arasında kolları birbirine bağlayan transvers ve oblik bantlar mevcuttur (Şekil.6). Derin ve yüzeysel olmak üzere ikiye ayrılan bantla, yüzeysel olarak transvers metatarsal ligamentlere ve cilde doğru yayılırlar. Derin bantlar ise medial ve lateral septalar oluşturarak fleksör tendon gruplarına, volar plağa ve proksimal falankların periostuna uzanır. Birinci parmağa uzanan bant aynı zamanda sesamoidlere tutunur.

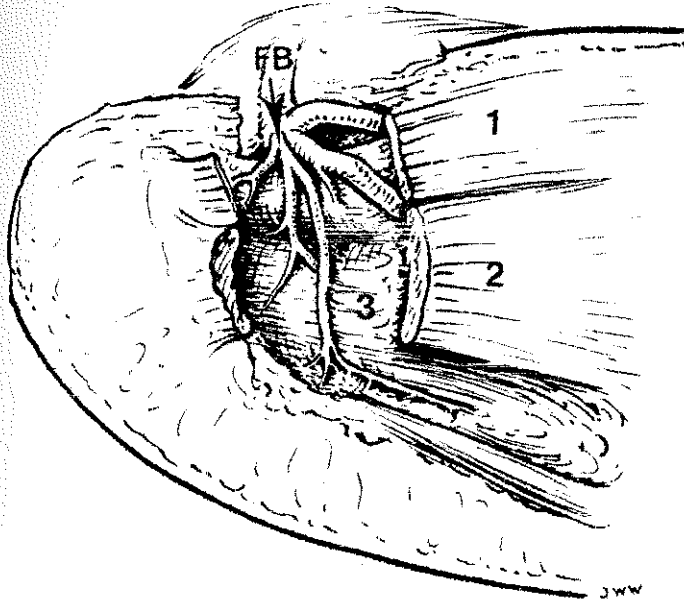


Şekil 6: Plantar fasyanın anatomik yapısı (A. H. Crenshaw, Campbell's Operative Orthopaedics. Vol.4, Eighth Edition, Mosby Year Book, 1992.)

**1.4. Sinirler:** Posterior tibial sinir ve dalları; *tibialis posterior* ve *flexör digitorum longus* tendonlarının posteriorunda, *flexor retinaculum*'un (*laciniate ligament*) *calcaneus*'a gönderdiği fibröz septaların olduğu 3. kanaldan posterior tibial arter ve ven dallarının derininde uzanır. Posterior tibial sinir, medial malleolün hemen distal ve posteriorunda, dört ya da beş dala ayrılır. Internal ya da *medial calcaneal* sinir ya da sinirler olarak bilinen bir ya da iki yüzeysel dalı vardır. Bu yüzeysel dallar *laciniate ligament*'in altından çıkar ve *abductor hallucis* kası üzerinde seyrederek ve subkutan doku içinde topuk yağ yastığını sinirlendirirler. Kalan üç dal derin dallardır. *Superficial calcaneal* dalın ayrılmasından hemen sonra tibial sinir medial plantar sinir, lateral plantar sinir ve *abductor digiti quinti* kasının mikst sinirlerine ayrılır. Bu sinirler üstteki vasküler pleksus boyunca *abductor hallucis* kasının göbeğinin altına ya da derinine girer. Bu kasın derin fasyası çok kalındır ve oldukça keskin ve sert bir inferior kenarı vardır. Bu fasyanın oluşturduğu fasyal tüneller derin dallar ve bunlara eşlik eden vasküler yapıları örterler. Baxter ve Thigpen (5), *abductor digiti quinti*'ye giden mikst dalın çoğu klasik anatomi kitabında belirtildiği gibi her zaman lateral plantar sinirin bir dalı olmadığını; zaman zaman ayrı bir dal olarak çıkabildiğini kendi cerrahi vakalarındaki klinik gözlemlerine dayanarak bildirmişlerdir. Ayrıca Hamm ve Sanders (Cit.4), bu sinirin %5 oranında posterior tibial sinirden ana bir trunkus olarak çıktığını bildirmiştir. Baxter ve Thigpen (5), ayrıca, *abductor digiti quinti* sinirinin klasik anatomi kitaplarında tanımlanan aksine kalkaneal tüberkülün distalinden değil, hemen önünden geçtiğini, *abductor hallucis* kasının altına girdikten sonra inferior fasyal kenarından distale geçtikten hemen sonra laterale dönerek *calcaneus*'un altından geçtiğini kadavra diseksiyon çalışmaları ve cerrahi vakalarında göstermişlerdir (Şekil.7). Yazarlar aynı çalışmada *abd. digiti quinti* kasının sinirinin iki noktada komprese ve travmatize olabileceğini bildirdiler: *abd. hallucis* kasının keskin fasyal kenarı ve *flexor brevis* kası ve *plantar fascia*'nın orijini ya da tüberkül altında sinirin *calcaneus*'un medial sırtı üstünden geçtiği nokta. Buna karşın Rondhuis ve Huson'un (6), Baxter ve Thigpen'in (5), belirlemelerinin aksine; 4 fetal ve 34 yetişkin kadavra ayağında yaptıkları diseksiyon çalışmasında, tuzak nöropatisinin olduğu yer olarak *abd. hallucis* kası ile *quadratus plantae* kasının medial başının mediokaudal orijini arasını tanımlamışlar, bu trasede sinirin *quadratus plantae* kasının fasyası üzerine döndüğünü gözlemlemişlerdir. Üstelik daha derin ve lateral yerleşimli olan ilk dalın, daha medial ve superior yerleşimli olan *abd. hallucis* kasının fasyasını nasıl deldiğini anatomik olarak anlayamadıklarını belirtmişlerdir (Şekil.8).



Şekil 7: A, abd. digiti quinti kasına giden sinirin Gray'in anatomi kitabındaki tanımlanan seyri. B, Baxter ve Thingpen'in kadavra diseksiyonlarına göre tanımladıkları seyri (Pfeffer G., Baxter D.E. Disorders of the Foot and Ankle, Chapter 48: Surgery of the Adult Heel. Second Edition, W. B. Saunders Company, 1992).



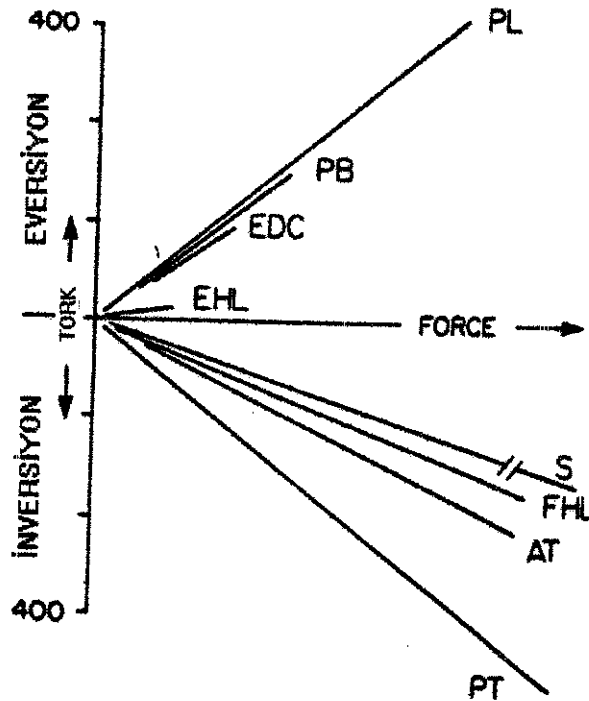
Şekil 8: Plantar sinir ve dallanma paterni. Abd. hallucis (1) ve fleksör digitorumun(2) bir kısmı ilk dalın quadratus plantae (3) üzerinden geçişini gösterebilmek için kaldırılmıştır. (Rondhuis J.J. Huson A. First Branch of the Lateral Plantar Nerve and Heel Pain, Acta Morphol. Neeri-Scand. 24, 1986)

1.5. Yağ Yastığı: *Calcaneus*, görevi şok absorpsiyonu olan özel bir yağ dokusu tarafından çevrilidir. Yağ dokusu, topuk çarpması sırasında, topuğa gelen kuvvetlerin % 20-25'ini absorbe eder. Bu absorpsiyon gücü yağ

dokusunun özel anatomik yapısına bağlıdır. Topuk yağ yastığının anatomisi ilk kez 1921 de Tietz (Cit.7), tarafından tanımlanmıştır. Topuktaki yağ kesecikleri fibroelastik kapsüller ile çevrilmiştir. Ayrıca bu yapı U şeklinde bir septa ile *calcaneus* ile cilt arasına dizilmiştir. Bu anatomik yapı hidrolik bir süspansiyon görevi yapmaktadır. Yapılan histolojik çalışmalarda, yağ dokusunda serbest sinir sonlanmaları ve paccini cisimcikleri tanımlanmıştır. Bu bilgi, topuk ağrısının primer olarak yağ dokusundan da kaynaklanabileceğini göstermektedir.

## 2. BİYOMEKANİK (7,8)

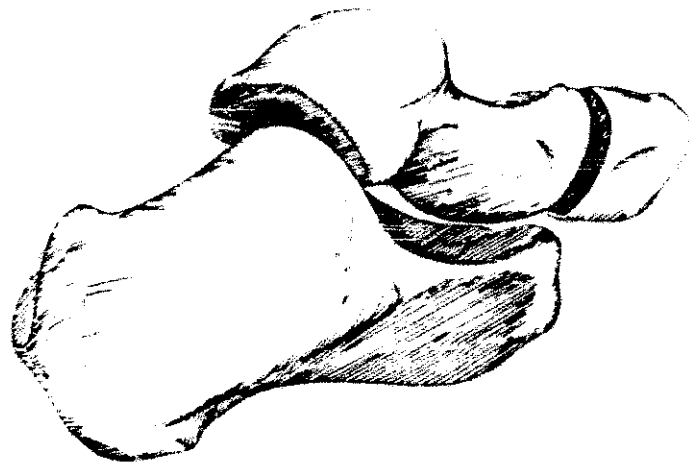
**2.1. Subtalar Mobilite:** Arka ayak yapısal olarak *talus* ve *calcaneus* tan oluştuğundan, arka ayağın biyomekaniğinin anahtarı subtalar eklemdir. Fonksiyonel olarak subtalar mobilite, başlıca kas kontrolü ve yumuşak doku kuvvetleriyle ilgilidir. Subtalar eklem üzerine kas kuvvetlerinin etkisi Şekil 9 da gösterilmiştir.



Şekil 9: Subtalar eklem üzerindeki kas aktiviteleri. Açı, kasların evertör ya da invertör etkilerinin relatif etkinliğini, çizgilerin uzunluğu ise relatif kuvvetlerini ifade etmektedir. PL= peroneus longus; PB= peroneus brevis; EDC= extensor digitorum communis; EHL= extensor hallucis longus; S= soleus ( gerçek uzunluğu 5 kez fazladır); FHL= flexor hallucis longus; AT= tibialis anterior; PT= tibialis posterior. (Perry J. Anatomy and Biomechanics of the Hindfoot. Clin. Orthop., 177, 1983)

Subtalar eklem birbirine oblik olarak yönelen iki ayrı talokalkaneal eklem bir bileşimidir ( Şekil 10). Posterior da *calcaneus*, *talus*'un uyan kısmı üzerinde harekete olanak sağlayan kondiler bir çıkıntı oluşturur. Anteriyorda ise bu ilişki tersine döner ve *calcaneus*'un *sustentaculum* 'u ve anterior kenarlarının yüzeyleri *talus*'un oluşturduğu "talar top" çevresinde döner. *Navicular* eklem yüzü, çevrede uzanan bağlar ve *calcaneus*'un da katılımı ile talar baş için tam bir soket oluşur. *Talus*'un anterior talokalkaneal eklem ile mediale doğru daha fazla eğilmiş olması ve anteriyordaki rotasyon merkezine göre posteriyordakine göre daha superior da bulunması nedeniyle eklem bütünü için eksenin oblik bir yönelimi vardır. Ortalama olarak yukarıya eğimi  $42^\circ$ , medial açılması ise  $23^\circ$  dir.

Stans fazının başlangıcında vücut ağırlığının topuk üzerine düşmesi, subtalar fonksiyonu başlatır. Ayağın eversiyonunu ise iki mekanizma başlatır: Zemin ile topuk arasındaki temas noktası, ayak bileği eklem merkezine lateralindedir (Şekil.11); ekstremiteye yüklenme, subtalar eklemde valgusa zorlanma meydana getirir (Şekil.12). Cevap olarak *calcaneus* anterior kısmını inferior ve laterale döndürür. Bu eversiyona talar başın altından anterior soketin çevrilmesi neden olur. Boşalan alana, *talus*, *tibia*'yı da taşıyarak iç



Şekil 10: Subtalar eklem (Perry J. Anathomy and Biomechanics of the Hindfoot. Clin. Orthop., 177, 1983)

rotasyon yapar. Buna ilaveten, iç rotasyonun ekstremitenin geç swing fazında da devam etmesi zemin kontakt reaksiyonunu artırır. Böylece topuk çarpması (heel strike) subtalar valgus oluşturur; bu da medial arkus'un oluşumlarını etkileyerek ekstremitenin proksimaline doğru bir iç rotasyon kuvveti aktarılmasına neden olur. Subtalar hareket hızlı bir harekettir ve normal hızda bir yürüyüş sırasında; stans'ın ilk % 8'inde  $10^{\circ}$  lik bir eversiyona (ayak pronasyonu) karşılık gelir. Terminal stans fazında topuk yükseldiği için, ön ayağın zemine temas etmesi ile ortaya çıkan inversiyon yukarıdaki hareketin bir geri dönüşüdür.



Şekil 11 :Stans fazında subtalar eklemi etkileyen kuvvetler(Perry J. Anathomy and Biomechanics of the Hindfoot. Clin. Orthop., 177, 1983)



Şekil 12: Ekstremiteye yüklenmeye subtalar eklemin yanıtı (Perry J. Anathomy and Biomechanics of the Hindfoot. Clin. Orthop., 177, 1983)

Valgusun derecesi çabuk hareketler sırasında (örneğin koşarken) artar. Bu koşma sırasında ölçülemez; ancak, başka verilere göre tahmin edilebilir. Ekstremiteye yüklenme miktarı hız ile orantılıdır. Yüklenme artışı koşma sırasında yürümedekinden daha fazladır. Mann ve Hagy (Cit.8), maksimum basma gücünün koşma sırasında, yürümedekinin iki katı olduğunu ve aynı zamanda yürümedekinden en azından iki kat daha hızlı olduğunu göstermiştir. Destek dokularının maruz kaldığı kuvvetlerin de aynı şekilde büyüdüğünü kabul etmek gerekir. İvmelenme ve şiddet kombine edildiğinde, bu veriler yüklenmede dört katlık bir artış olduğunu vurgular. Subtalar hipermobilité, bu rotatuar hareketleri artırır.

Subtalar eklemdé ki eversiyonun kısıtlanmasına kas kuvvetleri de katkı sağlar. Vücut ağırlığı tamamen topuk üzerinde iken maksimum stres durumunda, *tibialis anterior* kası inversiyon yaptıran tek kastır. Ön ayak yere temas ettiğinde, *tibialis posterior* aktivitesi anterior invertör görevini üstlenir. *Soleus* kası, sadece vücut ağırlığı ayak bileği aksının önüne doğru hareket ettiğinde kasılmaya başlar. Bu üç kastan *tibialis posterior* en uzun inversiyon koluna sahiptir. *Tibialis posterior*'un kesitinin *tibialis anteriora* göre hafifçe büyük olması % 88'lik bir avantaj sağlar. *Soleus* kasının kesitinin büyük olması kaldıraç kolunun kısa olmasının dezavantajını ortadan kaldırır; bu büyüklük aynı zamanda *tibialis posterior*'un iki katı bir inversiyon torku sağlar. Stans ileri fazında uzun parmak fleksörleri aktifken; pasif eversiyona ek bir direnç oluşur (*tibialis posterior*'un yaklaşık % 64'ü kadar). Bu kasların inversiyon kapasiteleri bütün kasların benzer şiddette kasıldığı düşünülerek hesaplanmıştır. Maksimum kas katılımı olduğunda bile ayak üzerindeki valgus torkunu karşılama kapasitesi sınırlıdır.

Stans fazındaki subtalar hareket, ayak bileği eklemlerindeki rotatuar stresi azaltır. Sıkıca oturmuş, tek aksisli bir eklem olarak ayak bileği eklemi, eklem medialinde kalan vücut ağırlığının postero-anterior swing'i sırasında uyguladığı dönme hareketine uyum sağlayamaz.

Topuğun zemine temasını takip eden subtalar valgusa eşlik eden talar torsiyon ayak bileğinin repoze olmasını sağlar. Sonuç olarak talar torsiyonun hareket yolu, vücudunkine daha sıkı bir paralellik gösterir. Terminal stansta, topuk kalkarken vücut ağırlığı ön ayağa transfer olur, bu sırada metatars başlarına dik olan aksis 28° ye deviyer. Sonuç pasif olarak oluşturulan bir



inversiyondur ki bu da ayak bileğini dışa çevirir. Böylece subtalar hareket vücut ağırlığı ile paralel bir yol izlemeye devam eder. Eğer hasta subtalar eklem hareketini kaybeder ya da subtalar artrodez uygulanırsa, ayak bileği üzerine binen dönme kuvvetlerinden kurtulamaz. Çocuklardaki büyüme potansiyeli üç boyutlu harekete izin veren "ball and socket" tipinde bir ayak bileği remodelasyonu oluşmasına izin verir. Bu kapasitesi olmayan yetişkin eklemlerinde ise, sıklıkla sekonder dejeneratif eklem hastalığı ile sonuçlanan travmalara neden olur.

## 2.2. Yumuşak Doku Kuvvetleri (8) :

Yürüme, topuğun yumuşak dokularında iki ayrı kuvvet etkileşimine neden olur. Her yüklenme periyodunda, topuk yastığında kompresyonu terminal stans fazında anterior ve posterior kalkaneal yapışma noktalarında traksiyon izler. Her ikisi de doku toleransını aşabilir ve sakatlayıcı olabilir.

### 2.2.1. Kalkaneal Kompresyon (8) :

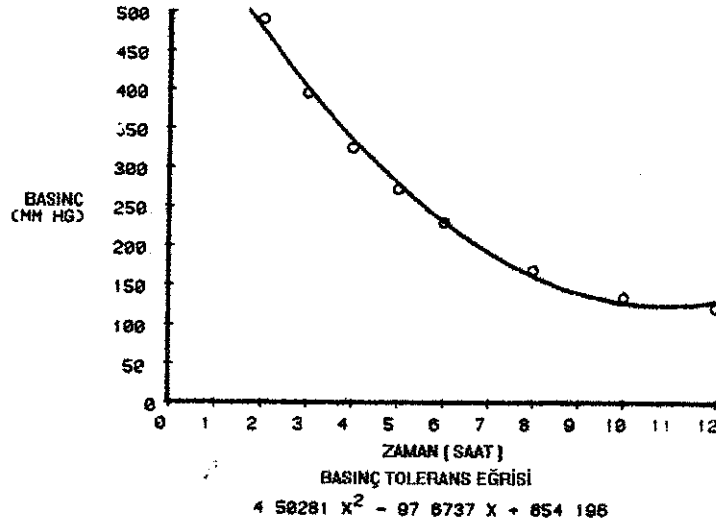
Normal, sağlıklı bir erkeğin dakikada ortalama 116 adımlık bir yürüyüş ritmi ve 82 metrelik bir hızı vardır. Bu durum ilk çarpma pikine ya da maksimum yük yanıtına bakılmaksızın, çeşitli yayınlarda vücut ağırlığının % 85-110'u arasında değişen bir yük ile topuğun dakikada 58 kez yere çarpması ile sonuçlanır. Kuvvet tabakası çalışmaları, vücudun anlık basınç merkezinde pik yüklenme kuvvetinin, ağırlık topuğun merkezinde iken ortaya çıktığını göstermiştir ki, bu topuk tarafından karşılanan yüklenme kuvvetinin daha yüksek olduğunu doğrular. Çarpma kuvvetinin zamanlaması ve topuk pedi alanının (23 cm<sup>2</sup>) birleştirilmesi ile yüklenme basıncı hesaplanabilir. 70 kg bir erkek için yüklenme basıncı 3.3 kg/cm<sup>2</sup> olmalıdır. Sadece *calcaneal* tüberkül üzerindeki (15 cm<sup>2</sup>) çarpma daha yoğundur ve basınç 5 kg/cm<sup>2</sup> ye kadar çıkar. Tekrarlama hızı her milde 1160 çarpmadır.

Jogging ve uzun mesafe koşusunda, yürümedekinin benzeri ayak destek modeli oluşur. Daha yüksek hızlardaki bu aktivitelerde yüklenme kuvvetinin değeri vücut ağırlığının % 200'ü gibi yüksek değerlere ulaşır. Sonuç olarak topuk çarpma kuvveti ortalama 6 kg/cm<sup>2</sup>, kalkaneal konsantrasyon 9.3 kg/cm<sup>2</sup> değerlerine ulaşır. Buna karşın koşucuların adımları daha uzundur (2.8m), haftalık 10-160 km mesafe koşarlar ve ilaveten günlük yürüyüşleri de yüksek bir çarpma etkisi yaratır.

Bu değerlerin önemi, basınca doku yanıtı ile ilgili deneysel verilerle yerine oturur. Brand (Cit.8), düşük kuvvetlerin tekrarlayıcı travma etkisini göstermiştir. Normal bir parmak pedi için 1.5 kg lık tek bir çarpmanın önemsiz olduğunu gösterdi. Birçok tekrar ise rahatsızlığa neden olur. Bu sayının 1000 ya da üzerine çıkması ağrı ile beraber kızarıklığa ve doku ısısında yükselmeye neden olur. Daha sonraki bir histolojik çalışmada fare pençeleri benzer kuvvetlere tabi tutularak (1.5 kg ve 10.000 kez/gün), kümülatif doku değişiklikleri gösterildi (Cit.8). İkinci gün ödem ve enflamasyon gelişti ve bir hafta içinde epitelial dayanıklılığın bozulmasını takiben subkutanöz nekroz gözlemlendi. 10. gün keratin kaybı ve ülserasyon bildirildi. İkinci bir çalışmada çarpma günde 8.000 tekrara düşürülerek haftada beş gün ve altı hafta uygulandı. Epitelyal devamlılıkta bozulma ve nekroz belirtileri 17. gün gelişti, ancak bir hafta sonra bu bulgular geriledi ve periferik hipertrofi arttı. Altı hafta sonra belirgin hipertrofinin histolojik bulguları ile beraber yüzeyde normal ped ve gerilemiş nekrotik odak bulundu. Bu veriler topuğun yumuşak dokularının daha az yoğunluktaki travmaya uyum sağlayabildiğini göstermektedir.

Daha yüksek kuvvetlerin etkisi Kosiak'ın (Cit.8) çalışmasında ortaya konulmuştur. Ülser yaratmaya yeterli bir statik basınç ile yaptığı bir çalışmada, basınç tolerans eşiğine ulaştırılan süre ile yoğunluk arasında ters bir ilişki saptadı (Şekil.13). Çarpma kuvveti arttırılırsa, belirgin doku değişiklikleri oluşturmak için gerekli olan çarpmanın sıklığı azaltılır. Bu nedenle hızlı yürüyenlerde ve koşucularda tehlike daha büyüktür. Tam tersine hızın azaltılması ile çarpma kuvveti azaltılabilir. Topuk yastığı ağırlı olan hastalarda bu tip bir korunma gösterilmiştir. Bu hastaların sadece 64.5 m/dk olan yürüme hızları, protektif topuk cup'ları kullanımı ile 71.2 m/dk ya çıkarılmıştır. Yaş faktörü de topuk çarpma kuvvetini azaltma eğilimindedir.

İnsan topuk yastığı üzerinde yapılan çalışmalar, yürümede oluşan kuvvetlerin olumsuz etkilerini karşılamak üzere gelişmiş anatomik özelleşmeyi göstermiştir. İyi şekillenmiş fibröz doku septalarının oluşturduğu odacıklar, kalkaneal dermisin yağ hücrelerini sınırlar. Bu septalar torsiyona dayanmak için spiral olarak düzenlenmiş ve birbirleriyle, *calcaneus* ve cilt ile sıkıca tutunmuştur. Bu odacıklar transvers ve diagonal elastik doku lifleri ile desteklenir. Erken çocukluk döneminde katı ve elastik bir yapı gösteren topuk yastığını oluşturan adipöz doku, yaş ile beraber yavaş yavaş bozulur. Başlangıçta hipertrofi gözlenir. Daha sonra kollajen, elastik doku ve su kaybı nedeniyle doku daha ince ve yumuşak hale gelir. Rejenerasyon gösterilememiştir. Bu değişiklikler genellikle 40 yaştan sonra gözlenir.

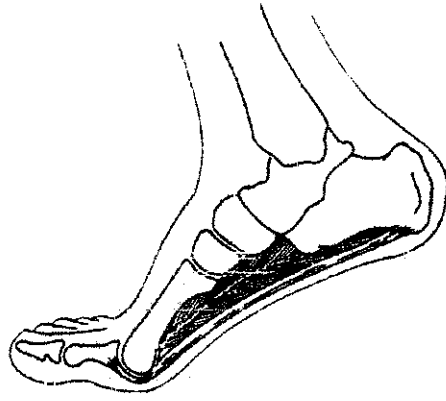

Şekil 13: Basınç eşiği: zaman / yoğunluk toleransını göstermektedir. Grafik çizgisinin üzerinde yer alan değerler ülserasyonla sonuçlanmaktadır. (Perry J. Anatomy and Biomechanics of the hindfoot. Clin. Orthop. 177, 1983)

### 2.2.2. Plantar Traksiyon (8) :

*Calcaneal* tüberkülün anteriorundan iki anatomik yapı başlar: *Plantar fascia* ve intrinsik kaslar. Her ikisi de longitudinal arkus boyunca uzanır, *metatarsophalangeal* (MP) eklemlerin etrafını sarar ve falankslara yapışır. Bu anatomik yapılar MP eklemler dorsifleksiyona getirildiğinde plantar yapıları gerginleştirir, ayağın longitudinal arkını yükseltir. İkincil etki kalkaneal orijinde traksiyondur.

Geniş, nonelastik bir bant olarak *calcaneus*'a sıkı bir şekilde tutunmuş olan plantar fasyanın diğer ucu, oldukça hareketli bir eklem olan MP eklemi sarar. Bu eklemler; özellikle de başparmak dorsifleksiyona getirildiğinde bir bocurgat etkisi ile bantlar öne doğru gerilir. Bu stans fazının son kısmında olur (Şekil.14). Bu sırada topuk yükselir, vücut ağırlığı önayak üzerinde öne doğru yer değiştirir. Stansın sonunda parmaklar yaklaşık 30° dorsifleksiyondadır. Eş zamanlı olarak *soleus* tarafından oluşturulan ve topuğu arkaya doğru çeken traksiyon, önayak stansı için ayak bileğini stabilize eder.



Şekil 14: Stans fazının sonunda topuğun yükseldiği postür. MP eklemin dorsifleksiyonu plantar fasya ve intrinsik kasları gerer. (Perry J. Anatomy and Biomechanics of the hindfoot. Clin. Orthop. 177, 1983)

Mekanik analizlerle fasyanın statik özellikleri saptanmıştır. Postmortem spesmenlerin germe testlerinde 90 kg da, % 4 uzama ile birlikte klemp kenarında yırtılma gözlenmiştir. Bu değer, tendonların % 3 olan esnemesi ile kıyaslanabilir. Canlılarda fleksiyondaki bir dize aynı büyüklükte ağırlık uygulanması, gerginlik arttıkça artan ve karşılaştırılabilir bir sertleşme ortaya çıktığını göstermiştir; ancak toplam uzama oldukça azdır (radyolojik olarak ayak arkusunun % 1.7 uzadığı gösterilmiştir). Bu testler topuk ve ön ayaktaki bulguları desteklemiştir. *Plantar fascia* üzerindeki tensiyon tibial yükün % 47'si (41 kg) olarak hesaplanmıştır. Yürüyüş sırasında daha yüksek değerler beklenebilir. Tek bir stans'ın terminal kısmında topuğun yükselmesi iki kat gerilme yaratır. Vücut ağırlığı ön ayakta yoğunlaşmıştır. *Triceps surae* da topukta posterior bir çekme kuvveti uygular. Üçüncü bir faktör ise vücudun aşağı doğru inmesidir ki yerden gelen tepki kuvvetini % 20 artırır. Koşma ve diğer sporlarda kas faaliyetlerinin seviyesi, her bir adımda ortaya çıkan gerilme kuvvetini artırır. Bu etki her adımda tekrarladığından çarpma etkisi açısından, tekrarlayıcı travmada Brand'ın (Cit 8), verileri anlamlı olmaktadır. Bu kuvvetlerin etkileri lokal paralizili hastalarda gösterilmiştir. *Clacaneus*'ta *triceps*'in çekme kuvvetinin olmaması plantar fasyal kontraktüre ve nispeten yüksek longitudinal arka neden olur. Tersine plantar kaslardaki yetmezlik nedeniyle bu kuvvetin karşısında yetersiz kalma arka çökmeye neden olur. Tensiyon uygulandığında yanıt olarak kollajen fiberleri tekrar şekillenir, ancak fiberlerin yarı ömrü 300 gün olduğundan değişiklikler yavaş yavaş ortaya çıkar.

Kalkaneal tüberkülde anteriora doğru çekme uygulayan ikinci yapı, *plantar fascia*'nın altında ki intrinsik kaslar olan *flexor digitorum brevis*, *abd. hallucis* ve *abd. digiti minimi*'dir. Bu kasların tümünün tendonları ile oblik olarak oryante olmuş kısa (ortalama 1.8 cm) lifleri vardır ki bu, pasif gerginlikle

yaratılan traksiyona eklenecek oldukça büyük bir kitlede bağ dokusu kılıfı kitlesi demektir.

Kalakaneal yapışmada aktif tensiyon kas kontraksiyonu ile yaratılır. Düz bir zeminde yürüyüş sırasında, bu aktivite; yürüyüş siklusunun ilk % 35'lik bölümünde başlar. Yokuş tırmanırken biraz daha erkendir (yürüyüş siklusunun ilk % 30'unda). Merdiven inip çıkarken ya da bir rampadan inerken intrinsik kas aktiviteleri daha erken ortaya çıkar (yürüyüş siklusunun % 4, % 9 ve % 7'si oranında). Bu aktiviteler sırasında yapılan dinamik elektromiyografik analizler; kas aktivitelerinin hareketi başlatmaktan çok stabilize edici bir etkisi olduğunu destekleyen oldukça kararlı kas aktiviteleri göstermiştir.

Topuktaki traksiyonun üçüncü kaynağı Aşil tendonudur. Tendon ile proksimal kalkaneal çıkıntı arasında bulunan bir bursada, tekrarlayan travmalara reaksiyon gösterebilir. Aşil tendonunda çekme etkisi, tek ekstremitte destek fazında (yürüyüş siklusunun % 10-50'si) ortaya çıkar. Vücut ayak üzerinde ilerlediğinden, *soleus* ve *gastrocinemius* kaslarının aktivitesi progresif olarak artar. Terminal stansın sonundaki kas gerginliğinin (ve bu nedenle *calcaneal* bileşkede ortaya çıkan çekme kuvvetinin), vücut ağırlığının % 250'si kadar olduğu hesaplanmıştır.

### 3. TOPUĞUN FİZİK BAKISI:

#### 3.1. TOPUK AĞRISININ KLİNİK DEĞERLENDİRMESİ:

Doğru tanıyı koyabilmenin temeli detaylı bir öykü ve ayrıntılı bir fizik muayenedir.

##### 3.1.1 ÖYKÜ:

Öykü, hastanın genel sağlık durumunu (kronik hastalıklar, travma...), ağrının kesin lokalizasyonunu, süresini, yayılımını, karakterini ve aktivite ile ilişkisini içermelidir. Bel ağrısı olan hastalarda L5-S1 radikulopatisi yayılımı göz önünde tutulmalıdır. İstirahatte kronik ağrı yakınması olan hastalarda *calcaneal* bir tümör araştırılmalıdır. Özellikle topuk ağrısının bilateral olduğu

vakalarda, neden bir sistemik hastalık olabilir. Tendonların yapışma bölgelerindeki ağrılar (enthesiopathy), sıklıkla seronegatif spondiloartropatilerin belirgin bir özelliğidir. Topuk ağrılı hastalarda cilt lezyonları, konjoktivit, artrit, bel ağrısı ya da abdominal yakınmaların olması; ankilozan spondilit, Reiter sendromu, psöriatik artrit, intestinal artropatiler ve Behçet sendromu yönünden değerlendirilmelidir. Nadiren gut, paget hastalığı ya da sarkoidozda da enflamasyon nedeni ile ağrı saptanabilir.

### 3.1.2. FİZİK MUAYENE (7,9)

Ayak ve ayakbileğinden kaynaklanan sorunlar sıklıkla birbiri ile karışabildiğinden, ayak ve ayakbileği muayenesi birlikte yapılmalıdır.

#### 3.1.2.a. İnspeksiyon:

Hasta muayene odasına girerken yürüyüşüne dikkat edilir. Ayak muayenesi hastanın her iki alt ekstremitesi çıplak iken yapılmalı; her iki ayağı ve sonra tek ayağı üzerinde dururken ayakları önden, arkadan ve yanlardan gözlenmelidir. Topuk ağrılı hastanın inspeksiyonunda ayak deformiteleri, şişlik, cilt değişiklikleri, yürüyüş şekli ve ayakkabının şekline bakılmalıdır. Hastaların çoğunluğu çıplak ayakla yürümekten rahatsızdır ve topuğun dış yanlarına basarak yürür. İnspeksiyonda pes planus, pes cavus, pes adductus, hallux valgus ve pençe parmak gibi major ayak deformiteleri tanınabilir. Aşil üzerindeki bir şişlik *retrocalcaneal bursitis* nedeni ile olabilir. Ayaktaki şişlik eksostoz, bunion ya da tümöre; kızarıklık bir enfeksiyona; ülserasyonlar nörolojik ya da vasküler bir hastalığa, ciltteki renk değişikliği, kılınmada azalma ve atrofik görünüm vasküler hastalıklara işaret edebilir. Ayakta aşırı terleme, ödem ve kırmızı-mor renk değişikliği özellikle geçirilmiş bir travma varlığında, refleks sempatik distrofiyi (RSD) düşündürmelidir.

Ciddi ayak sorunları bazen sadece ayakkabının muayenesi ile anlaşılabilir. Örneğin pes planus'da ayakkabının arka bölümü içe doğru döner ve topuğun iç kısmı iç yanda incilir.

#### 3.1.2.b. Palpasyon:

*Calcaneus*'un büyük bölümü deri altındadır. Baş ve işaret parmakları aşil tendonunun distal yapışma yerinin her iki yanındaki çukurluklara

yerleştirilir ve yukarıdan aşağıya doğru kaydırılarak *calcaneus*'un yan ve arka yüzleri palpe edilir. *Retrocalcaneal* bursit, superfisyal aşıl bursiti, insersiyonal aşıl kalsifikasyonu, sever hastalığı gibi durumlarda bu alanda duyarlılık olabilir. Daha sonra *calcaneus*'un plantar yüzünde bulunan medial tüberkül palpe edilir. Ağrılı topuk sendromu, epin calcanei, plantar fasit, *calcaneal* periostitis, topuk yağ yastığı enflamasyonu gibi durumlarda bu alanda duyarlılık olabilir.

*Talus*'un büyük kısmı ayak bileği mortis'i içinde kaldığından palpe edilemez. *Talus* eklem yüzünün ön bölümü ve yan kenarları, ayak ekinizme getirilerek palpe edilebilir. Ayrıca *talus* başı da deri altında bulunur ve ayak bileğinin distalinde ve orta hatta dorsal yüzü palpe edilebilir.

Plantar fasya üzerinde palpasyon ile hassasiyet olması plantar fasit ya da *flexor hallucis longus* tendinitini düşündürmelidir. Plantar fasitte başparmağın ekstensiyonu ağrıyı ortaya çıkarır ya da şiddetlendirirken; FHL tendinitinde başparmak fleksiyonuna direnç ağrıyı ortaya çıkarır. Plantar fasya üzerinde nodüllerin olması plantar fibromatozisi düşündürür.

Alt ekstremitedeki ağrılar dolaşım sorunlarından da kaynaklanabileceği için, ayak ve hatta alt ekstremitte dolaşım muayenesi yapılmalıdır. Palpasyonla alt ekstremitenin uzunluğu boyunca yüzeysel ısı kontrol edilir ve diğer tarafla kıyaslanır. Romatoid artrit ve gutta ayak normalden daha sıcak olabilirken dolaşım yetersizliğinde daha soğuk olabilir. Ardından *extensor hallucis longus* tendonunun dış yan tarafında *A. dorsalis pedis*, medial malleolün arkasında *A. tibialis posterior* nabızları kontrol edilir. Arteriyel bir sorunda nabızlar alınamaz ya da zayıf olarak hissedilebilir. Bu gibi durumlarda tıkanıklığın seviyesini belirlemek için *popliteal* arter seviyesi kontrol edilmelidir.

### 3.1.2.c. Perküsyon:

Özellikle tuzak nöropatilerinin ortaya konabilmesi açısından değerlidir. Tarsal tünel sendromunda, *flexor retinaculum* üzerinde perküsyonla Tinel belirtisi anlamlıdır. Ayrıca lateral plantar sinir ve dallarının trasesinin palpasyon ve perküsyonu, topuk ağrısı tanısı açısından önem taşır.

### 3.1.2.d. Hareket Muayenesi:

Ayakta *subtalar* eklemden inversiyon ve eversiyon hareketleri, *midtarsal* eklemden ön ayağın abduksiyon ve adduksiyon hareketleri, parmaklarda ve *interphalangeal* eklemlerde fleksiyon ve ekstensiyon hareketleri vardır.

*Subtalar* eklem eversiyon ve inversiyonu normalde 5'er derece kadardır. Bu hareketler bozuk zeminlerde yürüyebilmemizi sağlar. Muayene için bir el ile ayak bileği proksimali tespit edilirken, diğer el ile topuk tutularak inversiyon için içe, eversiyon için dışa doğru döndürülür. *Subtalar* eklem artrozunda bu hareketlerle ağrı ortaya çıkar, artroz ileri derecede ise hareketlerde kısıtlanma ortaya çıkar.

Ön ayağın abduksiyon ve adduksiyon hareketleri *talo-navicular* ve *calcaneo-cuboid* eklemlerden oluşan *Chopart* ekleminden olur. Normalde abd. 10°, add ise 20° kadardır. Muayene için ayak, ayak bileğinden bir el ile tesbit edilirken, add için ön ayak dıştan içe, abd için içten dışa doğru zorlanır.

### 3.1.2.e. Nörolojik Muayene:

#### A. Kas Testleri:

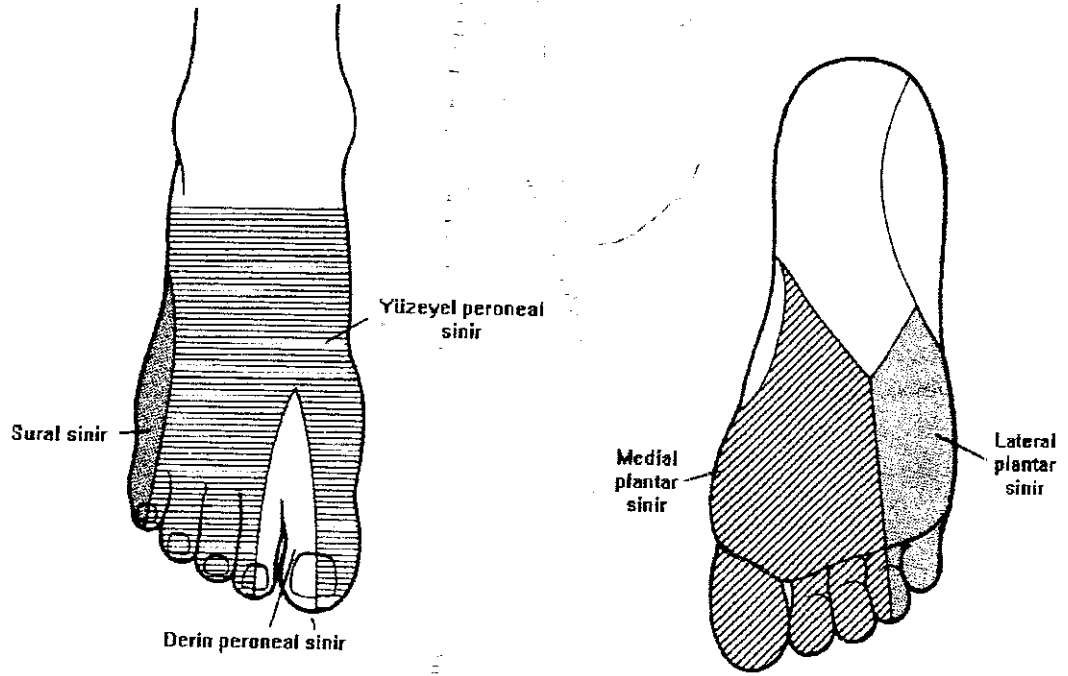
1. *Extensor hallucis longus testi* (Derin *peroneal*, L5 seviyesi): Hasta başparmağını ekstensiyona getirirken, ters yönde güç uygulanarak yapılır. Tam değerlendirebilmek için her iki alt ekstremitede karşılaştırmalı olarak yapılmalıdır. Ekstensiyondaki zayıflık, L5 seviyesindeki bir nörolojik sorundan kaynaklanabilir.
2. *Extensor digitorum longus testi* (Derin *peroneal*, L5 seviyesi): Başparmak dışındaki diğer dört parmağa ekstensiyon yaptırır. Muayene için, hastadan parmaklarını ekstensiyona getirmesi istenir ve karşı güç uygulanır.
3. *Flexor hallucis longus testi* (*Tibial* sinir, L5 seviyesi): Hastadan başparmağını fleksiyona getirmesi istenirken karşı güç uygulanır.



4. *Flexor digitorum longus testi* (Tibial sinir, L5 seviyesi): Hasta başparmak dışındaki diğer dört parmağı fleksiyona getirmişken karşı güç uygulanır.

### B. Duyu Muayenesi:

Ayakbileği ve ayağın iç yan yüzünü L4 dermatomu (*N. Saphaneus*), ön ve dış yan yüzünü L5 dermatomu (*N. Peronealis*), dış yan yüzünü S1 dermatomu (*N. Suralis*), ayak tabanını ise *N. tibialis* (L4-S3) uyarır (Şekil.15).



Şekil15: Ayağın duysal innervasyonu (Campbell's Operative Orthopaedics. Vol.4., Eighth Edition, Mosby Year Book, 1992.)

## 3.2. TOPUĞUN RADYOLOJİK DEĞERLENDİRMESİ:

### 3.2.1. DİREKT GRAFİLER (10):

Topuk ağrısı yakınması ile polikliniğe başvuran hastalarda ağrının kökeni yumuşak doku kaynaklı olabileceği gibi kemiksel bir patolojiye de bağlı

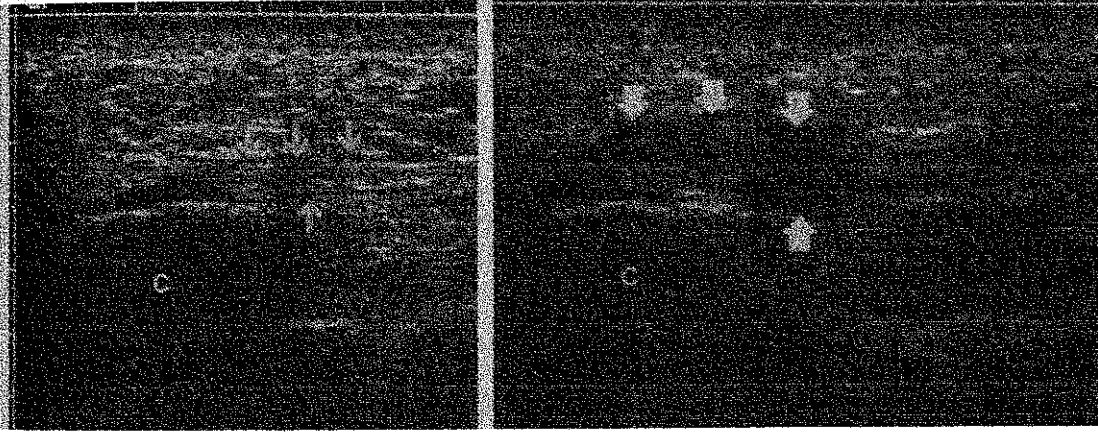
olabileceğinden, her hastanın uygun pozisyonda ve uygun mesafeden direkt grafileri çekilmelidir. Bu bölgenin radyolojik anatomisinin karmaşık olması nedeni ile, arka ayak, tanısı ve tedavisi sıklıkla güç olan birçok patolojik anomalinin yeridir. Üst üste binen kemiksel yapılar nedeni ile rutin radyolojik görüntüleri yorumlamak oldukça güçtür. Ancak grafilerin standardize edilmesi bu konudaki kavrayışımızı arttırabilir. Topuk ağrılı hastaların, özel bir neden olmadıkça, standart olarak üç açıdan fonksiyonel yüklenme konumunda çekilmiş grafiler ile değerlendirilmesi önerilir:

1. **Antero-posterior grafi:** *Calcaneus*'un lateral eklem yüzü ile *tibio-talar* eklem bölgesinin en iyi görüntülediği pozisyonudur. Ayrıca *intertarsal*, *calcaneo-cuboid*, *talo-navicular*, *tarso-metatarsal* ve *metatarso-phalangeal* eklemlerin değerlendirilmesinde, *talo-calcaneal* ve *dorso-plantar talo-navicular* açılarının ölçülmesinde de kullanılır.
2. **Lateral grafi:** Özellikle *calcaneus* ve *talus*'un tam olarak değerlendirilmesine olanak sağlar. *Calcaneus*'un stres kırıkları, tümöral lezyonları, Haglund deformitesi, *talo-calcaneal* artroz, epin calcanei, insersiyonal kalsifik aşil tendiniti, *retrocalcaneal* bursitis gibi patolojileri gösterebilmenin yanı sıra; topuk yağ yastığı yüksekliği, *calcaneus* tüberkül yüksekliği, plantar fasyal kalınlık, *talo-calcaneal* açısı, talar eğim açısı, *calcaneal* eğim açısı, lateral *talo-navicular* açısının ölçülebilmesine ve çeşitli ayak deformitelerinin tanınabilmesine olanak sağlar. Ayrıca lateral grafide Kager üçgeninin bozulması, aşil tendonu rüptürüne işaret eder.
3. **45° medial oblik grafi:** Özellikle ayağın kemiksel strüktürü hakkında fikir verir. Bunun yanında *talo-calcaneal* eklem, *calcaneo-cuboid* eklem ve birbirinden ayrılmış olarak gözlenen metatarsları değerlendirmeye olanak sağlar.
4. ***Calcaneus*'un aksiyel grafisi:** *Calcaneus*'un tam olarak değerlendirilebilmesine olanak sağlar. Özellikle *calcaneus* kırıkları ve apofizit tanısında yararlıdır.

### 3.2.2. ULTRASONOGRAFİ (11,12,13):

Ultrasonografi ayakta çeşitli yumuşak doku patolojilerinin (tendinitlerin, bursitlerin, tümöral oluşumların, ...) saptanmasında kullanılabilecek noninvaziv bir tekniktir.

Gibbon (11), ultrasonografiyi plantar fasciitisli hastaların tanısında MRI yerine kullanılabilecek hızlı, basit ve ucuz bir yöntem olarak önermiştir. 13 hastasında elde ettiği ultrasonografik görüntülerin Berkowitz ve arkadaşlarının (12), MRG ile elde ettikleri görüntülere son derece benzer olduğunu belirtmiştir. Yazar, ultrasonografik olarak plantar fasciitisli hastalarda *plantar fascia* kalınlığında artış, *plantar fascia*'nın *calcaneal* tüberküle yapışma bölgesinde lokal ya da diffüz hipoekojenite, fasyal sınırlarda silikleşme ve peri-insersiyonal ödem saptamıştır (Şekil. 16).

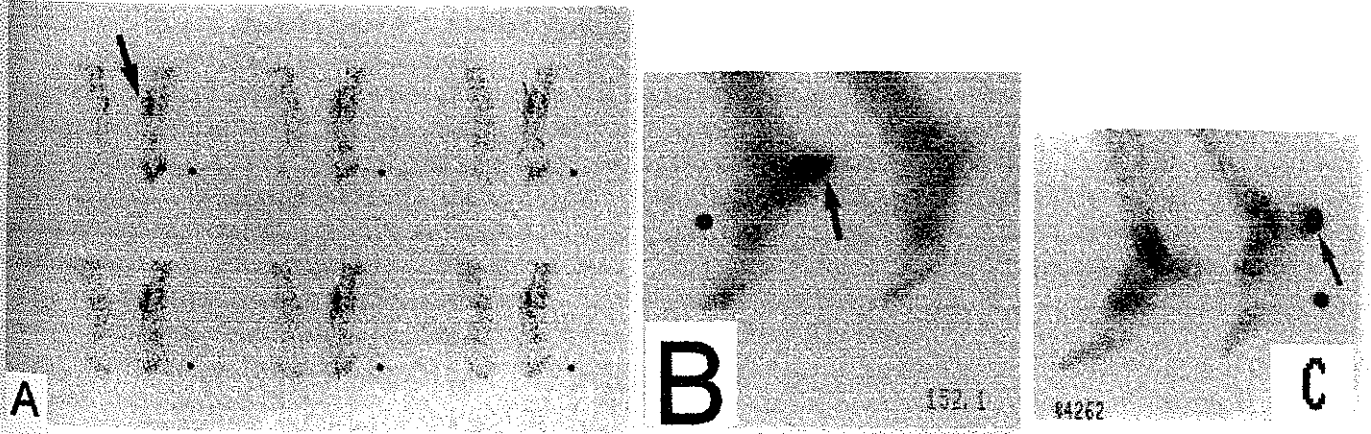


Şekil 16: a) Asemptomatik bir ayakta normal plantar fasyanın sonografik görünümü, b) Semptomatik ayakta plantar fasyanın kalınlaşmış ve yaygın olarak hipoekoik görünümü (plantar fasciitis). (Cardinal, E. Et al. Plantar Fasciitis: Sonographic Evaluation. Radiology ,201, 1996)

Cardinal ve ark. (13), semptomatik ayaklar ve asemptomatik kontrol grubu ile yaptıkları çalışmada, fasyal kalınlıkta artma ve hipoekoik fasya, plantar fasciitisin sonografik bulgusu olarak tanımlanmıştır. Kontrol grubu vakalarının sadece % 3'ünde hipoekoik plantar fasya gösterilmiştir. Bunun dışında, ultrasonografi, retrocalcaneal bursitis ve tendinitlerin tanısında da yardımcı olabilir.

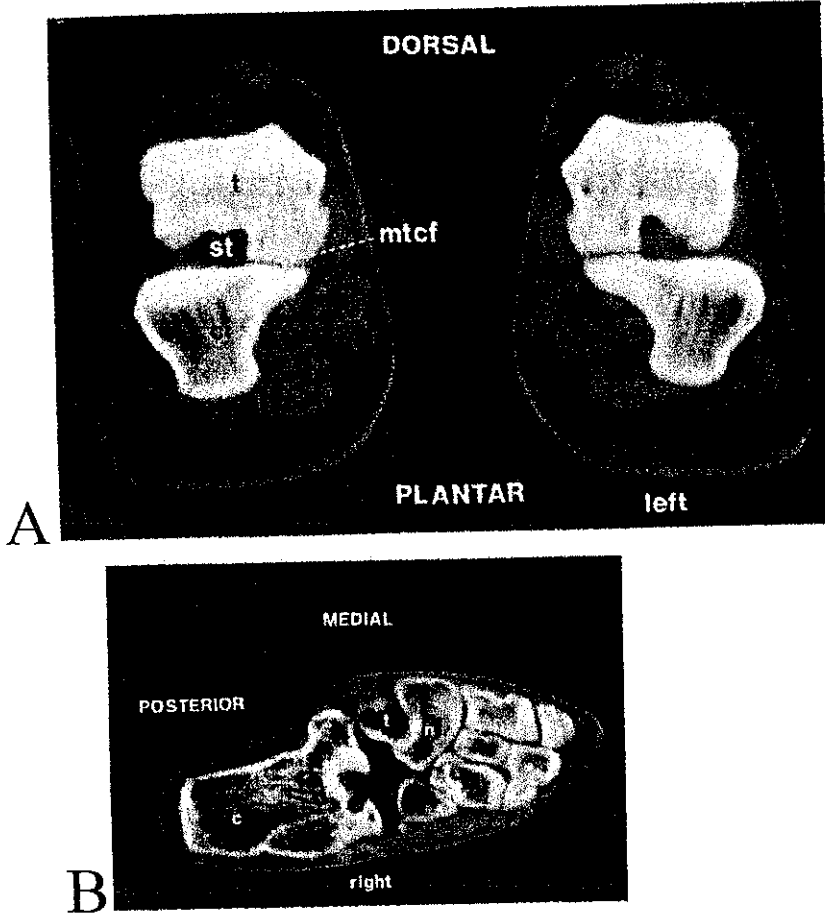
### 3.2.3. SİNTİGRAFI (10,14,15):

Sintigrafi, artmış kan akımı ile yumuşak doku lezyonlarını göstermenin yanı sıra, kuşku vakalarda *calcaneus*'un stres kırıklarını göstermede güvenilir bir yöntemdir. Williams ve ark. (14), persistan topuk ağrısı nedeni ile Tc 99 izotop sintigrafisi yapılan beş hastanın dördünde izotop tutulumunda artış gözlemişler, bu hastalardan ikisinde seronegatif artropati saptamışlardır. Intenzo ve ark. (15), kronik topuk ağrısı nedeni ile üç fazlı Tc 99 izotop sintigrafisi yaptıkları 15 hastanın 10'unda plantar fasciitise uyan anormal bulgular, ikisinde *calcaneus* stres kırığı ve bir hastada *calcaneal* spur göstermişler ve topuk ağrılı hastalarda plantar fasciitisi diğer nedenlerden ayırt etmede kullanışlı bir yöntem olarak tanımlamışlardır. Yazarlar, ayrıca plantar fasitte dinamik fazda topuk bölgesinde hiperemi varken, kan havuzu fazında plantar fasya boyunca vaskülaritede orta derecede artış olduğunu bildirdiler. Statik fazda ise *calcaneus* altındaki bir sahada daha belirgin aktivite artışı saptadılar (Şekil. 17). Sintigrafilerinde *calcaneus* stres kırığı saptadıkları iki hastanın basit grafilerinde patoloji saptanmamış olması, standart görüntüleme teknikleri ile bu durumun kolaylıkla atlanabileceğini, sintigrafinin ise diagnostik değerini ortaya koymaktadır.



Şekil 17: Sağ topuk ağrılı bir hastada A) dinamik fazda sağ topuk bölgesinde hiperemi, B) kan havuzu fazında artmış vaskülarite, C) statik fazda calcaneusun alt yüzünde aktivite artışı. (Intenzo C.M. et al. Evaluation of Plantar Fasciitis by Three-phase Bone Scintigraphy. Clinical Nuclear Medicine; Vol.16, 1991)

CT özellikle kemik dokuyu göstermede daha sensitif bir görüntüleme tekniğidir. Arka ayak, CT de standart olarak koronal ve transvers planlarda değerlendirilir (Şekil 18). *Subtalar* eklemi, tarsal kırıklarını, özelliklede eski ve yeni *calcaneus* kırıklarını değerlendirme şansı verir. Talokalkaneal eklem en iyi koronal plandaki kesitlerde değerlendirilir. Talokalkaneal eklem, *calcaneocuboid* eklem ve *talus* boynu için zaman zaman transvers kesitler de kullanılır. Transvers plan özellikle ayak bileğini değerlendirmek için oldukça kullanışlıdır.

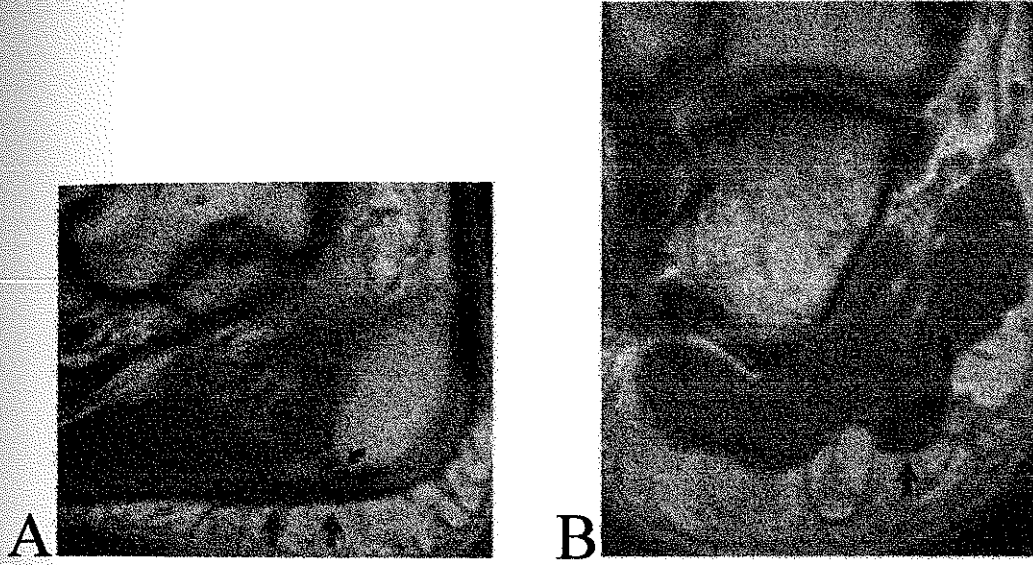


Şekil 18: Ayağın; A) Coronal planda CT kesiti, B) Transverse planda CT kesiti. ( Smith R.W., Staple I.W., Computerized Tomography (CT) Scanning Technique for the Hindfoot. Clin. Ortop., 177, 1983. )

CT; *tarsal* coalition, *subtalar* enfeksiyon ve dejeneratif artritler, club foot, siddetli pes planus ve *tarsal* kemik tümörlerinde de kullanılabilir. Ayrıca peroneal tendonlar ve topuk yastığı gibi yumuşak dokular da görüntülenebilir.

### 3.2.5. MANYETİK REZONANS GÖRÜNTÜLEME (MRG) (12):

MRG, ayak ve ayak bileğindeki birçok yumuşak doku patolojisinin tanısında oldukça yararlı bir tanı yöntemidir. Berkowitz ve ark. (12), altısında unilateral, ikisinde bilateral topuk ağrısı yakınması olan sekiz hastanın topuklarını MRG ile değerlendirmişler ve plantar fasitteki MRG görüntülerini tanımlamışlardır. Plantar fasyanın *calcaneal* insersiyonunda hafif bir parlaklaşma, sıklıkla görülen bir bulgu olarak kaydedilmiştir. T1 ağırlıklı ve intermediate kesitlerde plantar fasyanın sınırları net olarak değerlendirilmiş ve semptomatik ve asemptomatik topuklarda yapılan *plantar fascia* kalınlığı ölçümlerinde, semptomatik ayaklardaki *plantar fascia* kalınlığında belirgin bir artma ile birlikte, kalınlık artışı olan fasya bölgelerinde, bir sinyal artımı gösterilmiştir (Şekil. 19).



Şekil 19: Plantar fasciitis'in MR görüntüsü; A) T1 ağırlıklı sagittal kesitte plantar fascia da kalınlaşma ve calcaneal spur, B) Coronal kesitte plantar fascia da kalınlaşma ve substans içinde sinyal artımı görülmekte. (Jessica F. Berkowitz et al. Plantar Fasciitis: MR Imaging. Radiology 1991;179; p.666)

MRG topuk ağrılı hastalarda sadece plantar fasciitis tanısı için değil, yumuşak doku ile ilgili tüm patolojilerin gösterilmesinde kullanılabilecek bir görüntüleme yöntemi olarak yerini alacaktır. Bunun yanında radyolojik olarak gösterilemediği dönemde, kalkaneal stres kırıklarının tanısında da oldukça yararlı bir tanı aracıdır.

#### 4. TOPUK AĞRISININ TANIMI VE SINIFLAMASI (7):

*Calcaneus*'un plantar, posterior ve lateral yüzlerinde ağrı ile ortaya çıkan ve sistemik herhangi bir nedene (Seronegatif artropatiler, Romatoid artrit, Gut, Sarkoidoz, ...) bağlı olmayan her durum, topuk ağrısı grubu içinde değerlendirilir.

Topuk ağrıları plantar ve posterior olarak iki ana başlık altında incelenirler:

##### PLANTAR TOPUK AĞRISI NEDENLERİ

1. Plantar fasit
2. Plantar fasyal rüptür
3. Topuk yağ yastığı enflamasyonu ya da atrofisi
4. *Flexor hallucis longus*, *flexor digitorum longus* ya da her ikisinin tendiniti
5. Sinir kökenli ağrılar
  - Tarsal tünel sendromu
  - Lateral plantar sinirin ilk dalının (*abd. digiti quinti*'ye giden dal) sıkışması
  - *Medial calcaneal* sinirin nörinomasi
6. Kemik kökenli ağrılar
  - Medial kalkaneal periostit
  - *Calcaneus*'un stres kırıkları
  - *Epin calcanei* kırığı
  - Tümör

## POSTERİOR TOPUK AĞRISI NEDENLERİ:

Posterior topuk ağrısı plantar topuk ağrısından daha az sıklıkla görülür. Posterior yakınmalara birçok durum neden olabilir

1. Süperfisyal aşil bursiti
2. *Retrocalcaneal* bursitis
3. Haglund sendromu
4. İnsersiyonal/kalsifik aşil tendiniti
5. Sever Hastalığı
6. Os trigonum sendromu
7. Subtalar artroz

### 4.1. PLANTAR TOPUK AĞRISI:

#### 4.1.1. TOPUK YAĞ YASTIĞI ATROFİSİ (7):

Yağ yastığı atrofisine bağlı topuk ağrısı yakınması olan hastalar, genellikle sert tabanlı ayakkabılar ve esnek olmayan yüzeylerde yürümekle ortaya çıkan topuk ağrısından yakınır. Fizik muayenede, hastanın kalkaneal tüberkülünü kolaylıkla palpe etmeye izin veren yumuşak ve düz bir topuk yağ yastığı vardır. Ağrı, topuk yastığının santral yük taşıyan kısmında maksimaldir. Muayene edenin bu noktaya kompresyon uygulaması, hastanın semptomlarını kolayca artırır. Ağrının yayılımı yoktur ve plantar fasya hassas değildir. Tedavide yumuşak tabanlı ayakkabılar ve silikon topuk yastıkları önerilir. İlaveten topuğun hafifçe yükseltilmesi, yükü daha öne kaydıracağından, semptomların hafiflemesine yardımcı olur.

#### 4.1.2. YAĞ YASTIĞI ENFLAMASYONU (7):

Yağ yastığının enflamasyonu, yağ yastığı atrofisine benzer semptomlar yaratır. Hastalar benzer semptomlarla başvurmasına rağmen fizik muayenede topuk yağ yastığı incelmesinin kanıtı yoktur. Tipik olarak bu



hastalar çok aktiftirler. Semptomlar genel olarak tekrarlayıcı travma (yürüyüş), uzun süre ayakta durma ve genel aşırı kullanım ile başlar. Topuk yastığına direkt travmaya ait spesifik öykü alınabilir. Bu tip travmalar belki de topuk yağ yastığında bozulmaya neden olur ve düzelmeye aylarca sürebilir. Yağ yastığı enflamasyonunun tedavisi, yağ yastığı atrofisinin tedavisine benzer olmakla beraber, atrofili hastalarda kullanılan yumuşak topuk koruyuculardan çok başlangıçta semi-rijit topuk koruyucular kullanılarak daha iyi tedavi edilebilir. Plastik koruyucu; içindeki topuğun ağırlı bölgesini askıda tuttuğu için, yürüme sırasında birtakım kuvvetleri topuğa aktararak azaltır. Ağrı, topuk yastığında santral yük taşıyan alanda lokalizedir. Tedavi ile hemen her zaman düzelir. Ancak bazen altı ay kadar zaman alabilir. Bu durum için önerilebilecek bir cerrahi tedavi yoktur. Steroid solüsyonları sadece atrofiyi belirginleştireceğinden, yağ yastığı içine enjekte edilmemelidir.

#### 4.1.3 PIEZOJENİK PAPÜLLER VE GLOMUS TÜRÖRÜ (7,17):

Topuk ağrısının nadir nedenlerinden biri yağ yastığının piezojenik papülleridir. Dermisin dejeneratif değişiklikleri ile normal yağ bölmeleri birleşerek topukta yük taşıma ile ortaya çıkan piezojenik papülleri oluşturur. Multiple küçük papüller nadir değildir. Büyük papüllerin ise neden ağırlı olduğu anlaşılabilmiş değildir. Subkutan yağ dokusunun dermisdeki defekte doğru herniasyonunu iskeminin izlediği öne sürülmüştür. Elastik topuk koruyucular tedavi için uygun olabilirse de sıklıkla ağırlı papülleri basınçtan korumak için bir ortoz yapmak gerekebilir. Papül yokluğunda topukta noktasal hassasiyet, lokal basınç ve sıcaklık değişimlerine şiddetle hassas olan bir glomus tümörü ağrının nedeni olabilir. Neden glomus tümörü ise tedavi cerrahi eksizyondur.

#### 4.1.4. TOPUK YAĞ YASTIĞININ KALKANEUSTAN AYRILMASI (7):

Topuk ağrısının bir diğer alışılmadık nedeni, yağ yastığının *calcaneus*'un plantar yüzünden ayrılmasıdır. Topuk yastığı ağırlıdır ve serbestçe hareket eder. Bu seperasyonun muhtemel nedeni, kalkaneus ile yağ yastığı arasındaki içi sıvı dolu kistlerdir. Manyetik rezonans görüntülemesi diagnostiktir. Kistin aspirasyonu ve alçılama ile ölü boşluk etkili bir şekilde ortadan kaldırılabilir. Cerrahi tedavi, medial ya da lateral kesilerden biri ile kistin eksizyonu ve *calcaneus*'un plantar yüzünün birkaç milimetresinin çıkarılmasından ibarettir.

#### 4.1.5. KALKANEUSUN STRES KIRIKLARI (7,18):

Yağ yastığı üzerindeki yaygın ağrıya *calcaneus*'un stres kırıkları da neden olabilir. Stres kırıklarının bu tipi, günde 16 saat gibi aşırı fiziksel aktivite yapan acemi askerlerde yaygın olarak görülmüştür. Seçkin atletlerde *calcaneus*'ta bir stres kırığı yaratmak için, zorlu şartlar bile yeterli değildir. Stres kırıkları, lateral grafilerde, *calcaneus*'un posterior superior platosundan aşağıya kortikal kısma doğru uzanan vertikal sklerotik bir bant olarak gözlenir. Kemik trabeküler yapısı, stres kırığı hattına diktir. Başlangıçtaki röntgen filmlerinde stres kırıkları sıklıkla gözlenmez. Tanısal bir sorun var ise Tc 99 kemik sintigrafisi gerekir. Stres kırığı rutin röntgen filmlerinde genellikle semptomların başlangıcından 3-4 hafta sonra pozitifleşir. Sklerotik kemik değişikliklerini göstermek için zaman zaman CT gerekebilir. *Calcaneus*'un gerçek stres kırıklarının, plantar fasyanın medial kalkaneal tüberküldeki orijininde olan yorgunluk kırıklarının tersi olduğu göz önünde bulundurulmalıdır. Bu son durum için stres kırığı tanısı kullanılmamalıdır.

Klinik olarak *calcaneus*'un stres kırığı, tüm topukta yaygın ağrı ile ortaya çıkar. Hasta hemen hemen her zaman yoğun bir fiziksel aktivite periyodu ile ilişkili progresif bir *calcaneal* ağrı öyküsü verir. *Calcaneus*'un çevresinde hafif eritem ve ödem olabilir, *calcaneus*'un medial ve lateralinden uygulanan kompresyon ağrısını artırır. Ağrı topuğun sadece plantar yüzünde lokalize değildir. Alçılama nadiren gereklidir. Koltuk değnekleri ile tolere edilebildiği kadar yüklenmeye izin verilir. NSAID'lar, kontras banyolar ve şok absorban tabanlıkların hepsi de yararlı olabilir. Semptomlar genellikle 6-8 haftadan sonra geriler.

#### 4.1.6. PLANTAR FASYANIN ROLÜ (7):

Topuğun anterior medial kenarında plantar fasya ve intrinsik kasların başladığı medial kalkaneal tüberkül, topuk ağrısının en çok görüldüğü yerdir. Yürüyüş sırasında plantar fasya, bu alanda tekrarlayıcı bir traksiyon stresine uğrar. Uzun süre tekrarlayan stresler, plantar fasyanın orijininde mikro yırtıklar oluşturabilir. Fasyada süren travmatik yıpranmanın yanı sıra tekrarlayıcı bir inflamatuvar yanıt gelişir. Kronik topuk ağrılı hastalarda plantar fasya orijininin biyopsileri kollajen nekrozü, anjiofibroblastik hiperplazi, kondroid metaplazi ve matriks kalsifikasyonu gösterir. Benzer patolojik değişiklikler; *plantar fascia*'nın hemen altındaki *flexor brevis* kasında gelişir ki bu, bu kasın orijininde sıklıkla *plantar spur* gelişimi ile sonuçlanır. Nirschl ve Pettrone (Cit.7), tenisçi dirsekli hastalarda *extensor carpi radialis brevis* kasının

tendonunda benzer patolojik değişiklikler tanımlanmışlardır. İki durum arasındaki dikkat çekici benzerlik, birçok klinisyeni kronik plantar ağrısı "tenisçi topuğu" olarak tanımlamaya yöneltmiştir.

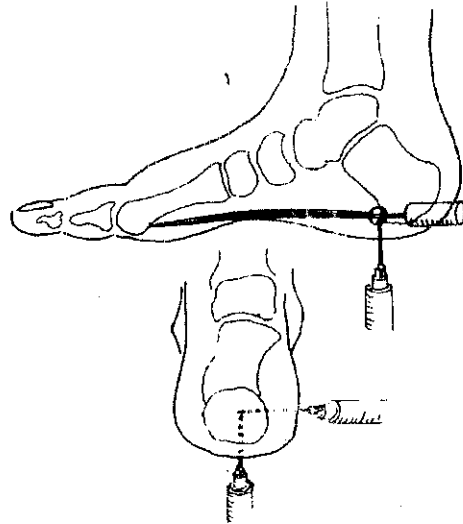
Yorgunluk kırıkları ya da periostit medial kalkaneal tüberkülde *plantar fascia*'nın dejeneratif değişiklikleri ile eş zamanlı olarak sıkça ortaya çıkar. Ağrılı topukların çoğunluğunda gerçekten geç dönemde yüksek aktivite tutulumu olan bir Tc 99 kemik sintigrafisi vardır. 45° medial oblik grafi, medial *calcaneal* tüberkül bölgesinde bir yorgunluk kırığını da sıklıkla gösterebilir. Bununla beraber topuk ağrılı hastalarda geç dönem sintigrafi ve direk grafilerin her ikisinde de bu bölgenin normal olabileceği vurgulanmıştır. Bu durumun kemiklerle ortaya konabilir bir ilgisi yoktur. Bu yüzden sadece plantar fasya orijinindeki dejeneratif değişiklikler topuk ağrısına neden olabilir. Bu hastalarda üç fazlı kemik sintigrafisinde erken yumuşak doku fazı pozitif olabilirken, geç kemik fazı normal olacaktır.

#### 4.1.7. AĞRILI TOPUK SENDROMU (7):

Medial *calcaneal* tüberkül ve plantar fasyanın orijini arasındaki yakın ilişki nedeniyle ağrının kemik ya da fasyal nedenli olduğunu klinik olarak anlamak genellikle mümkün değildir. Bu nedenle medial *calcaneal* tüberkülde plantar fasyanın orijini üzerinde topuğun ağrılı olmasının en iyi tanımı belki de ağrılı topuk sendromudur. Hastada genellikle medial *calcaneal* tüberkül üzerinde ve distale doğru birkaç milimetre boyunca lokal hassasiyet vardır. Hekim bu ağrılı noktaya önemli derecede basınç uyguladığında bile ağrıya yayılma olmaz. Birçok yayının tersine bocukat mekanizması ile plantar fasyada traksiyona neden olan parmakların pasif dorsifleksiyonu hemen hemen hiçbir zaman ağrıyı arttırmaz. Ayrıca plantar fasya gerçek bir plantar fasitte olduğu gibi, orta kısmında nadiren hassastır. Yukarıda tartışıldığı gibi plantar fasciitis tanısı, ağrılı topuk sendromu tanısı ile karıştırılmamalıdır. Ağrılı topuk sendromunda ağrının bir "overuse" periyodunu izleyen sinsi bir başlangıcı vardır. Semptomları akut başlayan vakalarda plantar fasyanın rüptürü ya da büyük topuk spurlarının nadir görülen kırıkları ekarte edilmelidir. Ağrılı topuk sendromlu hastaların çoğunda, sabah yürüyüşünün ilk birkaç dakikasında semptomlar ortaya çıkar. Ağrı günün ilerleyen saatlerinde geriler, uzun süre ayakta kalmakla ya da atletik aktiviteler ile; özellikle de uzun mesafe koşusu ile şiddetlenir. Ağrılı topuk sendromu ile pes planus ve pes cavus arasında bir ilişki bildirilmiştir. Ancak bu henüz açıkça ortaya konamamıştır. Aşırı kilo ile korelasyon kurulabilirse de aşırı kilo ağrıya neden olabileceği gibi ağrı da aşırı kilonun nedeni olabilir.

Konservatif tedavi istirahat, NSAID ların kullanılması, kontras banyolar, ortotik cihazlar, yumuşak tabanlı ayakkabılar ya da tenis ayakkabılarını kullanmayı içerir. Eğer hastalarda aşil gerginliği varsa, uygun aşil germe egzersizleri uygulanmalıdır. Atletlerde antrenman şekli ve zemin gözden geçirilerek gerekli tavsiyelerde bulunulmalıdır. Bisiklet ve yüzme etkili kardiovasküler aktivitelerdir ve genellikle topukta stres oluşturmazlar. El yapımı bir ortozdan önce, şok absorban topuk koruyucular tedavide uygun bir ilk seçenektir. Plantar fasyanın orijinindeki stresi azaltmak için ortozların topuk medialine 4 mm lik bir kama eklenebilir. Rijit ortozlar genellikle semptomları agra ve ettiklerinden nadiren kullanılırlar. Arkın desteklenmesi ya da ayağın alçalanması genellikle yararlı bulunmamıştır.

Konservatif tedaviye dirençli olgularda bir steroid preparatının enjeksiyonu sıklıkla yararlıdır. Steroid solüsyonundaki dopozitler, enflame fasyal liflerin bütünü boyunca gidebildiğinden, medial bir yaklaşım ile plantar fasyanın orijinine verilmesi genellikle yeterli olur (Şekil 20). İğne *calcaneus*'un anterior kenarı boyunca ilerletilerek plantar fasyanın hemen altına girilir. Bu şekilde plantar sinir korunur. Enjeksiyon 6 ay içinde iki kez den fazla tekrarlanmamalıdır. Ağrılı topuk sendromlu hastaların büyük çoğunluğu konservatif olarak tedavi edilebilirler. Hastaların çok azında semptomlar devam eder. 12 aydan fazla persistan ağrı yakınması olan hastalarda cerrahi yaklaşım göz önünde bulundurulmalıdır.



Şekil 20 : Plantar fasya orijinine enjeksiyon yapılması (Caillet R. Foot and Ankle Pain. Philadelphia: Davis; 1968).

#### 4.1.8. TOPUK DİKENİ (*CALCANEAL SPUR*) (7):

Tarihsel olarak topuk dikeninin, topuk ağrısının cerrahi tedavisinde önemli bir yeri vardır. Wachter ve Sonneschein (Cit 7), 1925 de spur olan 4 topuk ağrılı hastayı gördüler ve "bu vakaları ameliyat etmek en iyisidir. hastalar için ameliyat kaçınılmaz sonudur" sonucuna vardılar. Steindler ve Smith (Cit.7), spura direkt travmanın topuk ağrısının en sık nedeni olduğunu sanmışlardı. Birkaç hastalarını spur eksizyonu ile, diğerlerini ise *calcaneus*'un kompleks rotasyonel osteotomisi ile tedavi ettiler. Steindler bunu "radikal ama tehlikesiz bir prosedür" olarak kabul etti.

1950 de Davis ve Blair (Cit.7), Marie- Strumpell hastalığı ile kronik topuk ağrısını ilişkilendirdiler. İnatçı vakalarda spur eksizyonu için U şeklinde bir kesi kullandılar. İzleyen yıllarda Michele ve Kruegar (Cit.7), düz bir yürüyüş yüzeyi oluşturmak için, *calcaneus* çıkıntısında değişiklik amacıyla *calcaneus* üzerinde bir "countersink" insizyon önerdiler. İlk hastalarında cerrahinin sonuçları tatminkardı. 1957 de Du Vries (Cit.7), *calcaneus*'un yük taşıyan yüzeyini değiştirmek için longitudinal ark yeterince deplase edilinceye kadar bir topuk dikeninin asemptomatik kalmaya devam edeceğini savladı. Bununla beraber 1963 de ilk kez Tanz (Cit.7), plantar topuk ağrılı hastaların sadece % 50 sinde spur olduğunu ve ağrısız topuklarında % 16'sında spur olduğunu gösterdi. Aynı yıllarda Ruben ve Witten (Cit.7), 461 hastanın röntgenogramlarını incelediler ve bunların 125'inde *calcaneal* spur vardı. Topuk spurlu hastaların sadece %10'unun semptomatik olduğuna karar verdiler. İki yıl sonra Lapidus ve Guidotti (Cit.7), başarılı bir topuk ağrısı tedavisinin cerrahi eksizyona bağlı olmadığını gösterdiler. Plantar *calcaneal* spuruların "önceden sanıldığı gibi ağrılı topuğa neden olmadığı" sonucuna vardılar. Topuk ağrısının etyolojisinin "belki de *calcaneal* tüberkülün medial proçesindeki küçük bir alanda büyük bir tensiyonun konsantre olması" olabileceğini yazdılar. Sonraki çalışmalar, plantar fasyanın derininde, *flexor brevis* kasının yük taşımayan esas kısmında ortaya çıkan topuk spuruları gibi topuk spurularının, plantar topuk ağrısının doğrudan nedeni olmadığını doğrulamıştır.

#### 4.1.9. PLANTAR FASİTİS (7,19):

Önceden belirtildiği gibi, gerçek plantar fasit ile topuk ağrısı sendromu arasında bir ayırım yapılmalıdır. Gerçekte plantar fasitis'in anlamı

Plantar fasyanın enflamasyonudur. Ne yazık ki bu tanımlama bütün plantar topuk ağrıları için genel bir terim olarak kullanılır. Gerçek plantar fasitte plantar fasya üzerinde, çoğunlukla uzanımı boyunca, özellikle orta ayağın alt kısmında hassasiyet vardır. Bu vakalarda parmakların pasif dorsifleksiyonu bocalıktan mekanizması ile fasyal fiberleri gerdiğinden, hemen hemen her zaman semptomları şiddetlenir. İlginç bir şekilde *calcaneus* tan gelen proksimal fasyal fiberler üzerinde sadece minimal hassasiyet olabilir, halbuki burası topuk ağrısı sendromunda oldukça hassastır.

Plantar fasya, üzerine bası yaparak fiberlerin gerginliğini arttırdığından, plantar fasitli hastalar medial longitudinal ark desteğini sıklıkla tolere edemezler. İstirahat, NSAID, kontras banyo, ultrasound, ayağa sirküler bant uygulaması yararlı yöntemlerdir. Ayrıca dorsifleksiyonda istirahat atelleri gece rijiditesi ve sabah ağrısını önlemeye yardımcıdır. Başlangıçtaki tedavi yöntemleri başarısız ise, Kalifornia Üniversitesi Biyomekanik Laboratuvarlarında insan ayağı mekanizması üzerindeki araştırma projelerinde geliştirilen ortoz, (UCBL ortozu) konservatif tedavinin köşe taşıdır. UCBL ortozunun teorisi, ayağı belli bir pozisyonda tutarak plantar fasyadaki gerginliği ortadan kaldırmaktır. Tensiyondaki bu azalma, ortozun longitudinal ark altındaki yumuşak dokulara direkt basınç uygulamaksızın, ön ayağın lateral kenarına ve *navicular*'e karşı güç uygulayarak topuğu inversiyonda tutması ile sağlanır. Topuk ağrısı sendromlu hastalarda rijit materyaller kullanılan ortozlar sıklıkla hastanın semptomlarını arttırdığından, UCBL ortozu bu hastalar için uygun değildir. Cerrahi tedavi (release) gerektiren plantar fasciitis'li hastalar son derece nadirdir. Konservatif tedavi ile 6-12 aylık bir tedavi süresinde cevap alınamayan hastalara cerrahi önerilebilir.

#### 4.1.10. FLEXOR HALLUCIS LONGUS (FHL) TENDONUNUN KRONİK TENDİNİTİ (7):

Plantar fasit, FHL tendonunun kronik tendinitinden ayırt edilmelidir. Her iki durum da orta ayağın plantar yüzünde benzer şekilde ağrı ile ortaya çıkabilir. Bu tendon özellikle orta ayakta *flexor digitorum longus* tendonunu çaprazladığı bölgede enflame olabilir. Başparmağın pasif dorsifleksiyonu hem plantar fasitte, hem de FHL tendinitinde semptomları agra ve ederken, başparmağın dirence karşı fleksiyonunda ağrı sadece FHL tendinitinde vardır. Dikkatli bir fizik muayene ile maksimum hassasiyeti lokalize etmek bu iki klinik durumu ayırt etmede özellikle yararlıdır. Konservatif tedavi FHL tendinitini için tedavi edici olabilir. İstirahat, NSAID, kontras banyolar, ultrason ve iyontofrez konservatif tedavi yöntemleridir. Sert tabanlı ayakkabı ve kavisli

tabanlık adaptasyonu, yürümenin toe-off fazında FHL tendonundaki stresi azaltarak sıklıkla semptomları ortadan kaldırır.

#### 4.1.11. TUZAK SENDROMLARI (6,7):

Lateral plantar sinirin birinci dalının (*abd. digiti quinti* kasının siniri) sıkışması, kronik topuk ağrısının sıklıkla gözden kaçan bir nedenidir. Bu durum kronik topuk ağrılarının yaklaşık % 20 sini açıklar. İlk kez 1940 ta Roeghold bu sinir dalının sıkışmasını topuk ağrısı için bir etyolojik faktör olarak tanımladı. 20 ayakta yaptığı bir diseksiyon çalışmasında birinci dalın lateral plantar sinirden ayrıldığını buldu ve topuk ağrısına, bu dalın bir topuk spuru tarafından sıkıştırılmasının neden olduğunu ileri sürdü (Cit.6,7).

1960 da Kopell ve Thompson (Cit 5,7), alt ekstremitenin nöropatileri konusundaki bir derlemede, sinir sıkışmasının topuk ağrısı için bir neden olabileceğini iddia ettiler. Klinik materyal gösterememelerine rağmen fikirleri cesaret vericiydi. Üç yıl sonra Tanz (Cit.5,6,7), topuk ağrısının sinir sıkışması ile ilişkisini kanıtlarla ortaya koydu. Kadavraların topuklarına, klinikte gördüğü hastaların maksimal hassasiyet tanımladıkları bölgelere çini mürekkebi enjekte etti. Boya topuğun plantar yüzündeki yara etrafında olduğu gibi, lateral plantar sinirin birinci dalı etrafında birikti. Tanz (Cit.7), *Lacinate ligament* altında lateral plantar sinir posterior yüzünden birkaç tane *calcaneal* dal verir. Çoğu dal *abd. hallucis*, plantar aponevroz ve kısa fleksörlerin yüzeyindedir; ancak, bir dal bu yapıların derininde, bunlarla *tuber calcanei*'nin anterior kenarı arasında uzanır. Bu son dal derin fasyanın elastik olmayan sert yapısı içinden çıkarak lacinate ligamentin distal ucuna doğru yön değiştirir. "Bu anatomik konfigürasyon, sinirin bu bölgede enflamasyon basısı ile yaralanmasını mümkün hale getirir ve belki de topuk ağrısının sık nedenlerinden biridir" diye belirtmiştir.

Tanz (Cit 7), sinir sıkışmasının kesin yerini belirlememiş, sadece sinirin cerrahi olarak serbestleştirilmesinin klinikteki rolü üzerinde durmuştur.

Lateral plantar sinirin birinci dalının anatomik lokalizasyonu konusundaki yanlış bilgiler, sinir sıkışmasının topuk ağrısının bir nedeni olarak kabul görmesindeki gecikmeye katkıda bulunmuş olabilir. Son zamanlara gelinceye kadar çoğu anatomi kitabı lateral plantar sinirin birinci dalının

*calcaneus*'un inferioru seviyesinden çıktığını ve ardından ayağı plantar sinirinden distale ve laterale doğru katettiğini tariflemiştir. Bu yol topuk ağrısının medial kalkaneal tüberkül üzerindeki alışılmış yerinin hayli distalinde kalır. Bunun yanında son zamanlarda birkaç yazar birinci dalın daha proksimalden; yaklaşık olarak *sustentaculum tali* seviyesinden çıktığını, *abd. hallucis* kasından laterale geçtiğini ve *flexor brevis* kasının derininden topuğu transvers yönde geçtiğini göstermiştir. Topuk spurları, *flexor brevis* kasının medial kalkaneal tüberküldeki yapışma noktasında ortaya çıkar ve bu nedenle sinire göre daha yüzeysel yerleşimlidir. Sinirin bu yolu, doğrudan plantar topuk ağrısının çok yaygın olduğu alandan geçer. Rondhuis ve Huson (6), karşılaştırmalı bir anatomik çalışmada, birinci dalın topuğu geçerken sadece *digitus quinti* kasını değil, aynı zamanda *quadratus plantae* kasını, *flexor brevis* kasını ve *calcaneus*'un medial kalkaneal tüberkülünü kaplayan periostu da innerve ettiğini gösterdiler. Yazarlar, birinci dalın motor ve duyuşal liflerin her ikisini de içeren mikst bir dal olduğuna dair oldukça güçlü kanıtlar göstermişlerdir.

Birinci dalın sıkışmasında, topuğun medial plantar yüzü çevresinde, vertikalden horizontal yöne duyu değişiklikleri ortaya çıkar. Kompresyonun tam yeri *abd. hallucis* kasının kalın derin fasyası ve *quadratus plantae* kasının medial başının medial kaudal orijini arasındadır. Medial kalkaneal sinir dalları, topuğun plantar medial yüzünü innerve ederek *abd. hallucis* kasının medialinden (yüzeysel) geçer ve birinci dalın sıkışması ile ilişkili değildir. Bazı yazarlar, birinci dalın sıkışması için potansiyel bir diğer bölgenin, medial kalkaneal tüberkülün hemen distalinde sinirin geçtiği bölge olduğuna inanırlar. *Flexor brevis* kasının orijininde ya da plantar fasyada bir spur ya da enflamasyon, uzun palmar ligament ya da *calcaneus*'un karşısında sinirin sıkışmasına neden olmaya yetecek kadar şişmeye neden olabilir. Bu nedenle topuk ağrısı sendromundaki enflamatuvar değişiklikler, sinirin kronik sıkışmasına neden olabilirler.

#### 4.1.12. AĞRILI TOPUK SENDROMUNUN MEDİAL CALCANEAL SINİRİN BİRİNCİ DALININ TUZAK NÖROPATİSİNDEN AYIRICI TANISI (5,7):

Başarılı tedavinin temel ilkesi, patolojik durumun kesin olarak tanımlanmasıdır. Bu nedenle ağrılı topuk sendromu ile lateral plantar sinirin birinci dalının sıkışmasının ayırt edilmesi önemlidir. Eğer gelişigüzel bir öykü ve fizik muayene yapılmış ise her iki durum da birbirine oldukça benzer görülebilir. İlk dal kompresyon nöropatisi için aranılan şart, sıkışma alanında



maksimal olan, sinir trasesi üzerindeki hassasiyettir. Ağrılı topuk sendromlu hastalarda, medial kalkaneal tüberkül ve plantar fasya üzerinde lokal hassasiyet varken birinci dal sıkışmasında maksimum hassasiyet *quadratus plantae* kasının medial kenarı çevresinde, sinirin yönünün vertikalden horizontale döndüğü, topuğun plantar medial yüzündedir. Plantar hassasiyet medial kalkaneal tüberkülün hemen önünden geçen sinir üzerinde olabilir. Ancak, plantar medial olarak şiddetli ağrı olmadıkça kesin tanı konulmalıdır. Bu alana kompresyon hastanın semptomlarını ortaya çıkaracaktır. Yaklaşık olarak vakaların % 20'sinde sinir trasesi boyunca parestezi vardır. *Abd. digiti quinti* kasının motor zayıflığı da araştırılabilir. Her iki tanıda da kutanöz duyusal defisit gözlenmez. EMG ve sinir iletim çalışmaları, bu iki tanıyı ayırt etmede yardımcı olmaz. Rask'ın (Cit.4), tanımladığı gibi medial plantar sinirin sıkışması daha distalde ortaya çıkar ve her iki durum ile de karıştırılmamalıdır.

Tedavi ağrılı topuk sendromuna benzer olarak istirahat, NSAID, kontrast banyo ve konservatif tedaviye destek olmak üzere steroid enjeksiyonudur. Şok absorban tabanlıkların kullanımı bu alandaki enflamasyonu azaltmaya yardım edebilir. Aşırı pronasyonu olan hastalarda, özellikle koşucularda, medial longitudinal ark destekleri sinir kompresyonunu azaltabilir. Cerrahi yaklaşım, sadece, minimum altı aylık tedaviden sonra düzelme olmaması halinde düşünülmelidir.

Baxter ve Thigpen (5), 1984 de lateral plantar sinirin birinci dalının sıkışması için cerrahi tedavi uygulanan ilk büyük seriyi yayınladılar. 28 hastanın etkilenmiş olan 34 topuğuna cerrahi dekompresyon uygulandı. Hastaların % 82'sinin semptomlarında tam gerileme gözlemlendi.

#### 4.1.13. TARSAL TÜNEL SENDROMU(7,20,21)

Kronik topuk ağrısı yapabilen bir diğer sinir tuzağı tarsal tünel sendromudur. *Flexor retinaculum* altında, posterior tibial sinir ya da dallarının kompresyonunun neden olduğu bu durum, ilk kez 1962 de Keck ve Lam (Cit.20,21), tarafından birbirinden bağımsız olarak tanımlandı. Sinire basının nedeni olarak posttravmatik fibrozis, kemik spurları, kronik inflamasyon, benign tümörler (21), ve varikoziteler bildirilmiştir. Aşırı pronasyon, ayağın medial tarafında yerleşmiş yapıların tekrarlayıcı gerilmesi ile tarsal tünel sendromuna predispoze olabilir. Ön ayağın aşırı pronasyonu ile beraber olan arka ayağın varusu da tarsal tünel sendromu ile ilişkili olarak bildirilmiştir. En belirgin klinik bulgu; medial malleolün arkasında *flexor retinaculum*'un altından geçen sinir üzerinde direkt hassasiyettir. Bu alanda tinel bulgusu

pozitifdir. Ayağın plantar yüzünde sıklıkla yanma ya da karıncalanma şeklinde tanımlanan yakınmalar bulunur. Parmaklarda subjektif hissizlik ortaya çıkabilir, ancak, his kaybı iki nokta diskriminasyonu ya da Von Frey'in (Cit 7), saç eşik testinden biri ile nadiren objektif olarak gösterilebilir. Hastaların yaklaşık olarak % 25'i, semptomlarının proksimale yayılımından yakındır. EMG ve sinir iletim çalışmaları tanı koymada sıklıkla yardımcıdır. Bununla birlikte normal bir EMG, inandırıcı bir fizik muayeneyi yok saydırmamalıdır. Topuk ağrısının tarsal tünel sendromu sonucu ortaya çıkabileceği, bu durumda ağrı ya da parestezinin medial ya da lateral plantar sinirler ile yayılacağı unutulmamalıdır. Bu nedenle izole topuk ağrısı tarsal tünel sendromuna bağlanamaz.

Topuk kamaları (yükseltmeler) anormal arka ayak biyomekaniğini düzeltmede güvenilir olabilirse de, genellikle yararlı değildir. Tarsal tünel içine enjeksiyon da yararlı olabilir ancak etkisi genellikle geçicidir. Klinik ve laboratuvar testleriyle tanısı konmuş hastalarda, *flexor retinaculum*'un cerrahi serbestleştirilmesi ile beraber tarsal tünelin eksplorasyonundan % 90 mükemmel sonuç elde edilir. Orta ayakta medial ve lateral plantar dalların her ikisinin de dekompresyonu, bu sinirler boyunca preoperatif hassasiyeti olan her hastada yapılmalıdır. Karpal tünelde median sinirin kompresyonunda gösterildiği gibi, cerrahi internal nöroliz nadiren gereklidir.

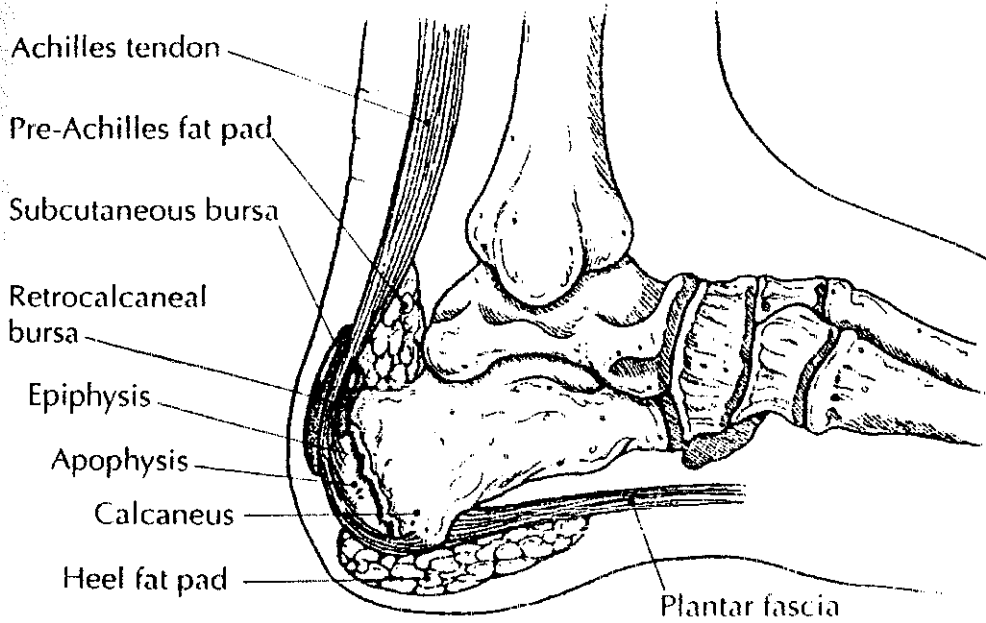
#### 4.2. POSTERİÖR TOPUK AĞRISI (4,7):

Posterior topuğun yumuşak doku ve kemiksel yapıdan oluşan anatomisi pek incelenmemiştir. Posterior kalkaneusun üst 1/3'ünde tendinöz yapışma olmadığından düz bir yüzeye sahiptir ve superiorda kalkaneusun superior tüberkülü (bursal projeksiyon ya da Haglund çıkıntısı olarak da bilinir) tarafından sınırlandırılmıştır. Retrokalkaneal bursa, sinovya ile kaplıdır ve *calcaneus*'un superior 1/3'ünü aşıl tendonundan ayırmıştır. Bursa, posterosuperior tüberkül üzerine bir kapak gibi uyar ve genellikle ayak dorsifleksiyonda iken kemik ile tendon arasında bir tampon gibi rol oynar (Şekil 21). Anterior bursal duvar *calcaneus*'u kaplayan fibrokartilajdan oluşmuşken, posterior duvar, aşıl tendonunun epitenonundan ibarettir. Proksimale doğru bursa aşıl tendonunun yağ yastığının karşısında uzanır. Normal retrokalkaneal bursa 1-1.5 ml sıvı içerir ve bursogramda sınırları iyi ayırt edilir. Aşıl tendonu posterosuperior tüberküle değil *calcaneus*'un posterior yüzünün inferior 2/3'üne yapışır. Tendonun medial ve lateral uzanımları plantar olarak devam eder ve plantar fasya ile devamlılık gösterir. Aşıl tendonunun posterior ve yüzeyinde, yaklaşık olarak posterior superior tüberkül seviyesinde

sıklıkla harici bir bursa bulunabilir. Bu bursa şekli, kronik travmaya bir yanıtıdır ve kronik travma yoksa bulunmaz.

#### 4.2.1. SUPERFİSYAL AŞİL BURSİTİ (7):

Superfisyal aşil bursiti, orta şiddetdeki posterior topuk ağrısının en sık nedenidir. Yerleşimi, cilt ve harici bursayı irrite eden ayakkabı konturunun üst kenarına karşılık gelir (Şekil 21). Dikkatli bir fizik muayene aşil tendonunun direkt posterior ya da posterolateralinde yüzeysel hassasiyeti gösterecektir. Ciltte çatlama ve kalınlaşma olabilir. Sıklıkla kadınlarda, sert ve alçak ayakkabı arkalıkları nedeniyle eflame olmuş cilt ve bursa nedeniyle çıkıntı yapmış olan ciltte "pump-bump" gözlenebilir. Durum aşil tendonu, retrokalkaneal bursa ya da *calcaneus* da herhangi bir değişiklik olmaksızın ortaya çıkabilmesi ile ayırt edilir. Aşil tendonunun yüzeyselinde yumuşak doku şişliği olmadıkça lateral grafiler normal olacaktır. Bazı vakalarda, ayakkabı modifikasyonu, küçük bir topuk yükseltmesi ve tedavinin başlıca dayanağı olan yumuşak arkalıklı ayakkabılar giyilmesi ile konservatif tedavi hemen her zaman başarılı olur



Şekil 21: Ayaktaki önemli bursal yapılar ve yağ yastıkları. (Madden C.C., Mellion M.B. Sever's Disease and other Causes of Heel Pain in Adolescents. Am. Fam. Physician. Vol.54, No.6 1996.)

#### 4.2.2. RETROKALKANEAL BURSİT(7):

Retrokalkaneal bursit, tanı ve tedavisi çok güç bir durumdur. Bursa, *calcaneus*'un posteriorunda, aşil tendonunun anteriorunda yerleşmiştir (Şekil 20). Retrokalkaneal bursa inflamasyonunun en sık nedeni, ayak dorsifleksiyonda iken bursanın aşil tendonu ile *calcaneus* arasında komprese olması şeklindeki "overuse" durumudur. Sistemik hastalıklar kural dışı olmakla beraber, romatoid artrit ve seronegatif spondüloartropatilerde sinovya ile döşeli bursa tutulabilir. Bursit gelişimi için belirli bir mekanik etyoloji olmayan hastalarda, plantar topuk ağrısına benzer bir tıbbi tedavinin düzenlenmesi zorunludur. Bütün vakalarda lateral grafiler çekilmeli ve posterosuperior kalkaneal tüberküle erezyonlar, inflamatuvar artritik süreç ile uyumlu değişiklikler değerlendirilmelidir.

Klinik olarak bursanın genişlemesi ile aşil tendonunun posteriora yer değiştirmesi ile bir topuk çıkıntısı (bump-pump) görülebilir. Bu alanda yaygın şişlik ve eritem görülebilir, ancak; retrokalkaneal bursitin en önemli bulgusu posterior superior kalkaneal tüberkül seviyesinde aşil tendonunun hemen önünde lateral ve medial hassasiyettir. Ayağın plantar fleksiyonu rahatsız edici olabilir. Ancak, aktif ya da pasif dorsifleksiyon bursayı sıkıştırarak ağrıyı yoğunlaştıracaktır. Bu nedenle, retrokalkaneal bursitli uzun mesafe koşucuları yokuş yukarı koşarken ağrının arttığından yakınlardır.

Retrokalkaneal bursit tanısı genellikle klinik bulgular temelinde konur. İzole retrokalkaneal bursitli bir hastada basit röntgen filmleri yumuşak doku şişliğinden başka değişiklik göstermeyecektir. Frey ve arkadaşları, bursa içindeki patolojik değişikliklerin bursografi ile gösterilebileceğini saptadılar. Normalde düz olan bursa konturları enflamasyon durumunda düzensizdir. MRG da retrokalkaneal bursayı açıkça gösterir ve retrokalkaneal bursit ile posterior topuk ağrısının diğer nedenlerini ayırt etmede yardımcı olabilir.

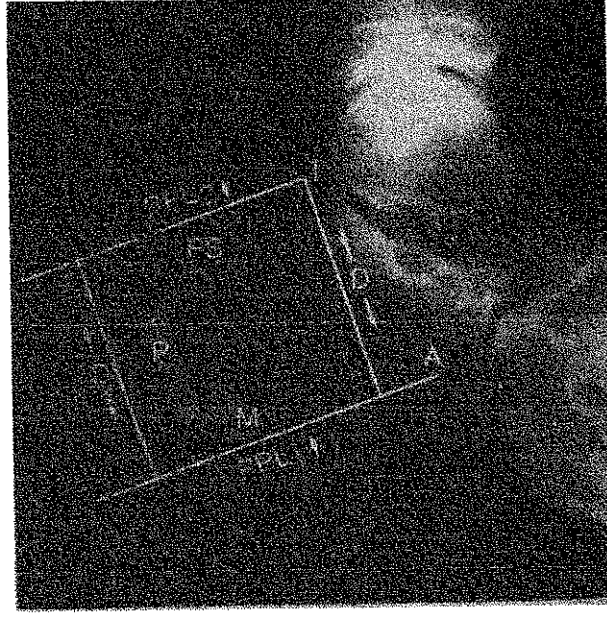
#### 4.2.3. HAGLUND SENDROMU (7):

Posterior superior kalkaneal tüberkülün çıkıntısı retrokalkaneal bursit gelişimine zemin hazırlar. Genellikle adolesan kadınlarda gözlenen bu patoloji ilk kez 1928 de Haglund (Cit 7,22), tarafından tanıtıldığından Haglund sendromu olarak bilinen bu duruma çeşitli yazarlar tarafından pump-bumps, knobby heels, calcaneus altus, high-prow heels, cucumber heels, square heels, policeman's heels ve winter heels gibi birçok isimler verilmiştir(22). Haglund, posterior topuk ağrısı ile sert arkalıklı ayakkabı giyilmesi ve superoposterior kalkaneal tüberkülün şekli arasında bir bağlantı kurdu. Bu durumun gelişmiş kültürlerdeki (spor yaparken sert alçak arkalıklı ayakkabı giyen kültürlü toplumlar) insidansının yüksek olduğunu saptadı. İzleyen yıllarda Saxl (Cit 7), eğer posterior superior tüberkül çok belirgin ise rijit arkalıklı bir ayakkabı kenarı ile tüberkül arasında uzanan yumuşak dokuların komprese ve irrite olabileceğini belirtti.

1945 de Fowler ve Philip (Cit 7), *calcaneus*'un posterior superior tüberkülünün çıkıntısını değerlendirmek için objektif kriterleri tanımlamaya çalıştı. Lateral grafilerde, *calcaneus*'un plantar kenarı ile, posterior superior tüberkül arasında oluşan açığı ölçtüler. Normal değerler  $69^{\circ}$ - $75^{\circ}$  arasındaydı. Açı  $75^{\circ}$ den daha büyük ise posterior topukta anormal bir çıkıntı gibi *retrocalcaneal* bursit oluşturabileceği sonucuna vardılar. Anormal yüksek açı ile semptomatik olan hastalarda doğrudan posterior cerrahi yaklaşım önerdiler. *Retrocalcaneal* bursa ve altındaki belirgin *calcaneal* tüberkülü ortaya koymak için aşil tendonunda ters Y tenotomi kullandılar. Bu teknik ile mükemmel cerrahi sonuçlar bildirdiler.

1965 de Keck ve Kelly(Cit 7), posterior superior kalkaneal tüberkülün posterior topuk ağrısının bir nedeni olarak önemini kabul ettiler. Fowler ve Philips (Cit.7), tarafından konulan kriterleri uygun referans noktalarını belirleme gücüğü nedeni ile kullanışlı bulmadılar. Keck ve Kelly, Fowler ve Philips'in posterior yaklaşımından çok, aşil tendonuna yakın lateral bir yaklaşım önerdiler. *Calcaneus*'un superior prominensinin büyüklüğünün hastadan hastaya değiştiğini vurgulamışlar ise de, ayakkabı üst konturu seviyesinin altına inmesini sağlamak için *calcaneus*'un palpable çıkıntısından yeterince kemik eksize edilerek küçültülmesini önerdiler. Çok aşırı çıkıntısı olan hastalarda, tabanı dorsalde olan bir kama çıkarılması ile *calcaneus* da bir cuneiform osteotomi önerdiler.

1981 de Pavlov ve Heneghan (Cit.7), *calcaneus*'un posterosuperior çıkıntısını değerlendirmek için çok ayrıntılı, objektif bir metod sundular. Yazarlar üstteki eğim hattı (PPL2) *calcaneus*'un belirgin olan posterosuperior çıkıntısı üzerinden geçen paralel eğim hatlarını (Parallel Pitch Lines-PPL) tanımladılar (Şekil. 22).



Şekil 22: Calcaneusun posterior superior tüberkül çıkıntısını belirlemek için Pavlov ve Heneghan tarafından tanımlanmış olan parallel pitch line (PPL). (Pfeffer G.B., Baxter D.E. Disorders of the Foot and Ankle, Chapter 48: Surgery of the Adult Heel., Second Edition, W. B. Saunders Company, 1992.)

Radyolojik olarak Haglund sendromunun:

1. Retrokalkaneal bursit: *calcaneus*'un posterior superior tüberkülü ve aşil tendonu arasında retrokalkaneal mesafedeki şeffaflığın kaybolması,

2. Aşil tendinitinin radyolojik olarak gözlenmesi: aşil tendonu posterior superior tüberkülün 2 cm üzerinde 9 mm den daha geniş ölçülmesi,
3. Superfisyal aşil bursiti: aşil tendonunun insersiyosunun posteriorunda yumuşak doku konveksitesi olması,
4. Üst paralel hat üzerinde uzanan belirgin bir posterosuperior tüberkül ile karakterize olduğu sonucuna vardılar.

Çalışmaları radyolojik bir çalışma olmasına rağmen, bulgularını hastaların semptomları ile ilişkilendirdiler. *Calcaneus*'un vertikal "inclination" ya da eğiminin Fowler ve Philip'in (Cit.7), *calcaneus*'un nisbi açısından çok daha önemli olduğunu saptadılar. Örneğin, *calcaneus*'un nisbeten vertikal yerleşimli olduğu pes cavus da posterosuperior tüberkül aşil tendonuna çok yaklaşıyor ve ayakkabı konturu ile kemik arasında tendon ve yakınındaki bursanın kompresyonu ile sonuçlanır.

Retrokalkaneal bursit ve Haglund sendromunun başlangıç tedavisi aynıdır. Ayakkabının arka kenarı üzerindeki enflame bölgeyi yükseltmek ve *calcaneus*'un posterosuperior tüberkülünün karşısındaki aşil tendonundaki gerginliği azaltmak için 3/8-1/3 inçlik bir topuk yükseltmesi çoğu kez yararlıdır. Kadınlar, düz tabanlı bir ayakkabıdan çok küçük topuklu bir ayakkabı ile daha fazla rahat ederler. Ayakkabı arkalıları yumuşatılmalıdır. Oral antiinflamatuar ajanlar yararlı olabilirler ve konservatif tedavinin erken fazında kullanılmalıdır. Kontrast banyolar lokal enflamasyonu azaltmada yararlıdır. Refraktör vakalarda retrokalkaneal bursaya bir steroid preparatı enjekte edilmeli ve ayak, kısa bacak alçısı ile dört hafta süre ile immobilize edilmelidir. Aşil tendonu rüptüründen kaçınmak için doğrudan aşil tendonu içine enjeksiyon yapılmamalıdır. Altı aylık sonuç alınamayan bir konservatif tedaviden sonra, *calcaneus*'un belirgin olan posterosuperior tüberkülünün çıkarılmasını içeren parsiyel kalkaneal osteotomi ve bursal eksizyon düşünülmelidir. İzole retrokalkaneal bursitli hastalarda, tek başına enflame bursanın eksizyonu genellikle semptomları artadan kaldırmada yeterli değildir. Haglund sendromu için yapılan cerrahi teknikle posterosuperior kalkaneal tüberkülün eksizyonu ile kemiksel dekompresyon da gereklidir.

#### 4.2.4. İNSERSİYONAL/KALSİFİK AŞİL TENDİNİTİ (7):

Klasik aşil tendiniti ya da peritendiniti, genellikle *calcaneus*'un posterosuperior tüberkülünün birkaç santimetre proksimalinde ortaya çıkar. Bununla beraber Haglund sendromlu ya da retrokalkaneal bursitli hastalarda, aynı zamanda insersiyonal aşil tendiniti de bulunabilir. Klinik olarak ayağın plantar ve dorsifleksiyonu ile aşil insersiyonuna yakın ince bir krepitasyon farkedilebilir. Lateral grafilerde, insersiyonunda aşil içinde kalsifikasyon görülebilir. Sadece tendonun insersiyonunda dejenerasyon varlığı düşünüldüğü halde çoğu vakada intraoperatif olarak tendonda da dejenerasyon varlığı saptanır.

Aşil tendonunun içindeki kalsifikasyon, fokal enflamasyon ve kalsifiye tendonun çıkıntısı yüzünden çok ağrılı olabilir. Topuğun yükseltilmesi, ayakkabının topuk konturunun yumuşatılması, açık arkalı ayakkabılar, aşil tendonu germe egzersizleri, kontras banyolar ve NSAID'ların kısa süreli kullanımını içeren konservatif tedaviler hemen hemen her zaman başarılıdır. Rüptür riski çok yüksek olduğundan, bu bölgede tendon içine steroid enjeksiyonu yapılmamalıdır. Nadir vakalarda hasarlı tendonun anteriorundan tendona yakın bir girişim ile kalsiyum depozitlerinin cerrahi eksizyonu gerekir. Çoğu vakada, aynı zamanda retrokalkaneal bursektomi ve kalkaneal osteotomi yapılmalıdır. Postoperatif dönemde dört hafta kısa bacak yürüme alçısı ve sonraki dört hafta boyunca yüksekliği tedricen azaltılacak olan 1 inçlik topuk yükseltilmesini içerir. Doğru da tendon üzerinden posterior giriş kullanılabilir ise de postoperatif dönemde ağrılı skar sorununa yol açabilir.

#### 4.2.5. SEVER HASTALIĞI (23,24):

Sever hastalığı ya da kalkaneal apofizit, gençlerdeki topuk ağrısının sık, ancak sıklıkla tanınamayan bir nedenidir. Fiziksel olarak aktif, kilolu çocuklar ve adolesanlarda *calcaneus*'un posterioruna lokalize ağrı ve hassasiyetin bir nedeni olarak ilk kez 1912 de J.W. Sever tarafından tanımlandı. Bazen topuğun Osgood-Schlatter hastalığı olarakta refere edilen bu hastalık, sekonder kalkaneal ossifikasyon merkezinde ortaya çıkan, çoğunlukla 6-8 yaşlarındaki çocuklarda görülen bir traksiyon apofizitidir.

Birkaç fragmanın sekonder kalkaneal ossifikasyon merkezi oluşturması ve sonunda *calcaneus*'un posterior sınırında vertikal yönde C şeklinde büyüme plağı oluşması ile sonuçlanır. Aşil tendonunun *calcaneus*'un



posterior ve inferior yüzü üzerine yapışması nedeni ile, vertikal olarak oryante olmuş olan epifiz *gastrocinemius* kontraksiyonları sırasında güçlü makaslama kuvvetlerine maruz kalır. Hastalık, en sık büyümenin hızlandığı dönemin erken fazında ortaya çıkar. Epifizin *calcaneus*'un ana gövdesine kaynaması 12-15 yaşlar arasında olur.

Sever hastalığının etyolojisi anlaşılamamıştır, ancak epifizde anormal stres, ayağın biyomekanik anormallikleri ve mikrotravma ile sonuçlanan aşırı aktivite başlıca hazırlayıcı faktörlerdir.

Prepubertal dönemde kemiklerin büyüme hızı sıklıkla kas ve tendon büyüme hızından fazladır. Sonuç olarak topuk tendonunun fleksibilitesi (Aşil, Posterior tibial ve peroneal tendonlar) azalır ve ayak bileği dorsifleksiyonu  $10^\circ$  nin altında azalır. Çocukta konjenital ya da akkiz *triceps surae* kasalığı, plantar fasya gerginliği olabilir. Bu fleksibilite eksiklikleri de yüklenme ile kalkaneal apofizde ortaya çıkan anormal strese katkıda bulunabilir. Basketbol ya da jimnastikte ki sert topuk çarpmaları da tetikleyici olay olabilir.

Ön ayak varusu, hallux valgus, pes cavus ve pes planus gibi biyomekanik anormallikler sıklıkla sever hastalığına eşlik eder. Bu yapısal kusurlar topukta anormal kuvvetlerin ortaya çıkmasına neden olan zayıf şok absorpsiyonuna neden olabilir.

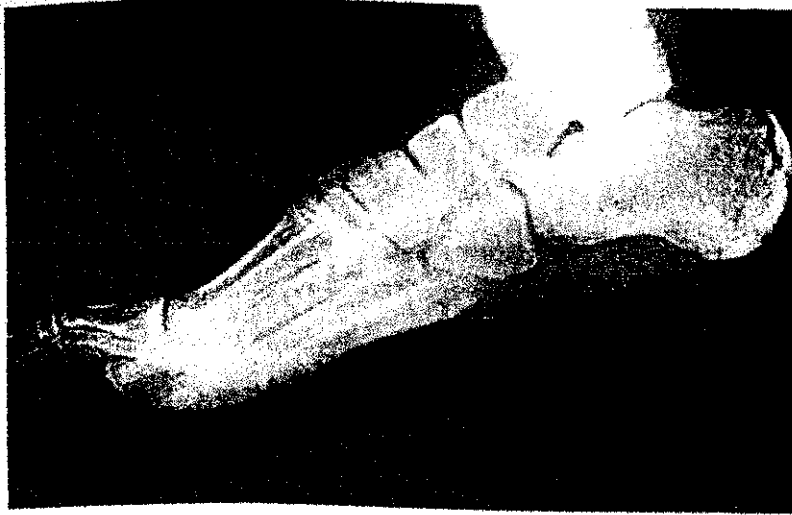Sonuç olarak, koşma ve futbol gibi tekrarlayıcı yüklenme gerektiren spordaki mikrotravma ve "overuse" sever hastalığı için en belirgin etyolojik faktörlerdir. Artmış atletik aktivitenin miktarı, süresi ve sıklığı gibi bütün boyutlar soruna katkıda bulunur.

Hasta hızlı büyüme çağındadır ve yeni bir spor ya da sezon ile başlayan sürekli ya da intermittan bir topuk ağrısından yakınıdır. Sabah kalktığında ağrı genellikle yoktur, aktivite ile artar ve istirahat ile rahatlar. Sert yüzeyler ve kötü kaliteli ayakkabılar semptomların şiddetlenmesine katkıda bulunur. Hasta topuğa direkt bir travma ya da yaralanma öyküsü olasıdır. Ağrı bazen hastanın atletik aktivitesini kısıtlayacak ve hatta koltuk değneği kullanmasını gerektirecek kadar şiddetli olabilir.

Muayene de ön ayak varusu, hallux valgus, pes cavus ya da pes planus gösterilebilir. Yürüyüş normal olabileceği gibi hasta aksayabilirde Parmak uçlarında durmak ağrılı şiddetlendirebilir (pozitif sever belirtisi).

*Calcaneus*'un posterior sınırında, aşil insersiyonunda ya da aşil insersiyonunun hemen önünde palpasyonla hassasiyet olabilir. Mediolateral kompresyon ya da sıkıştırma testi posterior *calcaneus*'un alt 1/3'ünde ağrı ortaya çıkarır. Ayak bileği dorsifleksiyonunda sıklıkla 10° den az bir kısıtlanma vardır.

Sever hastalığı radyolojik olarak teşhis edilemez. Radyolojik bulguların normal olabileceği de göz önüne alınarak apofizde fragmantasyon, skleroz ve dansite artımı sever hastalığını karakterize eder (Şekil 22). Apofiz birkaç ossifikasyon merkezinden geliştiği için fragmente görünüm normalde olabilir. Ossifikasyon merkezleri matur ise, birbirlerine kaynarak *calcaneus*'un postero-inferior kenarında C şeklinde büyüme plağı oluştururlar. Apofizin *calcaneus*'un gövdesine füzyonu 15 yaş civarında olur ve sonrasında sever hastalığı devam etmez.



Şekil 22: Sever hastalığında calcaneal apofizde dansite artışı, düzensizlik, fragmantasyon ve sklerozis gösteren röntgenogram. (Madden C.C., Mellion M.B. Sever's Disease and other Causes of Heel Pain in Adolescents. Am. Fam. Physician. Vol.54, No.6, 1996.)

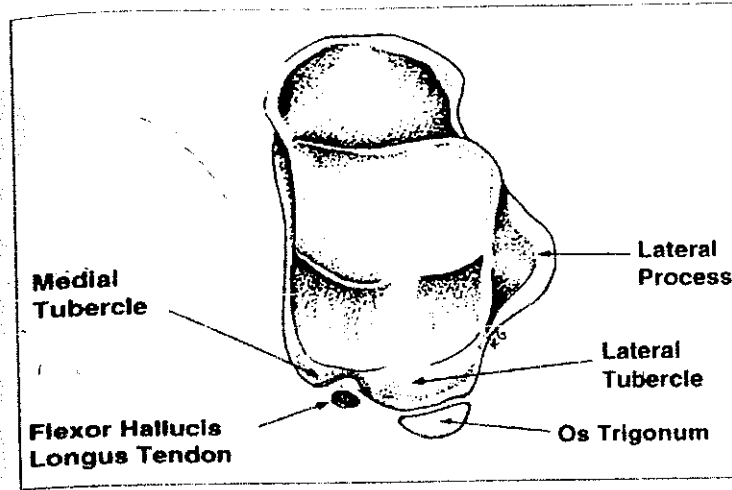
Tedavide, başlangıçta aktivite kısıtlaması, buz uygulama, topuk yükseltme, germe ve güçlendirme egzersizler önerilir. Şiddetli vakalarda analjezik önerilebilir. Yumuşak tabanlı ayakkabılar giyilmesi ve çıplak ayakla yürümeme önerilir. Eğer semptomlar aksamaya neden olacak kadar şiddetli ise koltuk değneği önerilebilir. Dirençli vakalarda 2-4 haftalık kısa bacak alçısı uygulamak gerekebilir. Semptomlar genellikle tedavinin başlangıcında bir-iki hafta sonra ya da 2 ay sonra rahatlar. Uygun tedavi ile vakaların çoğu tamamen düzelir.

#### 4.2.6. OS TRİGONUM SENDROMU (25):

Posteriyör talar proçesin lateral tüberkülündeki patolojilerden kaynaklanan semptomlar *os trigonum* sendromu olarak tanımlanır. Tekrarlayıcı mikro travma ve kronik enflamasyon sonucu lateral talar tüberkül ile *os trigonum* arasındaki kartilajinöz sinkondrozda gelişen bozukluk ağrıya neden olabilir. Diğer etyolojik nedenler; *trigonal* proçes fraktürü, *flexor hallucis longus* tenosinoviti, posterior tibiotalar impingement, ve intra-artiküler loose body dir. *Os trigonum* sendromu tanısal zorlukları olan bir semptomlar kompleksidir.

Semptomatik *os trigonum*; *os trigonum* sendromu, talar kompresyon sendromu, posterior ayak bileği "impingement" sendromu gibi değişik bir çok isimle anılır. Semptomlar ayak bileği sertliği ile beraber rekürren ya da kronik ağrı, hassasiyet ve ayak bileği posteriorundaki yumuşak doku şişliğidir. Bale, futbol, amerikan futbolu ve iniş aşağı koşma gibi aşırı plantar fleksiyon ile sonuçlanan aktiviteler posterior tibianın karşısındaki kapsüler yapılar ve komşu yumuşak dokularda kompresyona neden olabilir. Tekrarlayıcı sıkışmalar ile yumuşak dokularda belirgin kalınlaşma ve fibrozis ile sonuçlanan enflamatuvar değişiklikler gelişir. Beraberinde *flexor hallucis longus* tenosinoviti de olabilir.

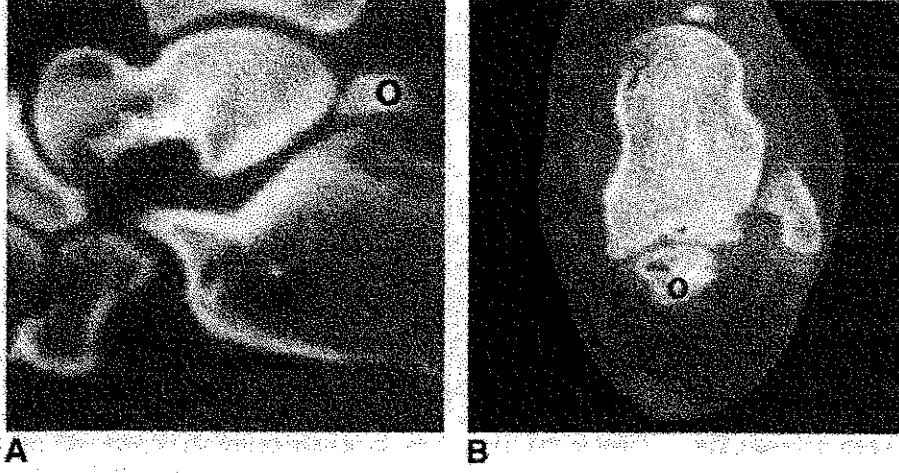
*Os trigonum*, *talus*'un posterior kısmının kartilajinöz bir çıkıntısından geliştiği için sekonder ossifikasyon merkezinin bir analogudur. Bu kemik ile *talus* arasında, aksesuar naviküler ile naviküler tüberkül arasındakine benzer bir sinkondroz vardır. *Os trigonum*, 7-13 yaş arasında ossifiye olmaya başlar ve genellikle trigonal (Stieda) proçesi oluşturmak üzere bir yıl içinde ossifiye olarak *talus* ile birleşir. Hastaların % 7-14'ünde sıklıkla bilateral olarak ayrı bir kemik olarak kalabilir. *Os trigonum* her ne kadar sekonder ossifikasyon merkezinin füzyonunda bir bozukluktan kaynaklanırsa da, bazen ossifiye olmuş tüberkülün kırığından (Shepherd kırığı) ayırt etmek imkansız olabilir. *Os trigonum*'un genellikle anterior, posterior ve inferior olmak üzere üç yüzü vardır. Anterior yüz önceden tanımlanan sinkondroz ile lateral tüberküle bağlıdır. Inferior yüz posterior subtalar eklemden *calcaneus* ile eklemleşebilir. Posterior yüz nonartikülerdir. Ancak, özellikle posterior talofibular ve posterior talocalcaneal ligamentler gibi kapsüloligamentöz yapılar için bir yapışma yeri görevi görür. *Flexor hallucis longus* tendonu *os trigonum*'a göre daha medialde ve medial tüberkül ile daha büyük olan lateral tüberkül arasında yerleşir (Şekil. 23) Bu tendonun zorlamalı olarak kullanıldığı aktiviteler *os trigonum* üzerinde sürekli bası oluşumuna neden olarak tenosinovit gelişimi ile sonuçlanabilir.



Şekil. 23: Talus'un superior görüntüsünde os trigonum ile flexor hallucis longus tendonu arasındaki yakın ilişki görülmektedir. (Karasick D., Schweitzer M.E. The Os Trigonum Syndrome: Imaging Features. Am. J. Roentgenol. 166 (1), 1996)

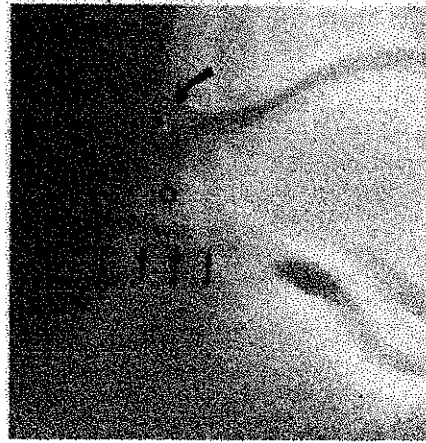Ayağın zorlamalı plantar fleksiyonu posterior *tibia* ve *calcaneus* arasında talar kompresyona neden olabilir ve sonuçta trigonal process de bir kırık ya da sinkondrozda ayrılma oluşur. Ayak bileğinin aşırı dorsifleksiyonu ise posterior talofibular ligamentin gerginliğini artırarak lateral tüberkülü koparabilir. Fizik bakıda, plantar fleksiyona direnç uygulanmasıyla ya da başparmağın dorsifleksiyonu ile ağrı daha da belirginleşir. Hassasiyet, aşil tendonunun anteriorunda ve *talus*'un posteriorunda ortaya çıkar. Kronik vakalarda medial ve lateral tüberkül arasındaki fibroosseoz kanalda *flexor hallucis longus* tendonunun fibrozisi sonucu başparmak hareketinde sınırlanma gelişebilir.

Konvansiyonel grafilerde genellikle triangular olmasına rağmen, yuvarlak ya da oval de görülebilir. Genellikle soliter ve 1 cm den küçüktür, bazen bipartite ve hatta multipartite olabilir. Sınırları düz ya da testere dişi gibi olabilir. Tekrarlayıcı mikrotravma nedeni ile sinkondrozun bir ya da her iki tarafında düzensizleşme gözlenebilir. Süregelen "impingement" ile kemik fragmanda ya da lateral tüberkülde hipertrofi gelişebilir. Kronik kondroosseoz hasar *talus* ile *os trigonum* arasında *synchondrosis*'in her iki tarafında kistik ve sklerotik değişiklikler ile sonuçlanabilir. Bu değişiklikler, CT ile akut fraktürden ayırt edilebilir (Şekil. 24).

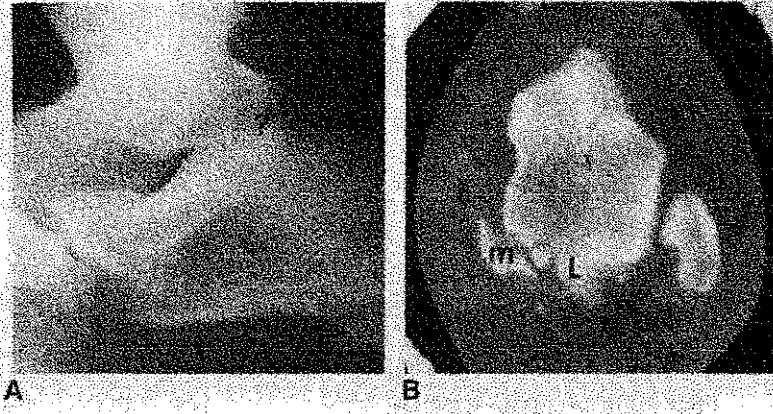


Şekil 24: A) Sagittal CT kesitinde büyük os trigonum (O), B) Aksiyel kesitte sinkondrozda belirgin dejeneratif değişiklik, subkondral kist ve remodeling. (O) os trigonum (Karasick D., Schweitzer M.E. The Os Trigonum Syndrome: Imaging Features. Am. J. Roentgenol. 166 (1), 1996)

Posterior ayak bileği “impingement” ağrısı, büyük bir *os trigonum*'un neden olduğu posterior kemik bloğu, büyük bir talar posterolateral trigonal (stieda) proçes ya da subtalar eklem posterior komşuluğunda *calcaneus* sırtındaki bir çıkıntı nedeniyle olabilir (Şekil.25). Kronik impingement'in tersine güçlü bir plantar fleksiyon ve pronasyon *talus*'un birleşik trigonal proçesinde bir kırık ya da *talus*'un posterior talar proçesinin lateral tüberkülü ile *os trigonum* arasındaki sinkondrozda bir hasar ile sonuçlanabilir (Şekil. 26).



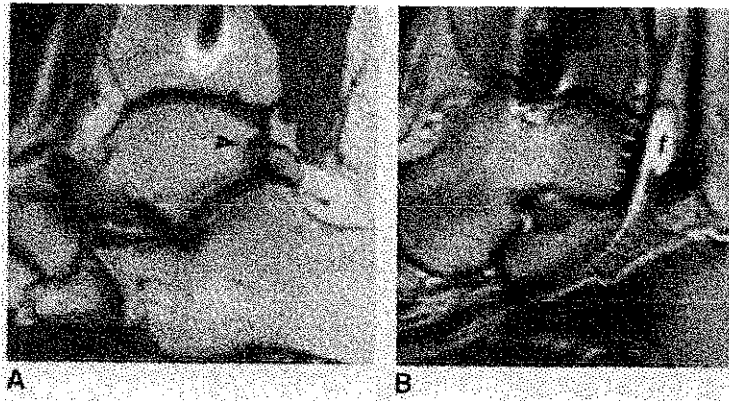
Şekil 25: Ağrılı ayak bileği plantar fleksiyonu olan bir hastanın radyogramında calcaneusun dorsal projeksiyonunda os trigonumla eklemleşen, mekanik bloka neden olan büyük bir kemiksi yapı görülmekte. (Karasick D., Schweitzer M.E. The Os Trigonum Syndrome: Imaging Features. Am. J. Roentgenol. 166 (1), 1996)



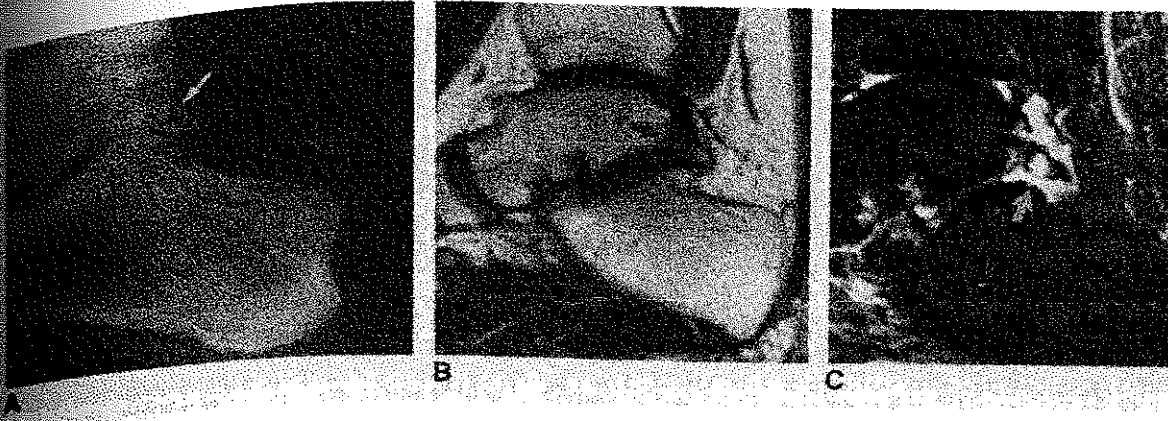**Şekil 26:** Zorlanmalı bir flexion yaralanması olan hastada A) Lateral grafide büyük bir os trigonumu düşündüren yapı. B) Axial CT kesitinde ise bunun talusun lateral ve medial tüberküllerinin kırığı olduğu görülmektedir. (Karasick D., Schweitzer M.E. The Os Trigonum Syndrome: Imaging Features. Am. J. Roentgenol. 166 (1), 1996)

*Os trigonum* bölgesinde artmış tutulum ile semptomatik *os trigonum* ve kaynamamış posterior proçes kırıklarını göstermede technetium kemik sintigrafisinin yardımcı olduğu bildirilmiştir. Normal bir sintigrafi bu tanıları görsel olarak elemine ettirir.

MRG, *os trigonum* ve lateral talar proçes arasındaki sıvıyı görüntüleyerek, kartilajinoz sinkondrozdaki hasarı gösterebilir. (Şekil.27). Sinkondrozu ya da *os trigonum* ile komşu *calcaneus*'u ilgilendiren dejeneratif eklem değişiklikleri ile ilişkili *flexor hallucis longus* tenosinoviti, hatta sıklıkla da stenoz saptanabilir (Şekil.28). Posterior subtalar eklem ya da posterior ayak bileği kapsülünde sinovyal osteokondromatozis lokalize olabilir.



**Şekil 27:** A) Sagittal T1 ağırlıklı resimde lateral talar tüberkül ile os trigonum arasındaki sinkondroza dejeneratif kistik değişiklikler, B) Sagittal T2 ağırlıklı resimde flexor hallucis tendon kılıfı içinde sıvı ve (f) bölgesinde mekanik obstrüksüyona bağlı stenozan sinovit görünümü (Karasick D., Schweitzer M.E. The Os Trigonum Syndrome: Imaging Features. Am. J. Roentgenol. 166 (1), 1996)



Şekil 28: A) Lateral grafide os trigonum da kistik değişiklikler, B) Sagittal T1 ağırlıklı MR görüntüsünde synchondrosis her iki tarafında dejeneratif değişiklikler, C) Sagittal short inversion time (T1) recovery de synchondrosis her iki tarafındaki kistler içinde ve os trigonum çevresinde sıvı birikimi (David Karasick, Mark E. Schweitzer. The Os Trigonum Syndrome: Imaging Features. Am. J. Roentgenol. 1996 Jan; 166(1): 125-129).

Lokal anestezi enjeksiyonu ile beraber artrografi, arka ayak ağrısının lokalizasyonunu doğrulamaya yardımcı olarak cerrahi planlamayı kolaylaştırır.

#### 4.2.7. SUBTALAR ARTROZ (7):

Klinikte nadir görülen topuk ağrısı nedenlerinden olan subtalar artrozun için en önemli etyolojik faktörler subtalar ve peritalar instabiliteler ile beraber travmalardır. Klasik patolojik *subtalar* klinik görünüm "peroneal spastik flatfoot sendrom" olarak bilinir. Subtalar eklemin herhangi bir komponentinde ortaya çıkan herhangi bir patoloji bu sendromu ortaya çıkarabilir. Ayak, kalça sinovitinde olduğu gibi spazm ve eksternal rotasyon ile sonuçlanan spastik bir valgus pozisyonu alır. Kotcamp (Cit.7), intraartiküler manometrik çalışmasında valgus pozisyonunda intraartiküler basınç minimal olduğundan, valgus pozisyonunu 'konforlu pozisyon' olarak tanımlamıştır. Ayrıca valgus pozisyonunda intraartiküler talokalkaneal ligament de gevşek bir durumdadır.

Hasta, özellikle yüklenmede anterolateral, bazende lateral malleolun altında posteromedialde ayak ağrısından yakınır. Antaljik bir topallama vardır. Hasta muayene masasında otururken ayak ve kalçalarını gevşek bırakması söylendiğinde normalde ayak equinovarus'a gitme eğiliminde iken etkilenmiş ayak istemsiz olarak nisbeten dorsifleksiyon ve valgusa gider. Peroneal tendonlar gergin görünür. Pasif subtalar hareket,

özellikle de inversiyon ağırlı ve kısıtlıdır. *Sinus tarsi* üzerinde derin palpasyon ile hassasiyet vardır. Sinusa lokal anestezi bir ajanın uygulanması sıklıkla semptomları azaltır. Direk radyografiler eklem aralığında daralma, osteolitik çukurluklar, subkondral skleroz ve kistler gibi dejeneratif değişiklikleri gösterebilir. Tanının sorun olduğu vakalarda CT ve MRG değerli tanısal yöntemlerdir. Tedavi subotalar ya da tripple artrodezdır.

## 5. TOPUK AĞRISININ TEDAVİSİ

Topuk ağrısının tedavisinde çeşitli konservatif ve cerrahi yöntemler önerilmiştir. Bunlar (26):

### 5.1. KONSERVATİF TEDAVİ YÖNTEMLERİ

#### 5.1.1. İstirahat

#### 5.1.2. Alçılama

#### 5.1.3. Medikal tedaviler

- Oral kortizon
- Lokal enjeksiyonlar
- Nonsteroid antiinflamatuarlar

#### 5.1.4. Ortozlar

- Topuk yükseltme
- Plantar bant
- Ayakkabı insertleri
- Ark desteği
- Lateral topuk yükseltmeleri
- Medial topuk yükseltmeleri
- Topuk yastıkları
- Sentral açıklığı olan topuk pedleri
- Ortozlar (Rijit / Fleksible)
- Gece splintleri
- Ayakkabı modifikasyonları

#### 5.1.5. Fizik tedavi yöntemleri

- Sıcak – soğuk uygulamaları

- Buz masajı
- Fizyoterapi
- Radyasyon tedavisi
- Germe ve güçlendirme egzersizleri
- İyontoforez

### 5.2. CERRAHİ TEDAVİ YÖNTEMLERİ

- Calcaneusun dirillenmesi
- Medial calcaneal neurectomy
- Calcaneus'dan plantar fasyanın gevşetilmesi
- Abductor hallucis'in gevşetilmesi
- Sinir tuzaklarının gevşetilmesi
- Calcaneusun rotasyonel osteotomileri
- Medial calcaneal tüberkülünün eksizyonu
- Spur eksizyonu
- Spur ve periost rezeksiyonu
- Endoskopik plantar fasyotomi



Topuk ağrısı tedavisinde önerilen konservatif tedavi yöntemleri oldukça çeşitlidir. Bazı özel durumlar için önerilen tedaviler hariç tutulursa bir çok konservatif tedavi seçeneği farklı durumların tedavisi için kullanılabilir. Uygulanacak konservatif tedavi yönteminin kolay, evde uygulanabilir, ucuz ve etkili olması beklenir. Bu beklentileri karşılayan ve sıklıkla tercih edilen yöntemler: İstirahat, nonsteroid antiienflamatuar ilaçlar, topuk cupları, topuk yastıkları, çeşitli ortoz ve insertler, kontrast banyolar, germe ve güçlendirme egzersizleri ve enjektabl steroid preparatlarıdır.

Çeşitli durumlar ve bunların tedavisi için önerilen konservatif tedavi yöntemleri daha önceden anlatıldığından daha çok konservatif tedavi yöntemlerinin beklenen etkilerinden söz edilecektir.

### 5.1.1. İstirahat:

Semptomları rahatlatmada biraz yardımcıdır. Bununla beraber tek başına istirahat ile semptomların gerilemesi aylarca ya da daha fazla zaman aldığından, hastalar istirahat önerilerine genellikle uymaz.

### 5.1.2. Alçılama:

Dirençli plantar fasciitis olgularında önerilmiş bir tedavi yöntemidir. Talusun nötral konumunda çevre eklem, ligament ve tendonlarda stres en az olacağından alçı bu pozisyonda yapılması önerilmiştir. Bazı yazarlar alçılamaı yararlı bulmazken; Tisdell ve Harper (Cit.27), çok sayıda konservatif tedavi yönteminin ortalama bir yıl uygulandığı ve başarısız kaldığı dirençli vakalarda alçı uygulaması ile % 50'nin üzerinde iyi sonuç bildirmişlerdir. Ayrıca Campbell ve Lawton (28), dirençli ya da şiddetli sever hastalığında da alçılama önermişlerdir.

### 5.1.3. Medikal tedaviler

#### Oral kortizonlar:

Sistemik etkileri nedeni ile kullanılmı günümüzde önerilmemektedir.

### **Steroid enjeksiyonları:**

Genellikle başlangıçta kullanılan konservatif tedavi yöntemlerine yanıt vermeyen hastalarda kullanılır. Önerilen bir ya da maksimum iki enjeksiyondur. Steroid preparatlarının yanlışlıkla topuk yağ dokusu içine enjeksiyonu yağ yastığında atrofiye neden olacağından hastanın yakınmalarında artmaya neden olabilir. Enjeksiyonun topuk medialinden plantar fasya orijinine doğru girilerek yapılması bu komplikasyonun sıklığını azaltabilir. Dasgupta ve Bowles (29), steroid enjeksiyon lokalizasyonunun saptanması için sintigrafi kullandıkları bir çalışmada maksimum izotop tutulumunun, maksimal hassasiyet saptanan noktanın biraz medialinde ve posteriorunda yer aldığını saptamışlar ve izotop tutulumunun maksimum olduğu bölgeye steroid enjeksiyonu uyguladıkları 15 hastanın hepsinde de sonuçları iyi olduğunu, yalnızca bir vakada bir yıl sonra nüks görüldüğünü bildirmişlerdir. Dasgupta ve Bowles sintigrafi kullanımının daha önce bir ya da daha fazla enjeksiyon yapılmış ancak başarısız olunmuş vakalara saklanması ve enjeksiyonun maksimum hassasiyet olan lokalizasyonun biraz posterioruna ve medialden girilerek yapılmasını önermişlerdir.

Sellman (30), muhtemel plantar fasciitis tanısı ile steroid enjeksiyonu yapılmış olan 37 hasta üzerinde yaptığı bir çalışmada 37 hastanın 3'ü ani yırtılma epizodu tanımlarken bütün hastalarda etkilenmiş tarafta palpable plantar fasya gerginliğinin azaldığını ve ayak izleri incelendiğinde sıklıkla etkilenmiş tarafta arkda düzleşme olduğunu göstermiş, hastalardan çoğu orijinal yakınmaları rahatlıkla yerini yeni ayak sorunlarına (dorsal ve lateral orta ayak ağrısı, şişlik, ayak zayıflığı, metatarsal ağrı ve metatarsal kırık) bıraktığını belirtmiştir. Ayrıca Gidumal ve Evanski (31), plantar fasciitis nedeni ile steroid enjeksiyonu yapılan bir hastada kalkaneal osteomyelit bildirmiştir.

### **Nonsteroid antiinflamatuvar ilaçlar:**

Değişik durumların tedavisinde en çok önerilen ve kullanılan tedavi yöntemidir. Yakınmaların aktif olduğu dönemde inflamatuvar yanıtı azaltmak ve hastanın semptomlarını baskılamada yararlıdır. Genellikle 7-10 günlük bir uygulama önerilir. Furey (Cit.27), fenilbutazon ile % 71 başarı bildirmişlerdir. Bir başka çalışmada Wolgin ve arkadaşları (26), nonsteroid antiinflamatuvar ilaçlarla % 76 başarılı sonuçlar alındığını bildirmişlerdir.

#### 5.1.4. Ortozlar

##### Topuk yükseltme:

Özellikle posterior topuk ağrılarında aşil tendonu insersiyonunda stresi azaltmak amacıyla kullanılır. Ayrıca plantar topuk ağrılarında ağırlık merkezini ön ayağa kaydırarak semptomların rahatlamasına yardımcı olur. Plantar topuk ağrısı tedavisinde kullanılan ayakkabı insertlerinin bir çoğu beklenen biyomekanik yararlar yanında topuğu yükselterek de tedaviye yardımcı olurlar.

##### Plantar bant:

Lateral epikondilit bantlarındaki mantıktan hareketle plantar fasyanın orijinindeki stresi azaltmak için geliştirilmiş bir yöntemdir. İzole plantar fasciitis ve *subcalcaneal* ağrılarda bazen yararlı olabilir.

##### Ayakkabı insertleri:

Değişik amaçlarla çok çeşitli ayakkabı insertleri kullanılır. Temel amaç; ayağın biyomekanik sorununu gidermek ve topuğun yük dağılımını değiştirerek ağrının maksimal olduğu topuk kısımlarını yükten kurtarmak olarak özetlenebilir. Tipik olarak pes planus ve parsiyel pronasyonu düzeltmek için kullanılırlar. Bu sayede yürüme sırasında *plantar fascia* daki tensiyon azaltılır. Campbell ve Inman tarafından tanımlanan UCBL ortozu ön ayağı adduksiyon ve arka ayağı inversiyon pozisyonunda tutarak arka yükselten klasik bir biyomekanik cihazdır. Literatürde tanımlanan bir çok ortoz, yürüme sırasında arka ayağın fonksiyonel inversiyonunu sağlayan medial arka ayak desteğine sahiptir. Total kontakt ortozlar genellikle daha yumuşak materyallerden yapılır ve oluşan kontakt güçlerden ayağı ve topuğu korumak ve ağırlığı dağıtmak için dizayn edilmiştir. Bu tip ortozlar genellikle pes cavus gibi daha rijit ayaklarda kullanılır.

##### Gece splintleri:

Birçok çalışmada topuk ağrılı hastaların önemli bir kısmında ayak bileği dorsifleksiyonunda belirgin sınırlanma olduğu gösterilmiştir. Bu birçok yazarı topuk ağrısından ayak bileği çevresi kaslarındaki imbalansın da sorumlu olabileceği düşüncesine yöneltmiş ve kaslardaki gece gerginliğini

önlemek için 5° dorsifleksiyonda gece splintlerinin kullanımı önerilmiştir. Wapner ve Sharkey (Cit 3,27), gece splintleri ile inatçı plantar fasciitisli 14 olgunun 11'inde semptomların gerilediğini göstermiştir.

### **Ayakkabı modifikasyonları:**

Özellikle sporcularda, topuk ağrısının önemli bir kısmının uygun olmayan spor ayakkabılarının kullanımından kaynaklandığı bilinmektedir. Özellikle ülkemiz gibi az gelişmiş ve henüz birçok konuda standartların belirlenmediği ve denetlenmedi ülkelerde ayakkabıdan kaynaklanan sorunlarla sıklıkla karşılaşılması muhtemeldir. Sporcularda uygunsuz ayakkabılarla antrenmandan kaynaklanan sorunlar uygun ayakkabıların kullanımı ile önlenbilir/ortadan kaldırılabilir. Bunun dışında özellikle Haglund sendromunda daha yüksek ve yumuşak konçlu ayakkabılar, plantar topuk ağrısında şok absorpsiyonunu artırmak için tenis ayakkabıları gibi yumuşak tabanlı ayakkabıların kullanımı yüksek ve ince topuklu ayakkabılardan kaçınılması konservatif tedavinin bir parçasıdır.

### **5.1.5 Fizik tedavi**

#### **Sıcak soğuk uygulamaları (kontrast banyolar):**

Topuk bölgesindeki enflamasyonu baskılamak amacıyla önerilir. Kontrast banyo uygulamasına her zaman soğuk ile başlanıp, soğuk ile bitirilir. Hastaya periyodik olarak yaklaşık 3 dakika soğuk, ardından 15 saniye kadar sıcak uygulaması, bu tedavinin her seansta yaklaşık 20 dakika kadar sürdürülmesi önerilir.

#### **Buz masajı:**

Lokal olarak enflamasyonun baskılanması amaçlanır. Bir çalışmada buz uygulaması hastaların % 23'ünde orta derecede yarar sağlarken sadece % 4.5'inde mükemmel olarak değerlendirilmiştir.

### **Fizyoterapi:**

Fizyoterapide, rehabilitasyon, ultrason, girdap banyosu gibi yöntemler kullanılırsa da Baxter ve Thigpen (5), germe ve güçlendirme egzersizleri dışındaki yöntemleri yararlı bulmamıştır. Basford ve arkadaşları (32), plantar fasit tedavisinde düşük yoğunluklu lazer tedavisi konusunda yaptıkları kontrollü bir çalışmada; düşük yoğunluklu lazer tedavisinin plantar fasitte yararlı olmadığını saptamışlardır. Gudeman ve ark. (33), plantar fasciitis de % 0.4 deksametazon iyontoforez tedavisini araştırdıkları çift kör bir çalışmada deksametazon ile iyontoforez uygulanan gruptaki hastalarda iki haftanın sonunda sonuçlar plasebo grubundakinden belirgin şekilde iyi iken tedavinin kesilmesinden bir ay sonra her iki grup arasında belirgin bir fark olmadığını saptamışlar ve iyotoforezi sadece akut olarak rahatlama elde edilmesi gereken çok aktif hastalar ve atletler için önermişleridir.

### **Radyasyon tedavisi:**

Dirençli plantar topuk ağrılarının tedavisi için önerilen bir tedavi yöntemidir.

### **Posterior tibial ve peroneal, topuk tendonu güçlendirme ve germe egzersizleri:**

Topuk ağrılı hastaların birçoğunda gözlenen ayak bileği dorsifleksiyonundaki eksiklik, bir çok yazarın ilgisini çekmiş ve ayak bileği çevresi kaslarındaki imbalansın topuk ağrısının bir nedeni olarak değerlendirilmesine yol açmıştır. Bu düşünceden hareket ile tedavide germe ve güçlendirme egzersizleri önerilir. Wolgin ve ark. (26), germe ve güçlendirme egzersizleri ile % 83 başarılı sonuçlar bildirirken, Davis ve ark. (34), en etkili konservatif tedavi yöntemi olarak nitelendirmişlerdir.

Tablo 1. Wolgin ve arkadaşlarının 100 hastalık serisinde hastaların konservatif tedavi yöntemlerinin yararlılığı hakkındaki değerlendirmeleri (26).

HANGİ KONSERVATİF TEDAVİ YÖNTEMİ İYİSİ?	SUBJEKTİF BAŞARI ORANI
Aşıl / plantar fasya germe	29
İstirahat	25
El yapımı topuk yastıkları	22
Ayakkabı şeklini değiştirme	14
Nonsteroid antiinflamatuvar ilaçlar	11
Sert ortozlar	5
Enjeksiyonlar	4
Plantar bant	2
Sıcak / soğuk uygulama	1
Gece splinti	1

## 5.2. CERRAHİ TEDAVİ YÖNTEMLERİ:

Topuk ağrısı hastaların çoğunda konservatif yöntemlerle başa çıkılabilecek bir sorun olmakla beraber, 12 ay ya da daha uzun süreli konservatif tedaviye yanıt vermeyen hastalarda cerrahi tedavi seçeneği göz önünde bulundurulmalıdır. Ancak cerrahi tedaviye karar vermeden önce hastanın uygun bir konservatif tedavi gördüğünden emin olunmalıdır. Baxter ve arkadaşlarına göre (5), topuk ağrısı yakınması olan 15-20 hastadan biri

cerrahi gerektirirken Karr'a göre (3), hastaların % 95'inde konservatif tedavi yöntemleri başarılıdır.

Topuk ağrısı tedavisi için ilk cerrahi tedavi 1910 da Griffith (Cit.3), ve 1938 de Steindler ve Smith (Cit.3,5), tarafından tanımlanan basit spur eksizyonudur. Steindler ve Smith tamamında topuk spuru olan 22 hastanın 16'sına basit spur eksizyonu uyguladılar. 7 hastada sonuç iyiiken 9 hastada ya hafif düzelme vardı ya da hiç düzelme olmadı. Ayrıca 8 hastaya aşil tendon uzatması ile beraber kompleks *calcaneal* rotasyonel osteotomi uyguladılar. Ancak bu girişim oldukça şiddetli ağrıya neden olmaktadır.

1951 de Michele ve Kruegar (Cit.5), yük dağılımındaki bir bozukluğa bağlı *calcaneal* irritasyonun ya da akut bir ayak yaralanmasının sıklıkla topuk ağrısına neden olan bir faktör olduğunu düşündüler. Cerrahi eksplorasyonlarında eksostoz üzerinde küçük ve kalınlaşmış bir bursal yapının varlığını tanımladılar. Spur ve *calcaneus*'un tabanında daha düz bir yürüyüş yüzeyi oluşturmak için bir düzeltme osteotomisi önerdiler. Bu prosedür ile oldukça iyi sonuçlar bildirmişlerdir.

1957 de Du Vires (Cit.3,5,35,36), longitudinal ark *calcaneal* pitch'i değiştirecek kadar deplase olmadıkça, spur yük taşıyan bir nokta ya da vertikal bir çivi halini almadıkça spurun asemptomatik olacağını savundu. Konservatif tedaviye rezistan 50 hastada klasik medial yaklaşımla basit spur eksizyonunun sonuçlarını yayınladı ki, hepsinin de sonuçları iyiydi.

1972 de Snook ve Chrisman (Cit.5,35,36), kalkaneal tüberkül üzerindeki yağ yastığının incelmesinin şok absorpsiyonunda azalma ve kalkaneal tüberkülün özellikle medial kısmında yüklenmede artışa neden olduğunu savundular. Medial *calcaneal* tüberkülün anterioru ile beraber spur eksizyonunu içeren bir cerrahi prosedür tanımladılar.

1974'de Hassab ve El-Sherif (Cit.36), 1985'de Jay (Cit. 36), diğer birçok yazar tarafından spekülatif bir yaklaşım olarak değerlendirilen; intraosseos basıncı azaltmak için *calcaneus*'un drilling ile dekompresyonunu önerdiler. Hassab ve El-Sherif (Cit.36), *calcaneus*'un dirillenmesi ile 63 hastanın 62'sinde mükemmel sonuç bildirdiler.

Furey, Lester ve Buchanan (Cit.3), *calcaneal* tüberkülün anteriorundan orijin alan yapıların serbestleştirilmesi ile ağrıda mükemmel azalma bildirdiler.

1960 da Kopell ve Thompson (Cit 5), posterior tibial sinirin medial ve lateral plantar ve kalkaneal dallarının sıkışmasının topuk ağrısının bir nedeni olduğunu vurguladılar. Kalkaneal dallar üzerine direkt travmanın bir çok topuk ağrısının temelinde yatan nedeni olduğu kuramını ileri sürdüler. Bu dalların *abductor hallucis* kasının altındaki kalın fibröz açıklıklarda sıkıştığını ve hiperpronasyonun bu yapıları daha da gerginleştirdiğini düşündüler.

1963 de Tanz (Cit.5), spur eksizyonu sırasında topuk ağrısı ile ilişkili olabileceğini tahmin ettiği derin bir calcaneal dala dikkat çekti. Hastalarında sıklıkla hassas olan medial *calcaneal* tüberkülün hemen anterioruna kadavralarda çini mürekkebi enjeksiyonu yaparak ardından diseksiyon uyguladığında; *calcaneal* sinire ait büyük ve derin bir dal buldu. Bu sinir ve ona eşlik eden vasküler yapıların *tuber calcanei* seviyesinin aşağısından ve *plantar fascia*'nın altından geçtikten sonra laterale döndüğünü tanımladı. Sinirin travmaya açık, spur tarafından, ödem ya da venöz genişlemeyle sıkışabileceğini belirtti. Cerrahi girişimler sırasında bu sinirin kolayca parçalanabileceğini, bununda bazı cerrahi prosedürlerin başarısının asıl nedeni olabileceğini belirtti.

1981 de Przulucki ve Jones (Cit.5,36), bu sinirin Tanz'ın tanımladığı gibi calcaneal değil, lateral plantar sinirin bir dalı olduğunu ve primer olarak *abductor digiti quinti*'yi innerve ettiğini buldular. Bu sinirin histolojik incelemesinde perinöral fibrozis ve hipertrofi varlığını gösterdiler ve bunun bir tuzak nöropatisinin kanıtı olduğuna inandılar. Spur eksizyonu, plantar fascial release ve bu sinirin identifikasyonu ve çıkarılması ile kombine prosedürü uyguladıkları üç vakada tam iyileşme elde ettiler.

1984 de Baxter ve Thigpen (5), dirençli topuk ağrısı olan 26 hastanın 34 topuğunda lateral plantar sinirin *abductor digiti quinti*'ye giden dalının serbestleştirilmesi, gerekli ise büyük spurların eksizyonu, medialden kısmi plantar fascial release ve *abductor hallucis* release; eğer sinir bulunamamışsa *abductor hallucis* release ve kısmi plantar fascial release uygulamışlar, 34 topuğun 28'inde (% 82) mükemmel, 4'ünde orta ve 2'sinde de kötü sonuç elde ettiklerini bildirmişlerdir. İzole nöroliz uyguladıkları vakaların tümünde mükemmel sonuçlar bildirdiler.

1992 de Baxter ve Pfeffer (37), lateral plantar sinirin birinci dalının izole nörolizi ile 53 hastanın 69 topuğunun 57'sinde (% 83) iyi ya da mükemmel sonuçlar bildirdiler.



Son yıllarda plantar topuk ağrısı tedavisinde popüler bir metod olan endoskopik plantar fasyotomi ile oldukça başarılı sonuçlar bildirilmiştir. Bu prosedür sadece plantar fasya orijininde enflamasyona sekonder gelişen kronik plantar topuk ağrılarında endikedir. Endoskopik plantar fasyotomi için çeşitli teknikler tanımlanmıştır. Orijinal olarak tanımlanan teknik endoskopik karpal tünel release için tanımlanan tek portal tekniğinin benzeridir. Daha sonraları tanımlanan iki portal teknik daha küçük kesi ve daha az yumuşak doku diseksiyonu gerektirdiğinden tercih edilir. Kadavra çalışmalarında endoskopik plantar fasyotominin birçok potansiyel tehlikesi olduğu saptanmıştır. İki portal teknikte kesilerin sural ve tibial sinirin terminal dallarına yakınlığı, iyatrojenik sinir yaralanmaları için potansiyel bir tehlikedir. Fasyal orijinin medial ve lateral bantlarının transvers kesitleri farklılıklar gösterebildiğinden, total plantar fasyotomiye endoskopik olarak yapmak daha kolayken, parsiyel fasyotomide yetersiz ya da fazla gevşetme riski mevcuttur. Komplikasyonlar: ameliyattaki teknik hatalar ya da yanlış endikasyon nedeni ile preoperatif dönemdeki semptomların devam etmesi, plantar fasyanın total gevşetilmesine bağlı postoperatif dönemde midtarsal, kalkaneokuboid ya da lateral subtalar alanlarda gelişen ağrı yakınması, bazı hastalarda fasyotomi sonrası plantar fasya üzerinde nodüler şişlikler gelişmesi, sinir yaralanmaları, enfeksiyon, hematom, hipertrofik skar gelişimi, *calcaneus* kırıkları ve osteomyelit olarak sıralanabilir.

Kinley ve ark. (36), 92 hastanın 76'sına endoskopik, 26'sına açık plantar fasyal release uygulayarak yaptıkları karşılaştırmalı çalışmada; endoskopik teknik uygulanan hastalarda erken postoperatif ağrının daha az olduğunu ve bu hastaların açık cerrahi uygulanan hastalardan dört hafta önce düzenli aktivitelerine dönebildiklerini ve daha az postoperatif cerrahi komplikasyon ortaya çıktığını bildirmişlerdir. Barrett ve ark. (38), 652 vakalık çok merkezli bir çalışmada endoskopik plantar fasyotomi uygulanan hastaların postoperatif 7. Günde % 77'si (499 vaka) normal ayakkabı kullanmaya başladıklarını, 21. Günde % 87'sinin (565 vaka) preoperatif dönemde olandan daha az ağrısı olduğunu ve 53 vakada (% 8) postoperatif komplikasyonların varlığını bildirdiler. Genel değerlendirmede ise hastaların 633'ünde (% 97) topuk ağrısı yakınmasındaki iyileşme mükemmel olarak değerlendirildi. En sık görülen postoperatif komplikasyonlar: kalkaneokuboid / midtarsal eklem ağrısı (25 vakada) ve topuk ağrısının devam etmesiydi (19 vakada).

Endoskopik plantar fasyotominin popülerite kazanması nedeni ile, bu tekniğin yaygın kullanımı sinir yaralanmalarında artış riskini de beraberinde getirmiştir. Bu nedenle American Orthopedics Foot and Ankle Society topuk cerrahisi konusunda aşağıdaki önerilerde bulunmuştur:

### AOFAS'ın endoskopik ve açık cerrahi için önerileri (27):

1. Minimum 6, bazen de 12 ay süre ile konservatif tedavi uygulanmalıdır.
2. Hastaların % 90'ından fazlası 6-10 ay içerisinde konservatif tedaviye yanıt verir.
3. Kalan hastalar için cerrahi planlanıyorsa cerrahi öncesi hastalar bir kez daha değerlendirilmelidir.
4. Endoskopik ya da açık bir prosedür endike ise hastalar komplikasyonlar ve riskler konusunda uyarılmalıdır.
5. Sinir kompresyonu fasya ya da kemik ağrısı ile birlikte ise endoskopik ya da kapalı bir girişime kalkışılmamalıdır.
6. AOFAS konservatif yöntemleri denenmeden önce cerrahi prosedürü önermemektedir.
7. Konservatif tedavi başarısız olmuşsa AOFAS güvenilir, dikkatli planlanmış bir cerrahi prosedürlerin uygulanmasını savunur.
8. Topuk ağrısı tedavisinde sonuçlar değişmiyorsa AOFAS maliyetin sınırlanmasını savunur.
9. AOFAS custom ortezler ve fizik tedavi önerilmeden önce topuk padleri, ilaç tedavisi ve stretching egzersizleri önerir.
10. Bu öneriler ortopedistlere bir tedavi planını dikte etmek amacıyla değil; bir kılavuz olarak tasarlanmıştır.

## MATERYAL VE METOD

Eylül 1994 ile Temmuz 1998 tarihleri arasında Akdeniz Üniversitesi Tıp Fakültesi Hastanesi Ortopedi ve Travmatoloji polikliniğine topuk ağrısı yakınması ile başvuran ve yaşları 9 ile 72 (ortalama: 43.8 yıl) arasında değişen 101'i kadın 31'i erkek 132 hasta çalışmamıza dahil edildi. Hastaların ilk sorgulama ve fizik bakıları poliklinikte görevli değişik hekimler tarafından yapıldı. İlk sorgulamada, hastaların yaş, cinsiyet, meslek, boy, kilo, sportif aktiviteleri, yakınmalarının süresi, niteliği, eşlik eden semptomlar, önceki tedaviler ve sistemik sorunları sorgulanarak çalışmamız için önceden hazırlanmış olduğumuz topuk ağrısı değerlendirme formlarına kaydedildi. İlk muayenede major ayak deformiteleri, ağrının lokalizasyonu ve özellikleri, nörolojik ve vasküler değerlendirme yapılarak kaydedildi. Her iki ayağın basarken AP, Lateral ve 45° medial oblik grafipleri istenerek hastalar major ayak deformiteleri, epin kalkanei, insersiyonel aşıl kalsifikasyonu, Haglund deformitesi, osteoporoz, litik-destrüktif lezyonların varlığı araştırıldı. Ayrıca ayırıcı tanı açısından (tümör, enfeksiyon, vb.) sorun olan hastalarda CT scanning ve Tc 99m kemik sintigrafisi yapıldı. Özellikle bilateral topuk ağrısı yakınması olan hastalar serolojik testler ve HLA-B27 testi ile değerlendirildi.

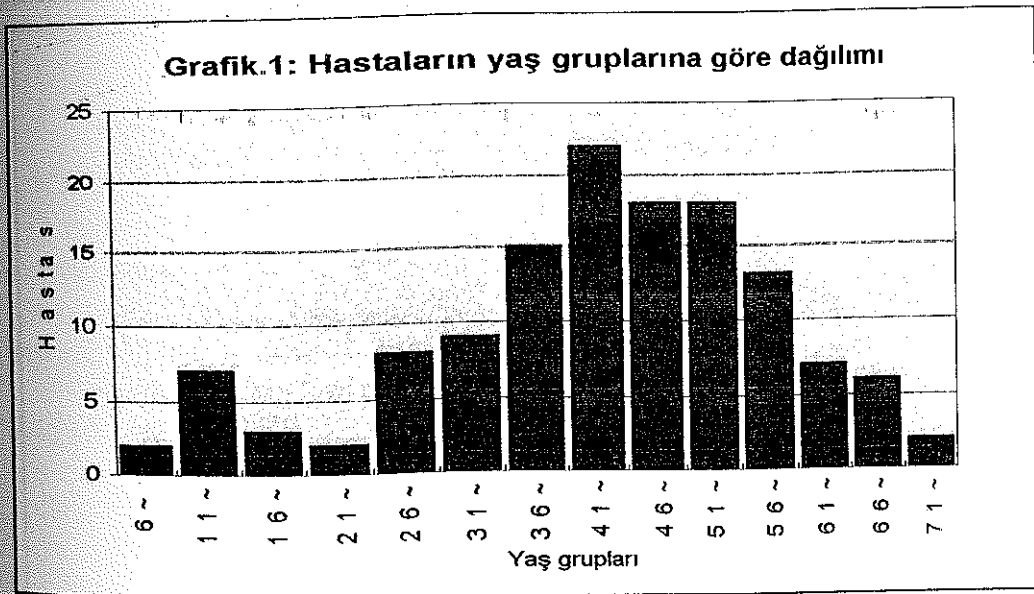
Ankilozan spondülit, Reiter sendromu, Behçet hastalığı, psöryatik artrit, gut, sarkoidoz, diyabetik nöropati, L5 – S1 radikülopatileri, topuk bölgesine direkt travma öyküsü olan hastalar çalışmamıza dahil edilmedi.

## BULGULAR:

Eylül 1994 ile Temmuz 1998 tarihleri arasında, Akdeniz Üniversitesi Tıp Fakültesi Hastanesi Ortopedi ve Travmatoloji polikliniğine topuk ağrısı yakınması ile başvuran, yaşları 9 ile 72 (ortalama: 43.8 yıl) arasında değişen 101'i kadın 31'i erkek 132 hastanın 182 topuğu çalışmamıza dahil edildi.

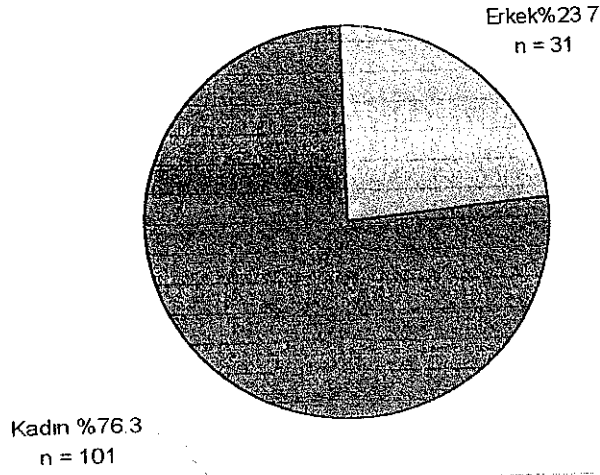
Kliniğimize topuk ağrısı yakınması ile başvuran, 132 hastanın; 48'inde sağ, 48'inde sol olmak üzere 82'sinde (% 62) unilateral 50'sinde (% 38) bilateral topuk ağrısı yakınması mevcuttu.

Topuk ağrısı ile başvuran hastaların yaş gruplarına göre dağılımı grafik.1 de gösterilmiştir. Grafikte de görüldüğü gibi topuk ağrısı 36-40 yaş grubunda artmaya başlamakta, 41-45 yaş grubunda pik değerlerine ulaşmakta, 55-60 yaş dan sonra azalmaya başlamaktadır.



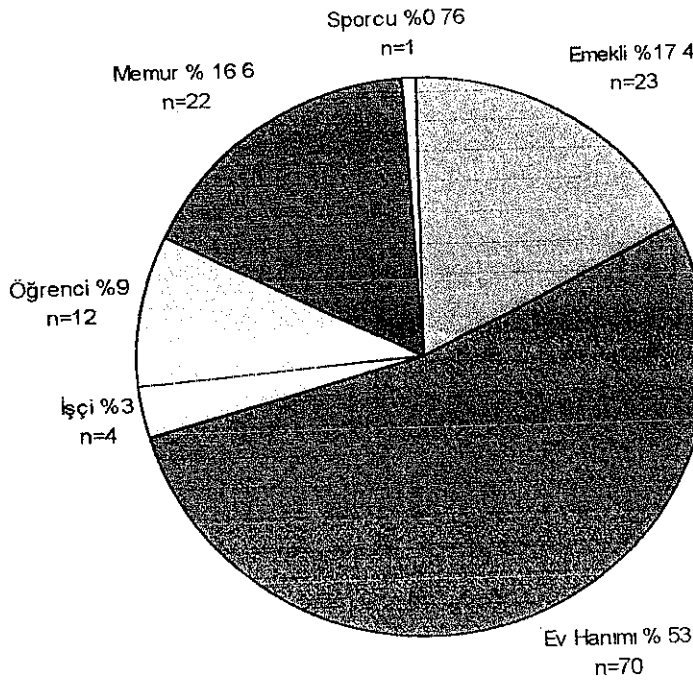
31'i erkek 101'i kadın olan 132 hastanın dağılımı Grafik. 2 de gösterilmiştir.

**Grafik.2: Hastaların cinsiyetlerine göre dağılımı**

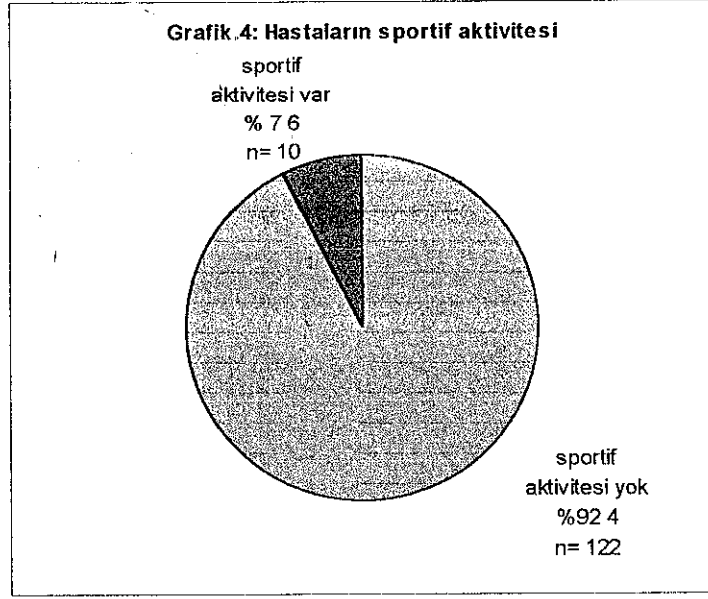


Hastaların meslek gruplarına göre dağılımı incelendiğinde 132 hastadan 70'i (% 53) Ev Hanımı, 23'ü (% 17) Emekli, 4'ü (% 3) İşçi, 12'si (% 9) Öğrenci, 22'si (%16.6) Memur ve sadece bir tanesi (% 0.76) profesyonel sporcu (maraton koşucusu) idi. Hastaların meslek gruplarına göre dağılımı Grafik.3 de gösterilmiştir.

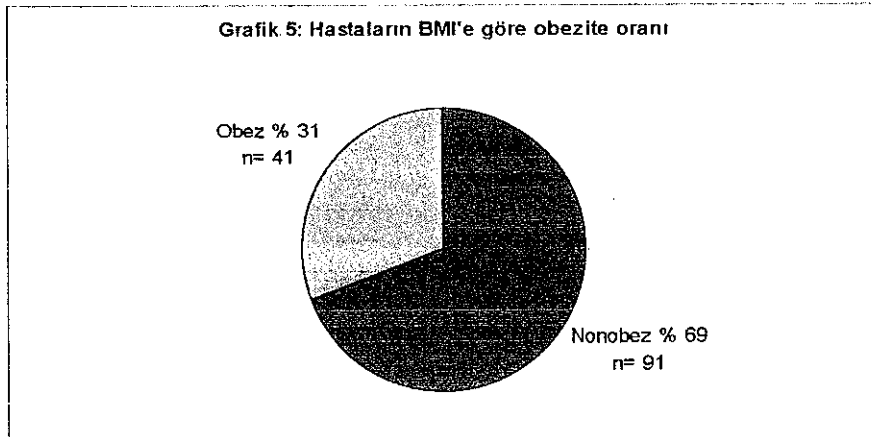
**Grafik.3: Hastaların meslek gruplarına göre dağılımı**



132 hastanın 10'unun (% 7.6) sportif aktivitesi var, 122'sinin (% 92.4) yoktu. Sportif aktivitesi olanlardan 8'i (% 80) erkek, 2'si (% 20) kadındı. Sportif aktivitesi olan hastaların 1'i profesyonel atlet idi, diğer hastalardan 3'ü futbol, 2'si basketbol, 1'i voleybol, 1'i futbol ve basketbol, 2'si ise aerobik ve step yapıyordu



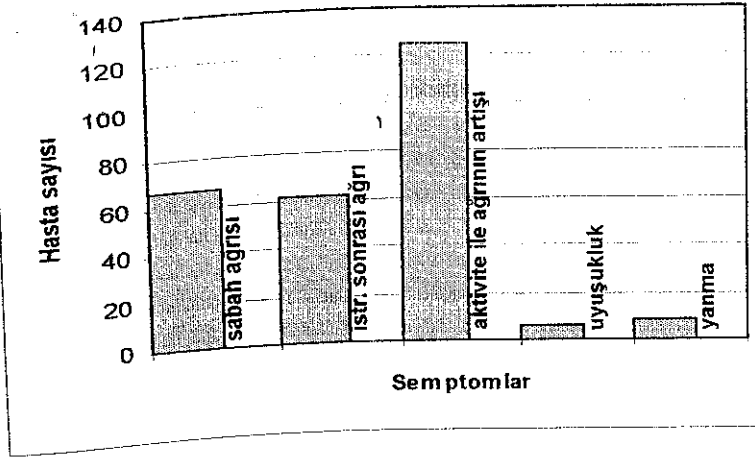
Kliniğimize topuk ağrısı yakınması ile başvurmuş olan 132 hastanın 41'i (% 31) Body Mass Index'e ( $\text{kg}/\text{m}^2$ ) göre (39), obez, 91'i (% 69) nonobez idi. Obez olan 41 hastanın 38'i (% 92.7) kadın, 3'ü (% 7.3) erkek idi. Obezite oranları her cins için kendi içinde değerlendirildiğinde ise kadınların % 37.6'sı, erkeklerin % 9.7'si obez idi.



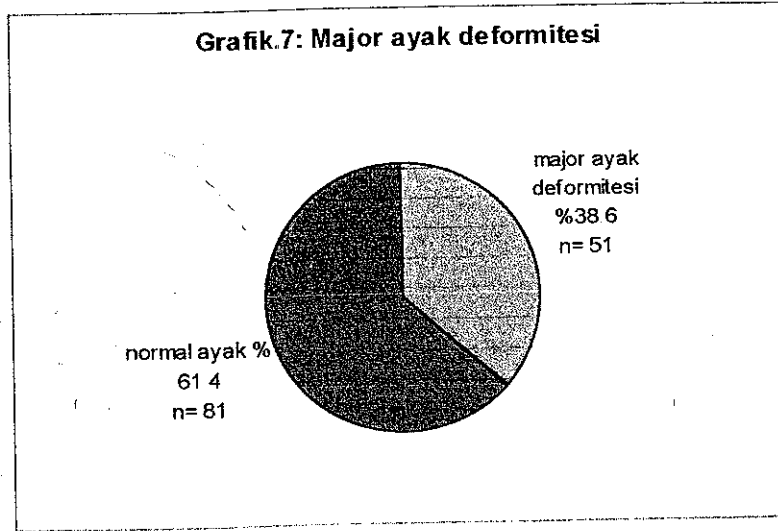
Kliniğimize topuk ağrısı ile başvuran hastaların yakınmalarının başlangıcından itibaren geçen süre, en kısa 2 gün en uzun ise 96 ay (ortalama 7.6 ay) idi. Hastaların % 53'ünün semptomlarının başlangıcından itibaren geçen süre 6 aydan az, % 15'inin 6-12 ay, % 32'sinin ise 12 ay ya da daha fazlaydı.

İlk muayene sırasında yapılan semptomatik sorgulamada hastaların % 50.8'inde sabah ilk adımlarla olan, ilk birkaç dakikalık yürüyüşten sonra rahatlamanın azalmış iken 15-20 dakikalık bir istirahat periyodundan sonra tekrar ayağa kalktığına olan sabah ağrısına benzer bir ağrıdan (istirahat sonrası ağrı) yakınmaktaydı. Hastaların % 94'ü günün başlangıcında aktivite ile ağrıların azalmasına rağmen uzayan aktivite ya da ayakta kalma süresi ile ya da günün başlangıcından itibaren aktivite ile artan ağrıdan (aktivite ağrısı) yakınmaktaydı. Hastaların % 4'ünün ağrı ile beraber topuk bölgesinde uyuşukluk, % 5.7'sinin ise yanma yakınması vardı

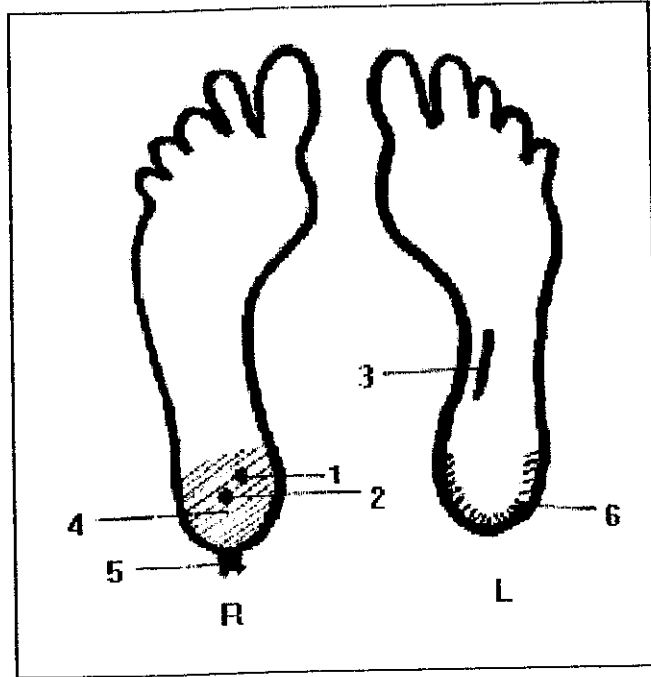
Grafik.6: Semptomların dağılımı



Kliniğimize topuk ağrısı yakınması ile başvuran 132 hastanın muayenesinde 50'si pes planus, 1'i pes cavus olmak üzere toplam 51 hastada (% 38.6) major ayak deformitesi saptandı.



Topuk ağrısı yakınması ile başvuran hastaların ilk muayenelerinde, ağrının lokalizasyonu bir podogram üzerinde işaretlendi ve 6 ayı ağrı lokalizasyonu belirlendi (Şekil.29)



Şekil 29: Ağrı lokalizasyonlarını gösteren podogram.

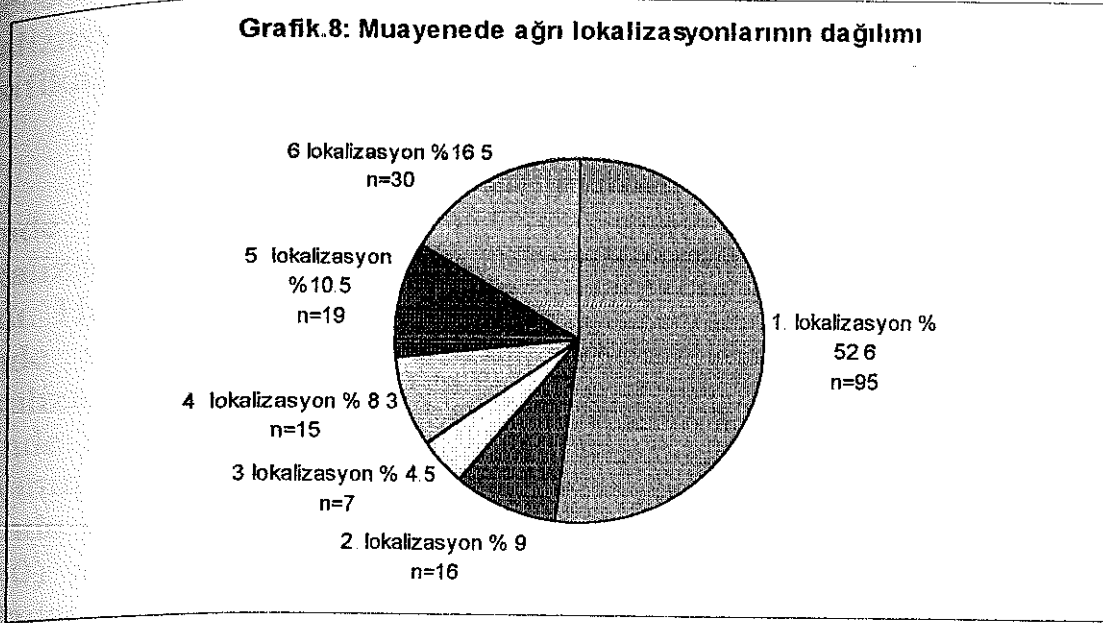
1. lokalizasyon medial kalkaneal tüberkül üzerinde hassasiyet, 2. lokalizasyon topuk ortasında hassasiyet, 3. lokalizasyon plantar fasya üzerinde hassasiyet, 4. lokalizasyon topukta yaygın hassasiyet, 5 lokalizasyon aşil



tendonu üzerinde hassasiyet, 6. lokalizasyon topuk kenarlarında hassasiyeti göstermektedir.

Topuk ağrısı ile başvuran 132 hastanın, 182 topuğunun 95'inde (% 52) 1. lokalizasyonda, 16'sında (% 9) 2. lokalizasyonda, 7'sinde (% 4) 3. lokalizasyonda, 15'inde (% 8) 4. lokalizasyonda, 19'unda (%10.5) 5. lokalizasyonda, 30'unda (% 16.5) 6. lokalizasyonda ağrı vardı (Grafik 8).

**Grafik.8: Muayenede ağrı lokalizasyonlarının dağılımı**



Kliniğimize topuk ağrısı yakınması ile başvuran 132 hastadan 29'unda sağ, 39'unda sol ve 43'ünde bilateral topuk ağrısı yakınması olan 111 hastanın (154 topuk) grafileri elde edilebildi.

Sağ topuk ağrısı yakınması olan 29 hastanın etkilenmiş olan topuklarının 18'inde (% 62) epin calcanei varken etkilenmemiş olan topuklarından 11'inde (% 38) (7'sinde sağ, 11'inde bilateral) epin calcanei vardı. Sol topuk ağrısı yakınması olan 39 hastanın etkilenmiş olan topuklarının 23'ünde (% 59) epin calcanei varken etkilenmemiş olan topuklarından 14'ünde (% 36) (11'inde sol, 2'sinde sağ ve 12'sinde bilateral) epin calcanei vardı. Bilateral topuk ağrısı yakınması olan 43 hastanın 86 topuğundan 48'inde (% 56) (18'inde bilateral, 5'inde sağ ve 7'sinde sol) epin calcanei vardı. Toplamda etkilenmiş olan 154 topuktan 89'unda (% 58), etkilenmemiş olan 68 topuktan 25' inde (% 37) epin calcanei vardı.

Sağ topuk ağrısı olan 29 hastanın 17'sinde 1. Lokalizasyonda, 4'ünde 2. Lokalizasyonda, 1'inde 4. Lokalizasyonda, 4'ünde 5. Lokalizasyonda, 3'ünde 6. Lokalizasyonda topuk ağrısı yakınması vardı. Bu hastaların 7'sinde sağ, 11'inde bilateral epin kalkanei varken hiçbirinde sol epin kalkanei yoktu. 3 hastada sağ, 4 hastada ise bilateral insersiyonal aşıl kalsifikasyonu vardı. 1 Lokalizasyonda ağrısı olan 17 hastadan 11'inde (% 65) epin calcanei (6'sında sağ, 5'inde bilateral) vardı. Diğer lokalizasyonlarda ağrısı olan 12 hastanın 7'sinde (% 58) epin calcanei (1'sağda, 6'sı bilateral) vardı. 5. Lokalizasyonda ağrısı olan 4 hastadan sadece 1'inde (% 25) insersiyonal aşıl kalsifikasyonu varken diğer lokalizasyonlarda ağrısı olan 24 hastanın 6'sında (% 25) insersiyonal aşıl kalsifikasyonu vardı (Tablo.1).

Sol topuk ağrısı olan 39 hastanın 20'sinde 1. Lokalizasyonda, 3'ünde 2. Lokalizasyonda, 1'inde 3. Lokalizasyonda, 3'ünde 4. Lokalizasyonda, 3'ünde 5. Lokalizasyonda, 9'unda 6. Lokalizasyonda ağrı vardı. Hastaların 2'sinde sağ, 11'inde sol, 12'sinde bilateral epin kalkanei; 1'inde sol, 3'ünde bilateral insersiyonal aşıl kalsifikasyonu vardı. 1. Lokalizasyonda ağrısı olan 20 hastanın 11'inde (% 55) sol epin calcanei (5'inde sol, 6'sında bilateral) vardı. diğer lokalizasyonlarda ağrısı olan 19 hastanın etkilenmiş topuklarından 13'ünde (% 68) epin calcanei (6'sında sol, 7'sinde bilateral) vardı. 5. Lokalizasyonda ağrısı olan 3 hastadan hiçbirinde (% 0) aşıl kalsifikasyonu yokken diğer lokalizasyonlarda ağrısı olan 26 hastadan 4'ünde (% 15) insersiyonal aşıl kalsifikasyonu (1'inde sol, 3'ünde bilateral) vardı (Tablo.2).

Bilateral topuk ağrısı olan 43 hastanın 21'inde 1. Lokalizasyonda, 3'ünde 2. Lokalizasyonda, 3'ünde 3. Lokalizasyonda, 7'sinde 4. Lokalizasyonda, 4'ünde 5. Lokalizasyonda, 5'inde 6. Lokalizasyonda ağrı yakınması vardı. Bu hastaların 5'inde sağ, 7'sinde sol, 18'inde bilateral epin kalkanei, 1'inde sağ, 1'inde sol ve 6'sında bilateral aşıl kalsifikasyonu vardı. 1. lokalizasyonda ağrısı olan 21 hastanın 42 topuğundan 22'sinde (% 52) epin calcanei (7'sine bilateral, 4'ünde sağ ve 4'ünde sol) vardı. Diğer lokalizasyonlarda ağrısı olan 22 hastanın 44 topuğunun 26'sında (% 59) epin calcanei (11'inde bilateral, 1'inde sağ ve 3'ünde sol) vardı. 5. Lokalizasyonda ağrısı olan 4 hastanın 8 topuğunun 4'ünde (% 50) insersiyonal aşıl kalsifikasyonu (2 topukta bilateral) varken diğer lokalizasyonlarda ağrısı olan 39 hastanın 78 topuğunun 10'unda (% 13) insersiyonal aşıl kalsifikasyonu (4'ünde bilateral, 1'inde sağ ve 1'inde sol) vardı (Tablo.3)

Tablo.1: Sağ topuk ağrısı yakınması olan hastaların ağrı lokalizasyonları ve radyolojik bulguları

AĞRI LOKALİZASYONLARI							RADYOLOJİK BULGULAR						
BİLGÜ	1	2	3	4	5	6	sağ epin c.	sol epin c.	bilat. epin c.	sağ aşil kalsif.	Sol aşil kalsif.	bil.aşil kalsif.	
1						X							
2		X											
3	X								X			X	
4	X												
5	X					X			X			X	
6							X			X			
7	X						X						
8	X												
9	X								X				
10	X												
11	X						X						
12		X							X				
13				X					X			X	
14	X						X						
15	X								X				
16		X							X				
17						X	X			X			
18	X								X				
19	X						X						
20	X												
21						X							
22	X						X						
23	X									X			
24	X								X				
25						X			X			X	
26						X							
27			X						X				
28						X							
29	X												
<b>Toplam</b>	17	4	0	1	1	4	3	7	0	11	3	0	4

Tablo 2: Sol topuk ağrısı yakınması olan hastaların ağrı lokalizasyonları ve radyolojik bulguları

HASTA NO	AĞRI LOKALİZASYONLARI						RADYOLOJİK BULGULAR					
	1	2	3	4	5	6	sağ epin c.	sol epin c.	bil. epin c.	sağ aşıl kal.	sol aşıl kal.	bil. aşıl kal.
	X							X				X
	X							X				
				X				X				
	X					X	X		X			X
	X					X			X			
	X						X					
	X								X			X
	X								X			
		X				X						
						X		X				
						X			X			
		X				X			X			
	X								X			
			X					X				
	X											
	X					X						
	X								X			
	X							X				
	X					X					X	
				X				X				
				X	X			X				
				X				X				
	X					X			X			
	X								X			
	X					X						
						X		X				
	X											
	X							X				
toplam	20	3	1	3	3	9	2	11	12	0	1	3

Tablo 3: Bilateral topuk ağrısı yakınması olan hastaların ağrı lokalizasyonları ve radyolojik bulguları

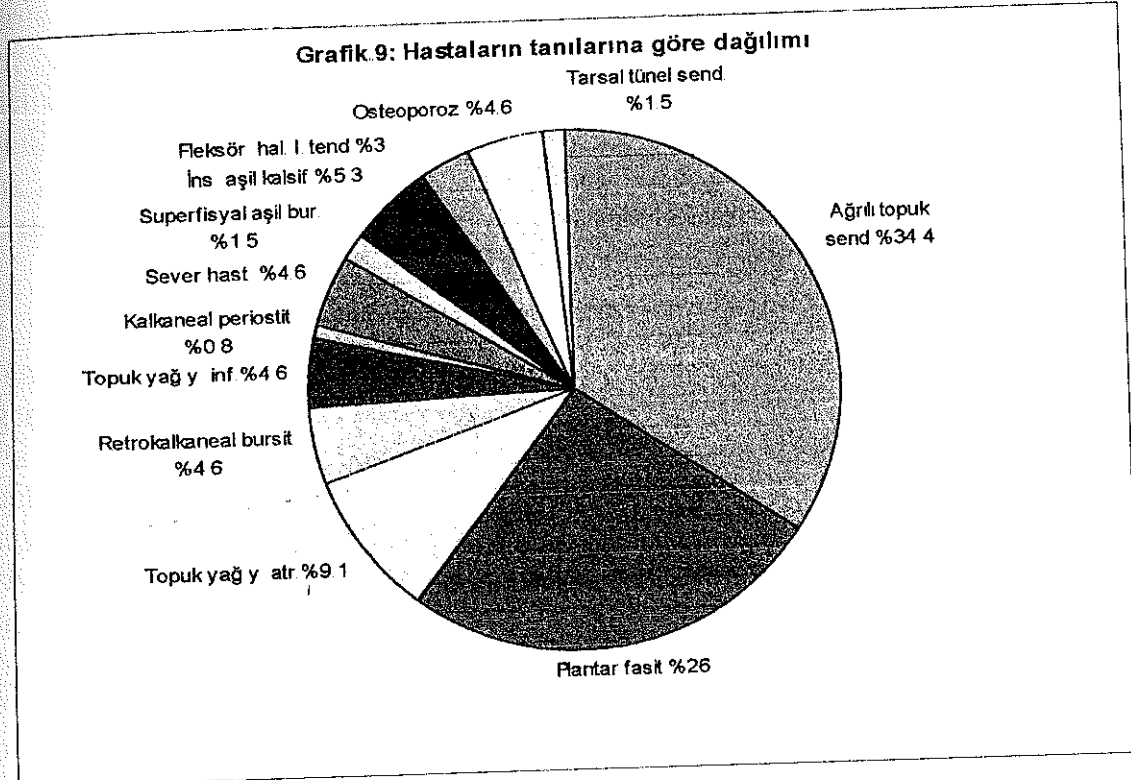
**AĞRI LOKALİZASYONLARI**

**RADYOLOJİK BULGULAR**

	1	2	3	4	5	6	sağ epin c.	sol epin c.	bil. epin c.	sağ aşıl kal.	sol aşıl kal.	bil. aşıl kal.
1			X						X			
2	X			X								
3		X							X	X		
4	X			X								X
5	X				X				X			X
6				X								
7				X			X					
8						X		X				
9	X							X				
10	X							X				
11	X					X						X
12									X			
13									X			
14									X			
15	X											X
16	X								X			
17	X								X			
18	X								X			
19	X											
20		X							X			X
21			X						X			
22				X								X
23	X						X				X	
24						X					X	
25			X						X			
26	X								X			
27	X								X			
28					X							X
29				X					X			
30	X							X				
31						X						
32	X			X			X					
33					X							
34	X							X				
35				X					X			
36	X											
37						X						
38	X								X			
39	X											
40	X							X				
41		X										
42	X								X			
43	X								X			
44						X						
Toplam	21	3	3	7	4	5	5	7	18	1	1	6

Kliniğimize topuk ağrısı ile başvuran 131 hastanın 21'inde (% 16) posterior topuk ağrısı, 110'unda ise plantar topuk ağrısı yakınıması vardı. Öykü, fizik muayene ve laboratuvar bulgularına göre hastaların 45'inde (% 34.4) ağrılı topuk sendromu, 34'ünde (% 26) plantar fasit, 6'sında (% 4.6) retrokalkaneal bursit, 12'sinde (% 9.1) topuk yağ yastığı atrofisi, 6'sında (% 4.6) topuk yağ yastığı inflamasyonu, 6'sında (% 4.6) sever hastalığı, 6'sında (% 4.6) osteoporoz, 1'inde (% 0.8) kalkaneal periostit, 7'sinde insersiyonal aşil kalsifikasyonu (% 5.3), 2'inde (% 1.5) tarsal tünel sendromu, 4'ünde (% 3) fleksör hallusis longus tendiniti, 2'sinde (% 1.5) superfisyal aşil bursiti saptandı.

Grafik 9: Hastaların tanılarına göre dağılımı



## TARTIŞMA:

Topuk ağrısı yaşamın hemen her döneminde oldukça sık olarak karşılaşılan ancak, tanı ve tedavisi hala sorun olmaya devam eden bir klinik durumdur. Öyle ki topuk ağrısı konusundaki yerimizi Snook ve Chrisman'ın (Cit. 26) "Bir durumun etyolojisi ve tedavisi konusunda çok farklı teoriler varsa, herhangi bir neden konusunda geçerli bir kanıt olmadığını düşünmek oldukça doğrudur" sözü oldukça iyi anlatmaktadır. Çoğu kez morbid olmamasına rağmen, genellikle kişinin yaşam kalitesini olumsuz olarak etkiler. Genellikle başlangıçta hastalar tarafından ciddiye alınmaz ve kronik bir hal aldıktan sonra hekime başvururlar. Bazen de hekimin sorunu küçümsemesi, gelişigüzel düzenlenmiş tedavilerden hastanın yarar görmemesi ya da uygun tedavi önerilerine yeterince uymaması sonucu sorun kronik bir yakınma olarak devam eder, sonuçtan mutlu olmayan hasta genellikle hekimini değiştirir ve genelliklede yeni hekim ya tedavi basamağının en başına döner; ya da kronikleşmiş bu durumun çözümü için çoğu yazar tarafından kabul edilen 6-12 aylık konservatif tedavi sınırı (5), aşıldığından gerekmediği halde cerrahi tedavi önerilir.

Bu çalışmada topuk ağrısının altında yatan patoloji, tedavi yöntemleri ile bunların sonuçlarından çok, topuk ağrısının klinik olarak değerlendirilmesi ve demografik özelliklerinin ortaya konulması amaçlandı. Altta yatan patolojileri açıklamaya yönelik birçok görüş mevcutsa da, bunlar genellikle klinik gözlemler, ayağın biyomekanik özellikleri ve bazı laboratuvar bulguları konusundaki bilgilerimiz zemininde geliştirilmiştir. Dirençli topuk ağrısının cerrahi olarak tedavisine yönelik bazı çalışmalarda altta yatan neden olarak gösterilen ve histopatolojik incelemelerle kanıtlanmış patolojiler (medial kalkaneal sinirin birinci dalının sıkışması, enflamasyon, kronik granülomatoz doku, plantar fasyada mukoid dejenerasyon) bir kısım vaka için geçerli olabilir ancak çoğu vakada gerçek patolojiyi ortaya koymak henüz mümkün değildir. Konservatif tedavide istirahat, nonsteroid antiinflamatuar ilaçlar, çeşitli tipte topuk cupları, topuk kamaları, gece splintleri, kontrast banyolar, stretching egzersizler, ultrasound gibi birçok yöntem önerilir. Her ne kadar Davis ve ark (34), çalışmalarında germe egzersizleri hastalar tarafından en yararlı tedavi yöntemi olarak gösterilmişse de topuk ağrısı tedavisinde kullanılan ve yaygın kabul gören konservatif tedavi yöntemlerinin çoğu kez bir arada kullanılması nedeni ile, her bir tedavi yönteminin ayrı ayrı etkinliklerini değerlendirmek ve bu tedavi yöntemlerini kıyaslamak oldukça güç olduğundan araştırmamızda tedavi sonuçları değerlendirmeye alınmadı.

Bu çalışmada kliniğimize topuk ağrısı ile başvurmuş 132 hastanın demografik ve semptomatolojik dağılımı, muayene bulguları ve bunların direkt radyolojide saptanan patolojiler ile ilişkisi ve hastaların tanısal dağılımları tartışılacaktır. Topuk ağrısı konusunda bildirilen serilerin hemen hepsi yurtdışı kaynaklı olduğundan bu çalışma belki de topuk ağrısının ülkemizdeki demografisini ortaya koyan ilk çalışma olacaktır.

### Yaş:

Tanz (Cit 40), topuk ağrısının çoğunlukla orta yaş grubunda, 8 ile 80 yaş arasında görülebileceğini belirtmiştir. Wolgin ve ark. (26), 100 hastalık serisinde hastaların çoğunluğu 40-60 yaş arasında olmak üzere yaşları 20 ile 85 arasında, Hill ve ark. (41), serilerinde 23 ile 74 yaş arasında bildirilmiştir. Ortalama yaş Davis ve ark. tarafından 48.4 yıl, Prichasuk (42), tarafından 47.2 yıl, Hill ve ark. (41), tarafından 47.1 yıl, Wolgin ve ark. (26), tarafından 48 yıl olarak bildirilmiştir. Bizim çalışmamızda hastaların yaşları 9 ile 72 yaş arasında değişmekte ve ortalama olarak 43.8 yıldır. Hastaların yaş gruplarına göre dağılımı incelendiğinde 36-40 yaş grubunda sayı artmaya başlamakta, 41-45 yaş grubunda pik değerine ulaşmakta, 56-60 yaş grubundan sonra ise azalmaktadır. Çalışmamızda hastaların yaş ortalaması diğer çalışmalarda bildirilen yaş ortalamasının altındadır. Bu fark, diğer çalışmalarda nedeni açıklanmamakla birlikte 20 yaş altında hasta bulunmamasından kaynaklanmakta, ancak topuk ağrısının pik yaptığı yaş grubu açısından farklılık gözlenmemektedir.

### Cinsiyet:

Topuk ağrısının hastaların cinsiyetlerine göre dağılımı konusunda oldukça farklı rakamlar mevcuttur. Bizim çalışmamızda 132 hastadan 101'i (% 76.3) kadın, 31'i (% 26.7) erkektir. Bu oranlar Wolgin ve ark. (26), çalışmasında 58'i (% 58) kadın, 42'si (% 42) erkek, Hill ve ark. (41), çalışmasında 41'i (% 53.7) kadın, 36'sı (% 46.7) erkek, Davis ve ark. (34), çalışmasında 74'ü (% 70) kadın, 31'i (% 30) erkek şeklindedir. D'Ambrosia (43), rakam vermemekle birlikte kendi çalışmalarında erkek sayısının kadın sayısının iki katından fazla olduğunu bildirmiştir. D'Ambrosia'nın (43), bildirdiği oranlar hariç tutulursa literatürdeki yayınlarda genel olarak bir kadın ağırlığı mevcuttur. Ancak Davis ve ark. (34), %70 ve %30'luk rakamları dışındaki rakamlar bizim çalışmamızdaki rakamlarla uyumsuzdur. D'Ambrosia'nın (43), bildirdiği oranları da göz önüne alırsak bu durumun yorumunu yapmak oldukça güçtür.



### Yaşam tarzı:

132 hastadan 70'i (% 53) ev hanımı, 23'ü (% 17.4) emekli, 22'si (% 16.6) memur, 12'si (% 9) öğrenci, 4'ü (% 3) işçi ve biride (% 0.76) profesyonel sporcu idi. Hastalardan 118'i (% 89) sedanterdi. Geriye kalan 14 hastadan 10'u spor yapıyor, 4'ü ise işçiydi. Literatürde hastaların meslek gruplarına göre ayakta kalmayı gerektiren işlerde çalışan aktif bireylerin hastalığı olarak tanımlanır. Bu tanımlamanın aksine hastalarımızın % 89'u sedanterdi. Davis ve ark. (34), konservatif olarak tedavi edilen 130 hasta üzerinde yaptıkları bir çalışmada hastalardan 103'ünün (% 79) sedanter olduğu bildirilmiştir. Baxter'a göre (5), topuk ağrılı hastaların neredeyse yarısı sporla ilişkili iken, çalışmamıza dahil edilmiş olan 132 hastadan 10'unun (% 7.6) sportif aktivitesi vardı ve bunlardan sadece 1'i profesyonel sporcu idi. Bizim çalışmamızdaki oranın bu kadar düşük olması toplumumuzda genel olarak sportif aktivitelere katılımın oldukça düşük oranda olmasına bağlıdır.

### Obezite:

Topuk ağrısı yakınması olan 132 hastanın 41'i (% 31) Body Mass Index'e göre ( $\text{kg/m}^2$ ) obez, 91'i ise (% 69) nonobezdi. Obezite oranları her iki cinsiyet için kendi içinde değerlendirildiğinde ise kadınların % 37.6'sı, erkeklerin ise % 9.7'si obezdi. Değişik çalışmalarda topuk ağrısı ile obezite arasında bir ilişki varlığından söz edilmiştir (14,26,41,42). Obezite oranları Wolgin ve ark. (26), çalışmasında % 50, Hill ve ark. (41), çalışmasında % 83, Davis ve ark. (34), çalışmasında % 45, Pritchard'un (42), çalışmasında % 40, Williams ve ark. (14), çalışmasında % 62, Furey'in çalışmasında % 36.8 (Cit.41), olarak bildirilmiştir. Hill ve ark. (41), çalışmasında obezite oranları açısından kadınlarla erkekler arasında bir fark olmadığı (% 87.8 / % 77.8) bildirilmişse de; Williams ve arkadaşları (14) kadınlarda obezite oranının erkeklerden çok daha fazla olduğunu (% 90 / % 40) belirtmiştir.

### Semptomlar ve bulgular:

Kliniğimize topuk ağrısı ile başvuran hastaların semptomlarının başlangıcından itibaren geçen süre en az 2 gün, en fazla 96 aydı (ortalama 7.6 ay). Hastaların % 53'ünün yakınmalarının başlangıcından itibaren geçen süre 6 aydan az, % 15'inin 6 ay ile 12 ay arası ve % 32'sinin 12 ay ve üzerinde idi. Literatürde hastaların semptom sürelerinin oranları konusunda herhangi bir bilgiye rastlanmadı.

Kliniğimize topuk ağrısı ile başvuran 132 hastanın 82'sinde (% 62) unilateral (34'ü sağ , 48'i sol), 50'sinde ise (% 38) bilateral topuk ağrısı yakınması vardı. Wolgin ve ark. (26), 100 hastalık serisinde; vakaların % 61'inde unilateral, % 39'unda bilateral, Hill ve ark. (41), 77 vakalık serisinde; vakaların % 84.4'ünde unilateral, %15.6'sında bilateral, Davis ve ark. (34), 105 hastalık serisinde; vakaların % 74'ünde unilateral, % 26'sında bilateral, Prichasuk'un (42), 70 hastalık serisinde; vakaların % 87'sinde unilateral, % 13'ünde bilateral, Williams ve ark (14), 45 hastalık serisinde; vakaların % 84'ünde unilateral, % 16'sında bilateral topuk ağrısı yakınması vardı. Wolgin ve ark. (26), çalışmasında konservatif tedavi sonrası sonuçları orta ve kötü olan grupta semptomların bilateral olma insidansı diğer gruplara göre anlamlı olarak yüksek bulunmuştur. Bu durumda; genellikle son basamak sağlık hizmeti veren hastanemize, topuk ağrısı yakınması ile başvuran hastaların büyük çoğunluğunun daha önceden çeşitli konservatif tedavi yöntemleri ile tedavi görmüş ve başarısız olunmuş hastalardan oluşması çalışmamızda bilateral semptomları olan hasta oranının literatürde bildirilen rakamlardan anlamlı derecede yüksek oranda olmasını açıklayabilir.

İlk muayene sırasında yapılan semptomatik sorgulamada hastaların % 50.8'inde sabah ağrısı, % 47.5'inde istirahat sonrası aktivite ile ağrı, % 94'ünde aktivite ile ağrıda şiddetlenme, % 4'ünde ağrı ile beraber topukta uyuşukluk ve % 5.7'sinde ise yanma yakınması vardı. Literatürde semptomların görülme sıklığı ile ilgili oranların bildirildiği bir çalışmaya rastlanmadı.

Topuk ağrısı ile başvuran 132 hastanın, 182 topuğunun 95'inde (% 52) 1. lokalizasyonda, 16'sında (% 9) 2. Lokalizasyonda, 7'sinde (% 4) 3 lokalizasyonda, 15'inde (% 8) 4. lokalizasyonda, 19'unda (%10.5) 5 lokalizasyonda, 30'unda (% 16.5) 6. lokalizasyonda ağrı vardı. Literatürde ağrı lokalizasyonlarının dağılımı ile ilgili bir bilgi ile karşılaşılmadı

Topuk ağrısı yakınması ile başvuran 132 hastanın 50'sinde (% 37.8) pes planus ve 1'inde de pes cavus (% 0.8) olmak üzere toplam 51 (% 38.6) major ayak deformitesi gözlemlendi. Normalde yetişkinlerde pes planus görülme sıklığı % 15-20 iken (44), çalışmamızda bu oran % 37.8 olarak belirlendi. Baxter (5), hastaları yakınmaları spor ile ilişkili olanlar ve olmayanlar olarak iki gruba ayırdığı ve 26 hastanın 34 topuğunun cerrahi tedavisinin sonuçlarını değerlendirdiği makalesinde; yakınmaları sporla ilgili olan 11 hastanın 15 topuğundan hiçbirinde pes planus yokken, yakınmaları sporla ilgili olmayan 15 hastanın 19 topuğunun 8'inde (% 42) pes planus olduğunu saptamıştır.

Yakınmaları spor ile ilgili olmayan grupta pes planus sıklığının nedenenden yüksek olması; pes planusun topuk ağrısı için hazırlayıcı bir faktörü olduğunu ortaya koyar. Aynı sonuç bizim çalışmamızda elde ettiğimiz oranlar içinde geçerlidir.

### Bulguların radyoloji ile uyumluluğu:

Grafileri elde edilebilen 68 unilateral (29'u sağ, 39'u sol) topuk ağrılı hastanın 37'sinde epin calcaneinin bulunduğu nokta olan medial calcaneal tuberkül üzerinde (1. lokalizasyon) hassasiyet vardı. Bu 37 hastanın 37 ağrılı topuğunun 22'sinde (% 59) epin calcanei varken, asemptomatik olan diğer 37 topuğun 11'inde (% 30) epin calcanei vardı. Diğer lokalizasyonlarda hassasiyeti olan 31 hastanın 20'sinde (% 64.5) semptomatik tarafta epin calcanei varken 13 (% 42) hastada asemptomatik tarafta epin calcanei vardı. Semptomları bilateral olan ve grafileri elde edilebilen 43 hastanın 86 topuğunun 42'sinde 1. lokalizasyonda hassasiyet vardı. 7'si bilateral, 8'i unilateral olmak üzere bu 42 topuktan 22'sinde (% 52) epin calcanei var, 20'sinde (% 48) yoktu. Diğer lokalizasyonlarda hassasiyet olan 44 topuktan 26'sında (% 59) epin calcanei yoktu. Özetle grafileri elde edilebilen 111 hastanın semptomatik olan 154 topuğundan 79'unda 1. lokalizasyonda ağrı mevcuttu ve bunlardan 44'ünde (% 55.6) epin calcanei varken 37 asemptomatik topuğun 11'inde (% 30) epin calcanei vardı. Diğer lokalizasyonlarda hassasiyeti olan 75 topuğun 46'sında (% 61) epin calcanei vardı.

Topuk dikenini (epin calcanei) plantar topuk ağrısının bir nedeni olarak kabul eden görüş geçmişte oldukça geniş kabul görmüştür. Günümüzde çoğu yazar epin calcaneiyi bir topuk ağrısı nedeni olarak değerlendirmekten hala birçok ortopedist epin calcaneiyi bir neden olarak değerlendirmektedir... Tanz (Cit. 40), asemptomatik yetişkin topuklarının % 15'inde spur varken; ağrılı topuğu olan hastaların % 50'sinde spur olduğunu bildirmiştir. Topuk ağrılı hastalarda Snook ve Chrismans (Cit. 40), % 48, Hill ve ark (41), % 70.7, Davis ve ark. (34), % 40, Ruben ve ark. (Cit. 4), % 27.1, Williams ve ark. (14), % 75 oranında spur bildirmiş olmalarına rağmen hiçbiri ağrı lokalizasyonu ile spur'un varlığı arasındaki ilişki konusunda bilgi vermemişlerdir. Cozen (1961), Furey (1975), Snook ve Chrismans (1972), Steinder ve Smith (1938), Tanz (1963), gibi birçok yazar topuk ağrısı olan birçok hastada spur olmadığını, buna karşın spur olan birçok hastada da topuk ağrısı olmadığını belirtmiştir (Cit.5) Davis (34), ise topuk spurunun başlangıçta topuk ağrısının bir nedeni olabileceğine, ancak izleyen dönemde ağrılı topuk sendromu gelişiminde spurun bir etyolojik

faktör olarak ilişkisinin tartışmalı olduğuna ve rastlantısal olarak bir arada olduklarına inanır. Çalışmamızda 1. lokalizasyonda hassasiyeti olan hastaların % 55.6'sında epin calcanei varken diğer lokalizasyonlarda hassasiyeti olan hastaların % 61'inde ve asemptomatik topukların % 30'unda epin calcanei olması topuk ağrılı hastalarda epin calcaneinin ağrının nedeni olmadığını kanıtlar. Bu sonuca göre, epin calcaneinin primer topuk ağrısının bir nedeni değil, ağrıyı oluşturan patolojik sürecin bir sonucudur.

Grafipleri elde edilebilen 7'si unilateral ve 4'ü bilateral posterior topuk ağrılı 11 hastanın unilateral olan 4'ünde ve bilateral olan birinde Sever hastalığı mevcuttu. Sever hastalığı olan bu beş hasta hariç tutulduğunda geriye kalan 6 hastanın 9 semptomatik topuğunun 5'inde (% 55.5) insersiyonal aşıl kalsifikasyonu varken diğer lokalizasyonlarda hassasiyeti olan 100 hastanın 139 topuğunun 20'sinde (% 14) insersiyonal aşıl kalsifikasyonu vardı. Bu rakamlar plantar topuk ağrılı populasyonda ve asemptomatik populasyondaki epin calcanei görülme oranları ile paralellik göstermektedir. Aşıl insersiyonunda kalsifikasyona neden olan patolojik süreçler göz önüne alınırsa bu durumun ağrıya asıl neden olan olayın bir sonucu olarak ortaya çıktığı görülür. Ancak epin calcaneinin aksine geliştikten sonra çoğunlukla ağrıya neden olur.

### Tanısal dağılım:

Kliniğimize topuk ağrısı ile başvuran 131 hastanın 21'inde (% 16) posterior topuk ağrısı, 110'unda ise plantar topuk ağrısı yakınması vardı. Öykü, fizik muayene ve laboratuvar bulgularına göre hastaların 45'inde (% 34.4) ağrılı topuk sendromu, 34'ünde (% 26) plantar fasciitis, 6'sında (% 4.6) retrocalcaneal bursitis, 12'sinde (% 9.1) topuk yağ yastığı atrofisi, 6'sında (% 4.6) topuk yağ yastığı inflamasyonu, 6'sında (% 4.6) Sever hastalığı, 6'sında (% 4.6) osteoporoz, 1'inde (% 0.8) calcaneal periostitis, 7'sinde insersiyonal aşıl kalsifikasyonu (% 5.3), 2'inde (% 1.5) tarsal tünel sendromu, 4'ünde (% 3) flexor hallucis longus tendiniti, 2'sinde (% 1.5) superfisyal aşıl bursiti saptandı. İncelediğimiz makalelerde topuk ağrısı olan hastalarda tanısal dağılım ile ilgili herhangi bir bilgi ile karşılaşılmadı. Topuk ağrısının etyolojisi henüz yeterince anlaşılmadığından etyolojik bir neden ortaya konamayan birçok hastanın, patologların memeye ait tanımlayamadıkları birçok kitleyi "fibrokistik hastalık" olarak değerlendirmeleri gibi "ağrılı topuk sendromu" tanısı alması kaçınılmazdır.

## SONUÇ:

Topuk ağrısı günümüzde etyolojisi ve tedavisi konusunda hala tartışmaların sürdüğü, ortak bir terminoloji oluşturulamamış çoğu kez hafife alınan ancak yüksek oranda kronikleşme eğilimi gösteren bir sorundur. n Polikliniğe başvuran birçok hasta bir öykü, muayene ve laboratuvar değerlendirme yapılmadan çoğu kez sadece bir direkt grafi ile topuk dikenini tanısı almakta, medial kalkaneal tüberkül noktasında açıklığı olan basit topuk pedleri ve nonsteroid antiinflamatuvar ilaçlarla tedavi edilmeye çalışılmaktadır. Bu yaklaşım topuk ağrısının ne denli ciddi rahatsızlık verebilen, kronikleşmeye eğilimli bir durum olduğunun yeterince kavranamamasından ya da kolaycı yaklaşımlardan kaynaklanmaktadır. Son yıllarda kalkaneal spurların topuk ağrısının bir nedeni olmadığı görüşü hakimdir.

Çalışmamızda topuk ağrısının etyolojisinin aydınlatılması, önerilen konservatif ve cerrahi tedavi metotlarının sonuçlarının değerlendirilmesinden çok topuk ağrısının demografisi üzerinde duruldu.

Başlangıçta topuk ağrısından daha çok aktif bireyler ve erkeklerin etkilendiği görüşü hakimken; son yıllardaki serilerde kadın / erkek oranında eşitlenme eğilimi vardır (26, 41, 42). Bizim çalışmamıza dahil edilen 132 hastanın % 76,3'ü kadın, % 23,7'si erkekti ve hastaların % 89'u sedanter olarak kabul edilen meslek gruplarına dahildi. Body Mass İndekse göre hastalarımızın % 31'i obezdi. Bu birçok çalışmada (14,16, 26, 34, 41, 42) bildirilenden çok daha düşük bir orandır.

Hastaların semptomlarının başlangıcından itibaren geçen süre 2 gün ile 96 ay arasında değişmekte; ortalama 7.6 aydı. Olguların % 62'sinde unilateral, % 38'inde bilateral topuk ağrısı vardı. % 84'ünde plantar, %16'sında posterior topuk ağrısı vardı. Hastaların % 50.8'inde sabah ilk adımlarda ağrı, % 47.5'inde istirahat ten sonra aktivite ile ortaya çıkan ağrı, % 94'ünde aktivite ile şiddetlenen ağrı, % 4'ünde ağrı ile beraber topukta uyuşukluk ve % 5.7'sinde yanma yakınması vardı.

Normal erişkin popülasyonda % 15-20 sıklıkta pes planus varken hastalarımızın % 37.8'inde pes planus varlığı pes planus ile topuk ağrısı arasında bir ilişkinin varlığını kanıtlar.

Medial kalkaneal tüberkül üzerinde hassasiyeti olan hastaların % 55.6'sında epin calcanei varken; diğer lokalizasyonlarda hassasiyeti olan hastaların % 61'inde, asemptomatik topukların % 30'unda epin calcanei olması ağrının epin calcaneiden kaynaklanmadığını kanıtlar. Plantar topuk ağrılı hastalarda topuk ağrısı ile epin calcanei arasında bir ilişki yokken, posterior topuk ağrılı hastalardan sever hastalığı tanısı alanlar hariç tutulursa vakaların % 55.5'inde insersiyonal aşil kalsifikasyonu varken asemptomatik topukların % 14'ünde olması insersiyonal aşil kalsifikasyonu ile posterior topuk ağrısı arasında bir ilişki varlığını düşündürür.

Poliklinik çalışmalarımızda oldukça sık karşılaştığımız bir sorun olan topuk ağrısının nedenlerinin ortaya konulması sorunun çözümünde önemli bir basamak olacaktır.

## ÖZET:

Bu çalışmada Eylül 1994 ile Temmuz 1998 tarihleri arasında Akdeniz Üniversitesi Tıp Fakültesi Hastanesi Ortopedi ve travmatoloji polikliniğine topuk ağrısı yakınması ile başvuran yaşları 9 ile 72 arasında değişen (ortalama 43.8 yıl) 101'i kadın, 31'i erkek 132 hastanın demografik dağılımlarının, semptomatolojisinin, ve radyolojik bulguların klinik ile uyumluluğunun değerlendirilmesi amaçlandı.

Elde ettiğimiz sonuçları sıralarsak:

1. Genel olarak topuk ağrısının orta yaşlı aktif bireylerin ve erkeklerin sorunu olduğu görüşü hakimdir. Ancak çalışmamızda hastaların çoğunluğunu sedanter bireyler ve kadınlar oluşturmakta, orta yaş grubunda pik değerlere ulaşmasına karşın bütün yaş gruplarını ilgilendirmektedir.
2. En sık görülen semptomlar: aktivite ile artan ağrı ve sabah ilk adımlarla ortaya çıkan, istirahatle azalan ve uzun istirahat periyotlarından sonra ilk aktiviteyle tekrar pik düzeylerine çıkan ağrıydı.
3. Epin kalkanei ile plantar topuk ağrısı arasında nedensel bir ilişki yoktur.
4. İnsersiyonal aşıl kalsifikasyonu ile posterior topuk ağrısı arasında yakın bir ilişki vardı.
5. Pes planus ile topuk ağrısı arasında bir ilişki vardır.

**KAYNAKLAR:**

1. Arıncı K, Elhan A. Anatomi I Hareket Sistemi. 1. Baskı, Ankara Üniversitesi Basımevi, Ankara, 1993, sayfa: 38-40.
2. Çimen A. Anatomi, 2. Baskı, Uludağ Üniversitesi Basımevi, Bursa, 1991, sayfa: 49-51.
3. Scott D. Karr, MD. Subcalcaneal heel pain. Orthop Clin North Am, 25(1), pp.161-175,1994.
4. Başkır O., Demirhan M. Ayak ve Ayak bileği Sorunları, bölüm 23: Topuk hastalıkları. Türkiye Rehabilitasyon Vakfı Yayınları. 1. Basım, Ankara 1997, sayfa:481-500
5. Baxter D.E., Thigpen C.M. Heel Pain-Operative Results. Foot Ankle, 5(1), pp.16-25,1984.
6. Rondhuis J.J., Huson A. First Branch of the Lateral Plantar Nerve and Heel Pain. Acta Morphol Neerl-Scand, 24, pp.269-280,1986.
7. Pfeffer G.B., Baxter D.E. Disorders of the Foot and Ankle, Chapter 48: Surgery of the Adult Heel. Editor: Jahss M.H. Second Edition, W. B. Saunders Company, 1992, pp: 1396-1416.
8. Perry J. Anatomy and Biomechanics of the Hindfoot. Clin Orthop, 177, pp: 9-15,1983.
9. Çakmak M. Ortopedik Muayene. Nobel Tıp Yayınları, İstanbul, 1989.



10. Syndrome: Radiographic and Treatment Assessment. *Foot Ankle*, 9(2), pp: 91-95, 1988.
11. Gibbon W.W. Plantar Fasciitis: US Imaging (Letter). *Radiology*, 182, p: 285, 1992.
12. Berkowitz J.F., Kier R., Rudicel S. Plantar Fasciitis: MR Imaging. *Radiology*, 179, pp: 665-667, 1991.
13. Cardinal E., Chhem R.K., Beauregard C.G., Aubin B., Pelletier M. Plantar Fasciitis: Sonographic Evaluation. *Radiology*, 201, pp: 257-259, 1996.
14. Williams P.L., Smibert J.G., Cox R., Mitchell R., Klenerman L. Imaging Study of the Painful Heel Syndrome. *Foot Ankle*, 7(6), pp: 345-349, 1987.
15. Intenzo C.M., Wapner K.L., Park C.H., Kim S.M. Evaluation of Plantar Fasciitis by Three-phase Bone Scintigraphy. *Clin Nuc Med*, 16, pp: 325-328, 1991.
16. Smith RW., Staple T.W. Computerized Tomography (CT) Scanning Technique for the Hindfoot. *Clin Ortop*, 177, pp:34-38, 1983.
17. Graham B.S., Barrett T.L. Solitary Painful Piezogenic pedal Papule. *J Am Acad Dermatol*, 36(5), pp: 780-781, 1997.
18. Maitra R.S., Johnson D.L. Stress Fractures. *Clin Sports Med*, 16(2), pp: 259-274, 1997.
19. Schepsis A.A., Leach R.E., Gorzyca J. Plantar fasciitis. *Clin Orthop*, 266, pp: 185-196, 1991.
20. Richardson E.G. Campbell's Operative Orthopaedics. Chapter 55: Neurogenic Disorders. Editor: Crenshaw A.H. Eighth Edition, Mosby Year Book, Missouri, 1992, p: 2777.

21. Aydın A.T., Karaveli S., Tüzüner S., Tarsal Tunnel Syndrome Secondary to Neurilemoma of the Medial Plantar Nerve. *J Foot Surg*, 30(2), pp: 114-116, 1991.
22. Stephens M.M. Haglund's Deformity and Retrocalcaneal Bursitis. *Orthop Clin North Am*, 25(1), pp: 41-46, 1994.
23. Madden C.C., Mellion M.B. Sever's Disease and other Causes of Heel Pain in Adolescents. *Am. Fam. Physician*. Nov.1, 54(6), pp: 1996-2000, 1996.
24. Micheli L.J., Ireland M L. Prevention and Menagement of Calcaneal Apophysitis in Children. *J Pediatr Orthop*, 7(1), pp: 34-38, 1987.
25. Karasick D., Schweitzer M.E. The Os Trigonum Syndrome: Imaging Features. *Am. J. Roentgenol*, 166(1), pp: 125-129, 1996.
26. Wolgin M., Cook C., Graham C., Maulidin D. Conservative Treatment of Plantar Heel Pain: Long-Term Follow-Up. *Foot Ankle*, 15(3), pp: 97-102, 1994.
27. Gill L.H. Plantar Fasciitis: Diagnosis and Conservative Menagement. *J Am Acad Orthop Surg*, 5(2), pp: 109-117, 1997.
28. Campbell P., Lawton j.O. Heel pain: Diagnosis and Management. *Br J Hosp Med*, 52(8), pp: 380-385, 1994.
29. Dasgupta, B., Bowles J. Scintigraphic Localisation of Steroid Injection Site in Plantar Fasciitis. *Lancet*, 346 ( 8987), p:1400, 1995.
30. Sellman, J. R. Plantar Fascia Rupture Associated Corticosteroid Injection. *Foot ankle int*, 15(7), pp: 376-381, 1994.

31. Gidumal, R., Evanski, P. Calcaneal Osteomyelitis Following Steroid Injection: A Case Report. *Foot Ankle*, 6(1), pp: 44-46, 1995.
32. Basford J.R. Malanga G. A., Krause D.A., Harmsen W. S. A Randomized Controlled Evaluation of Low-intensity Laser Therapy: Plantar Fasciitis. *Arch Phys Med Rehab*, 79, pp: 249-254, 1998.
33. Gudeman S.D., Eisele S.A., Heidt R.S.Jr., Colosimo A.J., Stroupe A.L. Treatment of Plantar Fasciitis by Iontophoresis of 0.4 % Dexamethasone. A Randomized, Double-Blind, Placebo-Controlled Study. *Am J Sport Med*, 25(3), 1997.
34. Davis P.F., Severud E., Baxter D.E. Painful Heel Syndrome: Result of Nonoperative Treatment. *Foot Ankle Int*, 15(10), pp:531-535, 1994.
35. Palumbo R.C., Kodros S.A., Baxter D.E., Endoscopic Plantar Fasciotomy: Indications, Techniques and Complications. *Sport Med Arthroscopy Review*, Vol.2, No.4, pp: 317-322, 1994.
36. Kinley S., Frascone S., Calderone D., Wertheimer S.J., Squire M.A., Wiseman F.A., Endoscopic Plantar Fasciotomy Versus Traditional Heel Spur Surgery: A Prospective Study. *J Foot Ankle Surg*, 32(6), pp: 595-603, 1993.
37. Baxter D.E., Pfeffer G.B. Treatment of Chronic Heel Pain by Surgical Release of First Branch of Lateral Plantar Nerve. *Clin Orthop*, 279, pp: 229-236, 1992.
38. Barrett S.L., Day S.V., Pignetti T.T., Robinson L.B. Endoscopic Plantar Fasciotomy: A Multi-Surgeon Prospective Analysis of 652 Cases. *J. Foot Ankle Surg*, 34(4), pp:400-406, 1995.
39. Galanos A.N., Pieper C.F., Kussin P.S., Winchell M.T., Fulkerson W.J., Harrell F.E. Jr., Teno J.M., Layde P., Connors A.F. Jr., Phillips R.S., Wegner N.S. Relationship of Body Mass

Index to Subsequent Mortality Among Seriously Ill Hospitalized Patients. *Crit Care Med*, 25(12), 1997.

40. Bordelon R. L. Subcalcaneal Pain. *Clin Orthop*, 177, pp:49-53, 1983.
41. Hill JJ. Jr., Cutting P.J. Heel Pain and Body Weight. *Foot Ankle*, 9(5), pp: 254-256, 1989.
42. Prichasuk S. The Heel Pad in Plantar Heel Pain. *The J Bone Joint Surg Br*, 76(1), pp: 140-142, 1994.
43. D'Ambrosia. Conservative Management of Metatarsal and Heel Pain in the Adult Foot. *Orthopedics*, 10(1), pp: 137-142, 1987.
44. Richardson E.G. *Campbell's Operative Orthopaedics*. Chapter 52: Pes Planus, Editor: Crenshaw A.H. Eighth Edition, Mosby Year Book, Missouri, 1992, p: 2693.