

T1216

T.C.
AKDENİZ ÜNİVERSİTESİ
TIP FAKÜLTESİ
KADIN HASTALIKLARI VE DOĞUM
ANABİLİM DALI

**TRANSVAGİNAL SONOGRAFİK
ENDOMETRİUM KALINLIĞININ
HİSTEROSKOPİ VE HİSTOPATOLOJİ
BULGULARIYLA KORELASYONU**

T1216/1-1

UZMANLIK TEZİ

Dr.Tayup ŞİMŞEK

Tez Danışmanı : Prof.Dr.Mine ÜNER

"Tezimden Kaynakça Gösterilerek Yararlanılabilir"

Antalya, 1996

TEŐEKKÖR

YetiŐmemde ve alıŐmalarımnda bŸyŸk katkıları olan deęerli hocalarım Prof.Dr.Mine ÜNER, Prof.Dr.Orhan ERMAN ve Do.Dr.Bilal TRAK'a teŐekkŸr ederim.

Dr.Tayup ŐİMŐEK
Antalya, 1996

İçindekiler

	<u>Sayfa No</u>
Giriş ve Amaç	1
Genel Bilgiler	2 - 12
Materyal ve Metod	13
Bulgular	14 - 21
Tartışma	22 - 26
Sonuçlar	27 - 28
Özet	29
Kaynaklar	30 - 33

GİRİŞ VE AMAÇ

Endometrium adenokarsinomu gelişmemiş ülkelerde ikinci sıklıkta rastlanan genital malignansi olmasına rağmen gelişmiş ülkelerde ilk sırada yer almaktadır (1,2). En sık olarak postmenopozal dönemde görülür (% 80). Endometrial patolojilerin taranması için hala oturmuş bir yöntem bulunmamaktadır. Ancak dilatasyon ve küretaj invaziv bir girişim olmasına rağmen geçerliliğini koruyan tek tanı yöntemidir. Rutin alınan servikal smearlerin endometrium kanserinde pozitif prediktif değeri %15-64'dür (3,4). Bu nedenle değeri sınırlıdır.

Endometrium patolojilerinin en sık görülen semptomu vaginal kanamadır ve vaginal kanaması olan hastaların ancak %10-15'inde endometrium adenokarsinomuna rastlanır. Geri kalan hastalarda endometrit, senil atrofi, endometrial polip, endometrial hiperplazi ve ekstraendometrial patolojiler bulunur. Karsinom tanısı için risk taşımayan hastaları ayırt etmek ve gereksiz invaziv girişimden kaçınmak için endometriumun sonografik değerlendirilmesi ve bunun karsinomla ilişkisi önem kazanmıştır.

Probe küretaj endometrium kanserinin en değerli tanı yöntemi olmasına rağmen yanlış negatif sonuç % 2-6 arasındadır (5,6,7). Bununla beraber endometrial polip ve submüköz myomu olan olguların çoğu probe küretaj esnasında tanınmamaktadır. Bu patolojilere doğru tanı konulması için histereskopi yapılması ve gerekirse direkt biyopsi alınması en önemli tanı yöntemi olmaktadır. Histereskopi lokal anestezi veya anestezisiz (8) yapılabilen muayenehane koşullarında rahatlıkla uygulanabilecek bir tanı yöntemi olabildiği gibi endometrial polip eksizyonu ve submukozal myomun çıkarılmasında kullanılabilen bir tedavi yöntemidir.

Öyle görünmektedir ki hem semptomsuz hastaların taranmasında hemde dilatasyon ve küretaj (D&C) sonrası yanlış negatif tanı olasılığını minimuma indirecek, gereksiz invaziv girişimlerden kaçınılacak bir tanı yönteminin belirlenmesi son derece önemli olacaktır. Biz bu nedenle noninvazif bir tanı yöntemi olan sonografik olarak endometrial kalınlığın ölçülmesinin önemini araştırarak, histolojik ve histeroskopik bulgularla korelasyonunu değerlendirdik.

GENEL BİLGİLER

ENDOMETRİUMUN YAPISI VE PATOLOJİLERİ

Çalışmaya geçmeden önce endometriumun normal yapısını ve patolojilerini gözden geçireceğiz.

Uterus müller kanalından gelişir ve histolojik olarak üç önemli tabakadan oluşur.

- 1.Seroza
- 2.Myometrium
- 3.Endometrium.

Anatomik olarak 3 bölümü vardır.

- 1.İsthmus uteri
- 2.Korpus uteri
- 3.Serviks uteri

Endometrium fonksiyonel bir dokudur. Reprodüktif yaşlarda sürekli yenilenir ve dökülür. Endometriumun bu şekildeki siklik döngüsü başlıca iki döneme ayrılır.

- A) Sekretuar faz
- B) Proliferatif faz

Proliferatif fazda endometriumda bez ve stromada proliferasyon oluşurken, sekretuar fazda gebeliğe hazırlık için glikoprotein birikimi ve ödematöz değişiklikler meydana gelir. Tüm bu değişiklikler patolojik durumlar dışında ovarial ve hipotalamo-hipofizer aksın normal olarak çalışmasına bağlıdır. Ancak çeşitli ilaçların (östrojen ve progesteron içeren preparatlar) kullanımı ile benzer endometrial değişiklikler elde edilebilir.

Endometrium histolojik olarak iki tabakadan oluşur (Şekil 1).

1. Fonksiyonel tabaka
 - a) Zona kompakta
 - b) Zona spongioza
2. Bazal tabaka

Şekil 1. Endometriumun tabakaları.

Reproduktif dönemde dökülüp yenilenen, endometriumun fonksiyonel tabakasıdır. Fonksiyonel tabaka postmenopozal dönemde atrofiye uğramaktadır. Bazal tabaka ise bu şekilde bir değişiklik göstermemektedir. Endometrial değişiklikler kompleks hormonal regülasyon sonucu oluşmakla beraber asıl önemli olan östrojen ve progesteron hormonlarının etkisidir. Bu nedenle hormonlar bazı endometrial patolojilerden sorumlu tutulmuşlardır. Endometrial patolojiler kadın yaşamının her döneminde görülebilirler. Ancak premenopozal ve postmenopozal dönemde premalign, malign lezyonlarda artış olmaktadır. Endometrium kanseri 60'lı yaşlarda pik yapar ve % 80'i postmenopozal dönemde görülür. Endometrial hiperplaziler ise 40'lı yaşlarda sık görülürler. Endometriumda görülen çeşitli patolojiler Tablo I'de gösterilmiştir.

Tablo I. Endometrial patolojiler.

- A. Endometrit
- B. Myoma uteri
- C. Endometrial polip
- D. Endometrial hiperplaziler
- E. Endometrium kanseri
- F. Endometrial stromal sarkom
- G. Diğerleri

Endometrial Patolojilerin Semptomları :

I.Vaginal kanama. En sık görülen semptomdur. Menoraji, menometroraji, hipermenore, polimenore, postmenopozal kanama şeklinde olabilir.

II.Vaginal akıntı. Endometrial patolojilerden çok, vaginal ve servikal patolojilerden ve çeşitli enfeksiyonlardan kaynaklanır.

III.Ağrı. Genellikle kasık ağrısı şeklindedir ve vaginal kanamayla birlikte karşımıza çıkar.

IV.İnfertilite. Submukozal myom, endometrial polip ve çeşitli uterin anomaliler infertilite ile karşımıza gelebilmektedir.

V.Diğerleri. Bu grupta daha çok hastalıklara vücudun genel reaksiyonu sonucu oluşan semptomlar veya hastalığın ileri evrelerinde ortaya çıkan semptomlar yer alır. Ateş ve karında kitle şikayetlerini buna örnek verebiliriz.

Endometrial Patolojilerin Tanısı :

Endometrial patolojilerin tanısı için tarama yöntemi bulunmamaktadır. Semptom ve muayene bulgularına dayanılarak, tetkik için hasta yönlendirilmelidir.

A) Vaginal smear. Endometrial patolojilerde değeri % 15-64 arasındadır. Negatif olduğunda değeri yoktur.

B) Ultrasonografi. Non-invaziv en önemli tanı yöntemidir. Endometrial patolojilerin taranmasında kullanımı için son zamanlarda üzerinde araştırmalar yoğunlaşmıştır (9,10). Endometrium kanserinin myometrial invazyonunun değerlendirilmesi için de kullanılır (11,12).

C) Histerosalpingografi. Kavite içerisindeki patolojilerin opak madde yardımıyla görüntülenmesini sağlar. Endometrial polip ve konjenital anomaliler hakkında bilgi verir.

D) Sonolüsografi. Histerografi yerine kullanılabilen tanı yöntemidir. Esası, serum fizyolojik verilerek endometrial polip gibi patolojilerin ultrasonografi ile görüntülenmesine dayanır.

E) Endometrial biyopsi. Uterus kavitesinin sadece bir bölgesinden alındığı için değeri sınırlıdır. Ancak daha kolay ve anesteziye ihtiyaç duyulmadan yapılabilindiğinden avantajlıdır.

F) Endometrial sitoloji. Yaygın olarak kullanılmamaktadır, değeri sınırlıdır.

G) Histeroskopi. Son yıllarda önemi artmıştır. Özellikle endometrial poliplerin tanısında, küçük submüköz myomların görülmesinde değerlidir. Ayrıca endometrial hiperplazi ve karsinomanın direkt görülmesi, biyopsi yapılabilmesi gibi avantajlara sahiptir.

H) Dilatasyon ve küretaj (D&C). Hala endometrial premalign ve malign lezyonların tanısı için en değerli tetkiktir.

I) Tümör markırları. Değeri sınırlı olmakla birlikte, Ca125 endometrium kanserinde yükselebilmektedir. Ancak tümör markırları kesin tanıya yardımcıdır.

J) Magnetik rezonans görüntüleme, bilgisayarlı tomografi. Özellikle endometrium kanserinin myometrial invazyonunu saptamak için kullanılmaktadırlar.

Endometrial Patolojilerin Tedavisi:

Endometrial patolojilerin tedavisi saptanan patolojiye bağlıdır. İkiye ayrılabilir.

1. Medikal tedavi. Bu tedavi endometriumun atrofiye uğratılması, proliferasyonun engellenmesi veya düzenli dökülmesinin sağlanması ve enfeksiyonun giderilmesi esasına dayanır. Bu nedenle aşağıda görüldüğü gibi çeşitli ilaçlar kullanılır.

- A) Progestinler
- B) Gonodotropin rilizing hormon analogları
- C) Tamoxifen
- D) Östrogen ve progestin kombinasyonu ilaçlar
- E) Antibiyotikler ve antiinflatuarlar.
- F) Antineoplastik ilaçlar.

Progestinler, gonodotropin rilizing hormon analogları, tamoxifen endometriumda atrofiye neden olurlar ve antiproliferatif özellikleri vardır. Antineoplastik ilaçlar endometrium kanseri ve sarkomlarında kullanılmaktadır.

2.Cerrahi tedavi : Bu tedavi patolojik olan dokunun çıkarılması esasına dayanır.

A) Dilatasyon ve küretaj : Endometrial poliplerde, basit hiperplazilerde tanının yanısıra tedavi edici özelliği vardır.

B) Histeroskopik polip ve myom eksizyonu, septum rezeksiyonu : Son yıllarda yaygın olarak başarıyla uygulanan endoskopik girişimlerdir. Bu girişimler batın açılmadan yapıldığı için avantajlıdır.

C) Endometrial ablasyon : Endometriumun histeroskopik gözlem altında total veya parsiyel olarak çıkarılmasıdır. Özellikle genç ve uterusunun alınmasını istemeyen hastalarda seçilen tedavi yöntemidir.

D) Histerektomi : Endometrial premalign ve malign lezyoların tedavisinde veya diğer tedavi yöntemlerinin başarısız olduğu durumlarda seçilen tedavi yöntemidir. Histerektominin tipi lezyona ve yaygınlığına bağlıdır.

HİSTEROSKOPİ

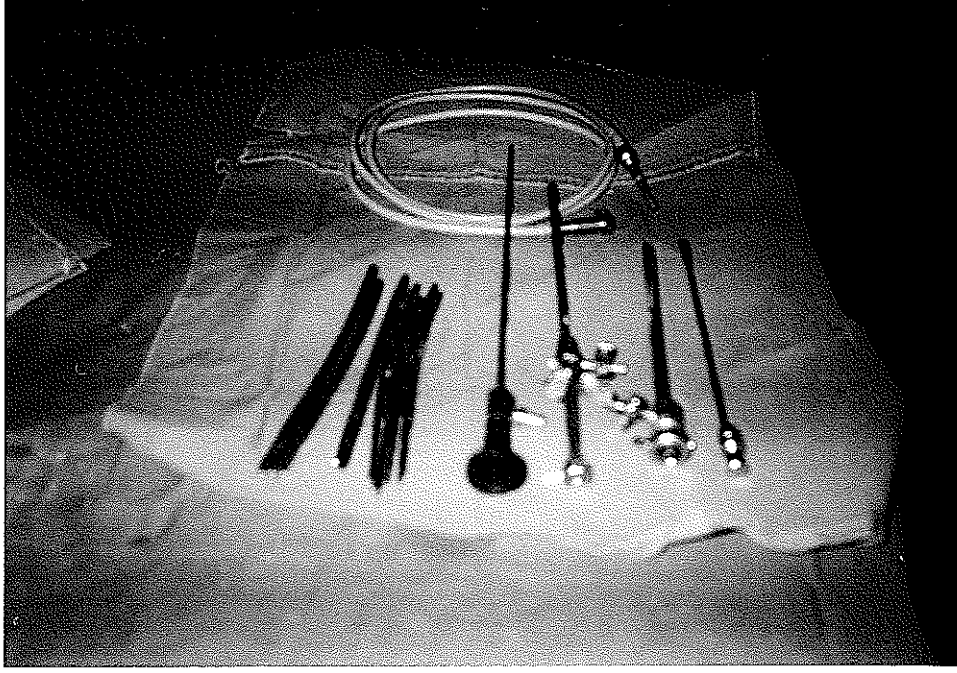
Histeroskopi histeroskop adı verilen optik bir alet yardımıyla uterus kavitesinin gözlenmesi, patolojilerin tanınması ve tedavisi amacıyla yapılan endoskopik girişimdir. Üç tip histeroskop vardır.

1. Rigid histeroskop
2. Fleksibl histeroskop
3. Mikrohisteroskop.

Mikrohisteroskop yaygın olarak kullanılmamaktadır. Daha konvansiyonel olan flexibl ve rigid histeroskoplardır. Bu iki histeroskopun avantaj ve dezavantajları vardır(Tablo II).

Histeroskop içersinde beş ana kısım bulunur. Bunlar:

- I) Kılıf (iç, dış)
- II) Servikal aplikatör
- III) Teleskop
- IV) Işık kaynağı
- V) Yardımcı aletler (makas, forseps vs.) (Resim 1).



Resim 1 : Histeroskop

Tablo II: Rigid ve flexibl histeroskopun özellikleri.

	Rigid histeroskop	Flexibl histeroskop
Görüntü kaynağı	Lens	Fiberglass
Işık kaynağı	Fiberglass	Fiberglass
Görüntü alanı	Direkt veya oblik	Tüm yönlerde
Görüntü	Net	Bulanık
Operasyon aletleri	Basit	Karmaşık
Maliyet	Ucuz	Pahalı

Histeroskopi esnasında uterus kavitesinin daha iyi görüntülenmesi için distansiyon medyaları kullanılır. Bunlar fiziksel özelliklerine göre iki gruba ayrılırlar.

1.Gaz medyalar (CO₂, N₂O).

2.Sıvı medyalar (NaCl, %5 Dextroz, %1.5 Glisin, Dextran 40 veya 70).

Sıvı medyalar; dışarıya kaçığın az olması, kolayca uterus kavitesini temizlemesi, emboli olasılığının olmaması, ucuz ve kolay uygulanımı nedeniyle üstünlüğe sahiptir.

Histeroskopinin Endikasyonları :

Tanı amacıyla histeroskopi yaygın kullanım alanı bulmamasına rağmen endikasyon alanı geniştir (Tablo III).

Tablo: III. Histeroskopinin endikasyonları.

Anormal uterin kanama
İnfertilite
İntrauterin araç problemleri ve çıkarılması
Fetal ve plasental materyal retansiyonu
Uterin anomaliler
Adenomyosis
Diğerleri

Kontrendikasyonları:

Kullanım alanının geniş olmasına rağmen kontrendikasyonları azdır (Tablo IV).

Tablo:IV.Histeroskopinin kontrendikasyonları.

Aşırı vaginal kanama
Gebelik
Enfeksiyon.

OBSTETRİK VE JİNEKOLOJİDE SONOGRAFİ

Sonografi ; hedef dokulardan geri dönen ses dalgalarının oluşturdukları görüntülerin değerlendirilmesine dayanan teşhis ve tedavi için kullanılan noninvaziv bir yöntemdir (Tablo V). Günümüzde vücudun çeşitli bölgelerinin değerlendirilmesi için yaygın kullanılmaktadır. Yoğunluğu fazla olan dokulardan dönen ses dalgaları daha fazla olduğundan sonografik olarak daha ekojen bir görüntü verirler.

Sonografi, jinekoloji ve obstetrikte hem tanı hemde tedavi amacıyla kullanılmaktadır.

Tablo V: Obstetrik ve jinekolojide ultrasonografi endikasyonları

I. Tanısal amaçlı	
A. Obstetrik	B. Jinekolojik
Gebeliğin teşhisi ve takibi	Uterin anomaliler
Ektopik gebelik	Myoma uteri
Plasenta previa, ablatio plasenta	Pelvik abse
Abortus	Ovarial tümörler, komplikasyonları
Intrauterin gelişme geriliği	Pelvik inflamatuvar hastalık
Fetal-biyofiziksel değerlendirme	Folikülometri
Plesantal direnç ölçümü	Endometrial patolojiler
Erken membran rüptürü ve korioamnionit	Pelvik ve paraaortik lenfadenopati
Antenatal tanı	İnfertilite
Çoğul gebelikler	Endometriozis
Fetal-plesantal materyal retansiyonu (13)	Hematometra, hematokolpos
Diğer	Uterin sarkomlar
	Diğer
II. Tedavi Amaçlı	
1. İntrauterin fetal transfüzyon	2. Fetal anomalilere intrauterin
3. Ovarial kist aspirasyonu	müdahale ve tedavi
5. Anrüptüre ektopik gebelik materyaline madde enjeksiyonu	4. Lenfoselin boşaltılması
7. Yardımcı üreme teknikleri	6. Fetal redüksiyon
	8. Diğer

Jinekoloji ve obstetrikte probun uygulanım yerine göre başlıca iki şekilde uygulanmaktadır :

- A) Transabdominal ultrasonografi,
- B) Transvaginal ultrasonografi.

Transabdominal sonografi uygulanım kolaylığı bakımından transvaginal sonografiye göre daha iyidir. Ancak vaginal uygulama bazı yönlerden daha avantajlıdır. Transvaginal sonografide doku ile prob arasındaki mesafe azdır. Bu nedenle özellikle obes hastalarda daha değerlidir. Hasta mesanesinin dolu olmasına gerek yoktur. Endometriumun değerlendirilmesinde transvaginal sonografi daha değerlidir (14,15). Gebeliğin ilk üç ayında transvaginal ultrasonografinin yapılması tartışmalıdır. Sonografik değerlendirme yapılırken dokunun anatomik, fizyolojik bilgileri ve komşuluk ilişkileri göz önüne alınarak muayene bulgularıyla birleştirilmelidir.

Doppler sonografi ise hareketli (özellikle vasküler yapılar ve dokuların kanlanması) dokuların değerlendirilmesi için kullanılır. Son yıllarda adnexial kitlelerin benign-malign ayırımının yapılmasında kullanılmaya başlanmıştır. Malign kitlelerde doku kanlanmasının arttığı ve pulsatilite indexinin azaldığı yayınlanmıştır(16).

TRANSVAGİNAL SONOGRAFİ VE ENDOMETRİUM

Transvaginal sonografi için hasta litotomi pozisyonunda ve mesane boş olmalıdır. Vaginal prob üzerine kondom takılır ve prob ile kondom arasında hava kalmamasına özen gösterilir. Bu nedenle jel kullanılabilir. Prob ucuna jel sürüldükten sonra, prob forniksler ve portioya uygulanarak dokuların ayrı değerlendirilmesi yapılmalıdır. Vaginal sonografide aşırı arkaya dönük uteruslar ve büyük kitleler net değerlendirilememektedir. Hastanın Trendelenburg pozisyonuna getirilmesi daha olanaklı değerlendirme imkanı sağlayabilir. Transvaginal sonografi ile üç planda görüntü elde edilir.

1. Sagital aks
2. Semi-koronal aks
3. Semi-axial aks

Vaginal sonografi ile endometriumun değerlendirilmesi son yıllarda popüler olmuştur. Endometriumun değerlendirilmesi 4 nedenle yapılır. Bunlar ;

I. Erken intrauterin veya ektopik gebelikte desidual değişikliklerin değerlendirilmesi.

II. Benign endometrial patolojilerin değerlendirilmesi.

III. Endometrium kanseri ve trofoblastik hastalıkların myometrial invazyonunun değerlendirilmesi.

IV. Endometrium gelişiminin değerlendirilmesidir (örneğin IVF programlarında) (17,18).

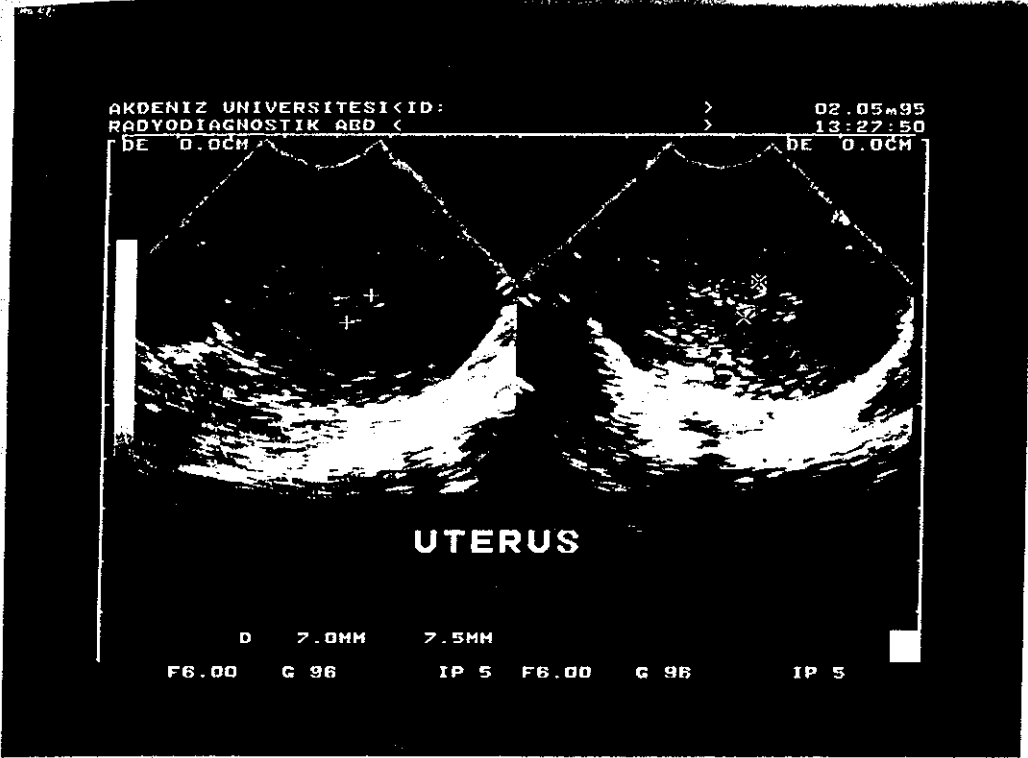
Menarştan sonra hormonal nedenlerle endometriumda siklik değişiklikler meydana gelmekte ve siklusun dönemine göre endometrial kalınlık ve yapı değişmektedir (Tablo VI). Sonografik olarak endometrial patolojilerin tanısı konulduğunda bu değişikliklerin göz önünde bulundurulması zorunludur.

Tablo VI. Transvaginal sonografide siklus dönemine göre endometriumun kalınlığı ve görünümü.

Siklus Dönemi	Endometrial		Görünüm
	Kalınlık (mm, range)		
Menstruel faz	1-4		Ekojenik
Proliferatif faz	4-8		İzoekoik veya hafif hiperekoik
Sekretuar faz	7-14		Ekojenik
Posmenopozal	7-8 (x)		Atrofik

x: Östrogen replasmanı alan postmenopozal hastalarda 8 mm'den kalın olabilir.

Sonografide endometrium etrafında hipoekoik bir halo görülür. Bu görüntü myometriyumun iç tabakasına aittir. Eskiden sanıldığı gibi endometriuma ait bir tabaka değildir. İşte endometrium bu tabakanın arasında kalan daha ekojen bölgedir (Resim 2). Endometrium kalınlığı vertikal veya oblik alınan kesitlerde en kalın bölge olarak kabul edilir.



Resim 2 : Transvaginalsonografide oblik ve transvers kesitlerde endometriumun görünümü.

Bugün için endometriumun sonografik değerlendirilmesi ile patolojik tanısını kesin koymak mümkün olamamaktadır. Ancak endometrial kalınlık arttığında benign ve malign endometrial patolojilerin görülme oranında artış görülmektedir. Diğer önemli bir konuda kaç milimetrelik endometrium kalınlığının patolojik olduğudur. Bu konuda kesin belirlenmiş bir değer bulunmamaktadır. Ancak yapılan çalışmalarda postmenopoz için 5 mm, premenopozal dönem içinde 10 mm'nin üzerindeki endometrial kalınlıklarda endometrial patoloji açısından araştırılması gerektiği vurgulanmaktadır (19). İnce endometrial kalınlıklarda endometrium kanseri yayınlanmış olmakla birlikte, endometrium adenokarsinomunda bu kalınlığın daha yüksek olduğu bulunmuştur (20).

MATERYAL VE METOD

Bu çalışmaya Şubat 1995 ile Eylül 1995 tarihleri arasında Akdeniz Üniversitesi Tıp Fakültesi Kadın Hastalıkları ve Doğum Kliniğine vaginal kanama, akıntı, sıcak basması ve terleme şikayetleri ile başvuran, premenopoze ve postmenopoze 30 hasta dahil edildi. Tüm vakaların anamnezi alındı, sistemik ve jinekolojik muayenesi yapıldı. Hastalara yapılacak işlem hakkında bilgi verildi. Östrojenik ve progestasyonel etkili ilaç alan hastalar çalışmanın dışında tutuldu. Daha sonra hastalara litotomi pozisyonunda mesane boş iken transvaginal sonografi (Toshiba capps 6 mHz'lik vaginal prob) yapıldı. Vaginal sonografide endometrial kalınlık longitudinal ve oblik aksta ölçüldü ve diğer jinekolojik patolojiler açısından vakalar değerlendirildi. Bulgular kaydedildi. Longitudinal aksta en kalın bölge çift tabaka halinde endometrial kalınlık olarak ölçüldü. Tüm ölçümler aynı ekip tarafından yapıldı. Bundan sonra hastalara paraservikal saat 4 ile 8 hizasından % 2'lik prilokain ile (Citanest R Astra-Eczacıbaşı) lokal anestezi altında önce diagnostik histeroskopi (Wolf, rigid histeroskop), sonrada probe küretaj yapıldı. Histeroskopi ve probe küretaj bulguları kaydedildi. Histeroskopi esnasında uterus kavitesinin distansiyonu için % 5 dextroz kullanıldı. Probe küretaj ile elde edilen materyal histopatolojik olarak incelemeye gönderildi. Tüm vakalar 15 gün sonra patoloji sonuçlarıyla birlikte kontrol edildi.

İstatistiksel analizler için Mann-Whitney U testi kullanıldı ve $p < 0.05$ anlamlı kabul edildi.

BULGULAR

Bu çalışmaya 33 hasta katıldı. Bir hastaya servikal os stenotik olduğundan ve iki hastada histeroskopi-probe küretaj yapılmasını istemediğinden çalışma dışı bırakıldı. Çalışmaya katılan 30 hastanın 22 (% 73.3)'si premenopozal, 8 (% 26.6)'si postmenopozal dönemdedi. En sık rastlanan semptom vaginal kanama (% 83.3) idi. Hastaların ortalama yaşı 44.1 (range 39-59) iken premenopozal grupta postmenopozal gruba göre daha düşük saptandı (Tablo VIII). Ortalama gebelik sayısı 4.8 (range 0-15) bulundu.

Onbeş (% 50) hastanın jinekolojik muayenesi normal iken 8 hastanın myomatö uterusu mevcuttu (Tablo VII)

Tablo: VII.Hastaların jinekolojik muayene bulguları.

Bulgular	Hasta Sayısı	Oran (%)
Normal	15	50.0
Myomatö uterus	8	26.6
Ovarial kist	2	6.6
Servikal polip	2	6.6
Servikal erozyon	2	6.6
Sistorektosel	3	10.0
Desensus uteri	1	3.3
Rektosel	1	3.3

Not : Dört hastada pelvik relaksasyon ve diğer patolojiler birlikte bulunmaktaydı.

Ortalama endometrial kalınlık 6.7 mm (range 3-20) olarak saptandı. Bu deęer premenopozal grupta postmenopozal gruba gre daha yksekti (Tablo VIII). Fakat aralarındaki fark istatistiki olarak anlamlı bulunamadı ($p > 0.05$)

Tablo.VIII.Vakaların zellikleri.

Hasta zellikleri	Hastaların menopoz durumu	
	Premenopoze	Postmenopoze
Sayı	22 (% 73.3)	8 (% 23.3)
Yaş	42.04 (range 39-51)	49.7 (range 42-59)
Ortalama endometrial kalınlık	7.3 (range 3-20) mm	5.5 (range 4-10)mm

Dięer taraftan hem histeroskopi, hemde histolojik olarak patoloji saptanan hastalardaki endometrial kalınlık saptanmayan gruplara gre daha yksekti. Bu istatistiksel olarak anlamlı idi ($p < 0.0001$). Ancak histeroskopi ve histolojik inceleme ile patoloji saptanan hastaların endometrial kalınlıkları birbirine yakın bulundu (Tablo IX). Benzer şekilde hastalar menopoz durumuna gre premenopoze ve postmenopoze olarak ele alındığında premenopoze hastalarda histeroskopi ve histoloji bulgularına gre patoloji saptanan vakalardaki ortalama endometrial kalınlık birbirine yakın idi (Tablo X).

Tablo IX . Histeroskopi ve histoloji bulgularının endometrial kalınlık ile iliřkisi.

İnceleme	Sonuç	Endometrium kalınlığı (mm ve range)
Histeroskopi	Normal	5.2 mm (range 3-10)
	Patolojik	8.9 mm (range 3-20)
Histolojik inceleme	Normal	5.5 mm (range 3-20)
	Patolojik	8.3 mm (range 3-20)

Tablo:X. Histeroskopi ve histoloji sonuçlarının premenopoze, postmenopoze hastalarda endometrium kalınlığı ile ilişkisi.

Hasta grubu	Histeroskopi		Histolojik İnceleme	
	Normal	Patolojik	Normal	Patolojik
Premenopoze	4.3(3-9)mm	9.3 (3-20)mm	4.3 (3-9)mm	9.1(3-20)mm
Postmenopoze	5.7(4-10)mm	5 mm	6.1(4-10)mm	---

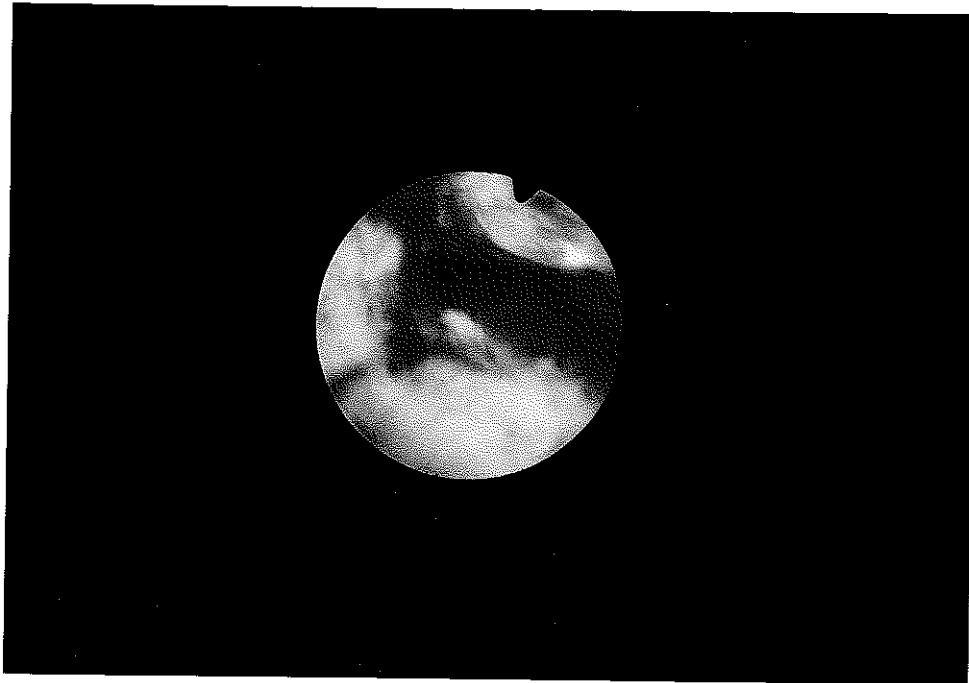
Transvaginal sonografide rastlanan en yüksek endometrial kalınlık 20 mm idi. Endometrial kalınlık arttıkça endometrial patoloji riskinin arttığı saptanırken çalışmaya alınan hiç bir hastada endometrium adenokarsinomuna rastlanmadı. Ancak histolojik olarak endometrial hiperplazi saptanan her dört hastanın endometrium kalınlığı 10 mm'nin üzerindedir. Bunun yanında 3 mm endometrium kalınlığı olmasına rağmen ; hem histolojik, hemde histeroskopik olarak endometrit ve endometrial polip saptanan 3 vaka vardı. Endometrial kalınlık ile spesifik endometrial patoloji arasında ilişki saptanmadı.

Histeroskopinin hasta septomlarını açıklamak için önemli olduğu saptandı. Histopatolojik bulguların ikinci sırada önemli olduğu gözlemlendi. Histeroskopide en sık rastlanan patolojik bulgu endometrial polip iken, atrofik endometrium ikinci sıklıktaydı (Tablo XI). (Resim 3, 4 ve 5'de endometrial polip, atrofik endometrium ve endometrial hiperplaziye ait histeroskopik görünüm yer almaktadır). Hastaların ancak % 26.6'sı normal bulgulara sahipti.

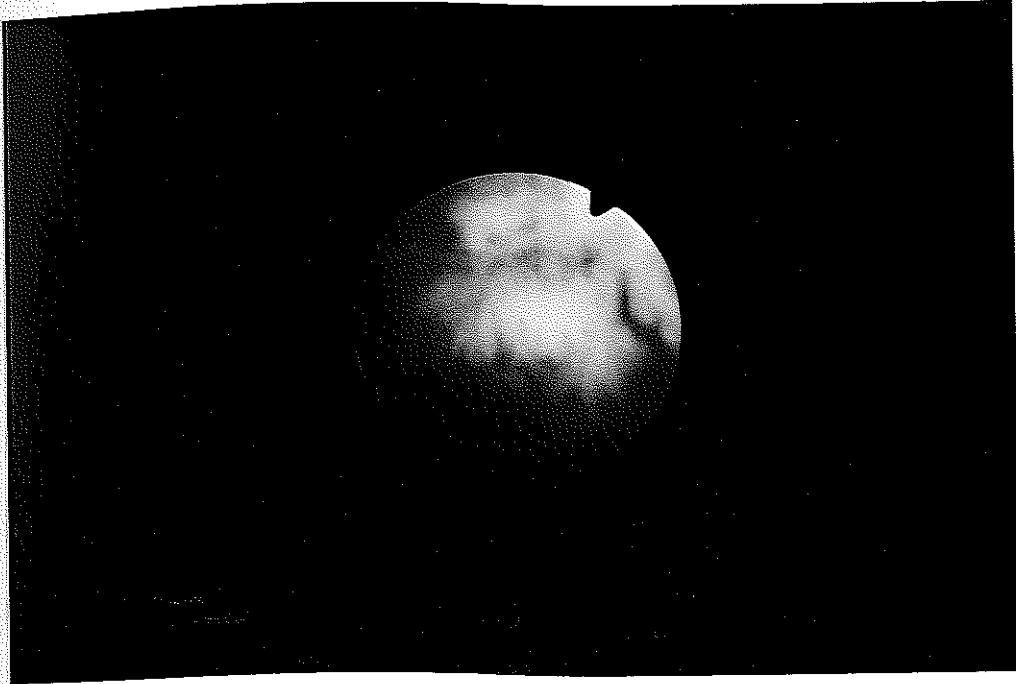Tablo:XI. Histeroskopi bulguları.

Bulgular	Hasta sayısı	Oran (%)
Sekresyon veya proliferasyon fazında endometrium	8	26.6
Endometrial polip	8	26.6
Submukozal myom	5	16.6
Atrofik endometrium	6	20.0
Endometrial hiperplazi	3	10.0
Östrogen yetersiz endometrium	2	6.6
Endometrit	2	6.6
Uterus subseptus	1	3.3


Not: İki vakada endometrial polip ve submukozal myom , bir vakadada endometrial polip ve uterus subseptus, bir vakada da endometrial polip, endometrit, endometrial hiperplazi ve submukozal myom birlikte bulunmaktaydı.



Resim 3. Endometrial polip (Histeroskopi).



Resim 4. Atrofik endometrium (Histeroskopi).



Resim 5. Endometrial hiperplazi (Histeroskopi).

Histolojik bulgulara göre 14 (% 46.6) hastada proliferasyon ve sekresyon fazında endometrium saptanırken endometrial polip ancak 4 (% 13.3) hastada bulundu. Dört (% 13.3) hastada patolojik inceleme için yeterli materyal elde edilemedi. Histolojik olarak 4 (% 13,3) hastada endometrial hiperplazi, 3 (% 10) hastada endometrit tanısı konuldu. Histeroskopik olarak ise 3 (% 10) hastada endometrial hiperplazi ve 2 (% 6.6) hastada endometrit mevcuttu (Tablo XII).

Tablo:XII. Histolojik bulgular.

Bulgular	Hasta sayısı	Oran (%)
Sekresyon fazında endometrium	10	33.3
Proliferasyon fazında endometrium	4	13.3
Endometrit	3	10.0
Atrofik endometrium	1	3.3
Endometrial polip	4	13.3
Basit hiperplazi	4	13.3
Yetersiz materyal	3	13.3*

* Probe küretaj esnasında yetersiz materyal gelen 3 hasta bu grupta yer almaktadır.

Endometrial kalınlık için 5 mm sınır kabul edilerek histolojik bulgular ile ilişkisi değerlendirildiğinde 5 mm ve altında endometrial kalınlığı olan hastaların % 80'inin normal bulgulara sahip olduğu görüldü (Tablo XIII).

Tablo: XIII. Endometrial kalınlığın histolojik bulgularla ilişkisi,

Endometrium kalınlığı	Histoloji bulguları		
	Normal	Patolojik	Toplam
5 mm ve altı	12 (% 80)	3* (% 20)	15
5 mm ve üstü	7 (% 46.6)	8 (% 53.3)	15
Toplam	19	11	30

* : İki hastada endometrit, bir hastada endometrial polip mevcuttu.

Ancak premenopoz hastalarda devam eden siklus nedeniyle endometrial kalınlığın normal olarak fazla olması beklendiğinden, sınır endometrial kalınlık 10 mm olarak alındığında bu değer üzerindeki hastaların hepsinde endometrial patoloji mevcuttu (Tablo XIV). 10 milimetre altındaki olguların 5 mm altı ve 6-10 mm arası iki gruba ayrılmasının endometrial patoloji ile ilişkisi saptanmadı.

Tablo: XIV. Premenopoz hastalarda endometrium kalınlığının histolojik bulgularla ilişkisi.

Endometrial kalınlık	Histolojik tanı		
	Normal	Patolojik	Toplam
5 mm ve altı	7 (% 70)	3 (% 30)	10
6 - 10 mm	4 (% 66.6)	2 (% 33.3)	6
10 mm üstü	--	6 (% 100)	6

Endometrium dışındaki patolojiler açısından, sonografik olarak hastaların 10'u (% 33.3) normal bulgulara sahip iken 15 (%50) hastada myom mevcuttu. Ancak bir hastada myom büyüklüğü 3 cm'nin üzerinde bulunurken, submüköz myom 2 (%6.6) hastada bulunmaktaydı (Tablo XV).

Tablo: XV. Olguların sonografi bulguları.

Bulgular	Hasta sayısı	Oran (%)
Submüköz myom	2	6.6
Subseröz ve intramural myom	13	43.3
Ovarial kist	5	16.6
Normal	10	33.3

Jinekolojik muayene, vaginal sonografi, histeroskopi ve histopatoloji bulgularını normal ve patolojik olarak iki grupta ele aldığımızda en çok patolojik bulgunun transvaginal sonografide (% 66.6)

saptandığı görülmektedir. Jinekolojik muayenede ise hastaların % 50'inde patolojik bulgu mevcuttu (Tablo XVI). Ancak jinekolojik muayene, transvaginal sonografi, histeroskopi ve histolojik bulgular arasındaki bu farklılıklar istatistiki anlamlı bulunamadı (p 0.7119).

Tablo:XVI. Jinekolojik muayene, histeroskopi, transvaginal sonografi ve histoloji bulgularının dağılımı.

Sonuç	Jinekolojik Muayene	Sonografi	Histeroskopi	Histolojik Bulgular
Normal	% 50 (15)	% 33.3 (10)	% 53.3 (16)	% 63.3 (19)
Patolojik	% 50 (15)	% 66.6 (14)	% 46.6 (14)	% 36.6 (11)

TARTIŞMA

Hayat standartlarının yükselmesi ve ortalama yaşam süresinin uzamasıyla gelişmiş ülkelerde kadın genital sisteminde en sık rastlanan endometrium adenokarsinomunun tanısı önem kazanmıştır. Bu nedenle endometrium kanseri için tarama yöntemlerinin geliştirilmesi son derece önemlidir. Hâlâ endometrium kanseri ve patolojilerinin tanısı için standart tanı yöntemi D&C ile elde edilen materyalin histopatolojik incelemesine dayanır. Ancak bu işlemin morbidite ve mortalitesi mevcuttur (5). Diğer taraftan bazı hastalar böyle bir işlemin yapılmasını redetmektedirler. Hastaların büyük bir kısmında anksiyete yaşamaktadır.

Endometrial patolojilerin sonografi ile değerlendirilmesi noninvaziv ve kolay kabul edilebilir bir yöntemdir. Bu patolojiler transvaginal ve transabdominal sonografi ile değerlendirilebilirler. Ancak endometrial patolojilerin değerlendirilmesinde transvaginal USG daha başarılıdır ve transvaginal ultrasonografi bulgularının histolojik bulgularla korelasyonu çeşitli araştırmacılar tarafından saptanmıştır (14, 21). Transvaginal sonografinin aynı zamanda bir tarama yöntemi olarak kullanılması yolunda çalışmalar vardır (22). Osmons ve arkadaşları (23) şikayeti olmayan 283 postmenopoze hastanın endometrial kalınlığını ölçmüşler ve 4 mm üstünde endometrium kalınlığı olan vakalarda D&C yaparak % 3.5 (11 vaka) endometrium karsinomu saptamışlardır. Bu değer beklenene göre oldukça yüksektir. Postmenopoze vaginal kanaması olan hastalarda ise % 12.5 endometrium karsinomu görülmüştür.

Endometriumun transvaginal sonografi ile incelenmesinin, dokunun histolojik özellikleri ile ilişkisi ise tartışmalıdır. Sheth ve arkadaşları (24) yaptıkları çalışmada endometrium kalınlığı ve görünümünü birleştirerek endometrial patolojilerin tanısı konulabileceğini yayınlamışlardır. Varner ve arkadaşları (25) ise

endometrial kalınlıđın 5-8 mm olduđunda proliferatif endometrium ile hiperplastik endometriumun sonografik olarak ayırlamayacađını yayınlamıřlardır. Bunlara dayanılarak endometrial kalınlık histolojik tanı için spesifik görünmemektedir. Benign ve malign endometrial patolojilerin ayırımında yardımcı olabilir (26).

Transvaginal sonografide ölçülen endometrium kalınlıđının kaç milimetreyi geçtiđinde patolojik olduđu konusunda literatür birliđi yoktur. Ancak bir çok yayında postmenopoze hastalar için 5 mm kalınlık sınır kabul edilmektedir (19, 20, 24, 27, 28). Premenopoze hastalarda bu konudaki veriler sınırlıdır. Bizim çalışmamızda endometrium kalınlıđı 5 mm altında olmasına rađmen endometrit ve endometrial polip saptanan vakalar bulunmaktaydı. Fakat hem histeroskopik hemde patolojik olarak endometrial patoloji saptanan premenopoze hastalarda endometrium kalınlıđı yüksek bulundu. Premenopoze hastalarda histeroskopi ve histoloji bulguları normal olan hastalarda ortalama endometrial kalınlık 4.3 mm, histeroskopisinde patolojik bulgu saptanan olgularda 9.3 mm, histolojik inceleme ile patoloji saptanan vakalarda 9.1 mm idi. Postmenopozal dönemde olan hasta sayısı az olduđundan bulgular istatistiki anlamlı bulunmadı. Literatürde postmenopoze hastalarda 5 mm'nin altında endometrium kalınlıđı olmasına rađmen endometrium kanseri ve benign endometrial patoloji rastlanan vakalar yayınlanmıřtır (19,25,29). Ancak bu şekilde malignite rastlanan vakalar sporadiktir. Emanuel ve arkadaşları (30) endometrium adenokarsinomu için sınır endometrial kalınlıđı premenopoze hastalarda 12 mm, postmenopozal dönemde 9 mm olarak önermiřlerdir. Çalışmamızda endometrium adenokarsinomu saptanmadıđından net bir sınır deđer söylememiz mümkün deđildir. Bulduđumuz premenopoze hastalar için ortalama 7.3 mm, postmenopoze hastalar için 5.5 mm endometrial kalınlık endometrium kanserinin ayırımı açısından yararlı bir deđer kabul edilebilir. Granberg S. ve arkadaşları 205 postmenopoze hastada endometrium kalınlıđı 9 mm'nin altında olan hiçbir hastada endometrium kanseri rastlamamamıřlardır. Endometrium kanseri saptadıkları hastalarda ortalama endometrium kalınlıđını 18.2 ± 6.2 mm bulmuřlardır. Endometrial patoloji için 5 mm'yi sınır kabul ettiklerinde, sonografinin pozitif prediktif deđerini % 87.3 bulmuřlardır. Bu limit dikkate alındıđında, çalışmada yapılan % 70 küretajın yapılamayabileceđi görülmektedir.

Biz çalışmamızda yer alan 3 (% 20) hastada endometrial kalınlık 5 mm'nin altında olmasına rağmen endometrial patoloji saptadık (Tablo XIII). On iki (% 80) hastanın ise bulguları normal idi. Ancak endometrial kalınlığı 5 mm'nin üstünde olan 8 (% 53.3) hastada endometrial patoloji mevcuttu ve 7 (% 46.6) hastanın ise bulguları normal idi. Görüldüğü gibi 5 mm'nin üstünde endometrial kalınlığı olan hastalarda endometrial patoloji sıklığı artmaktadır. Bu şekilde 5 mm sınır endometrial kalınlık değerine göre oluşturulan iki grup arasındaki farklar istatistiki olarak anlamlı bulundu ($p = 0.019$). Transvaginal sonografinin pozitif prediktif değerini histolojik bulgulara göre % 80, negatif prediktif değerini % 60, sensitivitesini % 63 ve spesifitesini % 72 bulduk. Buradan 5 mm altındaki hastaların % 80 normal bulgulara sahip olduğunu tahmin edebiliriz. Ancak bizim hastalarımız bu değerlendirmede pre- ve postmenopoze olarak incelenmemiştir. Premenopozal dönemde hormonal aktivite olduğundan bu grup için ayrı bir değerlendirme yapılması ve endometrial sınır kalınlık değerinin daha fazla olması anlamlı olacaktır. Karlson ve arkadaşları (19) premenopozal dönemde endometrial kalınlığın 10 mm üstünde olduğu durumda endometrial patoloji açısından araştırılması gerektiğini bildirmişlerdir. Premenopoze hastalar için 10 mm sınır endometrial kalınlık olarak alındığında bu değer üstündeki 6 (%100) hastada da endometrial patoloji bulunmaktaydı (Tablo XIV). Endometrial hiperplazi saptanan 4 hastada da endometrium kalınlığı 10 mm'nin üzerindeydi. Endometrial kalınlığı 10 milimetrenin altında olan 5 (% 31,2) hastada endometrial patoloji saptandı. Transvaginalsonografinin pozitif prediktif değeri % 68.7, negatif prediktif değeri % 100, sensitivitesi % 100, spesifitesi % 54.5 bulundu. Yani 10 mm'nin üstünde endometrial kalınlık saptandığında endometrial patoloji şansı oldukça artmaktadır. On milimetre altında ise endometrial patoloji olmadığını ekarte etmek için güvenilir bir değer değildir. Fakat normal vakaların % 68'ini bildirebilmektedir. On milimetre altındaki vakaları 5 mm altı ve 6-10 mm arası olarak gruplandırdığımızda histolojik bulgulara göre patoloji saptanan olguların oranı birbirine yakın bulundu (% 30 ve % 33.3). Bu nedenle de 10 mm altındaki olguları bu şekilde ayırmanın yararı saptanamadı.

Son yıllarda hastaları daha invazif tetkiklerden kurtarmak için daha basit tekniklerle endometrial örnek alınması üzerinde çalışmalar yoğunlaşmıştır. İnce kanüllerle (örneğin Pipelle) endometrial örnek almaya yönelik çok sayıda çalışma olmasına rağmen endometriumun belli bir bölgesinden materyal alınacağından teorik olarak güvenilir

görünmemektedir. Van Den Bosch ve arkadaşları Pippelle ile alınan endometrial örneğin postmenopoz hastalarda endometrial patoloji için sensitivitesini % 44.6, spesifitesini % 98.5 ; 4 mm sınır endometrial kalınlık için vaginal sonografinin sensitivitesini % 82, spesifitesini % 80 bulmuşlardır. Karlsson B ve arkadaşları ise 5 mm sınır endometrial kalınlık için transvaginal sonografinin endometrial patoloji için sensitivitesini % 97, spesivitesini % 81 bulmuşlardır. Yine aynı yazarlar alınan endometrial sitolojinin endovaginal sonografinin endometrial patoloji için güvenilirliğini arttırmadığını saptamışlardır. Endometrial sitolojinin değerinin sınırlı olduğu başka araştırmacılar tarafından da yayınlanmıştır (31).

Dilatasyon ve küretaj endometrial patolojilerin tanısında vazgeçilmez bir yöntem olarak kullanılmaktadır. Ancak bunun endometrial patolojilerin tanısında % 10-21 yanlış negatif sonuç verdiği yayınlanmıştır (32). Özellikle endometrial polip ve submüköz myom, probe küretaj ve sonografide çoğunlukla atlanmaktadır. Bu eksiklikleri gidermek için histeroskopi yapılması önem kazanmaktadır. Histeroskopide tanı konulabildiği gibi lezyondan biopsi alma ve operatif girişim imkanı bulunmaktadır (33). Çalışmamızda sonografik olarak hiç bir hastada endometrial polip tanısı konulamazken, probe küretaj ile % 16.6; histeroskopi ile de % 26.6 endometrial polip tanısı konuldu. Gimpelson ve arkadaşları (34) yaptıkları reviewde ; histeroskopi yapılan ve bu esnada direkt biopsi alınıp arkasından D&C yapılan 276 hastanın sonuçlarını incelemişlerdir. 223 hastanın histeroskopi ve histoloji bulguları uyum gösterirken 44 (% 16) hastanın histeroskopik değerlendirme ve biyopsi bulgularının hasta hakkında daha iyi bilgi verdiğini belirtmişlerdir. Brooks GP ve arkadaşları (35) ise D&C yapılan 29 hastaya sonra histeroskopi yapmışlardır. 19 hastada submukozal myom saptarken, 5 hastada endometrial polip bulmuşlardır. Histolojik incelemede ise ancak bir hastada endometrial polip saptanmıştır. Yine Townsend ve arkadaşları (36) 110 postmenopozal hastaya histeroskopi yapıp biopsi almışlardır. 95 hastada benign patoloji (42 polip, 53 submukozal myom) 2 hastada endometrium kanseri saptarken 13 hastanın sonuçlarını normal bulmuşlardır. Çalışmamızda ise 16 (% 53.3) hastanın histeroskopi bulguları normal olarak yorumlanırken 14 (% 46.6) hastanın çeşitli benign patolojileri mevcuttu. Histolojik bulgularla karşılaştırdığımızda ise 19 (% 63.3) hastanın bulguları normal, 11 (% 36.6) hastanın sonuçları patolojik bulunmuştu. Ancak bu fark istatistiki anlamlı değildir ($p>0.05$). Buradan açıkça görülmektedir ki histeroskopi

yapılması tanı şansını yükseltmektedir. Bu nedenle günümüzde endometrial patolojilerin değerlendirilmesi için en değerli tetkiklerden birisidir.

Jinekolojik muayene hastaların değerlendirilmesi ve tanı konulması açısından esastır. Fakat tek başına yeterli değildir. Çalışmamızda yer alan hastaların % 50'sinin jinekolojik muayenesi patolojik iken transvaginal sonografi bulgularının % 66.6'sı, histeroskopi bulgularının % 46.6'sı patolojiktir. Aralarındaki farklar istatistiki anlamlı değildir (p 0.7119). Ancak D&C ile yeterli endometrial materyal elde edilemeyenler, atrofik endometriumu olan hastalar, östrojen yetersiz endometriumu olan vakalar normal gruplarda ele alındı. Şunu unutmamak gerekirkı atrofik endometrium postmenopozal hastada normal beklenen bir bulgu olmasına rağmen vaginal kanama nedeni olabilmektedir.

Histeroskopi muayenehane koşullarında lokal anestezi ile rahatlıkla yapılabilmektedir. Çalışmamızda bizde paraservikal blok ile lokal anestezi yaptık. Histeroskopi yaparken vakaların hiç birisinde ağrı ile ilgili problem olmadı. Ancak probe esnasında hastaların ağrısında artış oldu. Fakat burada da hiç bir hastaya ek anestezi verilmesini gerektirecek kadar ağrı olmadı.

Histeroskopi esnasında uterin kaviteyi daha iyi görüntülemek için distansiyon medyaları kullanılmaktadır. Sıvı medyalar kullanıldığında geriye doğru kaçak daha az olmaktadır. Biz vakalarımızda %5 dextroz kullandık. Hastaların hepsinde uterin kavite iyi vizualize edildi. Ayrıca %5 dextroz her yerde kolay bulunan diğer sıvılara göre ucuz bir distansiyon medyasıdır. Bu nedenle diagnostik histeroskopide rahatlıkla kullanılabilir.

SONUÇLAR

Endometrial patolojiler kadın-genital sisteminin sık rastlanan önemli patolojileridir. Çoğunlukla bu patolojilerin değerlendirilmesi için invazif girişimlere ihtiyaç duyulmaktadır. Bu nedenle bazen hastalar girişimleri redetmektedirler. Noninvazif girişimleri daha kolay kabul etmektedirler. Çalışmaya katılan hastalardan hiç birisi transvaginal sonografi yapılmasını redetmezken 2 hasta probe-histeroskopi yapılmasını kabul etmedi.

Transvaginal sonografi ile endometrial patolojilerin değerlendirilmesi son yıllarda dikkati çekmiştir. Sonografide endometriumun ekojenitesi ve kavitede sıvı olup olmaması da önemli olmasına rağmen endometrial patolojilerin değerlendirilmesi için en önemli olan endometrial kalınlıktır. Ancak patolojik olan endometrial kalınlık için kesin bir fikir birliği yoktur. Literatür bilgileri dikkate alındığında postmenopoze hastalar için 5 mm kalınlık sınır sayılmaktadır. Bizim çalışmamızda postmenopoze hastalar için histeroskopi bulgularına göre 5.7 mm, histolojik bulgulara göre 6.1 mm saptandı. Ancak bu gruptaki vaka sayısı az olduğundan istatistiki değeri yoktur. Premenopoze hastalarda ortalama sınır endometrial kalınlık değeri için literatür bilgileri sınırlıdır. Biz çalışmamızda bu değeri 4.3 mm olarak saptadık. Endometrial patoloji saptanan gruplarda histeroskopi bulgularına göre 9.3 mm, histolojik sonuçlara göre ise 9.1 mm bulduk.

Endometrial patolojilerin tanısı için histolojik incelemenin değeri sınırlıdır. Özellikle endometrial polip ve submukozal myom tanısında histeroskopinin yapılması hem tanı, hemde tedavi açısından önemlidir. Çalışmamızda histeroskopi ile % 26.6 endometrial polip tanısı koyarken, histolojik olarak ise ancak % 16.6 tanı konulabildi. Histeroskopide % 13.3 submukozal myom rastlandı. Bu yetersizlikler sonografik olarakta mevcuttu. Hiç bir hastanın transvaginal sonografisinde endometrial polip tanısı konulmazken, % 6,6 (2 vaka) submukozal myom tanısı konuldu. Buradan perimenopozal vaginal kanaması olan hastalarda histeroskopinin yapılmasının faydalı ve gerekli olduğu sonucuna varıldı.

Transvaginal sonografide ölçülen endometrium kalınlığının arttıkça endometrial patoloji olasılığının arttığı görüldü. Ancak spesifik tanının konulması için yetersiz olduğu görüldü. Çalışmamızda hiç endometrium kanseri rastlanmadığından ortalama endometrial kalınlık için bir değer vermemiz mümkün değildir. Fakat endometrium kanseri için endometrial kalınlık değerlendirilirken, bulunan ortalama premenopozal 7.3 mm, postmenopozal 5.5 mm endometrial kalınlığın yararlı bir değer olabileceği histeroskopi ve histopatolojik inceleme ile gözlemlendi. Transvaginal sonografinin asemptomatik hastalarda endometrial patolojilerin tanısında tarama testi olarak kullanılması için bu değerlerin göz önünde bulundurulması faydalıdır.

Diagnostik histeroskopi lokal anestezi ile rahatlıkla yapılabilecek tanı yöntemidir. Uterus kavitesini daha iyi görebilmek için karbondioksit, glisin gibi özel distansiyon medyaları yerine %5 dekstroz rahatlıkla kullanılabilir.

ÖZET

Bu çalışma ; Akdeniz Üniversitesi Tıp Fakültesi Kadın Hastalıkları ve Doğum Kliniğine endometrial patolojiyi düşündüren çeşitli şikayetlerle baş vuran 30 hastayı kapsamaktadır. Hastalardaki endometrial patolojilerin tanısında transvaginal sonografi ile ölçülen endometrial kalınlığın önemi ve güvenilirliği histeroskopi ve histoloji bulguları ile karşılaştırıldı. Hastaların ortalama endometrium kalınlığı 6.7 mm bulundu. Bu değer premenopoz ve postmenopoz hastalar için farklı idi. Endometrial kalınlığın ; histeroskopi ve histoloji bulguları normal olan hastalarda 4.3 mm, patolojik olanlarda 9.3 ve 9.1 mm olduğu gözlemlendi. Bu nedenle benign endometrial patoloji olsa bile endometrial kalınlığın arttığı görülmektedir. Histeroskopi ise endometrial patoloji düşünülen durumlarda, özellikle submukozal myom ve endometrial polip tanısında en değerli tanı yöntemidir.

Bu çalışma ile endometrial patoloji düşünülen hastalarda optimal değerlendirme için vaginal sonografi, histeroskopi ve histolojik incelemenin birlikte yapılmasının en değerli araştırma modeli olduğu sonucuna varıldı. Sadece endometrium kalınlığının histeroskopi ve histopatolojik bulgularla korele olduğu, ancak spesifik patolojiyi göstermede yetersiz olduğu saptandı.

Asemptomatik hastalarda transvaginal sonografinin endometrium kanseri için tarama amacıyla kullanılmasında saptanan ; premenopoz hastalar için 7.3 mm, postmenopoz hastalar için 5.5 mm endometrial kalınlığın göz önünde bulundurulması faydalıdır. Ancak bu konuda daha sağlıklı bir değer vermek için asemptomatik hastalarda benzer, geniş çalışmaların yapılması yararlı olacaktır.

KAYNAKLAR

1. Wharton JT, Mikuta JJ, Mettlin C, et al. Risk factors and current management in carcinoma of the endometrium. *Surg Gynecol Obstet*, 162: 515-20, 1986.
2. Kurman RJ, Norris HJ. Endometrial carcinoma. In: Kurman RG, ed. *Blaustein's pathology of the female genital tract*, 4. edition, New York, Springer-Verlag, 1994, pp 439-87.
3. Mithcell H, Giles G, and Medley G. Accuracy and survival benefit of cytological prediction of endometrial carcinoma on routine cervical smears. *Int J Gynecol Pathol*, 12: 34-40, 1993.
4. Naib ZM. *Exfoliative cytopathology*. Boston/Toronto: Little, Brown and Company, 1985, p: 197.
5. Grimes DA. Diagnostic dilatation and curettage : A reappraisal. *Am J Obstet Gynecol* 142: 1-6, 1982.
6. Stowall TG, Solomon SK, Ling FW. Endometrial sampling prior to hysterectomy. *Obstet Gynecol* 73: 405-9, 1989.
7. Word B, Gravlee LC, Wiedeman GL. The fallacy of simple uterine curettage. *Obstet Gynecol* 12: 642-7, 1958.
8. Wamsteker K, de Blok S. Diagnostik hysteroscopy: Technique and documentation. In Sutton CJG, Diamond M(eds). *Endoscopic surgery for gynecologists*. London: WB Saunders, 1993. pp: 263-76.
9. Nasri MN, Sheperd JH, Setchell ME, Lowe DG, Chard T. The rol of vaginal scan measurement of endometrial thickness in postmenopausal women. *Br J Obstet Gynaecol* 98: 470-5, 1991.
10. Mendelson EB, Bohm-Velez M, Joseph N, Neiman HL. Endometrial abnormalities : Evaluation with transvaginal sonography. *AJR* 150: 139-42, 1988.
11. Conte M, Guariglia L, Benedetti PP, Scambia G, Cento R, Mancusa S. Transvaginal ultrasound evaluation of myometrial invasion in endometrial carcinoma. *Gynecol Obstet Invest* 29: 224-9, 1990.

12. Lehtovirta P, Cacciatore B, Wahlström T, and Ylöstalo P. Ultrasonic assessment of endometrial cancer invasion. *J Clin Ultrasound* 15 : 519-524, 1987.
13. Palmgren N, Stampe SS, Hertz J, et al. Hysteroscopy and sonography in diagnosing retained pregnancy products : A comparative study. *Gynecol endosc* 1 : 29-32, 1992.
14. Coleman GB, Arger HP, Grumbach K ; et al. Transvaginal and transabdominal sonography: Prospective comparisson. *Radiology*; 168 : 639-43, 1988.
15. Fleisher AC, Mendelsson EB, Bohm-Velez M, and Entman SS. Transvaginal and transabdominal sonography of the endometrium. *Semin Ultrasound CT MR* 9: 81-101, 1988.
16. Gershenson M. David: Epithelial ovarian cancer. In Coppeland JL (ed) *Textbook of Gynecology*. W.B Saunders Company, Philadelphia, 1993, pp: 1046-82.
17. Schwimer SR, Lebovic J. Transvaginal pelvic ultrasonography : Accuracy in follicle and cyst size determination. *J Ultrasound Med* 4: 61-63; 1985.
18. Fleisher AC, Pittaway DE, Beard LA, et al. Sonografic depiction of endometrial changes occuring with ovulation induction. *J Ultrasound Med* 3: 341-6, 1984.
19. Karlsson B, Granberg S, Wikland M, et al. Endovaginal scanning of the endometrium compared to cytology and histology in women with postmenopausal bleeding. *Gynecol Oncol* 50: 173-78, 1993.
20. Bosch TVD, Vandendael A, Schoubroeck VD, Wrantz BAP, and Lombard JC. Combining vaginal ultrasonography and office endometrial sampling in the diagnosis of endometrial disease in postmenopausal women. *Obstet Gynecol* 85: 349-52, 1995
21. Nasri MN, Coast GJ. Correlation of ultrasound findings and endometrial histopathology in postmenopausal women. *Br J Obstet Gynaecol* 96: 1333-8, 1989.
22. Zacchi V, Zini R, Canino A. Transvaginal sonography as ascreening method for the identification of patients at risk of postmenopausal endometrial pathology. *Minerva Ginecol* 45: 339-42, 1993.
23. Osmers R, Völksen M, and Schauer A. Vaginosonography for early detection of endometrial carcinoma. *Lancet* 335: 1569-71, 1990.
24. Sheth S, Hamper MU, Kurman JR. Thickened endometrium in the postmenopausal women : Sonografic-pathologic correlation. *Radiology* 187: 135-39, 1993.

25. Varner RE, Sparks JM, Cameron CD, Roberts LL, Soong SJ. Transvaginal sonography of the endometrium in postmenopausal women. *Obstet Gynecol* 78: 195-9, 1991.
26. Bourne T, Campbell S, Whitehead M, Royston P, Steer C, and Collins W: Detection of endometrial cancer in postmenopausal women by transvaginal sonography and colour flow imaging. *Br Med J* 301: 369-70, 1990.
27. Goldstein SR, Nachtigal M, Synder JR and Nachtigal L. Endometrial assesment by vaginal ultrasonography before endometrial sampling in patients with endometrial bleeding. *Am J Obstet Gynecol* 163: 119-23, 1990.
28. Granberg S, Wikland M, Karlsson B, Norström A, Friberg LG. Endometrial thickness as measured by endovaginal ultrasonography for identifying endometrial abnormality. *Am J Obstet Gynecol* 164: 47-52, 1991.
29. Dorum A, Kristensen GB, Langebrekke A, Sornes T, Skaar O. Evaluation of endometrial thickness measured by endovaginal ultrasound in women with postmenopausal bleeding. *Acta Obstet Gynecol Scand* 72: 116-9, 1993.
30. Emanuel HM, Verdel JM, Wamsteker K, and Lammes BF. A prospective comparisson of transvaginal ultrasonography and diagnostic hysteroscopy in the evaluation of patients with abnormal uterine bleeding : Clinical implications. *Am J Obstet Gynecol* 172: 547-52, 1995.
31. Iversen OE, Sagadal E. The value of endometrial cytology. A comparative study of the Gravlee Jet-Washer, Isacvs Cell Sampcher and Endoscan versus curettage in 600 patients. *Obstet Gynec Surv* 40: 14-20, 1985.
32. Gimpelson RJ. Panoromic hysteroscopy vs D&C. Presented at the Third World Congress and Workshop of hysteroscopy. Miami, Fla., January 16, 1987.
33. DeCherney AH, Diamond MP, Lavy G, Polan ML. Endometrial ablation for intractable uterine bleedind : Hysteroscopic resection. *Obstet Gynecol* 70: 668-70, 1988.
34. Gimpelson RJ, Rappold HO. A comparative study between panoramic hysteroscopy with directed biopsies and dilatation and cürettage. *Am J Obstet Gynecol* 158: 489-92, 1988.

35. Brooks PG, Serden SP. Hysteroscopic findings after unsuccessful dilatation and curettage for abnormal uterine bleeding. *Am J Obstet Gynecol* 158: 1354-7, 1988.
36. Townsend ED, Fields G, McCauseland A, Kaufman K. Diagnostic and operative hysteroscopy in the management of persistent postmenopausal bleeding. *Obstet Gynecol* 82: 419-21, 1993.