

T1313

I.C.

AKDENİZ ÜNİVERSİTESİ

TIP FAKÜLTESİ

Nükleer Tıp Anabilim Dalı

TRAVMATİK DİZ LEZYONLARININ
KEMİK SİNTİGRAFİSİ İLE DEĞERLENDİRİLMESİ

UZMANLIK TEZİ

T1313 (1-1)

Dr. Aysun ÖZDEMİR

(Tezimden kaynakça gösterilerek yararlanılabilir)

Antalya , 1996

AKDENİZ ÜNİVERSİTESİ
Merkez Kütüphane

İÇİNDEKİLER

Giriş ve Amaç	1 - 2
Genel Bilgi	3 - 11
Gereç ve Yöntem	12 - 15
Bulgular	16 - 30
Tartışma	31 - 38
Sonuç	39
Kaynaklar	40 - 46

GİRİŞ VE AMAÇ

Diz eklemi ; kapsül, kollateral ve çapraz bağlarla, çevredeki kaslar tarafından stabilitesi sağlanan, vücudun en büyük eklemidir. Anatomik yapısı ve fonksiyonel özelliklerinden dolayı diz eklemi, travmadan en çok etkilenen eklemdir. Travma, eklem içi lezyonların oluşumuna, diz fonksiyonunun bozulmasına ve stabilitenin ortadan kalkmasına neden olmaktadır (1, 2, 3). Bu nedenle, travmatik diz lezyonlarında, erken tanı ve tedavi çok önemlidir. Stabilitenin devamını sağlayan en önemli intraartiküler yapılar menisküsler ve bağlardır (2, 4, 5). Travmaya uğramış diz ekleminde, bu yapıların değerlendirilmesinde, en iyi yöntemin artroskopi olduğu ve bu girişimle, doğru tanıya yüksek yüzde ile ulaşıldığı kabul edilmektedir (6, 7, 8, 9, 10, 11, 12, 13, 14, 15, 16). Artroskopik girişimle tanı yanında tedavi de yapılabilmektedir. Ancak, artroskopinin pahalı ve invaziv bir yöntem olması, hem cerrahi girişim, hem de anesteziye ait komplikasyonların görülme ihtimali, gereksiz artroskopik incelemelerden kaçınmak ve noninvaziv tanı yöntemlerine yönelmek ihtiyacını ortaya çıkarmıştır. Manyetik Rezonans Görüntüleme (MRI) menisküs ve ligament lezyonları ile kıkırdak patolojilerini yüksek doğrulukla gösterebilmektedir. Ancak pahalı olması ve her yerde bulunmaması nedeniyle yaygın olarak kullanılamamaktadır.

Kıkırdak patolojilerinin saptanmasında, kemik sintigrafisinin fizik muayene, konvansiyonel radyografi ve kontrast artrografiden daha sensitif bir metod olduğu bilinmektedir (17). Özellikle SPECT tekniğinin bu alanda kullanıma girmesi ile birlikte, kemikteki osteoblastik aktivite değişiklikleri, üç boyutlu olarak, daha iyi lokalize edilebilir hale gelmiştir (18, 19, 20, 21).

Marymont'un (22) yapmış olduđu çalışmada menisküs yırtıklarının tanısında planar kemik sintigrafisinin sensitivite ve spesifitesinin yüksek olduđu gösterilmiş, ancak bu sonuçlar doğrulanmamıştır. Daha sonraları yapılan çalışmalarda menisküs yırtıklarının saptanmasında SPECT 'in sensitivite ve spesifitesinin planar kemik sintigrafisinden daha yüksek olduđu gösterilmiş ve SPECT'in menisküs yırtıklarının saptanmasında umut verici bir yöntem olduđu ifade edilmiştir (20, 21, 23). Ancak menisküs yırtıklarında tanı kriterleri henüz net olarak tanımlanmamış ve kemik sintigrafisi bu alanda popülerite kazanamamıştır.

Bu çalışmada, diz travmasına uğrayan hastaları, farklı sintigrafik yöntemlerle incelemek, sonuçları artroskopi ile karşılaştırıp, travmatik diz lezyonlarının ayırımında sintigrafik tanı kriterlerini ve bu lezyonların gösterilmesindeki en yararlı sintigrafik görüntüleme modelini saptamak amaçlanmıştır.

GENEL BİLGİ

DİZ EKLEMİ ANATOMİSİ

Vücudun en büyük eklemi olan dizin anatomisi üç ana başlık altında incelenebilir (5, 24);

- 1 . Kemiksel yapılar
- 2 . İntraartikuler yapılar
- 3 . Ekstraartikuler yapılar

1 . Kemiksel yapılar : Gerçekte fleksiyon ve ekstensiyona izin veren menteşe tip eklem olmasına rağmen, hareket sırasında, trochoid eklem fonksiyonu da gösteren diz eklemine kemiksel yapıları ; femur distal kondilleri, tibia proksimal kondilleri ve patelladan oluşur.

Femur kondilleri önde oval, arkada küresel şekilde olup, önde daha yuvarlak, arkada ise daha kabarıktır . Lateral kondil, medialdekine göre daha yana taşmış durumdadır. Bu da, temas sırasında daha geniş bir yüzey oluşturarak, ağırlığın kolayca dağıtılmasını sağlar. Medial kondilin eklem yüzü daha uzun, lateral kondilin ki ise daha geniştir. Her iki kondil arasında ön yüzde oluşan oyuk, patellar eklem yüzünü oluşturur ve patellanın kolayca hareket etmesini sağlar (24, 25, 26).

Tibianın proksimal kısmında femur eklem yüzleriyle eklemleşen düz yüzeyli iki eklem kondili vardır. Bu kondiller, eminentia interkondilicium ile birbirlerinden ayrılırlar. Bu çıkıntı tuberculum interkondilare laterale ve mediale olarak ikiye ayrılır (24, 25, 26). İnterkondiler tuberculum'un ön ve arkasındaki bölgelere çapraz bağlar ve menisküsler

yapıştır. Tibia lateral kondilinin arka dudağı, diz fleksiyundayken lateral menisküsün arkaya kaymasına izin verecek şekilde yuvarlaklaşmıştır.

Sesamoid bir kemik olan ve quadriceps tendonunun insersio açısını büyüterek kas kuvvetinin etkisini arttıran patellanın arka yüzü medial ve lateral facet olmak üzere ikiye ayrılmıştır ve femurla birlikte patellofemoral eklemi oluşturur (24).

2 . İntrartikuler yapılar : Diz eklemi anatomisinde en önemli yeri tutan intraartikuler oluşumlar, menisküsler ve çapraz bağlardır.

A) Menisküsler : Femur kondillerinin konvekslik derecesinin, tibia kondillerinin konkavlık derecesine uymaması nedeniyle, kemiklerin eklem yüzleri her noktada birbirleriyle temas etmezler. Temas yüzeyi medialde 3,5 - 4,5 cm.², lateralde ise 2 - 3 cm.² civarındadır. Bu temas yüzeylerinin sınırları, menisküslerin serbest iç kenarlarına uymaktadır. Temas yüzeyleri dışında kalan boşluklar ise zengin kollajen lif ve kırırdağımsı hücreli bağ dokusundan oluşan, "C" harfi şeklindeki iki menisküs ile doldurulur (24, 26). Dış menisküs iç menisküye oranla daha büyüktür. Her iki menisküsün ön uçları eminentia interkondilicumun önündeki çukura, arka uçları ise eminentia interkondilicumun arkasındaki çukura sağlam fibröz bağlarla bağlanırlar. Sınır içermeyen her iki menisküs, medial ve lateral genikuler arterlerin superior ve inferior dallarının sinovyum ve kapsül dokusunda oluşturduğu pleksus ile beslenirler. Bu arterler, menisküslerin periferindeki % 10 - 30'luk kısımlarını beslerken, daha merkezde kalan menisküs parçaları avaskülerdirler (24, 26).

B) Çapraz bağlar : Rotasyonel hareketler ve yan bağların gevşediğı fleksiyon hareketi sırasında dizin stabilizasyonunu sağlayan ve tibianın öne , arkaya yer değıştirmesini önleyen oluşumlardır. Ön çapraz bağ (anterior cruciat ligament), area

intercondilaris anterior tibiale'den femur lateral kondili iç yüzüne doğru uzanırken, arka çapraz bağ (posterior cruciat ligament) area intercondilaris posterior tibiale 'den femur medial kondili dış yüzüne kadar uzanır (24).

3 . Ekstraartikuler yapılar : Bu grup içinde, diz eklemi fonksiyonunu destekleyen ve kolaylaştıran yapılar bulunmaktadır

A) Kapsül : Önde ve yanlarda incelen, ancak, bağlar yardımıyla kuvvetlendirilen diz eklemi kapsülü, ligamentlerle birlikte dizin primer statik stabilitesini sağlayan en önemli yapıdır (26, 27) Kapsülün yapışma yeri, proksimalde, femur kırkırdak sınırına yakın bir konumdadır. Kırkırdak yüzeyi ile kapsül yapışma çizgisi arasındaki mesafe ön yüzde 2 cm iken, arka yüzde 1 cm civarındadır. Femur alt uç, iç ve dış epikondilleri kapsül dışında kalırlar. Tibiada ise kapsül, tibia eklem yüzeyinin 0,5 cm kadar altına yapışır. Ön kapsül duvarı içinde patella da yer alır

B) Sinovyum : Sinovyal membran, tüm eklem kapsülünün iç yüzünü örter ve quadriceps tendonunun altından yukarıya doğru uzanarak, suprapatellar poşu oluşturur. Normal dizde sinovyal kavite hiçbir bursa ile ilişkili değilken, insanların yaklaşık olarak % 50'sinde popliteal bursa ile ilişki içindedir (14, 24, 27).

C) Yan bağlar : Diz eklemine yan taraflarında stabilizasyonu sağlayan bağlar vardır. Medial kollateral ligament (iç yan bağ), femur iç epikondilinden tibianın proksimal medial yüzeyine kadar uzanıp , kapsül ve iç menisküs ile sıkı bir yapışıklık gösterir . Lateral kollateral ligament (dış yan bağ) ise , femur dış epikondilinden fibula başına kadar uzanırken, kapsül ve menisküs ile ilişkide değildir (24, 26)

D) Muskulotendinöz yapılar : Quadriceps femoris, gastrocnemius, popliteus, medial ve lateral hamstring kasları diz eklemi çevresine yapışarak, dize destek görevi görürler (24, 26).

TRAVMATİK DİZ AĞRISINA NEDEN OLAN TEMEL PATOLOJİLER

Diz ağrısı ; dikkatli bir anamnez, fizik muayene ve laboratuvar incelemeleri gerektiren tanısı zor bir problemdir. Diz ekleminde ağrı, travmatik veya nontravmatik nedenlerle oluşabilir. Travmatik diz ağrısının başlıca nedenleri aşağıdaki gibi sıralanabilir (9);

- 1 . Bağ lezyonları ,
- 2 . Menisküs lezyonları ,
- 3 . Kondral , osteokondral lezyonlar ,
- 4 . Travmatik hemartroz ,
- 5 . Kilitli diz .

1 . Bağ lezyonları : İnterkondiler çukurda artroskopik olarak tanı konulan patolojilerin en büyük kısmını , ön çapraz bağ lezyonlarının oluşturduğu bilinmektedir (28). Ön çapraz bağ lezyonları, diz fleksiyonda ve tibia sabit iken femuru arkaya doğru iten bir kuvvetle oluşabileceği gibi dizin hiperekstansiyonunda, aşırı iç rotasyonunda veya diz çıkıklarında ortaya çıkabilir.

Arka çapraz bağ rüptürü, bir çıkıktan sonra oluşabileceği gibi, genel bağ yaralanmasının bir parçası olarak da ortaya çıkabilir ki bu yaralanma diz fleksiyondayken tibiayı arkaya doğru iten bir kuvvetin etkisiyle meydana gelir. Yırtık genellikle, bağın uçlarından birinde görülür. Gençlerde yaralanma, ligament yapışma yerindeki rüptürden çok tibianın arka kenarından kemik avülsiyonu tarzında kendini gösterir (27).

2 . Menisküs lezyonları : Diz ekleminde akut veya tekrarlayan kilitlenmelerin sıklıkla nedeni menisküs lezyonlarıdır . Menisküs yırtıkları ya yalnız başına , ya da eklemi oluşturan ligament ve kemiklerin lezyonları ile beraber görülür. İç menisküs, diz hafif

fleksiyonda ve abduksiyonda ve tibia sabitken femurun ani ve zorlu iç rotasyonu veya femur sabitken tibianın dış rotasyonu sonucu yırtılır Dış menisküs yırtığı, tibianın femur üzerinde iç rotasyonu ve abdüksiyonu ile eklem arkaya doğru yer değiştirmesi sonucu meydana gelir (25, 27)

Menisküs patolojilerinin başlıcaları, menisküs yırtıkları, konjenital diskoid menisküs, menisküslerin dejeneratif ve travmatik ossifikasyon ve kalsifikasyonu ve menisküs kistleridir(29)

3. Kondral, osteokondral lezyonlar : Eklem kıkırdağıdaki travma nedenli kırık veya dejeneratif değişikliklerin tanımlanması, yerleşim ve yaygınlığının belirlenmesi gereklidir. Kıkırdaktaki yumuşama, subkondral kemikte anormal strese ve bunun sonucunda ağrı oluşumuna neden olmaktadır. Kıkırdak lezyonları arasında sayılan ve patellada görülen kondromalazi patella, patellanın eklem kıkırdağıdaki yumuşamayla karakterize patolojik değişimleri ifade etmektedir (30,31). Kıkırdakta görülen makroskopik değişiklikler *Outerbridge* tarafından tanımlanmış ve geniş kabul görmüştür(32, 33).

Outerbridge'nin dört safhalı sınıflaması :

Grade 0 : Normal kıkırdak

Grade 1 : Kıkırdakta yumuşama ve ödem - şişme

Grade 2 : Yumuşama alanlarında fissür

Grade 3 : Fibrilasyon , yüzeyel tabakalardan kıkırdak ayrılması

Grade 4 : Kıkırdak destrüksiyonu ve subkondral kemiğin açığa çıkması

Grade 2, 3 ve 4 açık kondromalazi olarak adlandırılır. Grade 4 kondromalazide görünüm osteoartritten farksızdır (34).

4. Travmatik hemartroz : Posttravmatik hemartroz diz eklemine önemli tanınal sorunlarından birisidir. Sıklıkla total ACL lezyonu ile birlikte bulunur (9).

5 . Kilitli diz : Dizde kilitlenmenin en önemli nedeni menisküs lezyonlarıdır (9) .

DİZ AĞRISININ DEĞERLENDİRİLMESİ

Diz ağrısı, günümüzde klinisyenlerin sıkça karşılaştıkları problemlerden biridir. Detaylı bir anamnez, fizik muayene ve laboratuvar icclemeleriyle çoğunlukla doğru tanı konulabilmektedir. Tanıda yardımcı olan başlıca yöntemler şunlardır (35, 36, 37) ;

- 1 . Standart A P ve lateral radyografi ,
- 2 . Tanjansiyel patella grafisi ,
- 3 . Artrografi ,
- 4 . Kompüterize tomografi ,
- 5 . Manyetik rezonans görüntüleme ,
- 6 . Kemik sintigrafisi ,
- 7 . Artroskopi

A P grafide, varus - valgus, eklem aralığında daralma, femoral kondillerde asimetri, loose - body, tümör, kırık gibi bulgular gözlenebilir. 30 derecede alınan lateral grafilerde ise Patella Alta ve Baja değerlendirilir. Tanjansiyel grafi patellofemoral eklemde değerlendirilmesinde vazgeçilmez bir yöntemdir. Tanjansiyel grafi ile, patellanın şekli, sulkus açısı, malalignament, patellar subluksasyon ve luksasyon, patellar tilt, patellofemoral artroz, osteokondral kırık, lateral traksiyon osteofitleri, osteopeni ve refleks sempatik distrofi saptanabilmektedir (35, 36, 37) .

Artrografi, menisküslerin değerlendirilmesinde sensitif olmasına rağmen, patellofemoral kompartmandaki lezyonların değerlendirilmesinde yetersiz kalmaktadır. Floroskopik kontrol ile birlikte alınan lateral görüntülerle patellofemoral eklemdaki kondromalazi ve sinovyal plika gibi patolojiler gösterilebilir (35, 37) .

Kompüterize tomografi ile diz eklemine oluşturan kemik yapıları, bunların pozisyonlarını ve eklem aralığı, sinovyal yapılar, retinaküler bağlar, kas grupları gibi yumuşak dokuları inceleme olanağı vardır. İntraartiküler kontrast verilirse eklem kıkırdak yüzeyleri hakkında daha fazla bilgi edinilebilir (35).

Manyetik rezonans görüntüleme yöntemi, eklemlerde kemik korteksi dışında yumuşak dokuların değerlendirilmesinde en sensitif yöntemdir. Grade 1 kondromalazi dışındaki kıkırdak lezyonlarının ortaya konmasında ve ayrıca subkondral kemik değişimlerinin gösterilmesinde yararlı olmaktadır (35)

Artroskopi morbiditesi düşük minör bir cerrahi girişimdir. Artroskopinin tanısal önemi, diz patolojilerinde diğer yöntemlerle tespit edilemeyen birçok verinin, eklem içi yapıların direkt gözlenmesi sonucu elde edilmesinden kaynaklanmaktadır (7, 9, 16, 38, 39). Hiç bir girişim intraartiküler anatomi hakkında artroskopi kadar çok ve güvenilir bilgi vermemektedir. Ayrıca aynı seansta ameliyat yapılabilmesi önemli bir avantaj sağlamaktadır

Kemik sintigrafisi, 1950'li yıllarda kullanıma girmiştir. Kemikteki fizyolojik değişiklikleri göstermedeki sensitivitesi mükemmeldir ve diğer radyolojik yöntemlerle birlikte kullanıldığında iskelet sistemi problemleri hakkında önemli bilgiler vermektedir. Radyolojik yöntemler, kemik mineral içeriğinden kaynaklanan anatomik değişiklikleri göstermekte, kemik sintigrafisi ise kemikteki vaskülarite ve osteoblastik aktivite değişikliklerini bir başka deyişle kemikteki fonksiyonel değişiklikleri göstermektedir. Kemikteki patolojilerin radyolojik olarak görülebilmesi için kemik mineralinin % 30 - 50 oranında azalması gereklidir. Kemik sintigrafisi ile, kemikteki bu patolojiler, radyolojik değişiklikler oluşmadan daha önce saptanabilmektedir (21, 40, 41)

Radyonüklid metabolik çalışmalar 1935 yılında Chrevitz ve Hevesly tarafından, P-32 ortophosphate kullanılarak yapılmış ve daha sonra, 1940'ların başında Fluorine-18 , Calcium-45 ve Strontium-89 kullanılarak çalışmalar sürdürülmüş, ancak, kaliteli görüntüler elde edilememiştir. 1961 yılında Fleming ve arkadaşları tarafından Strontium-85 kullanılmış ancak bu radyonüklid de , hastaya verilen radyasyon dozunun yüksek olması ve enjeksiyondan sonra, serbest aktivitenin ekskresyonu için 24-48 saat bekleme gereksiniminden dolayı ideal bir görüntüleme ajanı olamamıştır. Daha sonra Charkes tarafından kısa yarı ömürlü Strontium-87 sunulmuş, ancak yumuşak dokudan kaynaklanan persistan zemin aktivitesi nedeniyle, bu radyonüklid de ideal bir kemik sintigrafisi ajanı olarak kabul görmemiştir. Flour-18 ilk olarak Blau ve arkadaşları tarafından kullanılmış, hızlı kan klirensi ve kemik yapıların daha iyi görüntülenmesini sağlaması nedeniyle savunulmuş, ancak yüksek fiyatı, siklotiron ürünü olması ve kısa yarı ömrü nedeniyle kullanımını sınırlı olarak kalmıştır (21, 41)

Teknesyum 99m radyofarmasötiklerinin kullanıma sunulması ile birlikte, ideal özelliklere sahip görüntüler elde edilmiştir. İlk kullanılan kemik ajanı, Subramanion ve McAfee tarafından tanımlanan Teknesyum polifosfat'tır. Daha sonra Murray ve arkadaşları trifosfat kullanarak mükemmel görüntüler elde etmişlerdir. Ardından da pirofosfat, rutin kemik sintigrafisinde yaygın kullanıma girmiştir. Çok geçmeden hidroksietilen difosfanat (HEDP) ve metilendifosfonat (MDP) gibi çeşitli difosfonat ajanları kullanılmaya başlanmış ve bu ajanlarla karşılaştırmalı çalışmalar yapılmıştır. MDP en yaygın olarak kullanılan kemik ajanı olup, popülaritesini kan klirensinin daha hızlı ve kemiğe afinitesinin yüksek olması ile kazanmıştır (21, 44)

Teknesyum fosfat komplekslerinin kullanıma girdiği yıllarda bir çok departmanda rectilineer scanner veya standart gama kamera ekipmanı kullanılmıştır. Gama kamera

sistemlerindeki gelişmeler ve SPECT'in kullanılması kemik sintigrafisinde diagnostik doğruluğu arttırmıştır Planar görüntülemelerde süperpozisyon nedeniyle değerlendirilemeyen kemik yapılar, SPECT ile kesitler alınarak ve üç boyutlu olarak saptanabilmektedir SPECT yönteminin bu alanda uygulanması ile birlikte görüntülemelerde rezolüsyon ve sensitivitenin artması sağlanmıştır (18, 19, 20, 21, 41, 42)

Osteoartritin saptanmasında kemik sintigrafisinin duyarlılığının yüksek olduğu bilinmektedir (17, 19, 38, 43, 44). Kronik diz ağrısı yakınması olan hastalarda, özellikle patellofemoral eklemdaki osteoartritin saptanmasında SPECT'in duyarlılığının, fizik muayene, konvansiyonel radyografi ve kontrast artrografiden daha yüksek olduğu ifade edilmiş, ancak, menisküs yırtıklarının saptanmasında yüksek duyarlılığa rağmen, spesifitenin düşük olduğu bildirilmiştir (18) Akut diz ağrısı yakınması olan olgularda yapılan bir çalışmada ise, SPECT menisküs yırtıklarının ile yüksek spesifite ve sensitivite ile gösterildiği rapor edilmiştir (20). Ancak literatürlerde menisküs yırtıklarının saptanmasındaki diagnostik tanı kriterleri net olarak tanımlanmamıştır Patellofemoral ağrının bir nedeni olarak karşımıza çıkan, kondromalazi patellanın sintigrafik olarak saptanabilmesi amacıyla, kalitatif ve kantitatif çalışmalar yapılmış (45, 46, 47, 48, 49, 50) son zamanlarda pinhole görüntüleme de kullanılarak, başarılı sonuçlar elde edilmiştir (51)

Kemik sintigrafisinin, noninvaziv ve kolay uygulanabilir olması, dinamik fazda kanlanma ve yumuşak dokular hakkında bilgi vermesi, kemikteki patolojileri yüksek duyarlılıkla göstermesi nedeniyle, travmaya bağlı diz ağrılarının değerlendirilmesinde, klinisyene yararlı olacağı düşünülmektedir

GEREC VE YÖNTEM

Bu çalışma, travmaya baęlı diz ağrısı nedeniyle, Ortopedi ve Travmatoloji Bölümüne müracaat eden 28 hasta ile yapıldı. Çalışmaya dahil edilen hastaların tümü, artroskopik tanı ve / veya tedavi gerektiren semptom ve bulgulara sahipti. Hastaların 20'si erkek (% 71), 8'i kadın (% 29) olup yaşları 17 - 68 arasındaydı. Travma sonrası en kısa semptom süresi 1 ay, en uzun semptom süresi 2 yıldır

Çalışma sırasında hastalar, anamnezlerinin alınmasını takiben, klinik muayeneye tabi tutuldular. Bu aşamada ; menisküs, kollateral ve krusiat ligament lezyonları ile kondral defektlerin saptanması amacıyla hastalarda ; ödem ve / veya effüzyon, quadriceps atrofi ve eklem aralığı hassasiyeti araştırıldı. Ayrıca, anterior ve posterior çekmece, Lachmann, Pivot schift ve patella stress testleri yapıldı.

Anamnez ve muayene sonucunda diz içi problemi olduğu düşünölen hastalar radyolojik olarak incelendiler. Radyolojik deęerlendirmede, her iki dizin yüklenmede A-P yan, tanjansiyel patella ve tünel grafleri kullanıldı. Bu graflerde menisküs lezyonlarına ait sekonder bulgulardan, hava gölgesi, eklem aralığında daralma, eklem kenarlarında ve posteriorunda osteofit oluşumu ile eminentialarda sivrileşme olup, olmadığı kontrol edildi. Ayrıca, krusiat ligament lezyonları ve patellofemoral patolojilerin tanısı açısından önemli olan Q açısı, congruence açısı, lateral patellofemoral açı ve Insall Salvati indeksi ölçöldü.

Anamnez, fizik muayene ve radyolojik deęerlendirmeyi takiben hastalar, özelliklerine bakılmaksızın iki gruba ayrılarak, farklı sintigrafik görüntöleme yöntemleriyle incelendiler. Tüm sintigrafik çalışmalar Toshiba GCA 602A gama kamera ekipmanı ile gerçekleştirildi.

1. gruba dahil edilen 14 hastaya 20 mCi (740 MBq) Tc99m-MDP intravenöz olarak bolus tarzında enjekte edildikten sonra, her iki dizden, anterior pozisyonda, 3'er saniyelik 20 dinamik görüntü ve hemen arkasından 2 dakikalık kan havuzu görüntüsü alındı. Çekimlerde düşük enerji ve genel amaçlı paralel hole (LEAP) kollimatörü kullanıldı. 2.5 saat sonra , 256 x 256 matrikste, her iki dizden anterior ve lateral görüntüler alındı. Anterior görüntülerde, hasta supin pozisyonunda yatırılarak 500000 count'luk sayım toplatıldı. Lateral görüntülerde ise, diz eklemi 110 derece fleksiyona getirildikten sonra, önce patolojik olan taraftan 500000 count'luk sayım toplatıldı ve daha sonra karşı dizden bu sayımın toplandığı zamana göre görüntü alındı.

Bu gruptaki tüm hastalara pinhole sintigrafi ve pinhole SPECT yapılması planlanmasına rağmen, teknik problemler nedeniyle, 10 hastadan pinhole, 7 hastadan ise pinhole SPECT görüntüleri alındı. Pinhole görüntüler, her iki dizden anterior ve sadece patolojik olan dizden lateral görüntü alınarak elde edildi. Sayımlar 250000 count olacak şekilde ve / veya 15 dakikalık sürede toplatıldı. Pinhole SPECT görüntüleri, 180 derece rotasyonda, 64 x 64 matrikste, 40'ar saniyelik 30 frame toplatılarak alındı. Üniformite düzeltimini takiben, 2 boyutlu Butterworth (Order :8 Kesim frekansı :0.25) ve 3 boyutlu Ramp filtreleri uygulanarak 5.5 mm'lik transaksiyal, koronal ve sagittal görüntüler elde edildi.

2. grupta yer alan 14 hastadan, düşük enerji ve genel amaçlı kollimatör ile ve 1. gruba uygulanan çekim protokolü kullanılarak, dinamik ve kan havuzu görüntüleri, 2.5 saat sonra da, düşük enerji yüksek rezolüsyonlu paralel hole (LEHR) kollimatörü ile, her iki dizin anterior ve lateral görüntüleri alındı. Bunun bitimini takiben, 64 x 64 matrikste, 360 derece rotasyonla, 20 saniyelik 60 frame toplatılarak SPECT görüntüleri elde edildi.

Üniformite düzeltimini takiben, 2 boyutlu Butterworth (Order : 8, Kesim frekansı : 0 25) ve 3 boyutlu Ramp filtreleri uygulandı. 5.5 mm'lik transaksiyal, koronal ve sagittal görüntüler elde edildi. Ardından pinhole kollimatörü kullanılarak, 13 hastadan , 1 gruba uygulanan çekim protokolü kullanılarak anterior ve lateral pozisyonda görüntüler alındı. Bir hastadan dizin ileri derecede ağrılı olması nedeniyle pinhole görüntü alınamadı.

28 hastanın kemik sintigrafileri toplandıktan sonra değerlendirmeye tabi tutuldu. Dinamik ve kan havuzu görüntülerinde diz eklemi, medial, lateral ve patellofemoral olmak üzere 3 kompartmana ayrılarak, bu bölgelerde vaskülaritede artış olup olmadığı araştırıldı. Vaskülaritede artış olan bölgeler kaydedildi.

Planar görüntüler, Mooar ve arkadaşlarının tanımladığı sintigrafik paternlere göre yorumlandı (52). Bu paternler:

- 1 . *Tip 1 (dejeneratif) patern* : Periartriküler alanda uniform uptake artışı
- 2 . *Tip 2 (meniskal) patern* : Tibial plato kenarında sınırlı artmış aktivite tutulumu.
- 3 . *Tip 3 (derin subkondral) patern* : Subkondral plato fraktürü ve Grade 4 kondromalazilerde izlenen intense ve subkondral yüzeyden derine doğru genişleyen artmış aktivite tutulumu
- 4 . *Tip 4 (Sinovit) patern* : Diz ekleminde difüz uptake artışı.

SPECT görüntülerinin değerlendirilmesinde Tip 2 (meniscal) patern dışındaki diğer görünüm paternleri kullanıldı. Menisküs lezyonlarının değerlendirilmesinde ise Tip 2 patern yerine Ryan ve arkadaşlarının (23) transaksiyal SPECT görüntülerinde saptadıkları tanı kriterleri kullanıldı. Ryan ve arkadaşlarının tanımladığı ve menisküs lezyonları için yüksek spesifiteye ve sensitiviteye sahip olan bu kriterler şunlardır;

1. Tibial platoda yarım yarımay şeklinde veya bundan daha geniş aktivite artışı
2. Kan havuzu aktivitesinde artış ile birlikte tibial platoda yarım yarımay şeklinde aktivite artışı ve komşu femoral kondilde aktivite artışının saptanması

Kemik sintigrafisinin hemen ardından tüm hastalara artroskopik girişim yapıldı. Artroskopik girişim , Watanabe tarafından tanımlanan , lateral giriş ile gerçekleştirildi (39, 53) Artroskopik olarak, menisküsler, krusiyat ve kollateral ligamentler muayene edilip, plika ve sinovit mevcudiyeti araştırıldı. Ayrıca medial ve lateral tibial platolar ile medial ve lateral femoral kondiller, patella ve patellofemoral eklem, kondromalazi ve diğer kıkırdak patolojileri açısından kontrol edildi. Kıkırdağın dejenerasyonu olarak tanımlanabilecek olan kondromalazi, Outerbridge'e göre sınıflandırıldı (32)

Kemik sintigrafisinde elde edilen bulgular, artroskopik bulgular ile karşılaştırılarak, travmatik diz ağrılarının değerlendirilmesinde, kemik sintigrafisinin ve farklı sintigrafik görüntüleme modellerinin spesifitesi, sensitivitesi ve prediktif değerleri bulundu.

BULGULAR

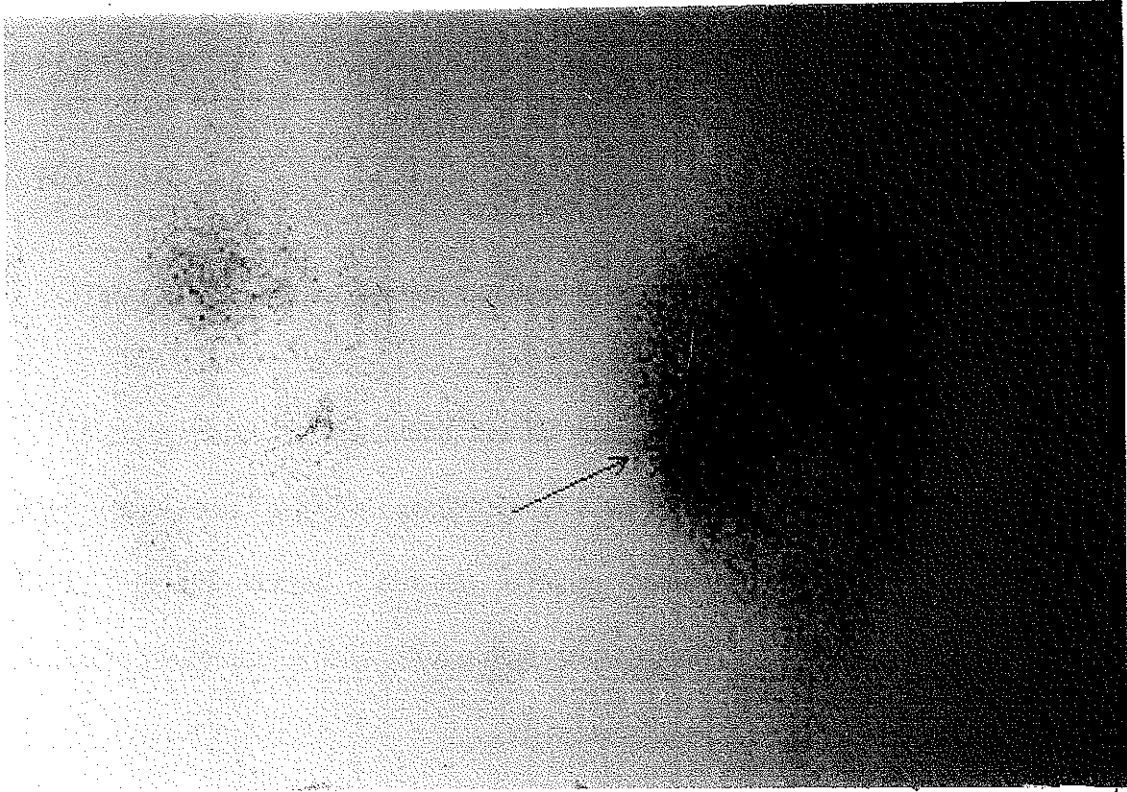
Radyolojik incelemede , hastalarda dejeneratif deęişikliklere ait x-ray bulguları (eklem aralığında daralma , eklemde osteofit , skleroz ve eminentialarda sivrileşme) araştırıldı. Buna göre, 1 grupta yer alan 14 hastadan 4'ü normal olarak deęerlendirildi. Geri kalan 10 hastada ise dejeneratif deęişikliklere ait bulgulardan en az birinin veya birkaçının birarada olduęu görüldü. 2 grupta 14 hastanın 8'inde radyolojik incelemede patoloji saptanmadı. 6 hastada ise dejeneratif deęişikliklere ait bulgulardan biri veya birkaçı birarada olarak bulundu.

Artroskopik incelemede, her iki grupta da sık olarak kondromalazi ile karşılaşıldı. 1. grupta 14 hastanın 12'sinde en az bir bölgede Grade 1, 2 veya 3 kondromalazi, 1 hastada patellofemoral eklemde Grade 4 kondromalazi saptandı. 4 hastada subkondral kırık (1'i patella, 2'si medial femoral kondil ve 1'i patellofemoral eklemde) tespit edildi. 2. gruptaki 14 hastanın 11'inde en az bir bölgede Grade 1, 2 veya 3 kondromalazi , 1 hastada ise medial femoral kondilde Grade 4 kondromalazi saptandı. 4 olguda subkondral kırık (1'i lateral femoral fondil ve patellada, 2'si medial tibial platoda , 1'i patellofemoral eklemde) tespit edildi. Artroskopik incelemede menisküs ve ACL lezyonları ile de sık olarak karşılaşıldı. Her iki grupta da 8 hastada menisküs yırtığı, 7 hastada ACL rüptürü saptandı. Hastaların artroskopik inceleme sonuçları Tablo 1 de sunulmuştur.

<i>PATOLOJİ</i>	<i>1. GRUP</i>	<i>2. GRUP</i>
Medial Menisküs Yırtığı (MML)	3	3
Lateral Menisküs Yırtığı (LML)	1	2
ACL Ruptürü	3	4
MML + ACL Ruptürü	2	1
LML + ACL Ruptürü	2	1
MML + LML + ACL Ruptürü	0	1
Medial Femoral Kondilde Grade 1-2-3 kondromalazi	6	4
Medial Tibial Platoda Grade 1-2-3 Kondromalazi	10	4
Lateral Femoral Kondilde Grade 1-2-3 Kondromalazi	4	6
Lateral Tibial Platoda Grade 1-2-3 Kondromalazi	7	7
Patellada Grade 1-2-3 Kondromalazi	9	6
Patellofemoral Eklemdede Grade 1-2-3 Kondromalazi	0	3
Subkondral Kırık	4	4
Grade 4 Kondromalazi	1	1
Sinovit	10	5

Tablo 1 . Artroskopik inceleme sonuçları

Kondromalazilerin tespiti için, artroskopi ile uyumlu olarak medial femoral kondil, lateral femoral kondil, medial tibial plato, lateral tibial plato, patella ve patellofemoral eklemden (PFE) Mooar ve arkadaşlarının (56) tanımladığı Tip 1 (dejeneratif) paternin varlığı araştırıldı. Çalışmada her iki grupta dejeneratif patern ile (Şekil 1) sık olarak karşılaşıldı .



Şekil 1. Tip 1 dejeneratif paternle uyumlu olarak sol dizde medial kompartmanda periartiküler alanda üniform uptake ve beraberinde sol patellada kondromalazi .

Tablo 2'de görüldüğü gibi, 1 grupta, düşük enerji genel amaçlı paralel hole kollimatörü ile alınan planar görüntülerde, 26 gerçek (+), 10 yanlış (-) sonuç alındı .

Buna karşın, 9 bölgede artroskopi normal olmasına karşın, planar sintigrafide patoloji saptandı. Bu grupta 10 hastaya aynı zamanda pinhole sintigrafide yapıldı. Artroskopi ile karşılaştırıldığında pinhole sintigrafide 22 gerçek (+), 5 yanlış (+) sonuç tespit edildi.

		<i>A R T R O S K O P İ</i>	
		(+)	(-)
<i>LEAP PLANAR SC.</i>	(+)	26	9
	(-)	10	39
<i>P İ N H O L E S C.</i>	(+)	22	5
	(-)	5	28

Tablo 2 . Kondromalazi tanısında artroskopi ile planar ve pinhole sintigrafinin karşılaştırılması

Kondromalazilerin tespitinde, her iki yönteminde sensitivite, spesifite ve prediktif değerleri hesaplandı. Tablo 3'de görüldüğü gibi her iki yönteminde sensitivite, spesifite ve prediktif değerleri yüksek olmakla birlikte, pinhole sintigrafinin LEAP planar görüntüleme yönteminden daha üstün olduğu tespit edildi.

	<i>Sensitivite</i>	<i>Spesifite</i>	+ <i>prediktif değer</i>	- <i>prediktif değer</i>
<i>LEAP PLANAR</i>	72	81	74	79
<i>P İ N H O L E</i>	81	84	81	84

Tablo 3 Kondromalazi tanısında LEAP planar ve pinhole görüntülemenin karşılaştırılması

Ayrıca her bir bölgede kondromalazi tanısında , LEAP planar ve pinhole görüntülemenin sensitivite ve spesifiteleri değerlendirildi (Tablo 4) Buna göre her iki görüntüleme

yönteminde de lateral femoral kondil ve özellikle lateral tibial platoda sensitivitenin düşük olduğu görüldü.

	<i>Sensitivite</i>		<i>Spesifite</i>	
	<i>LEAP Planar</i>	<i>Pinhole</i>	<i>LEAP Planar</i>	<i>Pinhole</i>
<i>Lateral Femoral Kondil</i>	66	75	81	85
<i>Lateral Tibial Plato</i>	28	33	71	100
<i>Medial Femoral Kondil</i>	83	100	75	83
<i>Medial Tibial Plato</i>	77	100	80	75
<i>PFE</i>	90	87	88	84

Tablo 4 . Kondromalazi tanısında her bir bölgede LEAP planar ve pinhole görüntülemenin sensitivite ve spesifitesi .

1. grupta 7 hastaya pinhole ile SPECT yapıldı. Ancak görüntü kalitesinin kötü olması nedeniyle sadece 4 hastada değerlendirme yapılabilirdi ve 1 hastada patellada ve lateral femoral kondilde, 1 hastada medial femoral kondilde ve patellada, 1 hastada medial femoral kondilde, 1 hastada lateral femoral kondilde artmış aktivite tutulumu saptandı. Bu grupta değerlendirilen hasta sayısının az olması nedeniyle istatistiksel analiz yapılmadı. Ancak sonuçların artroskopi ile uyumlu olduğu görüldü

2. grupta, 14 hastaya LEHR planar görüntüleme sonrasında SPECT yapıldı. Bu 14 hastanın 13'ünün aynı zamanda pinhole sintigrafileride çekildi. LEHR planar ve SPECT görüntüleme ile pinhole sintigrafide saptanan bulgular ayrı ayrı değerlendirildi ve sonuçlar artroskopi ile karşılaştırıldı. Tablo 5'de görüldüğü gibi, artroskopi ile

kondromalazi saptanmış olan 31 bölgeden 20'si, LEHR planar görüntüleme yöntemi ile gösterildi. Ancak 9 bölgede sintigrafide yanlış (+) sonuç alındı. SPECT ile bu 31 bölgeden 24 ü gösterildi. Buna karşın 10 bölgede yanlış (+) sonuçla karşılaşıldı. Pinhole görüntülemeye artroskopide kondromalazi saptanmış olan 25 bölgeden 17'si tespit edildi. 9 bölgede sintigrafi yanlış (+) sonuç verdi. Sonuçlar karşılaştırıldığında, SPECT'in, kondromalazilerin tanısında planar ve pinhole görüntülemeden daha üstün olduğu görüldü (Tablo 6).

		<i>ARTROSKOPİ</i>	
		(+)	(-)
<i>LEHR PLANAR</i>	(+)	20	9
	(-)	11	44
<i>LEHR SPECT</i>	(+)	24	10
	(-)	7	43
<i>PİNHOLE SC.</i>	(+)	17	9
	(-)	8	44

Tablo 5 . Kondromalazi tanısında artroskopi ile LEHR planar, SPECT ve pinhole sintigrafinin karşılaştırılması

	<i>Sensitivite</i>	<i>Spesifite</i>	<i>+ prediktif değer</i>	<i>- prediktif değer</i>
<i>LEHR PLANAR</i>	64	83	68	80
<i>LEHR SPECT</i>	82	79	68	89
<i>PİNHOLE SC.</i>	68	83	65	84

Tablo 6 Kondromalazi tanısında LEHR planar, SPECT ve pinhole sintigrafinin karşılaştırılması

Bunun dışında kondromalazilerin tanısında, her bir bölgede bu üç yöntemin sensitivite ve spesifiteleri araştırıldı. LEHR planar ve pinhole görüntülemeye 1. grupta olduğu gibi, lateral femoral kondil ve lateral tibial platoda sensitivite düşük olarak saptandı. SPECT'in ise her iki bölgede de sensitivitesinin yüksek olduğu, ancak lateral tibial platoda spesifitesinin oldukça azaldığı tespit edildi (Tablo 7)

	<i>Sensitivite</i>			<i>Spesifite</i>		
	Planar	Pinhole	SPECT	Planar	Pinhole	SPECT
<i>Lateral Femoral Kondil</i>	50	40	83	100	100	75
<i>Lateral Tibial Plato</i>	33	40	83	50	50	37.5
<i>Medial Femoral Kondil</i>	75	75	75	80	77	90
<i>Medial Tibial Plato</i>	100	100	100	80	80	80
<i>PFE</i>	71	87	80	95	94	94

Tablo 7 . Kondromalazi tanısında her bir bölgede, planar, SPECT ve pinhole sintigrafinin sensitivite ve spesifitesi

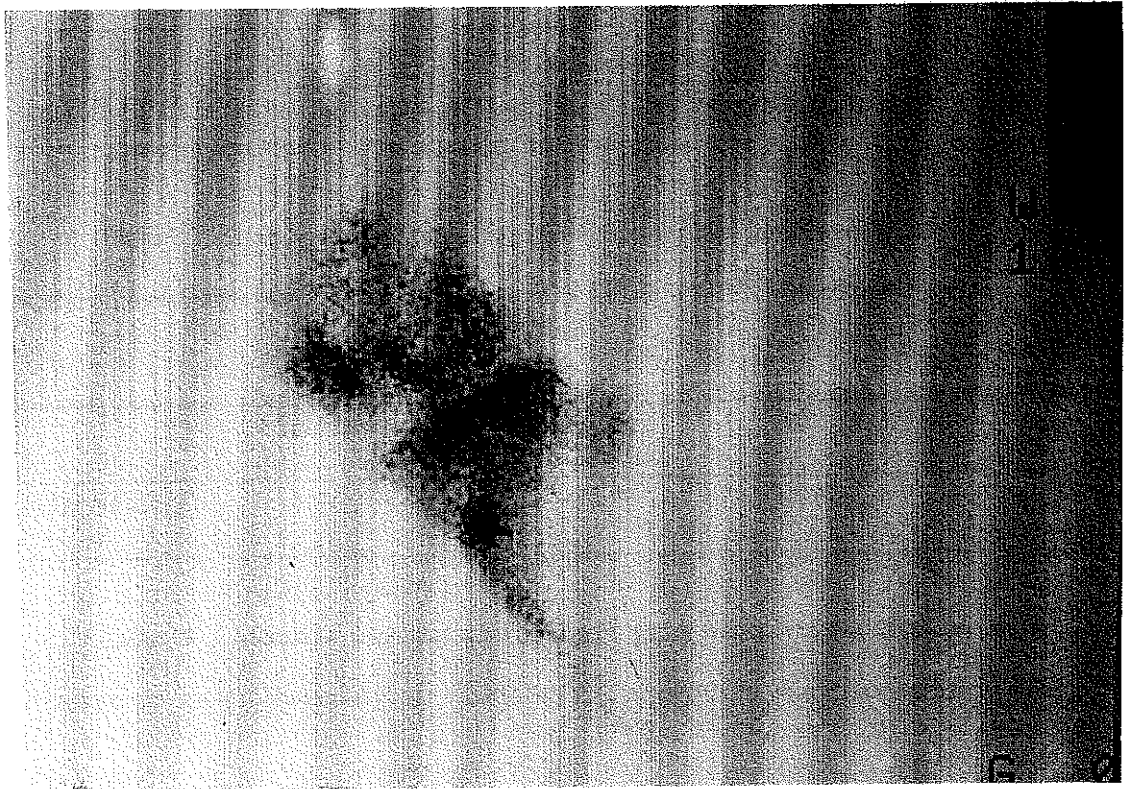
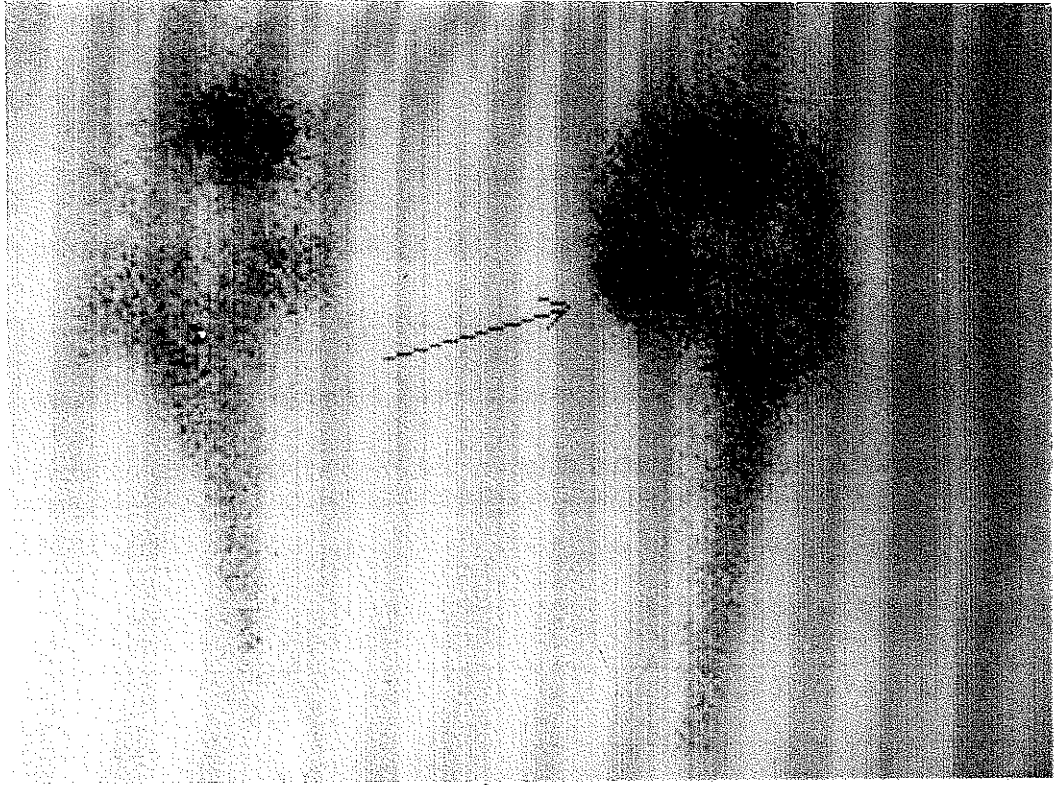
Tüm hastalarda planar ve pinhole görüntülerde Tip 2 meniscal paternin varlığı araştırıldı. 1. grupta , sadece 1 hastada medial tibial platoda Tip 2 meniscal patern gözlemlendi. Ancak 7 hastada artroskopide menisküs yırtığı saptanmasına rağmen, planar ve pinhole sintigrafide meniscal patern mevcut değildi. 2. grupta ise planar ve pinhole görüntülerde, 4 hastada meniscal patern izlendi. Buna karşın 4 hastada artroskopide menisküs yırtığı saptanmasına karşın sintigrafide meniscal patern gözlenmedi. Şekil 2'de planar kemik sintigrafisinde meniscal paternle uyumlu artmış aktivite tutulumu gösterilmiştir

Bunun dışında kondromalazilerin tanısında, her bir bölgede bu üç yöntemin sensitivite ve spesifiteleri araştırıldı. LEHR planar ve pinhole görüntüleme de 1 grupta olduğu gibi, lateral femoral kondil ve lateral tibial platoda sensitivite düşük olarak saptandı. SPECT'in ise her iki bölgede de sensitivitesinin yüksek olduğu, ancak lateral tibial platoda spesifitesinin oldukça azaldığı tespit edildi. (Tablo 7)

	<i>Sensitivite</i>			<i>Spesifite</i>		
	Planar	Pinhole	SPECT	Planar	Pinhole	SPECT
<i>Lateral Femoral Kondil</i>	50	40	83	100	100	75
<i>Lateral Tibial Plato</i>	33	40	83	50	50	37.5
<i>Medial Femoral Kondil</i>	75	75	75	80	77	90
<i>Medial Tibial Plato</i>	100	100	100	80	80	80
<i>PFE</i>	71	87	80	95	94	94

Tablo 7 . Kondromalazi tanısında her bir bölgede, planar, SPECT ve pinhole sintigrafinin sensitivite ve spesifitesi

Tüm hastalarda planar ve pinhole görüntülerde Tip 2 meniscal paternin varlığı araştırıldı. 1. grupta, sadece 1 hastada medial tibial platoda Tip 2 meniscal patern gözlemlendi. Ancak 7 hastada artroskopide menisküs yırtığı saptanmasına rağmen, planar ve pinhole sintigrafide meniscal patern mevcut değildi. 2. grupta ise planar ve pinhole görüntülerde, 4 hastada meniscal patern izlendi. Buna karşın 4 hastada artroskopide menisküs yırtığı saptanmasına karşın sintigrafide meniscal patern gözlenmedi. Şekil 2'de planar kemik sintigrafisinde meniscal paternle uyumlu artmış aktivite tutulumu gösterilmiştir.



Şekil 2. Sol medial menisküste kova sapı yırtık a Anterior görüntüde Tip 2 meniscal patern ile uyumlu olarak sol sizde medial tibial plato kenarında fokal intense uptake, b. Lateral görüntüde ise tibial plato kenarında lineer intense uptake

SPECT görüntülerinin değerlendirilmesinde Ryan ve arkadaşlarının (62) tanımladıkları diagnostik kriterler esas alındı. Buna göre transaksial SPECT kesitlerinde yarım yarımay veya bundan daha geniş tibial plato aktivitesinin varlığı tanı kriteri olarak kullanıldığında, Tablo 8’de görüldüğü gibi, 12 hastada menisküs lezyonu ile uyumlu artmış aktivite tutulumu gözlemlendi. Artroskopik incelemede bu 12 hastanın 8’inde menisküs yırtığı tespit edilmesine rağmen 4 hastada menisküsler sağlam olarak bulundu. Bu tanı kriteri kullanıldığında sensitivite yüksek olmakla birlikte, spesifite oldukça düşük olarak hesaplandı (Tablo 9).

		<i>ARTROSKOPİ</i>	
		(+)	(-)
<i>LEHR SPECT</i>	(+)	8	4
	(-)	0	2

Tablo 8 . Menisküs lezyonlarının tanısında yarım yarımay veya bundan daha geniş tibial plato aktivitesinin mevcudiyeti kullanıldığında artroskopi ve LEHR SPECT’ in karşılaştırılması

	<i>Sensitivite</i>	<i>Spesifite</i>	+ <i>prediktif değer</i>	- <i>prediktif değer</i>
<i>LEHR SPECT</i>	100	33	66	100

Tablo 9 . Menisküs lezyonlarının tanısında yarım yarımay veya daha geniş tibial plato aktivitesinin mevcudiyeti kullanıldığında LEHR SPECT’ in sensitivite , spesifite ve prediktif değerleri

Transaksial SPECT kesitlerinde, kan havuzu aktivitesindeki artış ile birlikte, tibial platoda yarım yarımay şeklinde aktivite artışı ve komşu femoral kondilde aktivite artışının mevcudiyeti tanı kriteri olarak alındığında Tablo 10’da görüldüğü gibi, 7 hastada gerçek (+) 1 hastada

ise yanlış (-) sonuç alındı . Sonuçta menisküs yırtıklarının ayırımında bu tanı kriteri ile elde edilen spesifite ve sensitivite değerleri oldukça yüksek olarak bulundu (Tablo 11)

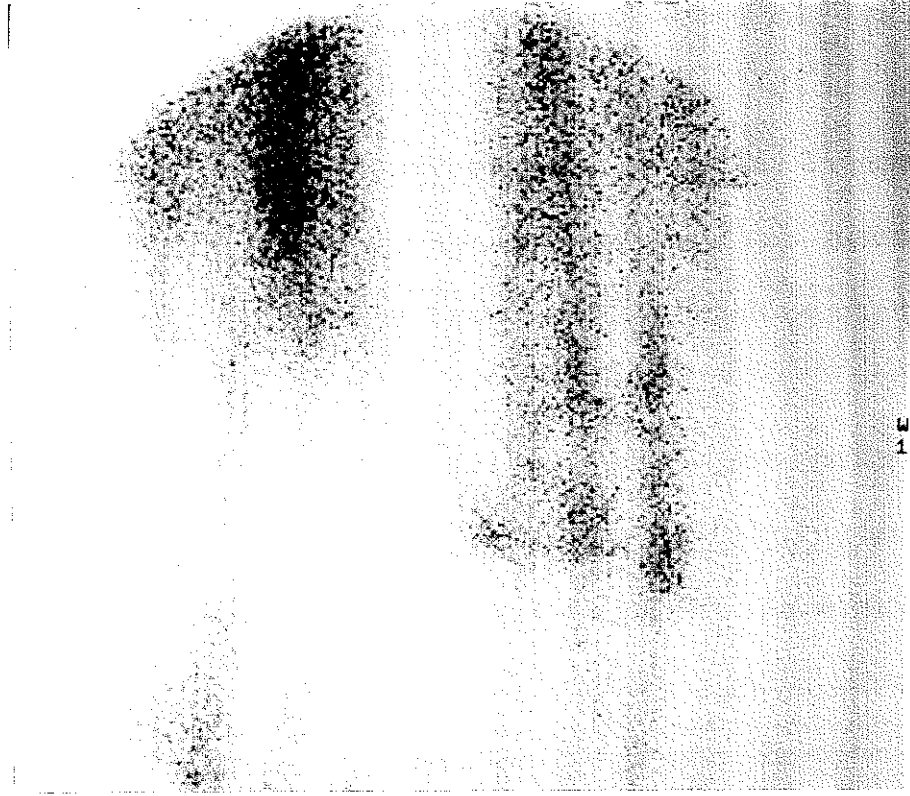
Şekil 3'de sol lateral menisküs yırtığı olan bir hastadan alınan görüntülerde femoral kondilde aktivite artışı ve tibial platoda tam yarım ay şeklinde uptake ile birlikte kan havuzu aktivitesindeki artış görülmektedir.

		<i>ARTROSKOPİ</i>	
		(+)	(-)
<i>LEHR SPECT</i>	(+)	7	0
	(-)	1	6

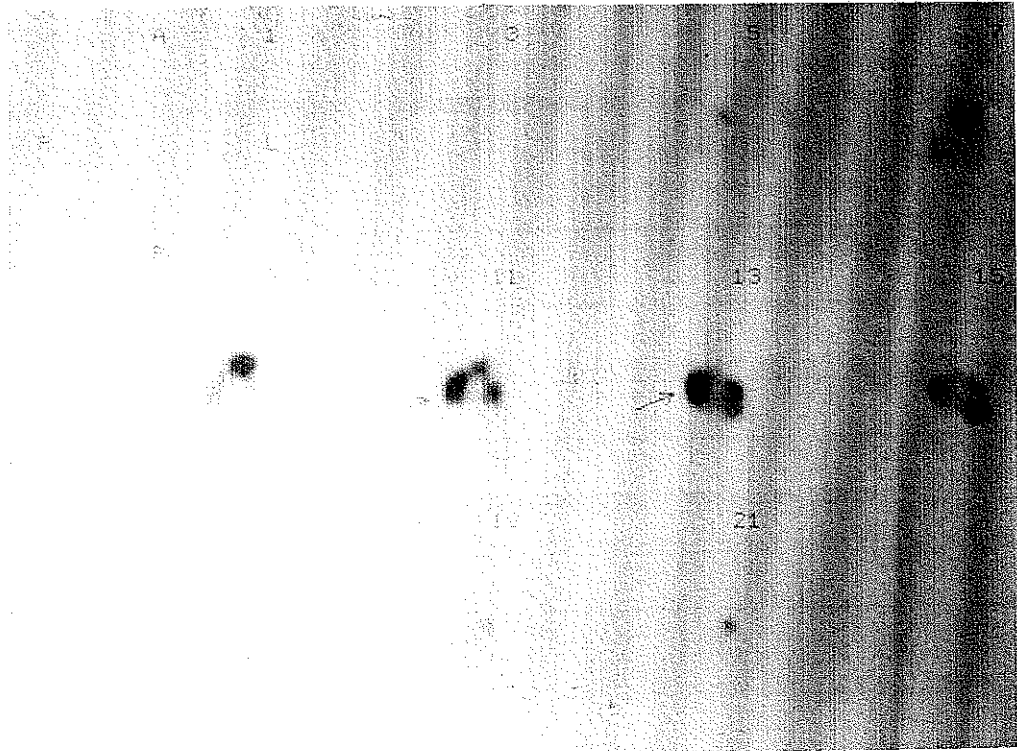
Tablo 10 . Menisküs lezyonlarının saptanmasında kan havuzu , yarım ay şeklinde tibial plato aktivitesi ve komşu femoral kondilde aktivite artışının mevcudiyeti kullanıldığında artroskopi ile LEHR SPECT'in karşılaştırılması

	<i>Sensitivite</i>	<i>Spesifite</i>	<i>+ prediktif değer</i>	<i>- prediktif değer</i>
<i>LEHR SPECT</i>	87.5	100	100	80

Tablo 11 . Menisküs lezyonlarının tanısında kan havuzu , yarım ay şeklinde tibial plato aktivitesi ve komşu femoral kondilde aktivite artışının mevcudiyeti kullanıldığında LEHR SPECT'in sensitivite , spesifite ve prediktif değerleri



a



b

Şekil 3 Sol medial menisküste longitudinal yırtık a Kan kavuzu fazında sol dizde aktivite artışı b. Transaksial SPECT kesitlerinde femoral kondilde aktivite artışı ile birlikte tibial platoda yarımay şeklinde artmış aktivite tutulumu

Kan havuzu fazında artmış aktivite tutulumu olan dizler incelendiğinde, 1. grupta 7 olguda kan havuzu aktivitesinde artış saptandı. Bu 7 hastanın 5'inde artroskopik incelemede menisküs lezyonu, 2'sinde ise subkondral kırık tespit edildi. 2. grupta 10 hastada kan havuzu aktivitesinde artış gözlemlendi. Bu hastaların 7'sinde artroskopik incelemede menisküs yırtığı, 2'sinde subkondral kırık saptandı. 1 hastada ise artroskopik inceleme normal bulundu.

Tüm hastalarda, Grade 4 kondromalazi ve subkondral plato fraktürlerinde tanımlanan Tip 3 paternin olup olmadığı araştırıldı. Artroskopik incelemede, 1 grupta 4 hastada subkondral kırık, 1 hastada Grade 4 kondromalazi tespit edildi. Ancak sintigrafik olarak planar görüntülerde, bu 5 hastanın yalnızca 2'sinde Tip 3 paterni gözlemlendi. 3 hastada ise, artroskopi normal olmasına rağmen, sintigrafide tip 3 paterni ile uyumlu artmış aktivite tutulumu mevcuttu. Pinhole sintigrafide ise 4 subkondral kırığın 2'sinde Tip 3 patern saptanırken, 3 hastada yanlış (+) sonuç elde edildi (Tablo 12).

		<i>ARTROSKOPİ</i>	
		(+)	(-)
<i>LEAP PLANAR</i>	(+)	2	3
	(-)	3	6
<i>PİNHOLE</i>	(+)	2	3
	(-)	2	6

Tablo 12 Subkondral kırık ve Grade 4 kondromalazilerin tanısında artroskopi ile LEAP planar ve pinhole sintigrafinin karşılaştırılması.

Bu grupta, planar ve pinhole sintigrafilerle elde edilen bulgular artroskopi ile karşılaştırıldığında, Tip 3 paternin subkondral kırık ve Grade 4 kondromalazilerin ayırımındaki sensitivitesi ve spesifitesi düşük olarak bulundu (Tablo 13).

	<i>Sensitivite</i>	<i>Spesifite</i>	+ <i>prediktif değer</i>	- <i>prediktif değer</i>
LEAP PLANAR	40	66	40	66
PİNHOLE	50	50	40	60

Tablo 13 . Subkondral kırık ve Grade 4 kondromalazilerin tanısında LEAP planar ve pinhole sintigrafinin sensitivite , spesifite ve prediktif değerleri .

2. grupta artroskopik incelemede 4 hastada subkondral kırık, 1 hastada Grade 4 kondromalazi tespit edildi. LEHR planar, SPECT ve pinhole sintigrafilerde, bu 5 hastanın sadece 2'sinde Tip 3 patern saptandı. 2 hastada ise her üç yöntem ile yanlış pozitif sonuç alındı (Tablo 14).

		ARTROSKOPİ	
		(+)	(-)
SPECT	(+)	2	2
	(-)	3	7
LEHR PLANAR	(+)	2	2
	(-)	3	7
PİNHOLE	(+)	2	2
	(-)	3	6

Tablo 14 . Subkondral kırık ve Grade 4 kondromalazilerin tanısında artroskopi ile LEHR planar, SPECT ve pinhole sintigrafinin karşılaştırılması

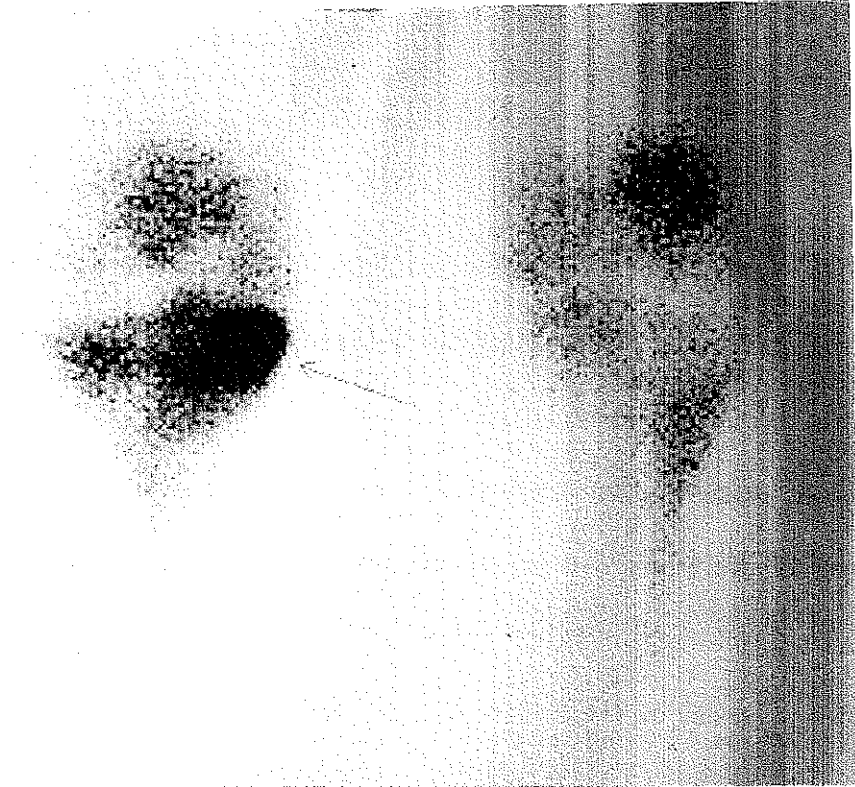
Bu grupta, her üç yöntemde de Tip 3 paternin, subkondral kırık ve Grade 4 kondromalazilerin saptanmasındaki sensitivitesi düşük olarak bulundu (Tablo 15). Şekil 4'de planar ve SPECT görüntülerinde Tip 3 patern ile uyumlu artmış aktivite tutulumu görülmektedir.

	<i>Sensitivite</i>	<i>Spesifite</i>	<i>+ prediktif değer</i>	<i>- prediktif değer</i>
<i>LEGP PLANAR</i> <i>ve SPECT</i>	40	77	50	70
<i>PİNHOLE</i>	40	75	50	66

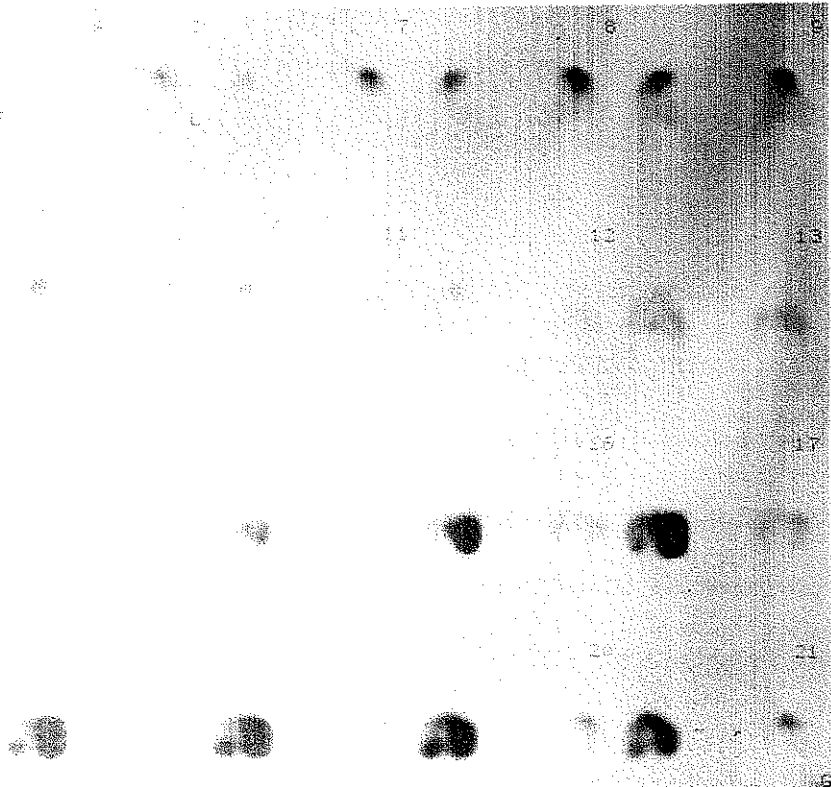
Tablo 15 . Subkondral kırık ve Grade 4 kondromalazilerin tanısında LEHR planar , SPECT ve pinhole sintigrafinin sensitivite , spesifite ve prediktif değerleri .

Artroskopik incelemede, 1. grupta 10 hastada, 2 grupta ise 5 hastada sinovitis saptandı. Ancak sintigrafik olarak bu hastaların hiçbirinde Tip 4 sinovitis paterni izlenmedi.

Artroskopik incelemede toplam 14 hastada ACL rüptürü tespit edildi. Ancak sintigrafik incelemede Murray ve arkadaşlarının (20) ACL lezyonlarında avülsiyona bağlı olarak tibial yapışma yerinde gözledikleri artmış aktivite tutulumu bu hastaların hiçbirinde izlenmedi.



a



b

Şekil 4. Sağ medial tibial platoda subkondral kırık. a. Planar görüntüde medial tibial platoda subkondral bölgeden daha derine kadar uzanan lokalize, intense aktivite tutulumu. b Transaksial SPECT kesitlerinde lezyonun görünümü

TARTISMA

Diz eklemi travmadan en çok etkilenen eklemdir. Uygun tedavi yapılmadığı takdirde birçok yaralanma kalıcı hasarlara sebep olabilmektedir. Travmatik diz eklemının değerlendirilmesinde en iyi yöntemin artroskopi olduğu bilinmektedir. Ancak artroskopi pahalı ve invaziv bir girişimdir. Bu nedenle preoperatif olarak tanıda, noninvaziv yöntemlerden yararlanılmaktadır. MRI ile noninvaziv olarak tanı gerçekleştirilebilmektedir ve literatürde bu konuda yeterli veriler mevcuttur. MRI'nin menisküs yırtıklarında diagnostik sensitivite ve spesifitesi yüksektir. Ancak yanlış (+) ve yanlış (-) sonuçlar bildirilmiş olup, sensitivite % 57-100 arasında değişmektedir. (54, 55, 56, 57, 58, 59, 60,61). Özellikle küçük yırtıklarda veya geniş unstable yırtıklarda bu oran artmaktadır. Kondromalazilerin ve occult intraosseöz fraktürlerin saptanmasında da MRI'nin oldukça sensitif olduğu bilinmektedir (35, 62, 63)

Kemik sintigrafisi kemik ve eklem hastalıklarının gösterilmesinde genel olarak yüksek sensitiviteye sahiptir. Kıkırdak patolojilerinin saptanmasında, kemik sintigrafisinin fizik muayene, konvansiyonal radyografi ve kontrast artrografiden daha sensitif olduğu ifade edilmiştir (17). Kronik diz ağrısı olan hastalarda, özellikle patellofemoral kompartmandaki osteoartritin saptanmasında planar görüntüleme ile sensitivite % 57, SPECT ile sensitivite % 92 olarak bildirilmiştir (18). Patellofemoral bölgede osteoartritin saptanmasında, planar kemik sintigrafisinin sensitivite ve spesifitesi düşüktür. (17, 18, 64, 65). Lateral kompartmandaki patolojilerin gösterilmesinde SPECT'in planar görüntülemeye göre daha üstün olduğu, medial kompartmanın değerlendirilmesinde ise her iki yöntemin hemen hemen eşit sonuç verdiği rapor edilmiştir (18). Multikompartman

tutulumu olan dizlerde, planar kemik sintigrafisinde, patelladaki aktivite artışı sıklıkla medial ve lateral femoral kondilden kaynaklanan aktivite artışı ile süperpoze olmaktadır (18, 66) Mooar ve arkadaşları (52), planar kemik sintigrafisi ile kondromalazi, menisküs lezyonları, kıkırdak kırıkları / Grade 4 kondromalazi ve sinovitlerde ayrı ayrı dört sintigrafik görünüm paterni tanımlamışlardır Bu çalışmada radyonüklid görüntülemenin kondromalazilerin gösterilmesindeki sensitivitesi % 90, spesifitesi % 79, menisküs patolojilerinin saptanmasındaki sensitivitesi % 94, spesifitesi % 83, subkondral plato yaralanmalarındaki sensitivite ve spesifitesi % 100 olarak bildirilmiştir Ancak daha sonra Dorchak ve arkadaşlarının (67) yapmış oldukları çalışmada bu paternlerden sadece Tip 2 (meniscal) paternin artroskopi ile korrelasyon gösterdiği ifade edilmiştir Bizim çalışmamızda ise, Mooar ve arkadaşlarının tanımladığı bu 4 paternden sadece Tip 1 (dejeneratif) patern, hastalarımızda artroskopi ile saptanan patoloji ile yani kondromalazilerle uyumlu olarak bulundu Çalışmada 1 grupta sensitivite LEAP planar görüntüleme ile % 72, pin hole görüntüleme ile % 81 ; 2 grupta ise LEHR planar görüntüleme ile % 64, pinhole ile % 68, LEHR SPECT ile % 82 olarak saptandı Her iki grupta da planar ve pinhole görüntülemede lateral femoral kondil ile özellikle lateral tibial platoda sensitivitenin düşük olduğu görüldü. SPECT'in bu iki bölgede sensitivitesi yüksek (% 83) olmakla birlikte, spesifitesinin lateral tibial platoda oldukça düşük (% 37) olduğu tespit edildi

Thomas ve arkadaşları (17), kemik sintigrafisinin pozitif olduğu bazı vakalarda artroskopik incelemede kıkırdak yüzeyini normal olarak bulmuşlardır Dye ve arkadaşları (49) patellofemoral ağrısı ve pozitif kemik sintigrafisi olan olgulardan aldıkları biopsi örneklerinde, histolojik değişiklikler olduğunu göstermişlerdir Dizin internal derangement'larında impulsif yüklerin etkisine bağlı olarak, gross kartilaj

değişiklikleri oluşmadan önce, kemik sintigrafisinin subkondral kemikteki metabolik değişiklikleri gösterdiği ifade edilmiştir (40, 49, 68). Bizim çalışmamızda, 1 grupta planar görüntülerde toplam 9, pinhole görüntülerde 5 yanlış (+) sonuç saptanırken, 2 . grupta planar ve pinhole görüntülerde 9, SPECT görüntülerinde ise 10 yanlış (+) sonuç tespit edildi. Çalışmadaki yanlış (+) sonuçlar, kemik sintigrafisinin, eklem mekaniğindeki değişiklikleri erken dönemde, genellikle de irreversibi değişiklik ve gözle görülür intraartiküler patoloji oluşmadan daha önce göstermesine bağlandı

1 grupta planar görüntülerde 10, pinhole görüntülerde ise 5 yanlış (-) sonuç bulundu. 2 grupta ise LEHR planar görüntüleme ile 11, SPECT ile 7, pinhole görüntüleme ile 8 yanlış (-) sonuç saptandı. Yanlış (-) sonuç bulunan hastaların öykü sürelerine bakıldığında en kısa öykü süresinin 11 ay en uzun öykü süresinin 48 ay ve ortalama öykü süresinin 24.4 ay olduğu görüldü. Bunun dışında sintigrafik olarak yanlış (-) sonuç bulunan hastaların tümünde radyolojik olarak belirgin dejeneratif değişiklik olduğu tespit edildi. Dorchak ve arkadaşlarında (67) yapmış oldukları çalışmada kondral değişikliklerde kemik sintigrafisinin her zaman pozitif olmadığını ve bunun belli bir zaman periodunu takiben, kemikteki hemostazın normale dönmesine bağlı olduğunu ileri sürmüşlerdir. Bizim çalışmamızda da yanlış (-) sonuçların uzun öykü süresi ve radyolojik olarak belirgin dejeneratif değişiklikleri olan hastalarda görülmesi Dorchak ve arkadaşlarının bulguları ile uyumludur. Ayrıca çalışma grubumuzda özellikle lateral kompartmandan kaynaklanan yanlış negatif sonuçların SPECT ile önemli oranda azaldığı, planar görüntüleme de ise bu bölgede yanlış negatif sonuçların belirgin olarak arttığı dikkati çekmiştir. Marymont ve arkadaşları da (22), lateral kompartmanda planar yöntemin sensitivitesinin düşük olduğunu ifade etmişler ve bu bölgede sensitiviteyi artırmak için posterior lateral oblik görüntü alınmasını önermişlerdir

Menisküs lezyonlarının saptanmasında, planar kemik sintigrafisinin artrografiden daha sensitif ve spesifik olduğu gösterilmiştir (22). Bu çalışmada planar kemik sintigrafisi ile 131 travmatik dizden 67'sinde menisküs lezyonu saptanmıştır ve sensitivite % 86 , spesifite % 77 olarak bulunmuştur. Ancak bu sonuçlar doğrulanmamış ve kemik sintigrafisi menisküs lezyonlarının araştırılmasında popülerite kazanamamıştır. Daha sonra akut diz ağrısı olan olgularda yapılan bir çalışmada menisküs lezyonlarının tanısında SPECT ile sensitivite % 88, spesifite % 92.5 olarak bulunmuştur (20). Bizim çalışmamızda, planar görüntülerde Mooar ve arkadaşlarının (52) menisküs lezyonlarında tanımladıkları Tip 2 paternin varlığı araştırılmıştır. 1. grupta 1 hastada, 2. grupta ise 4 hastada meniscal paternle uyumlu artmış aktivite tutulumu gözlenmiştir. Her iki grupta da Tip 2 patern ile artroskopi bulgularının iyi korrelasyon göstermediğini saptanmış ve planar görüntülemenin menisküs lezyonlarının değerlendirilmesinde yetersiz kaldığını düşünülmüştür.

Ryan ve arkadaşları (23), transaksial SPECT kesitlerinde tüm yırtıklar için tibial platoda yarım yarım şeklide aktivite artışının olmasını tanı kriteri olarak kullanmışlar ve sensitiviteyi % 89, spesifiteyi % 76, (+) prediktif değeri % 77, (-) prediktif değeri % 89 olarak bulmuşlardır. Longitudinal yırtıklar için kan havuzu, yarım yarım şeklide tibial plato aktivitesi ile birlikte komşu femoral kondilde aktivite artışının olmasını tanı kriteri olarak kullanmışlar ve sensitiviteyi % 78, spesifiteyi % 94, (+) prediktif değeri % 78, (-) prediktif değeri % 93 olarak bulmuşlardır. Bizim çalışmamızda transaksial SPECT kesitlerinde menisküs lezyonları için Ryan ve arkadaşlarının tanımladığı bu iki farklı tanı kriteri genel olarak tüm yırtıklara uygulanarak sensitivite, spesifite ve prediktif değerler hesaplanmıştır. Kan havuzu aktivitesi ile birlikte tibial platoda ve komşu femoral kondilde aktivite artışının olması diagnostik kriter olarak kullanıldığında, SPECT'in menisküs patolojilerinin gösterilmesinde oldukça sensitif ve spesifik olduğunu görülmüştür. Bu tanı

kriteri kullanıldığında sensitivite % 87.5, spesifite % 100, (+) prediktif deęer % 100, (-) prediktif deęer % 80 olarak bulunmuştur.

Çalışmamızda, transaksial kesitlerde tibial platodaki aktivite paternleri incelenmiştir. Tek başına tibial plato aktivitesi diagnostik kriter olarak kullanıldığında, sensitivite yüksek (% 100) olmakla birlikte, spesifite düşük (% 33) olarak bulunmuştur. Kan havuzu ve komşu femoral kondilde aktivite artışının tibial platodaki aktivite artışı ile birlikte olması koşulu, diagnostik kriter olarak kullanıldığında ise spesifite ve prediktif deęerler artmıştır. Menisküsün diz eklemінде yastık görevi gördüğü ve bu sayede eklem mekaniğini koruduğu bilinmektedir (69, 70). Menisküs lezyonlarında femoral kondil ve tibial platoda izlenen kan havuzuna ait aktivite artışının, eklem mekaniğindeki deęişiklikler sonucu subkondral kemikte gelişen reaksiyona baęlı olabileceęi düşünölmüştür (23). Ancak kan havuzu aktivitesinde artış, menisküs lezyonu olmayan hastalarda da saptanmıştır. Tibial plato ve femoral kondil aktivitesi ile birarada deęilse diagnostik kriter olarak kullanılmamalıdır. Bizim çalışmamızda 1. grupta kan havuzu aktivitesinde artış tespit edilen 7 olgunun 5'inde menisküs lezyonu, 2'sinde subkondral kırık mevcuttu. İnkomplet menisküs lezyonu olan 3 hastada ise menisküs lezyonuna rağmen kan havuzu aktivitesi normaldi. 2. grupta ise 10 hastada kan havuzu aktivitesinde artış saptandı. Bu hastaların 7'sinde transaksial SPECT kesitlerinde menisküs lezyonu ile uyumlu aktivite tutulumu izlendi ve tanı artroskopi ile de doęrulandı. Kan havuzu aktivitesindeki artışa rağmen dięer 3 hastada menisküs lezyonu düşünölmedi. Bu hastaların 2'sinde tibial platoda Tip 3 patern ile uyumlu aktivite artışı mevcuttu. Dięer hastada ise kan havuzu aktivitesi dışında tibial platoda aktivite artışı mevcut deęildi. Bu grupta 4 hastada kan havuzu aktivitesi normal olarak izlendi. Artroskopik incelemede bu hastaların 3'ünde kondromalazi 1'inde ise lateral menisküste inkomplet yırtık tespit edildi. Bu olgu kan havuzu aktivitesinin normal olması

nedeniyle menisküs lezyonu açısından sintigrafik olarak yanlış (-) değerlendirildi ve yanlış (-) sonucun inkomplet yırtığa bağlı olduğu düşünüldü. 2 grupta artroskopik incelemede menisküs lezyonu saptanan 8 hastanın 5'inde ek patoloji olarak menisküs lezyonu olan tarafta tibial plato ve femoral kondilde kondromalazi saptandı. 3 hastada ise sintigrafik incelemede menisküs lezyonu olan tarafta, tibial platoda ve femoral kondilde artroskopik olarak kondromalazi saptanmazken sintigrafik olarak bu bölgelerde aktivite artışı izlendi.

Murray ve arkadaşları (20) artroskopi normal olmasına rağmen 6 hastada sintigrafinin pozitif olduğunu bildirmişlerdir. Thomas ve arkadaşları da (17) 5 hastada pozitif kemik sintigrafisi ve normal artroskopi sonuçlarını sunmuşlardır. Sintigrafide saptanan bu aktivite artışının sebebi tam olarak bilinmemektedir. Ancak menisküslerin tibial plato kenarına yapışmalarından dolayı menisküs lezyonlarında görülen aktivite artışının subkondral kemikte meydana gelen reaksiyona bağlı olduğu düşünülmektedir.

Bizim çalışmamızda Tip 3 (derin subkondral) patern artroskopi ile iyi korrelasyon göstermemiştir. 1. grupta planar görüntülemelerde sensitivite % 33, spesifite % 66, pinhole görüntülemelerde ise sensitivite ve spesifite % 50 olarak bulunmuştur. 2. grupta H.R planar ve SPECT görüntülerinde sensitivite % 40, spesifite % 77, pinhole görüntülemelerde sensitivite % 40, spesifite % 75 olarak bulunmuştur. Her iki grupta da sensitivite düşük olmakla birlikte, 2. grupta spesifitenin daha yüksek olduğu dikkati çekmiştir. Yanlış (-) sonuç alınan 5 hastanın öykü süreleri 1 yıldan daha uzun bulunmuştur. Yanlış (-) sonuç alınan 1 hastada ise subkondral kırık patellofemoral bölgede saptanmıştır. Yanlış (-) sonuçların uzun öykü süresi veya kırığın lokalizasyonuna bağlı olduğu düşünülmüştür. Yanlış (+) sonuç alınan hastalardan 2'sinde sintigrafinin pozitif olduğu bölgede artroskopi ile herhangi bir patoloji gözlenmemiş. 3 hastada sintigrafinin pozitif olduğu

bölgelerde Grade 1,2 kondromalazi tespit edilmiştir. Yanlış (+) sonuçlar, Fisher (54) ve Raunest'in (60) de iddia ettikleri gibi halen kullanılmakta olan artroskopik tekniğin, subkondral kemikteki occult fraktürlerin saptanmasındaki yetersizliğine bağlanmıştır.

Tip 4 (sinovitis) paterni bizim çalışmamızda sinovitle korrele bulunmamıştır ve nonspesifik bir patern olduğu düşünülmüştür.

Son zamanlarda pinhole SPECT görüntüleme yöntemi kullanıma girmiştir. Pinhole SPECT özellikle küçük deney hayvanlarında tümör saptanması amacıyla kullanılmış ve başarılı sonuçlar elde edilmiştir. Yapılan çalışmalarda, rekonstrüksiyondan önce, decay korreksiyonu, kamera sisteminin intrinsik ve geometrik etkinlik varyasyonlarının düzeltiliminin yapıldığı bildirilmiştir. Ayrıca bu çalışmalarda düzlem kaynakla etkinlik ve üniformite düzeltimi yapılmıştır. COR (center of rotation) düzenlemesi paralel hole kollimatöründeki düzeltme kullanılarak yapılmıştır. Rekonstrüksiyonda ise cone-beam kollimatörü algoritmi kullanıldığı ifade edilmiştir (71, 72, 73, 74) Biz de diz ekleminde rezolüsyonu artırabilmek amacıyla 7 hastaya pinhole SPECT uyguladık. Ancak bu 7 hastanın sadece 4'ünde görüntü kalitesi değerlendirmeye olanak verdi. Çalışmamızda cone-beam algoritması cihaza uyarlanamadığından rekonstrüksiyonda paralel hole algoritması kullanılmıştır. Ayrıca düzlem kaynakla etkinlik ve üniformite düzeltimi de yapılamamıştır. Görüntü kalitesinin kötü olmasının bu nedenlere bağlı olduğu düşünülmüş ve diğer hastalarda pinhole SPECT yapılmamıştır.

Kemik sintigrafisi ve özellikle SPECT, travmatik diz ağrılarının değerlendirilmesinde rol oynayan noninvaziv bir tekniktir. Menisküs lezyonlarında SPECT tekniğinin sensitivite ve spesifitesi yüksektir ve sonuçlar, MRI ile yarışabileceğini göstermektedir(62). Ancak yinede bu çalışmadaki sonuçlar, hasta grubunun oldukça selektif olması nedeniyle, MRI ile karşılaştırılmamalıdır. Kıkırdak patolojileri ve özellikle

patellofemoral bölgedeki kondromalazilerin saptanmasında da pinhole sintigrafi ve SPECT'in sensitivite ve spesifitesi yüksektir. MRI, anatomik detayları göstermedeki mükemmel sensitivitesi nedeniyle travmatik diz lezyonlarının değerlendirilmesinde ilk seçim olabilir. Ancak pahalı bir teknik olması ve her yerde bulunmaması nedeniyle geniş hasta gruplarında uygulanamamaktadır. Artroskopik incelemenin üstünlüğü ise morfolojik inceleme olanağı sağlaması ve aynı seansta ameliyat yapılabilmesinden gelmektedir. Ancak artroskopi kıkırdak yapıdaki yapısal ve şimik değişikliklerle, subkondral kemiğin değerlendirilmesinde, yöntemin özelliğinden dolayı yetersiz kalmaktadır. Oysa ligament, kapsül, menisküs ve eklem kıkırdağı gibi yapıların travmatik lezyonlarında daha derin ve gözle görülemeyen hasarlar da olabilmektedir. Ekstrasinovyal yapıların (ACL, PCL) kapalı yaralanmalarıyla, subkondral kemikte mikrofraktür ve ödemin gösterilmesinde artroskopi yardımcı olamamakta bu durumda MRI daha başarılı sonuç vermektedir (26,60) Artroskopik inceleme oldukça spesifik sonuç vermekle birlikte, invaziv ve pahalı bir tekniktir. Bununla birlikte SPECT, geniş hasta gruplarında kolayca uygulanabilecek ve artroskopik inceleme öncesi rutin araştırmalara yardımcı olabilecek gerçekçi bir alternatiftir.

Sonuç olarak kemik sintigrafisi ve özellikle SPECT'in menisküs ve kıkırdak patolojilerinin değerlendirilmesinde sensitivite, spesifite ve prediktif değerleri yüksek olan ve artroskopi öncesi kılavuzluk görevi yapabilecek bir araç olduğu düşünülmüştür.

SONUC

Bu çalışmada, travmatik diz lezyonlarının ayırımında sintigrafik tanı kriterlerini belirlemek ve bu patolojilerin gösterilmesinde en yararlı sintigrafik görüntüleme modelini saptamak amaçlanmıştır. Artroskopi gold standart olarak alınarak sintigrafik inceleme sonuçları artroskopi ile karşılaştırılıp, kıkırdak patolojileri ve menisküs lezyonlarının gösterilmesinde farklı sintigrafik görüntüleme modellerinin sensitivite, spesifite ve prediktif değerleri bulunmuştur.

Çalışma sonucunda, SPECT'in, bu patolojilerin ayırımında pinhole ve planar görüntüleme yöntemine göre daha üstün olduğu ortaya konulmuştur. Menisküs lezyonlarının saptanmasında, transaksial SPECT kesitlerinde, yarım ay şeklinde tibial plato aktivitesi ile birlikte komşu femoral kondilde ve kan havuzu aktivitesinde artış olması, tanı kriteri olarak kullanıldığında, sensitivite % 87,5, spesifite % 100, pozitif prediktif değer %100 ve negatif prediktif değer % 80 olarak bulunmuştur. Kondromalazilerin saptanmasında ise bu değerler, SPECT ile, sırasıyla, % 82, % 79, % 68, % 89 olarak tespit edilmiştir.

Sonuçlar, yüksek sensitivite ve spesifitesinden dolayı, kemik sintigrafisi ve özellikle de SPECT'in, cerrahi girişim öncesinde, menisküs ve kıkırdak patolojilerinin saptanmasında, hekime ciddi yardımlarda bulunabilecek bir yöntem olduğunu göstermiştir.

KAYNAKLAR

- 1 - *Amirault* DJ, Cameron JC, Macintosh DL, Marks P : Chronic anterior cruciate ligament deficiency. J Bone Joint Surg 70-B : 622, 1988.
- 2 - *Andrish* JT : Ligamentous injuries of the knee Orthop. Clin North Am 16 : 273, 1985
- 3 - *Clancy* WG : Anterior cruciate ligament functional instability, a static intraartikular and dynamic extraartikular procedure Clin Orthop 172 : 102, 1983.
- 4 - *Marshall* JW, Baugher HW : Stability examination of the knee : a simple anatomic approach. Clin Orthop 146 : 78, 1980.
- 5 - *Sisk* TD : Knee Injuries . In : Campbell 's Operative Orthopaedics 8th ed. A.H Crenshaw, Mosby-Year Book LTD , St Louis-Washington, D.C.-Toronto, Vol 3, pp 1487-1551, 1992.
- 6 - *Altinel* E, Aydın AT : Dizde tanısal artroskopi ve sonuçları. Akdeniz Üniv Tıp Fak. Dergisi 3 : 37-43, 1986.
- 7 - *Altinel* E : Menisküs yırtılarının tanısında artroskopinin yeri Türkiye Ortop ve Trav Dergisi 8 (Suppl 1), 1979.
- 8 - *Aydın* AT, Altinel E, Gür S : Sportif diz yaralanmalarında tanısal artroskopi uygulaması. Acta Orthop Traum Turc 22 : 246, 1988.
- 9 - *Aydın* AT : Artroskopinin endikasyon ve kontrendikasyonları avantaj ve dezavantajları Artroskopi Özel Sayı, 1992.
- 10 - *Gillquist* J, Hagberg G, Oretop N : Arthroscopy in acute injuries of the joint. Acta Orthop Scan 48 : 190-1977.

11 - *Gür S*, Aydın AT, Altinel E : Artroskopinin meniskus lezyonlarında tanısal değeri Acta Othop Traum Turc 23 : 281, 1982.

12 - *Jackson RW*, Abe I : The role of arthroscopy in the management of the disorders of the knee. J Bone Joint Surg 54 : 310, 1972.

13 - *Jackson RW*, DeHaven KE : Arthroscopy. Clin Orthop 208 : 69, 1986

14 - *Mc Ginty JB*, Freedman PA : Arthroscopy of the knee. Clin Orthop 121 : 173-180, 1976.

15 - *Miller RH* : Arthroscopy of Lower Extremity In : Campell 's Operative Orthopaedics, 8th ed A.H. Crenshaw, Mosby-Year Book LTD, St. Louis-Washington D.C.-Toronto, Vol 3, pp 1787-1864, 1992.

16 - *Taşer Ö* : Diz ekleminde artroskopi. Acta Orthop Traum Turc (Suppl 6), 1989.

17 - *Thomas RH*, Resnick D, Alanake N : Compartmental evaluation of osteoarthritis of the knee. Radiology 116 : 585-594, 1974.

18 - *Collier BD*, Johnson RP, Carrera GF : Chronic knee pain assessed by SPECT. Radiology 157 : 795-802, 1985.

19 - *Collier BD*, Carrera GF, Messer EJ : Internal derangement of the temporomandibular joint : detection by single-photon emission computed tomography. Radiology 149 : 557-561, 1983.

20 - *Murray IPC*, Dixon J, Kohan L : SPECT for acute knee pain. Clin Nucl Med 15 : 828-840, 1990

21 - *Murray IPC*, Eil PJ : Nuclear Medicine in Clinical Diagnosis and Treatment. Churchill Livingstone, New York, Vol 2. pp 909-916, 1994

22 - *Marymont* JV, Lynch MA, Henning CE : Evaluation of meniscus tears of the knee by radionuclide imaging. Am J Sports Med 11 : 432-435, 1983.

23 - *Ryan* PJ, Taylor M, Allen P : Bone single-photon emission tomography in recent meniscal tears : an assessment of diagnostic criteria. Eur J Nucl Med 20 : 703-707, 1993.

24 - *Gray* H: Anatomy of the Human Body. 24 ed., Lea and Febiger, Philadelphia.

25 - *Ege* R. : Hareket Sistemi Travmatolojisi - Yargıçođlu Matb., Ankara, 1978, s. 563-579.

26 - *Sisk* TD, Conale ST: Traumatic affections of joints, in Campbell 's Operative Orthopaedics. Ed. A.S. Edmandson, A.H. Crenshaw, C.V. Mosby Company, St. Louis-Toronto-London, Vol. 1, pp. 894-903, 1980.

27 - *Turek* SL : Ortopedi İlkeleri ve Uygulamaları . Türkçeleştirme Editörü : Rıdvan Ege, Yargıçođlu Matb., Ankara, 1980, s. 1190-1299.

28 - *O' Connor* RL : Arthroscopy. J.B Lippincolt, Philadelphia-Toronto, 1977.

29 - *Fethiye* Ayrıl : Ortopedi ve Travmatoloji : Eko matbaası, İstanbul-1981, s. 435-438.

30 - *Bentley* G, Dowol G : Current Concepts of Etiology and Treatment of Chondromalacia patella. Clin Orthop 189 : 209, 1984.

31 - *Merchant* AC : Classification of Patellofemoral Disorders. Arthroscopy 4 : 235, 1988.

32 - *Outerbridge* RE : The etiology of chondromalacia patellae. J Bone Joint Surg 43(B9) : 752, 1961.

- 33 - **Outerbridge** RE : Further studies on the etiology of chondromalacia patellae
J Bone Joint Surg 46(B9): 179, 1964.
- 34 - **Insall** J : Patellar Pain. J Bone Joint Surg 64 (A) : 147, 1982
- 35 - **Ghelman** B : Imaging of the patellofemoral joint Orthop Clin. of North
America 23(4) : 523-543, 1992.
- 36 - **Insall** J, Salvati E : Patella position in the normal knee joint Radiology 101
: 101, 1971
- 37 - **Laurin** C, Dussault R ; The tangential X-Ray investigation of patellofemoral
joint : X-Ray technique, diagnostic criteria and their interpretation. Clin Orthop 144 : 16,
1979.
- 38 - **Greenfield** MA, Do Scoot WN : Arthroscopic evaluation and treatment of
the patellofemoral joint. Orthop Clin North Am 23 : 587-599, 1992 .
- 39 - **Watanabe** M ; Arthroscopy : The present state Orthop Clin North Amer
10 (3) : 505 - 522, 1979.
- 40 - **Dye** SF, Chew M, McBride J, Sostre G : Restoration of osseous homeostasis
of the knee following meniscal surgery. Orthop Trans 16 : 724-726, 1992-1993.
- 41 - **Gottshalk** A , Hoffer PB, Potchen EJ : Diagnostic Nuclear Medicine
Williams and Wilkins 428 East Preston Street, Baltimore, MD 21202, USA , 2th ed. Vol
:2, pp151-152.
- 42 - **Collier** BD, Fogelman I, Brown MN : Orthopedic bone scanning J Nucl
Med 34 : 2241-2245, 1993
- 43 - **Brill** DV : Bone imaging for lower extremity pain in athletes. Clin Nucl Med
8 : 101-106, 1983.

- 44 - **Greyson** ND : Radionüclide bone and joint imaging in rheumatology Bull Rheum Dis 30 : 1034-1039, 1979-1980
- 45 - **Aydın** AT, Erkihiç M : Diz önu ağrısının değeriendirilmesinde sintigrafik incelemenin değeri. Acta Orthop Traum Turc 24, 388-390, 1990
- 46 - **Butler** Manuel PA, Guy RL, Heatley FW, Nunan TO : Scintigraphy in the assesment of anterior knee pain. Acta Orthop Scan 61 (5) : 438-442 1990
- 47 - **Dye** SF, Boll D : Radionuclide imaging of the patellofemoral joint in young adults with anterior knee pain. Orthop Clin North Am 17 : 249-262, 1986
- 48 - **Dye** SF : Radionuclide imaging of the knee, in Atchroth P, Cannon WD eds. Knee Surgery. London : Martin Dunitz : 38-44, 1992
- 49 - **Dye** SF, Daniel JS, Fry PF : Correlation of increased scintigraphic activity and patellar osseous pathology in young adults with patellofemoral pain Orthop Trans 10 : 479, 1986
- 50 - **Kohn** HS, Guten GN, Collier BD, Veluvolu P : Chondromalacia of the patella Clin Nucl Med 13: 96-98, 1988
- 51 - **Bahk** YW, Park YH, Chung SK, Kim SH, Shinn KS : Pinhole scintigraphic sign of chondromalacia patella in older subjects : A prospective assesmant with differential diagnosis J Nucl Med 35 : 855-862 , 1994
- 52 - **Moar** P, Gregg J, Jacobstein J : Radionuclide imaging in internal derangement of the knee. Am J Sports Med 15(29) : 132-137, 1987
- 53 - **Watanabe** M ; Present state of arthroscopy Int Orthop (SCOT) 2 : 101 - 108 , 1978
- 54 - **Fisher** SP, Fox IM, Pizzo DW et al. : Accuracy of diagnosis from magnetic resonance imaging of the knee. J Bone Joint Surg 73 A : 2-10 , 1991

55 - *Glashow* JL, Katz R, Schneider M : Double blind assessment of value of magnetic resonance imaging in the diagnosis of anterior cruciate and meniscal lesions. J Bone Joint Surg (Am) 71 :113-119, 1990.

56 - *Herman* LJ, Beltran J : Pitfalls in MR imaging of the knee. Radiology 167 : 775, 1988

57 - *Mandelbaum* BR, Finerman GAM, Reicher MA : Magnetic resonance imaging as a tool for evaluation of traumatic knee injuries. Am J Sports Med 14 : 361-170 1986

58 - *Quinn* F, Brown TF : Meniscal tears diagnosed with MR imaging versus arthroscopy : how reliable a standard is arthroscopy. Radiology 181 : 843-847, 1991.

59 - *Polly* DW, Callaghan JJ, Sikes RA : The accuracy of selective magnetic resonance imaging compared with the findings of arthroscopy of the knee. J Bone It Surg 70A : 192-202, 1988.

60 - *Raunest* J , Oberle K, Loehnert J, Hoetzing H : The clinical value of magnetic resonance imaging in the evaluation of meniscal disorders. J Bone Joint Surg(Am) 73A : 11-16, 1991

61 - *Tyrell* RL, Gluckert K, Pathria M : Fast three dimensional MR imaging : comparison with arthroscopy. Radiology 166 : 865-872, 1988

62 - *Hayes* CW, Sawyer RW, Conway WF : Patellar cartilage lesions : in vitro detection and staging with MR imaging and pathologic correlation. Radiology 176: 479-483, 1990

63 - *Lawrence* Y, Joong KL : Occult intraosseous fracture : Detection with MR imaging. Radiology 167 : 749-751, 1988.

- 64 - *Fogelman* I, McKillop JH, Gray HW : The "hot patellar" sign : Is it of any clinical significance ? , Concise communication J Nucl Med 24 : 312-315 , 1983
- 65 - *Kipper* MS, Alazraki NP, Feiglin DH : The "hot" patella. Clin Nucl Med 7 : 28-32, 1982
- 66 - *Fajman* WA, Diehl M, Dunaway E et al : Tomographic and planar radionuclide imaging in patients suspected of meniscal injury J Nucl Med 26 : 77, 1985
- 67 - *Dorchak* MC, Barrack RL : Radionuclide imaging of the knee with chronic anterior cruciate ligament tear Orthop Review 1233-1241, 1993
- 68 - *Dye* SF, Andersen CT, Stowell MT : Unrecognized abnormal osseous metabolic activity about the knee of patients with symptomatic anterior cruciate ligament deficiency Orthop Trans 11 : 492, 1987.
- 69 - *Dandy* DJ, Jackson RW : Meniscectomy and chondromalacia of the femoral condyle. J Bone Joint Surg 57 A : 1116-1119, 1975.
- 70 - *Sonne-Holm* S, Fledelius I, Ahn N : Results after meniscectomy in 147 athletes Acta Orthop Scan 51 : 3030-309, 1980
- 71 - *Rowe* RK, Aarsvold JN, Barrett HH : A stationary hemispherical SPECT imager for three-dimensional brain imaging. J Nucl Med 34 : 474-480, 1993.
- 72 - *Strand* S-E , Ivanović M, Kjell E : High resolution pinhole SPECT for tumor imaging. Acta Oncol 32 : 861-867, 1993
- 73 - *Strand* S-E, Ivanovic M, Erlandsson K : Small animal imaging with pinhole single-photon emission computed tomography. Cancer 73 : 981-984, 1994.
- 74 - *Weber* DA, Ivanovic M, Franceschi D, Strand S-E : Pinhole SPECT : in approach to in vivo high resolution SPECT imaging in small laboratory animals J Nucl Med 35 : 342-348, 1994

15 10 1994
KUNGLIGA TEKNISKA HOGSKOLEN KTH