

T1702



T.C.
AKDENİZ ÜNİVERSİTESİ
TIP FAKÜLTESİ
GÖZ HASTALIKLARI ANABİLİM DALI

AKDENİZ ÜNİVERSİTESİ
MERKEZ KÜTÜPHANESİ

**GLOKOMLU VE GLOKOMU OLMAYAN
PSÖDOEKSFOLYASYONLU OLGULARIN PROGRESYONLARININ
BİLGİSAYARLI GÖRME ALANI VE KONFOKAL LASER
OFTALMOSKOPLA DEĞERLENDİRİLMESİ**

Dr. Alper ÖZEL

Uzmanlık Tezi

Tez Danışmanı : Prof.Dr. İclal YÜCEL

"Tezimden Kaynakça Gösterilerek Faydalanılabilir"

Antalya, 2005

TEŞEKKÜR

Glokomlu ve Glokomu olmayan psödoeksfolyasyonlu olguların progresyonlarının bilgisayarlı görme alanı ve konfokal laser oftalmoskopi ile değerlendirilmesinin karşılaştırılması ve takipte kullanılacak spesifik bir parametre varlığının araştırılmasının amaçlandığı bu çalışmayı tez konusu olarak veren ve çalışmalarımı yönlendiren sayın hocam Prof.Dr. İclal Yücel'e teşekkürlerimi sunarım.

Uzmanlık eğitimim süresince eğitimime olan katkılarından dolayı diğer hocalarım Prof.Dr. Güler Aksu'ya, Prof.Dr. K. Cemil Apaydın'a, Doç.Dr. Yaşar Duranoğlu'na, Yrd.Doç.Dr. Yusuf Akar'a ve Uzm.Dr. Mustafa Ünal'a teşekkürlerimi ifade etmek isterim.

Tez çalışmam sırasındaki yardımlarından dolayı Dr. Meriyem Altın'a, H.Özcan Özer'e, Esra Fügen'e uzmanlık eğitimim boyunca uyumlu bir dostluk ortamında çalışma olanağı sağlayan tüm asistan arkadaşlarıma, tüm hemşire arkadaşlarıma ve klinik personeline teşekkür ederim.

Dr. Alper ÖZEL
Antalya, 2005

İÇİNDEKİLER

	<u>SAYFA</u>
KISALTMALAR VE SİMGELER DİZİNİ	vi
ŞEKİLLER DİZİNİ	vii
ÇİZELGELER DİZİNİ	viii
1. GİRİŞ VE AMAÇ	1 - 2
2. GENEL BİLGİLER	3 - 27
2.1. Optik Sinir Başı	3
2.2. Aköz Hümör Yapı	3
2.3. Aköz Hümörün Dışa Akımı	4
2.3.1. Trabeküler ağ yolu	4
2.3.2. Uveoskleral yol	4
2.4. Episkleral Venöz Basınç	4
2.5. Göz İçi Basınç	4
2.6. Glokomatöz Hasarın Patogenezi	5
2.7. Göz İçi Basıncı Ölçme Yöntemleri	5
2.8. Gonyoskopi ve Açı Yapılarının Değerlendirilmesi	6
2.9. Açı Elemanlarının Değerlendirilmesi	7
2.9.1. Shaffer sistemi	7
2.9.2. Van Herrick sistemi	7
2.10. Optik Disk Değerlendirilmesi	8
2.11. Optik Sinir Başının Değerlendirilmesi	9
2.12. Optik Sinir Başının Kantitatif Analiz Yöntemleri	9
2.12.1. Digitalize planimetri	9
2.12.2. Stereofotogrammetri	9
2.12.3. İmaj analizörleri	10
2.12.3.1. PAR IS 2000 / Topcon / IMAGE net	10
2.12.3.2. Humphrey retinal analizör	10

2 12.3.3. Rodenstock optik disk analizörü	10
2 12.3.4. Glokom skop (Glaucoma skope)	10
2 12.3.5. Konfokal tarayıcı laser oftalmoskop	10
2.13. Görme Alanı	14
2.13.1. Terminoloji ve tanımlar	14
2.13.2. Retinal hassasiyet ve eşik arasındaki ilişki	15
2.13.3. Görme alanı testini etkileyen faktörler	16
2.13.4. Glokomatöz görme alanı defektleri	21
2.14. Glokomun Sınıflandırılması	22
2.15. Psödoeksfolyasyon Sendromu	23
2.15.1. Klinik özellikleri	24
2.15.2. Elektronmikroskopi	25
2.15.3. Psödoeksfolyasyonun ultrastruktürü	25
2.15.4. Eksfolyasyon sendromunun sıklığı ve glokomla bağlantısı	26
2.15.5. Ayırıcı tanı	27
2.15.6. Prognoz	27
3. GEREÇ VE YÖNTEM	28 - 34
4. SONUÇLAR	34 - 44
4.1. Olgular	35
4.2. 1., 2., 3. Kontrollerdeki Görme Alanı ve HRT Parametrelerinin Gruplar Arasındaki Karşılaştırılması	36
4.3. Grupların Kendi İçinde 1., 2., 3. Kontrollerdeki HRT ve Görme Alanı Parametrelerinin Karşılaştırılması	40
4.4. Pearson Korelasyon Analizi	41
4.5. Grupların MD Değişiminin CSM ve MRNFLT ile İlişkisinin Değerlendirilmesi	44
5. TARTIŞMA	45 - 54
ÖZET	55
KAYNAKLAR	56 - 64

KISALTMALAR VE SİMGELER DİZİNİ

CA	Çukurluk alanı
C/D	Çukurluk-disk alanı oranı
CPSD	Düzeltilmiş patern standart sapma
CSM	Çukurluk biçim ölçümü
CV	Çukurluk hacmi
DA	Disk alanı
DM	Diabetes mellitus
GİB	Göz içi basıncı
HRI	Heidelberg retina tomografisi
HT	Hipertansiyon
HVC	Çizgiboyu yükseklik değişkenliği
LF	Uzun süreli dalgalanma
MCD	Ortalama çukurluk derinliği
MD	Ortalama deviasyon
Moor	Moorfields regresyon analiz sonucu
MRNFLI	Ortalama sinir lifi tabakası kalınlığı
MxCD	Maksimum çukurluk derinliği
NTG	Normal (düşük) tansiyonlu glokom
ÖK	Ön kamara
PAAG	Primer açık açılı glokom
PES	Psödoeksfolyasyon sendromu
PSD	Patern standart sapma
RA	Risk alanı
RFNLCSA	Retina Sınır Lifi Tabakası Kesit Alanı
RV	Rim hacmi
SF	Kısa süreli dalgalanma oranı
TIA	Psödoeksfolyasyon geçici iskemik atak
TSD	Topografi standart sapması

ŞEKİLLER DİZİNİ

	<u>Sayfa No:</u>	
Şekil 3.1.	Kliniğimizde kullanılan Humprey otomatik perimetri cihazı	30
Şekil 3.2.	Kliniğimizde kullanılan HDT II cihazı	31
Şekil 3.3.	Sağlıklı bir olgumuza ait HRT II sonucu	32
Şekil 3.4.	Aynı sağlıklı olgunun Humprey otomatik perimetri sonucu	33
Şekil 5.1.	Grupların RNFLCSA progresyonu	52
Şekil 5.2.	Grupların MRNFLI progresyonu	52
Şekil 5.3.	Grupların MxCD progresyonu	52
Şekil 5.4.	Grupların MCD progresyonu	53
Şekil 5.5.	Grupların CSM progresyonu	53
Şekil 5.6.	Grupların HVC progresyonu	53
Şekil 5.7.	Grupların MD progresyonu	54

ÇİZELGELER DİZİNİ

Sayfa No:

Çizelge 4.1. Grupların yaş ve cinsiyet dağılımı	35
Çizelge 4.2. Grupların sağ ve sol göz görme keskinliği, göz içi basıncı ve cup/disk oranı	36
Çizelge 4.3. Grupların başlangıç sağ göz HRT ve Görme Alanı parametreleri	37
Çizelge 4.4. Grupların başlangıç sol göz HRT ve Görme Alanı parametreleri	37
Çizelge 4.5. Grupların ikinci kontroldeki sağ göz HRT ve Görme Alanı parametreleri	
Çizelge 4.6. Grupların ikinci kontroldeki sol göz HRT ve Görme Alanı parametreleri	39
Çizelge 4.7. Grupların üçüncü kontroldeki sağ göz HRT ve Görme Alanı parametreleri	39
Çizelge 4.8. Grupların üçüncü kontroldeki sol göz HRT ve Görme Alanı parametreleri	40

1. GİRİŞ VE AMAÇ

Göz hastalıkları içinde körlük sebeplerinden en sık görülenlerinden birisi Glokomdur (% 15-20). Günümüze kadar glokom sadece göz içi basıncı yükselmesiyle ortaya çıkan bir hastalık olarak kabul edilmekteydi. Düşük tansiyonlu gözlerde de glokom bulgularının görülmesi hastalık tanımının değişmesine neden olmuştur.

Psödoeksfolyasyon sendromu göz tutulumu olan önemli sistemik hastalıklardan birisidir. Psödoeksfolyasyonlu hastalara tanı konulduğu zaman çoğunlukla ileri seviyededir ve medikal olarak kontrolü zordur. Bununla beraber psödoeksfolyasyonu olan tüm hastalarda glokom gelişmez. Olguların %20'sinde tanı anında glokom mevcuttur ve %15'inde 10 yıl içinde glokom gelişmektedir (1).

Bugün glokom, papillada çukurlaşma ve atrofi ile görme alanı değişikliklerine yol açan bir "optik nöropati " olarak kabul edilmektedir. Hastalığın en belirgin risk faktörü göz içi basınç yükselmesidir. Bunun yanında diğer risk faktörleri, miyopi, diabet, yetersiz kan dolaşımı, lamina kribrosa bağ dokusu anomalileri, kafa içi basınç düşüklükleri, otoimmün reaksiyonlar, birincil ganglion hücresi dejenerasyonları olarak sıralanabilirler (2).

Bazı glokomlu hastaların pupilla kenarında ve lens ön kapsülü üzerinde beyaz oluşumların görülmesi, başlangıçta bunların lens kapsülü soyulmalarından kaynaklandığının varsayılmasına neden olmuştur. Daha sonra yapılan araştırmalar, beyaz oluşumların lens kapsülünden kaynaklanmadığını ortaya koyduğundan, hastalığa psödoeksfolyasyon adı verilmiştir. Amiloid benzeri beyaz oluşumların, tam olarak nereden geldikleri bilinmemekle birlikte, iris ve korpus siliyarenin bazal zarının dejenerasyonu sonucu ortaya çıktıkları düşünülmektedir. Psödoeksfolyasyon, pupilla kenarında, iris stromasında, iris damar cidarlarında, midriatik damlatıldıktan sonra daha iyi görülen lens ön kapsülü periferinde, korpus siliyarede, kornea endotelinde, konjonktiva içinde, Zinn liflerinde görülür. Zinn lifleri zayıflamıştır; buna bağlı lensde subluksasyon gelişebilir. Psödoeksfolyasyonlu hastaların katarakt ameliyatlarında lensin veya göz içi lensinin vitreye luksasyonu olabilir.

İridokornean açığı açıktır fakat Schwalbe çizgisi ileri derecede pigmentlidir (Sampaolesi çizgisi). Trabeküler ağın pigmentasyon ile tıkanmasına bağlı olarak kamaralar sıvısının dışı akımında yavaşlama ve göz içi basıncında yükselme ortaya çıkar.

Hastalık başlangıçta tek taraflı olsa dahi daha sonraki yıllarda diğer gözde de görülür. Cinsiyet farkı yoktur. Psödoeksfolyasyon glokomu ileri yaşlarda siktir, 50 yaş altında nadir olarak görülür(2).

Psödoeksfolyatif glokom PAAG'ye göre daha hızlı ve de derin görme alanı kayıplarına yol açmaktadır. Primer açık açılı glokomdan daha yaygın optik sinir hasarına yol açmasına karşın arkuat tipindeki görme alanı defektlerine de daha az rastlanır. Argon laser trabeküloplastisi daha dirençli vakalarda trabekülektomi girişimi uygulanabilir (2, 3).

Çoğunlukla İskandinavya'da görülmesine rağmen, her ırkta ve coğrafi bölgede görülmektedir. Psödoeksfolyasyon prevalansı %0,2 - %25,3 arasında gösterilmektedir. Psödoeksfolyasyonluların 10 yıllık izleminde %10'unda glokom geliştiği bildirilmiştir.

Türkiye'de psödoeksfolyasyon prevalansını belirlemek için yapılan bir çalışmada, 40 yaş üzeri 1356 kişi değerlendirilmiş ve 40-50'li yaşlarda prevalans %7,2, 60 yaş üstünde ise prevalans %11,2 olarak bulunmuştur. 60 yaş altında psödoeksfolyasyon ve glokom birlikteliği %34,3, 60 yaş üstünde ise bu oranın %46,9'a çıktığı bildirilmiştir. Bu da bize yaşın artışıyla psödoeksfolyasyon ve glokom görülme olasılığının arttığını göstermektedir (4).

Ülkemizde bu konuda yapılmış çok fazla araştırma olmasa da psödoeksfolyasyon ve psödoeksfolyatif glokomun yaygın olduğuna inanmaktayız. Hastalığın sinsi seyretmesi ve bahsedilen özellikleri nedeniyle psödoeksfolyasyonlu hastaların tanı ve takiplerinde altın standart olarak bilinen görme alanı testi ile Heidelberg retinal tomografisini karşılaştırmak ve takipte kullanılacak spesifik bir parametre varlığını araştırmak ve erken tanıya yardımcı olmak için bu çalışmayı düzenledik.

2. GENEL BİLGİLER

2.1. Optik Sinir Başı

Retinadaki gangliyon hücrelerinin 1 milyon kadar aksonu toplanarak optik siniri oluşturur. Normal optik disk horizontal olarak 1.5 mm, vertikal olarak 1.75 mm genişliktedir. Skleral kanaldan geçen optik sinir lifleri kanalın çapı ve sinir liflerinin volümü ile orantılı olarak papilla merkezinde fizyolojik çukurluğu oluştururlar. Normal fizyolojik çukurluğun (c) optik diske (d) oranı (c/d) 0.3' tür.

Retinadan optik kanala geçen sinir lifleri değişik bir yapılanma oluştururlar. Üst ve alt temporal yarıdan gelen lifler makula çevresinden dolanarak üst ve alt bölgeden ark şeklinde papillaya ulaşırlar. Bu lifler yatay meridyende birleşmezler ve basamak oluştururlar. Nazaldan gelen lifler radyal olarak optik sinire girerler. Makuladan gelen lifler temporalden yatay olarak girerek makulopapüller demeti oluşturur. Sinir lifleri papillaya girerken papillaya en yakın olan lifler en yüzeyde ve santrale yakın, en uzak olan lifler ise en derinde ve periferde yer alır.

Optik sinir başı anatomik olarak 4 bölgeye ayrılır :

- 1-Yüzey tabakası
- 2-Prelaminar bölge
- 3-Lamina kribroza
- 4-Retrolaminar bölge

Yüzeyel tabakada sinir liflerine destek görevi yapan başlıca glial elemanlar astrositler, retrolaminar bölgede oligodendrositlerdir. Sinir lifleri lamina kribrozadan itibaren miyelinleşir ve çapı üç mm'ye çıkar. Gangliyon hücrelerinin aksonları optik çukurluğa doğru girerken glial elemanlar ile demetlere ve fasiküllere ayrılır. Lamina kribroza skleranın elek şeklinde bir uzantısı olup retinal damarların geçişini sağlayan iki büyük ve sinir demetlerinin geçişini sağlayan çok sayıda küçük deliklere sahiptir. Bu delikler üst ve alt kutupta daha geniş ve daha zayıftır.

Optik sinir başının beslenmesi anatomik sınıflamasına uygun olarak değişir. Yüzey tabakası santral retinal arterin dallarından çıkan radyal peripapiller kapillerlerden beslenir. Prelaminar ve lamina kribroza bölgesi arka kısa silyer arterin oluşturduğu Zinn-Haller halkasından ulaşan dallarından beslenir. Retrolaminar bölge ise santral retinal arter ve silyer arterin pial dallarından beslenir.

2.2. Aköz Hümör Yapımı

Silyer çıkıntılardaki pencere kapiller ağdan stromaya sızan plazma, stroma boyunca kolaylıkla ilerledikten sonra pigmentli ve pigmentsiz epitel hücreleri arasındaki sıkı bağlantılarda birikir. Aköz hümör silyer epitelden 3 mekanizma ile arka kamaraya salınır.

1-Diffüzyon

Yağda eriyen maddelerin konsantrasyon gradyentine bağlı olarak membranın lipid içeren kısımlarından geçmesidir Enerjiye bağımlı değildir.

2-Ultrafiltrasyon

Arka kamera ile silyer çıkıntılarının kapillerleri arasındaki hidrostatik basınç farkına bağlı olarak suyun silyer epitelden geçmesidir. Enerjiye bağımlı değildir.

3-Aktif Transport (Sekresyon)

Çeşitli enzimatik mekanizmalar ile oluşan aktif metabolik olaylar sonucu aközün pigmentsiz silyer epitelden salınmasıdır Enerjiye bağımlı bir sistem olup Karbonik Anhidraz, Na+K+-ATPaz gibi enzimler yolu ile aktif transport sağlanır.

Aköz hümörün içeriği plazmadan farklıdır Plazmaya göre daha hipertonic ve asidiktir (ph: 7.2). Askorbat, hidrojen,klorid ve laktik asit miktarı daha fazla iken, glukoz, sodyum, protein ve bikarbonat oranı daha düşüktür. Aköz yapım hızı 2 mikrol/dak'dır.

2.3. Aköz Hümörün Dışa Akımı

2.3.1. Trabeküler ağ yolu

Aköz hümörün dışarı çıkışı göz içi basıncı ile orantılı olarak gerçekleşir. Trabeküler ağda sırası ile uveal, korneoskleral ve juktakanaliküler ağdan geçerek Schlemm kanalına ulaşır. Buradan intraskleral aköz venleri yolu ile episkleral ve konjonktival venlere geçer. Episkleral venler ön silyer ve süperiyor oftalmik ven yolu ile kavernöz sinüse drene olur. Aközün dışa akımı sırasında en büyük direnç juktakanaliküler trabeküler dokuda ortaya çıkar. Dışa akım kolaylığı tonografi ile ölçülür. Normal değeri 0.28 ± 0.5 mikrol/dak/mmHg'dir.

2.3.2. Uveoskleral yol

İnsanlarda üretilen aköz hümörün % 20 kadarı iris stroması ve silyer kas içine girerek suprakoroidal boşluk yolu ile ön kamerayı terk eder. Uveoskleral yol ile dışa akım sikloplejiklerle artarken miyotiklerle azalır.

2.4. Episkleral Venöz Basınç

Ortalama normal değeri 9 ± 1.6 mmHg'dir Genellikle sabit bir değerde olmasına karşın her 1 mmHg'lik episkleral venöz basınç artışına karşılık göz içi basıncında 1 mmHg'lik artış olur. Çeşitli orbital hastalıklarda, karotidkavernöz fistül ve venöz drenajın tıkanıdığı durumlarda artar.

2.5. Göz İçi Basıncı

Göz içi basıncı ön ve arka kamarayı dolduran aköz hümörün kornea ve skleraya yaptığı basınçtır Yapılan epidemiyolojik çalışmalarda ortalama göz içi basıncının 16 ± 3 mmHg olduğu saptanmıştır. Üst ve alt sınırı 10-21 mmHg olarak kabul edilse de günümüzde sayısal bir tanımlamadan çok kişiye göre değişen ve optik sinir başında harabiyet oluşturmamayan hedef göz içi basıncı değeri "normal" olarak kabul edilmektedir. Göz içi basıncı sabit bir değer olmayıp kalp atım hızı, solunum siklusu ve günün değişen

saatlerine göre farklılıklar gösterir. Normalde 3-6 mmHg arasında değişen diurnal fluktuasyon patolojik durumlarda 10 mmHg'ye çıkabilir. Genellikle sabah erken saatlerde daha yüksek olma eğilimindedir.

2.6. Glokomatöz Hasarın Patogenezi

Glokomdaki optik sinir harabiyeti, diğer tipteki optik nöropatilerden farklı olup, retina gangliyon hücre aksonları dışında glial doku harabiyeti ile de karakterizedir. Göz içi basıncı artışı glokomatöz hasarın majör risk faktörlerinden birisidir. Fakat yapılan çalışmalarda glokomatöz optik sinir harabiyeti görülen olguların % 20'sinde hiçbir zaman göz içi basıncının normal değerlerin üzerinde olmadığı saptanmıştır. Bu nedenle glokomatöz optik nöropatiyi tek bir nedenle izah etmek mümkün değildir. Bu konuda çeşitli teoriler ortaya atılmıştır.

1-Mekanik Teori

İlk defa 1858 yılında Müller tarafından ortaya atılan bu teoride yüksek göz içi basıncı skleral duvarda gerilim oluşturur. Lamina kribrozanın her bölgesi bu gerilime eşit direnç göstermez. Lamina kribrozada delikler üst ve alt kutuplarda daha geniştir. Buradan geniş çaplı sinir lifleri geçer. Bu bölgede kollojen doku desteğinin daha az olması lamina kribrozanın distorsiyonuna ve arkaya doğru çukurlaşmasına neden olur. Lamina kribrozada oluşan distorsiyon lateral genikulat nükleusa doğru olan aksoplazmik akımı bozar ve optik atrofiye neden olur.

2-İskemik Teori

Göz içi basıncına bağlı olmayan başlıca faktörler, optik sinir başının perfüzyon bozukluğu, anormal vasküler rezistans, sistemik hipotansiyon ve diğer faktörlerdir.

Glokomlu olgularda yapılan çalışmalarda retina gangliyon hücrelerinin apoptozis tipi bir hücre ölümüne uğradığı yönünde gözlemler vardır. Apoptozis, nekrozda farklı olarak inflamatuvar reaksiyon ile beraber olmayan ve genetik olarak programlanmış hücre ölümüdür. Apoptozisin oluşumunu sağlayan nörotoksik eksitoksinlerden birisi olan Glutamat, glokomlu olguların vitreusunda yüksek düzeyde saptanmıştır. Glutamat aktivasyonu sonucu N-Metil-D-Aspartat (NMDA) salınımı artar. Hücre içi kalsiyum, nitrik oksit ve serbest radikallerin düzeyi artarak apoptotik hücre ölümü başlar. Yine yapılan çalışmalarda glokomlu olguların gangliyon hücre düzeyinde immünglobülin birikimlerine rastlanması apoptotik hücre ölümünü desteklemektedir.

2.7. Göz içi Basıncı Ölçme Yöntemleri

Tonometri

Klinik uygulamada göz içi basıncı ölçümü, globu çökerten veya düzleştiren kuvvetlerin oluşturduğu gücün saptanması ile değerlendirilir. En basit klinik uygulama tontemi "dijital" ölçüm olup, hasta aşağı doğru bakarken iki elin işaret parmaklarının üst göz kapağı üzerinden göz küresine bası yaparken karşılaşılan dirence göre göz içi basıncının tahmin edilmesidir. Göz içi basıncını ölçen aletlere tonometri denir. Tonometri, korneada oluşturulan deformasyonun tipine göre üç tiptir.

1-İndentasyon (Çökertme) Yöntemi

Schiötz tonometrisi, 3 mm çapında ve 5.5 gr ağırlığında metalik ve hareketli bir piston çevresine yerleştirilmiş konkav yüzeyli bir ayaklıktan oluşur. Pistonun ucunun kornea üzerinde oluşturduğu çökertme ile orantılı olarak temas ettiği iğne hareket eder. İğnenin hareket skalası düzeltme tablosundan bakılarak mmHg olarak GİB ölçümü saptanır. Ayrıca 7.5 ve 10 gr'lık ilave ağırlıkları da vardır. Hasta yatar durumda iken göze lokal anestezi damlatıldıktan sonra alet kornea üzerine yerleştirilir. Kullanımı kolay, ucuz ve taşınabilir olmasına karşın kornea kurvatur değişiklikleri ve skleral rijiditeden etkilenir. Yine oldukça ağır olması fazla miktarda intraoküler volümün değişmesine yol açar. Yüksek miyop, tiroid hastalığı, kolinesteraz inhibitörlerinin kullanımı ve geçirilmiş oküler cerrahiye bağlı olarak skleral rijiditenin düştüğü durumlarda GİB'mi daha düşük ölçer. Pratikte kullanımı kısıtlıdır.

2-Appanasyon (Düzleştirme) Yöntemi

Appanasyon yöntemi İmbert-Fick kuralına dayanır. Buna göre, yüzeyi kuru, ince duvarlı bir küre içindeki basınç bu küreyi düzleştirmek için gerekli olan kuvvetin düzleştirme alanına bölünmesi ile elde edilir. Yani,

$$\text{Basınç} = \text{Düzleştirme kuvveti} / \text{Alan}$$

Pratikte göz düzgün bir küre şeklinde değildir. Kornea her şahısta aynı kalınlıkta değildir ve kornea ön yüzü gözyaşı film tabakası ile kaplıdır. Göz yaşı film tabakasının kapiller çekimi düzleştirme gücüne pozitif etki yapar. Düzleştirmeye karşı korneanın oluşturduğu direnç düzleştirme gücünü zıt etkiler. Düzleştirme yüzeyi 3-4 mm arasında tutulursa bu azaltıcı ve arttırıcı kuvvetlerin etkisi ortadan kalkar.

3-Nonkontakt Tonometreler

Göze temas etmeden GİB ölçer. Kornea yüzeyine yansıyan hedef gözlem deliğinden netleştirildikten sonra kornea yüzeyine basınçlı hava verilerek düzleşme sağlanır. Bu sırada yansıyan ışık kaydedilir. Dijital bir sayaç başlangıç referans noktası ile maksimum ışık algılamasının yapıldığı süreyi saptayarak bunu göz içi basıncı değerine çevirir. Anlık ölçümler yaptığı için ölçümler nefes alıp verme ve valsava manevrası gibi ani venöz basınç artışlarından etkilenir. Bu nedenle en az 3 ölçümün ortalaması alınmalıdır ve ölçümler arasında 4 mmHg'den fazla fark olmamalıdır. Goldmann appanasyon tonometrisine göre daha yüksek ölçüm verir. Lokal anestezi gerekmemesi ve enfeksiyon riskini azlması başlıca avantajıdır. Sabit ve taşınabilir tipleri vardır. Çocuklarda ve geniş kitle taramalarında uygulaması pratiktir.

2.8. Gonyoskopi ve Açı Yapılarının Değerlendirilmesi

Gonyoskopi ön kamara açısını oluşturan elemanların izlenmesidir. Bu işlem hem glokom tipinin belirlenmesi ve hem de tedavinin planlanması açısından çok önemlidir.

Fizyolojik olarak ışık iki farklı refraktif indekse sahip ortamlardan geçerken kırılır. Şayet birinci ortamdan çıkan ışığın açısı "kritik açıya" eşit ise kırılan ışık iki yüzeye paralel olarak gider. Çıkan ışık kritik açıyı aşarsa tekrar aynı ortama döner. Kornea- hava yüzeyi için kritik açı 46 derecedir. Normal şartlarda ön kamaradan yansıyan ışık kritik açıyı aştığından kornea-hava yüzeyinden total internal refleksiyona uğrayıp tekrar ön kameraya döner ve ön kamera gözlenemez. Bunu önlemek için kornea ön yüzüne

refraktif indeksi korneaya uygun lensler yerleştirilerek ışığın korneadan çıkıp lense ulaşması sağlanır. Ön kamara açısından çıkan ışık ya ön yüzeyindeki lens ile kırılarak (direkt gonyoskopi) veya lens içindeki bir ayna ile yansıtılarak (indirekt gonyoskopi) gözlemciye ulaşır.

2.9. Açı Elemanlarının Değerlendirilmesi

2.9.1. Shaffer sistemi

İris ön yüzeyi ile trabekulumun iç yüzeyinden geçen 2 hayali çizginin açıklığından görülen anatomik yapıların durumuna göre 0 ile 4 dereceleri arasında değerlendirilir

Grade 4 (35-45 derece)

En alttaki korpus silyare bantının izlenebildiği en geniş açı derecesidir. Kapanma ihtimali yoktur.

Grade 3 (20-35 derece)

Skleral mahmuzun görülebildiği açık açı görünümüdür. Kapanma ihtimali yoktur.

Grade 2 (20 derece)

Oldukça dar bir açı olup trabeküler ağ izlenebilir. Kapanmaya eğilimlidir.

Grade 1 (10 derece)

Çok dar bir açı olup sadece Schwalbe çizgisi ve trabekulumun çok küçük bir kısmı izlenebilir. Açı kapanma riski çok yüksektir.

Grade 0 (0 derece)

İridokorneal temasın olduğu kapalı açı tipidir. Hiçbir açı elemanı görülemez. Bu durumda Zeiss gonyolensi ile indentasyon gonyoskopisi yapılarak açı kapanmasının apozisyonel ya da sineşiyal olup olmadığı değerlendirilmelidir.

2.9.2. Van Herrick sistemi

Bu yöntemde diğer yöntemlerden farklı olarak biyomikroskopik muayene sırasında herhangi bir alet olmadan da periferik ön kamera derinliği kabaca değerlendirilir. Temporal limbua ince bir biyomikroskopik ışık demeti odaklandıktan sonra periferik kornea kalınlığı ile arada görülen periferik ön kamera (ÖK) derinliği karşılaştırılarak Shaffer sınıflamasına göre açı değerlendirilir. Buna göre;

Van Herrick

Shaffer

ÖK Derinliği=Korneal kalınlık
ÖK Derinliği=1/2-1/4 Korneal kalınlık
ÖK Derinliği=1/4 Korneal kalınlık
ÖK Derinliği=1/4' den az Korneal kalınlık

4. Derece
3. Derece
2. Derece
1. Derece

2.10. Optik Disk Değerlendirilmesi

Glokomda optik diskteki en önemli değişiklikler retina gangliyon hücrelerinin atrofisine bağlı olarak optik diskin soluklaşması, fizyolojik çukurluğun genişlemesi, papilladan çıkan damarların dirsek yapmaları ve nazale itilmeleridir.

Glokomda akson demetleri tahrip olurken nöral doku da incelmeye başlar. Bu oftalmolojik muayenede cup/disk oranının artması ile ifade edilir. Normal cup/disk oranı 0.3 iken, normal populasyonun sadece % 6'sında bu değer 0.5 ve üzeridir. Yine her iki gözde c/d oranı simetrik iken normal populasyonun sadece % 1'inde bu fark 0.2'den fazladır. Cup/disk oranı 0.5 üzerinde ve iki göz arasındaki fark 0.2 üzerinde olan olgular glokomatöz optik disk değişiklikleri yönünden değerlendirilmelidir. Zaman içinde optik disk çukurluğundaki genişlemenin izlenmesi önemli tanı kriterlerinden birisidir. Çukurluk lamina kribrozaya indiğinde lamina kribrozanın delikleri görünür hale gelir ve buna laminar nokta belirtisi denir.

Fizyolojik çukurluğun çevresini kaplayan nörovasküler halkanın daralması da önemli glokomatöz hasar bulgularından birisidir. Normal populasyonun % 95'inden fazlasında nörovasküler halkanın alanı 1.09 mm² üzerinde iken glokomlu hastaların % 75'inde halkanın alanı bu değerden daha küçüktür. Disk halkasının total kaybolduğu durumlarda papilladan çıkan damarlar skleral kanalın kenarından dirsek yaparlar. Buna süngü belirtisi denir.

Glokomatöz optik disk çukurlaşması her zaman konsantrik şekilde olmayıp özellikle alt temporal kadranda başlayan fokal bir defekt şeklinde de olabilir. Bu lokalize incelme bazen çok derinleşerek bir çentik halini alabilir. Bu nedenle optik diskin hem horizontal hem de vertikal cup/disk oranları değerlendirilmelidir.

Optik disk çukurlaşması, diskten çıkan damarların yönlerinin değişip kıvrımlaşması ile belli olurken optik disk solukluğu diskin pembe rengini kaybedip beyazlaşması ile karakterizedir. Normal gözlerde ilerleyen yaş ile beraber çukurlaşma hafif artarken solukluk değişmez. Glokomlu gözlerde ise solukluk ve çukurlaşma beraber ilerler.

Disk hemorajileri optik disk kenarında görülen ince iğ şeklinde kanamalardır. Genellikle alt kadranda görülür ve gelip geçicidir. Retina sinir lifi hasarının erken bulgusudur.

Glokomatöz optik atrofi ile beraber retina sinir lifi tabakasında da diffüz veya lokalize kayıplar ortaya çıkar. Sinir lifi tabakası defektleri kırmızıdan yoksun (yeşil) ışık ile oftalmoskopik inceleme veya fundus fotoğraflarının çekilmesi ile saptanır. Diffüz kayıplar genellikle zor değerlendirilse de lokalize kayıplar diskin hemen üstünde ve altında karanlık alanlar şeklinde ortaya çıkarlar.

Glokomlu kişilerde papilla çevresinde koroid dokusunun atrofisine bağlı olarak peripapiller atrofi halkası oluşabilir. Her zaman patognomik sayılmasa da bazı glokom olgularında ortaya çıkabilir.

Direkt oftalmoskopi, yüksek büyütme ve küçük pupilladan muayene gibi kolaylıklar sağlayabilse de optik disk muayenesi her zaman stereoskopik görüntü veren Goldmann, Hurby veya +90 dioptiri lensleri ile yapılmalıdır. Optik diskin stereoskopik fotoğrafları da peryodik olarak çekilerek en önemli tanı kriterlerinden birisi olan çukurlaşmanın progresyonu değerlendirilmelidir. Son yıllarda optik diske çok düşük enerjili lazer ışınlarının odaklanması ve yansıyan ışığın video sinyaline çevrilmesi ile yüksek rezolusyonlu görüntü sağlayan aletler sayesinde optik diskin detaylı topografik görüntüleri elde edilebilmektedir (2).

2.11. Optik Sinir Başının Değerlendirilmesi

Optik sinir 1851 yılında Hermann von Helmholtz tarafından bulunan oftalmoskopi ile ilk olarak gözlenebilmiştir. Günümüzde de optik sinir başının oftalmoskopi ile muayenesi oftalmolojik muayenenin en önemli kısmını oluşturmaktadır. Optik diskin oftalmoskopik muayenesi subjektiftir ve gözlemciler arasında, hatta aynı gözlemcinin farklı zamanlarda yaptığı gözlemler farklılık gösterebilmektedir. Glukom tanısında göz içi basıncı değerleri ve görme alanı ile beraber optik diskin özellikleri de büyük önem taşımaktadır. Bu nedenle hastalığın tanısı ve takibi için optik diskin objektif yöntemlerle değerlendirilmesi önem kazanmaktadır. Son yıllarda büyük gelişmeler kaydedilmiş ve optik diskin ayrıntılı topografik incelemesini sağlayan cihazlar geliştirilmiştir (5).

2.12. Optik Sinir Başının Kantitatif Analiz Yöntemleri

- 1-Digitalize planimetri
- 2-Stereofotogrammetri
- 3-İmaj analizörleri

2.12.1. Digitalize planimetri

Stereoskopik yöntemlerle elde edilen görüntülerin rakamların olduğu bir tablo üzerine yansıtılması ve özel bilgisayar programları ile alan ölçümlerinin mm² cinsinden yapılması ilkesine göre çalışır. Stereoskopik fotoğraf kalitesinin kötü olması ve tekrarlanabilirliğinin düşük olması nedeniyle sınırlı kullanım alanı olan bir tekniktir (5,6).

2.12.2. Stereofotogrammetri

Optik diskin stereoskopik olarak fotoğraflandırma tekniğidir. İmaj analiz sistemlerini temelini oluşturur. 20. yüzyılın başlarında Nordenson'un fundus kamerasını kullanmaya başlamasını takiben stereoskopik fundus fotoğraflarında çekilmeye başlamıştır (6). Bu teknik gerçek ve yalancı stereoskopik fotoğraflandırma olarak ikiye ayrılır. Gerçek stereoskopik fotoğraflandırmada diskin simültane olarak görüntülenmesi gerekmektedir. Bu da özel ışın yayıcı prizmalar ya da simültane stereo kamera kullanılarak sağlanır. Yalancı teknikte ise kameranın açısı değiştirilerek ardışık imajlar alınır. Optik sinirin ve optik çukurluğun üç boyutlu değerlendirmesinde gerçek stereoskopik fotoğraflandırma tekniğinin üstünlüğü tartışma götürmez. Derinlik ölçümlerinin yapılabilmesi için simültane optik disk fotoğraflarından elde edilen bir çift görüntünün bir stereoplotter içinden izlenerek bazı noktaların elle işaretlenmesi gerekmektedir (5-8).

bir imaj elde edilir, yani bir nevi kesit alınır (x-y ekseninde iki boyutlu görüntü) Birbirini izleyen doku derinlikleri taranarak elde edilen kesitler üst üste getirilir ve optik diskin ve retinanın üç boyutlu görüntüsü elde edilir. Kullanılan konfokal tarayıcı oftalmoskoplar Heidelberg Retina Tomografisi (HRT, Heidelberg Engineering Germany) ve Topografik Tarayıcı Sistem (TopSS, Laser Diagnostic Technologies, San Diago, California) dir. Laser kaynağı her iki alette de diod laser olup, laser dalga boyları sırasıyla 670 nm ve 780 nm'dir (6).

Heidelberg Retina Tomografisi

Heidelberg Retina Tomografisi (HRT) 670 nm dalga boyunda diod laser kullanılan bir konfokal tarayıcı laser oftalmoskoptur. Laser kaynağından retinanın belli bir bölgesine gönderilen ışın demeti yansımaya uğrayarak ışığa duyarlı detektörler tarafından toplanır. Sonuçta optik aksa dikey eşit aralıklı 32 adet iki boyutlu konfokal imaj elde edilir. Üç boyutlu görüntü her biri 256*256 piksel (Picture element) içeren bu 32 adet iki boyutlu optik kesit görüntülerinden elde edilir. 256*256 bağımsız yükseklik ölçümü içeren üç boyutlu görüntü özel bilgisayar programları yardımıyla topografik görüntü haline çevrilir. İmajlar 10*10, 15*15 veya 20*20 derecelik gridlere kaydedilir. Eğer kayıt 10*10 derecede yapılıyorsa piksel rezolusyonu 10µ'dur (14,15).

HRT'nin ana bölümleri şunlardır;

- 1-Laser tarayıcı sistem
- 2-Kamerayla bağlantılı hastanın başını yerleştirdiği bölüm
- 3-Çalışma paneli
- 4-Güç kaynağı
- 5-Bilgisayar sistemi

Laser tarayıcı kamera cihazın merkez kısmında bulunur. İçerisinde laser kaynağı, üç boyutlu tarayıcı sistem, detektör sistemi ve cihazın elektronik sisteminin ana parçaları vardır.

Çalışma paneli laser tarayıcı kamera ile elde edilecek görüntünün kalitesinin ayarlanmasında kullanılan kısımdır. Görüntü alınabilmesi için gerekli parametrelerin ayarları buradaki düğmelerden yapılır.

Genel kural olarak HRT çekimi sırasında pupilla dilatasyonuna gerek duyulmaz. Bununla birlikte imaj kalitesinin bir göstergesi olan sinyal-ses oranı pupilla dilatasyonu ile artacaktır. Bu nedenle özellikle opasitelerin mevcut olduğu gözlerde pupilla dilatasyonu sağlanması tavsiye edilmektedir. Sferik refraksiyon kusurları çekim sırasında odaksal düzlem ayarlanırken düzeltililecektir. Ancak 12 dioptrinin üzerindeki sferik refraksiyon kusuru ve 1 dioptrinin üzerinde silindirik refraksiyon kusuru olan hastaların çekim sırasında gözlük takmaları tavsiye edilmektedir. HRT çekimi sırasında kontakt lens kullanımının da bir sakıncası yoktur. Çekim sırasında hastanın fiksasyonunu sağlamak için hastadan 2 m uzaklığa bir noktaya işaret konularak hastanın bu noktaya bakması sağlanır. Miyopik hastalarda cihazın kafa kısmındaki takip ışığı da kullanılabilir. Çekim işlemi sırasında kamera oynatılarak kırmızı laser ışınının pupiller açıklıktan içeri doğru girmesi sağlanır. Daha sonra yukarıda anlatılan parametreler ayarlanarak net bir görüntü elde edilmeye çalışılır. Muayene edilen göz ile kameranın uç kısmı arasındaki mesafe 15 mm kadar olmalıdır. Ekranda ideal bir görüntü izlendiği anda çalışma

panelindeki kayıt düğmesi ile görüntü alınır. Görüntü elde etme süresi 1.6 saniyedir. Bu sırada ekranda 32 adet konfokal görüntü serisi oluşur. Eğer elde edilen görüntü bozuk ise ekranda çıkan talimatlara uyularak parametreler yeniden ayarlanır ve çekim tekrarlanır (16).

Optik diskin özelliklerinin tanımlanabilmesi için referans düzlemi kavramının anlaşılması gereklidir. Standart referans düzlemi disk kenarındaki ve papülo maküler demetteki ortalama retinal yüzeyin 0.05 mm gerisi olarak tanımlanır. Papülo maküler demet -4 ile -10 derece arasındaki açısal bölümdür. 0 derece temporal horizontal yönü gösterir ve alt kadrandaki açılar negatiftir. Papülo maküler demet glokom hasarından erken dönemde etkilenmez. Referans düzlemin gerisinde kalan kısımlar optik sinir başı çukurluğuna, referans düzlemin üstünde kalan kısımlar ise nöroretinal rime aittir. Referans düzlemi koordinat sisteminin x-y düzlemine paraleldir ve z aksındaki pozisyonuna göre tanımlanır (17).

Çekim sonucu elde edilen görüntüler üzerinde kullanıcı tarafından optik sinir başı kontur çizgisi çizilmelidir. Bu çizim iki şekilde yapılabilir;

- 1- Uygulayıcı ile optik sinir başının kenarlarını takip ederek konturu çizer.
- 2- Bilgisayarda hazır olarak bulunan dairelerin büyüklükleri ve pozisyonları değiştirilerek kontur çizgisi çizilir.

Çizilen kontur çizgisi aynı hastanın daha sonraki çekimlerinde kullanılacak şekilde bilgisayarın hafızasında saklanabilir. Kontur çizgisinin tamamlanmasıyla birlikte ekranın alt kısmında kontur çizgisi yükseklik varyasyon eğrisi görünür. Bu eğri kontur çizgisi boyunca retinal yüzeydeki yükseklik değişimlerini gösterir. Kontur çizgisi varyasyon eğrisi 0 derecede temporal, 90 derecede superior, 180 derecede nazal ve 270 derecede inferior pozisyonu temsil eder. Beyaz çizgiler tüm kontur çizgisinin ortalama yüksekliğini, kırmızı çizgiler referans düzleminin yüksekliğini (z position) gösterir. Kontur çizgisindeki yanlışlıklar kontur çizgisi yükseklik varyasyon eğrisine bakılarak düzeltilir (15).

Kontur çizgisinin tamamlanmasını takiben optik diskin hangi segmentlerinin stereometrik parametrelerinin istendiği gösterilmelidir. Örneğin diskin sadece temporaline ait stereometrik parametreler isteniyorsa -45 derece (angle start) ve +45 derece (angle end) arası işaretlenir. Ya da tüm diske ait parametreler incelenmek isteniyorsa 0 derece (angle start) ve 360 derece (angle end) arası işaretlenir. Stereometrik ölçümlerde şu parametreler tanımlanır (16)

Disk Alanı (Disk Area, DA)

Kontur çizgisi içindeki total alandır.

Çukurluk Alanı (Cup Area, CA)

Referans düzlemin altında kalan tüm alandır.

Çukurluk-Disk Alanı Oranı (Cup-Disk Area Ratio, C/D)

Çukurluk alanının disk alanına oranıdır

Rim Alanı (Rim Area, RA)

Referans düzlemin üstünde kalan alandır.

Çukurluk Hacmi (Cup Volume, CV)

Referans düzlemin altında kalan hacimdir.

Rim Hacmi (Rim Volume, RV)

Referans düzlemi üstünde kalan hacimdir.

Ortalama Çukurluk Derinliği (Mean Cup Depth, MCD)

Kontur içindeki ortalama derinliktir.

Maksimum Çukurluk Derinliği (Maximum Cup Depth, MxCD)

Kontur içindeki maksimum derinliktir.

Çukurluk Biçim Ölçümü (Cup Shape Measure, CSM)

Çukurluğun tüm üç boyutlu ölçümüdür.

Çizgiboyu Yükseklik Değişkenliği (Height Variation Contour, HVC)

Kontur çizgisi boyunca retinal yüzeydeki yükseklik farkıdır. Kontur çizgisinin en yüksek ve en düşük noktaları arasındaki farkı temsil eder.

Ortalama Sinir Lifi Tabakası Kalınlığı (Mean Retinal Nerve Fiber Layer Thickness, MRNFLT)

Kontur çizgisi ve referans yüzey arasındaki retinal seviye farkını gösterir. Bu ölçüm sadece standart referans yüzey kullanıldığında yapılabilir.

Retina Sinir Lifi Tabakası Kesit Alanı (RNFL Cross Sectional Area, RFNLCSA)

Retina sinir lifi tabakasının indirekt yolla ölçümüdür. Retina sinir lifi tabakasının ortalama kalınlığının kontur çizgisi uzunluğu ile çarpımı sonucu elde edilir. Bu ölçüm sadece standart referans yüzey kullanıldığında yapılabilir.

Sınıflandırma (Classification, CLASS)

Stereometrik parametrelere dayanılarak muayene edilen optik diskin normal ya da glokomlu olduğunu gösterir (16)

Stereometrik parametreler ekranın sağında yer alırken, ekranın solunda renkli grafiksel optik sinir başı görüntüsü vardır. Bu grafikte kırmızı renk referans düzlemi altında kalan (cup), mavi renk referans düzlem üstünde, eğik yüzey altında kalan alanı (ascending rim), yeşil renk ise referans düzlem ve eğik yüzey altında kalan alanı (stable rim) temsil eder. Mavi ve yeşil renk birlikte nöroretinal rimi gösterir (6).

Normal optik diski, glokomlu optik diskten ayırt etmek için diğer bir yöntem de Ranked Segment Distribution (RSD) eğrisi tekniğidir. RSD eğrisi, Octopus perimetrimin kümülatif defekt eğrisine (Bebie Eğrisi) benzer şekilde geliştirilmiştir. Diaframdaki iki kırmızı eğri populasyonun normal optik sinir başının RSD eğrisinin 95'inci ve 5'inci persentillerindedir. Mavi eğri 50'nci persentili temsil eder. Yeşil eğri ise muayenesi yapılan optik sinir başının RSD eğrisidir (6).

HRT II'nin HRT'ye en büyük üstünlüğü ikinci kontrollerde, ilk çizilen kontur çizgisini otomatik olarak taşıması, Moorfield regresyon analizi ile sonuçları değerlendirebilmesi, Şiddet ve sensitivite ayarını, tarama büyüklüğünü, tarama derinliğini ve topografi için kullanılacak en iyi üç görüntünün otomatik olarak seçimini yapmasıyla sağlanan kullanım kolaylığıdır

2.13. Görme Alanı

Görme alanı tarihi Hipokrat'ın hemianopsiden söz ettiği M.Ö 5 yüzyıla dayanmaktadır. Mariotte 17. yüzyılda fizyolojik kör noktayı tanımlamıştır. Thomas 1801'de Young görme alanının ilk gerçek ölçümlerini yapmış ve klinik kullanımı ilk defa 1850 yılında Von Grafe tarafından gerçekleştirilmiştir. Förster 1869'da 45°nin ötesini test eden ilk ark perimetreyi keşfetmiş ve görme alanının dış sınırını belirlemiştir. 1889'da Bjerrum'un çalışması tangent screen ve multipl isopter kinetik kampimetrimin gelişmesini sağlamıştır. Goldmann 1945'de bir test objesi alanındaki 16 kat değişikliğin projekte edilen ışık spotunun yoğunluğunda yaklaşık 10 kat değişikliğe eşdeğer olduğunu göstermiştir. Goldmann'ın hemisferik projeksiyon perimetrisi 1950'lerde klinik uygulamada yaygın olarak kullanıldı. Dubois-Poulsen ve Magis 1960'ların ilk yıllarında otomatik kinetik perimetride ilk girişimi yapmışlardır. Lynn ve Tate 1969'da kompütür ve TV seti kullanarak ilk statik otomatik kampimetriyi geliştirmişlerdir (18,19).

Görme alanı, göz açık ve bir noktaya bakarken görülebilen tüm alan olarak tanımlanır. Görme alanındaki kör nokta optik sinirin bulunduğu yere tekabül eder ve fiksasyonun 15° temporalindedir (19).

Görme alanı muayenesi hem glokomatöz optik sinir harabiyetinin tanısında hem de tedavinin etkinliğinin takibindeki en önemli testlerden birisidir. Görme alanı, karanlık bir deniz ile çevrelenmiş görme adası olarak tanımlanabilen sınırları üstte 50 derece, nazalde 60 derece, altta 70 derece, temporalde 90 derece olan bir alandır. Bu alan düz bir yüzey olmayıp, duyarlılık derecesi fiksasyon noktasında maksimum iken periferde doğru giderek azalan bir tepecik şeklindedir. Görme alanı izopter denilen aynı eşik değerine sahip noktaların birleşmesi ile elde edilen konsantrik alanlardan oluşur (2).

2.13.1. Terminoloji ve tanımlar

Fiksasyon

Görme alanındaki fovea merkezine uyan kısımdır.

Merkezi alan

Görme alanındaki fiksasyon noktasının etrafını çevreleyen 30°lik alana verilen isimdir.

Periferik Alan

Merkez alanın dış kısmından görme alanının sınırlarına kadar olan alandır.

Depresyon

Görme alanındaki herhangi bir noktada yaşa uygun olarak beklenen değerden 5 dB'den daha fazla kıyıp bulunmasıdır.

Minimum defekt

Beklenen değerden 10 dB veya daha fazla depresyon gösteren bir noktanın, 8-9 dB depresyon gösteren iki noktanın veya 5-6 dB depresyon gösteren üç veya daha fazla noktanın bulunmasıdır.

Skotom

Görme alanı içinde çevresinden daha düşük retinal duyarlılığa sahip alanlardır. Skotomlar maksimum stimulus ile bile algılanamayan absolü skotom ve normalden daha yüksek stimuluslar ile algılanabilen relatif skotom olmak üzere ikiye ayrılır (2, 20-22).

2.13.2. Retinal hassasiyet ve eşik arasındaki ilişki

Eşik objeye ait olan bir özelliktir. Eşik objesi belli bir noktada gösterildiğinde % 50 görülecek kadar parlaktır. Eşik üstü obje ise eşik değerinden fazla parlak olduğundan dolayı her zaman görülmesi gereklidir. Hassasiyet ise retinanın bir özelliğidir ve çeşitli noktalardaki eşik değerlerinin belirlenmesiyle hesaplanır. Eşik ile hassasiyet arasında ters ilişki vardır. Bir noktadaki eşik değeri çok yüksekse o noktadaki hassasiyet çok düşük anlamındadır. Görme alanındaki noktaların hassasiyeti değişiktir bu fiksasyon bölgesinde 29-37 dB arasındadır. Hassasiyet görme alanındaki alt kısımlarda üst kısma göre daha yüksektir (20, 21).

Luminans, ışık stimulusunun parlaklık derecesi olup, birim değeri apostilb (asb) dir. Retinal duyarlılık desibel (dB) olarak tanımlanır ve ışık stimulusunun yoğunluğu ile ters orantılıdır. Birçok perimetride luminans (asb), logaritmik bir formül ile desibel (dB) değerine çevrilir (2).

Görme alanı muayenesi perimetri ile yapılır. Klinikte sık olarak kullanılan iki tip perimetri vardır.

1-Kinetik Perimetri

Sabit bir fon aydınlatması üzerine düşürülen sabit kontrastsaki hareketli bir objenin görülmeyen alandan görülen alana doğru hareket ettirilmesi ile elde edilen retina duyarlılık haritasıdır. Klinikte en basit olarak "konfontrasyon" tekniği ile yapılabilir de çeşitli kinetik perimetri aletleri vardır.

a-Lister Perimetrisi

Yarım daire şeklinde metalik bir çerçeveden oluşur. Çeşitli yönlerden hedefin hareket ettirilmesi ile izopter haritaları saptanır.

b-Goldmann Perimetrisi

Sabit bir fon aydınlatmasına sahip 33 cm çapındaki bir çanak içinde yine sabit bir alan ve aydınlatmaya sahip hedefin görülmeyen noktalardan görülen noktalara doğru hareket ettirilmesi ile ölçüm yapılır. Hedef çapı I-V arasında değişir. (I: 0.25 mm², II: 1.00 mm², III: 4.00 mm², IV: 16.00 mm², V: 64.00 mm²). Hedef parlaklık değerleri ise dört rakam (1-4) ve beş harf (a-e) ile ifade edilir.

c-Tanjant Perdesi

Duvara monte edilmiş siyah bir perdenin 1-2 m gerisinde oturan hastaya hareketli objenin sorulması tekniğidir. Santral 30 derecelik alanda tarama yapar.

2-Otomatik Statik Perimetri

Sabit bir fon aydınlatmasına sahip bir alanda belli büyüklükte sabit bir objenin belli bir zaman diliminde kontrast farkı algılanıncaya kadar parlaklığının artırılması esasına dayanır. Test sırasında obje hareket etmez ve çapı değişmez. Görme alanı içinde belli sayıdaki noktaların eşik değeri yani, algılayabildikleri en düşük parlaklık değeri saptanır. Klinikte sık olarak kullanılan Humphrey otomatik perimetrisinde 12 ayrı eşik testi mevcuttur. Bunlardan en çok kullanılanı santral 30-2 testi, santral 30 derecede birbirinden 6 derece aralıklı 76 noktayı tarayarak eşik değerlerini saptar. Her bir eşik değeri nümerik format ile sayısal olarak gösterilir iken renk formatı ile skotomun tipi değerlendirilir. Tüm eşik değerlerini yaşa göre düzeltilmiş profili olan Total Deviasyon ve katarakt, küçük pupilla gibi artefaktlardan elimine eden Pattern Deviasyon formatına çevirir. Elde edilen veriler istatistiksel olarak global değerlere çevrilerek daha anlamlı hale getirilir (2).

2.13.3. Görme alanı testini etkileyen faktörler

1-Pupillanın çapı

Küçük pupilla retina hassasiyetinde belirgin bir azalmaya neden olur. Bu etki pupilla çapı 2.5 mm'den küçük olduğunda görülür. Glukom tedavisi için miyotik özelliği olan ilaçları kullanan hastalarda bu durum önemlidir. Bundan dolayı görme alanı testinden en az iki gün öncesinden bu ilaçlar kesilmelidir.

2-Hedef büyüklüğü

Büyük hedeflerin küçük hedeflerden daha iyi görülmesi nedeniyle büyük hedeflerde retina hassasiyeti daha fazladır.

3-Hedef şiddeti

Parlaklık arttıkça hedef daha iyi görülür.

4-Hedefin gösterilme süresi

Hedef uzun süre gösterildiği zaman kısa süreli gösterilmesine göre daha fazla hassasiyet saptanır. Bu temporal sumasyon olarak isimlendirilir. Çoğu olguda temporal sumasyon 0.2 sn'de tamamlanır. Hedef bundan daha fazla gösterilse bile temporal sumasyonda artış görülmez.

5-Hedefin hızı

Hareket eden spotlar sabit olanlara göre daha iyi görülürler. Ancak hedef çok hızlıysa retinal duyarlılık azalmış olarak görülür.

6-Zemin aydınlığı

Görme alanı çanağının aydınlığı retina adaptasyonunu etkilemektedir. Karanlığa adapte bir retina, ışığa adapte bir retinadan çok daha fazla duyarlıdır.

7-Yorgunluk

Test süresinin uzaması hastanın yorulmasına ve bu da retina hassasiyetinin azalmasına neden olabilir.

8-Retinada odaklanma

Tam retina üzerine odaklanan hedefler daha kolay görülür. Düzeltilmemiş kırılma kusuru retina duyarlılığının azalmış olarak görünmesine neden olabilir. Kırılma kusurunun her bir dioptrisi için görme alanında santral 6 derecede 1.26 dB miktarda duyarlılıkta azalma görülür. Kırılma kusurları +2 dioptri sınırları içinde ise santral duyarlılık azalması önemli değildir. İyi bir görme alanı için hastanın sürekli fiksasyonu gereklidir. Görme alanı teknisyeni test sırasında hatayı sürekli kontrol etmelidir.

9-Öğrenmenin etkisi

Özellikle otomatik perimetri testlerinde çoğu hastanın ilk görme alanı testinden sonra yapılan testlerinde belirgin bir iyileşme gözlenmektedir. Yapılan çalışmalarda güvenilir bir görme alanı elde etmek için en az iki test yapılması gerektiği sonucuna varılmıştır.

10-Göz kapaklarının etkisi

Özellikle yaşlılarda ve ptozisi olan hastalarda üst göz kapakların düşüklüğüne bağlı olarak görme alanı üst yarısında kayıplar gözlenebilir.

11-Lens kenarı artefaktı

Kırılma kusurunu düzeltmek amacıyla kullanılan lenslerin kenarına ait skotomlar görülebilir. Lens kenarı artefaktları sıklıkla temporal kadranda tek başına veya diğer bir kadranda kombine olarak 20-30 °lik alanda görülür. Yüksek hipermetropalarda ve skotom halka şeklindeyse dikkat edilmelidir.

12-Yanlıı doğum tarihi

Görme alanı hesaplamalarında yaşa uygun düzeltilmiş veriler kullanıldığı için hastanın yaşı bilgisayara olduğundan daha yaşlı girilirse bu MD'nin daha yüksek hesaplanmasına neden olacaktır.

13-Yaş

Retina duyarlılığı 20 yaşından sonra yaş ile azalmaktadır. Santral görme alanındaki duyarlılık azalması her dekad için yaklaşık 0.5 dB, periferik duyarlılık azalması ise 0.75-1.0 dB arasındadır.

14-Göze ait patoloji

Kornea, lens ve vitreus kesifliği gibi göze ait ortam kesiflikleri görme alanı testlerinde genel duyarlılık azalmasına neden olur. Gözün diğer hastalıkları da görme alanında çeşitli tipte kayıplara neden olarak glokoma bağlı kayıplarla karışabilir.

Glokomlu hastaların görme alanı testlerinde manuel kinetik perimetri yıllarca önemli bir tanı yöntemi olmuştur. Bilgisayarlı otomatik perimetrinin kullanıma girmesinden önce, manuel statik perimetri sadece araştırma amacıyla veya görme alanındaki belirli bölgelerin değerlendirilmesinde kullanılmaktaydı. Manuel statik perimetri rutin görme alanı tetkikleri için zaman alıcı ve yorucu bir yöntemdi. Otomatik

perimetrielerin kullanıma girmesi ile glokom tanısında ve takibinde önemli ilerlemeler kaydedilmiştir.

Otomatik perimetri statik perimetri esasına dayanır ve uyarının yeri ve büyüklüğü sabit tutularak şiddeti değiştirilir. Otomatik perimetrinin üç önemli avantajı vardır;

1-Test şartlarının standardizasyonu

Otomatik perimetriyle önemli bir avantaj, görme alanı testlerini standart hale getirirler. Seçilen test strateji programı bilgisayarlı perimetri tarafından önceden programlanmış tekrarlanabilir bir düzene göre ve her zaman aynı tarzda uygulanır. Bu da manuel perimetride bir hata kaynağı olan perimetrist faktörünü ortadan kaldırır.

2-Hasta güvenilirliğinin tayini

Güvenilirliğin değerlendirilmesinde şüphesiz yorumlama da önemli bir rol oynar. Yorumlamadan önce mutlaka dikkate alınması gereken ölçütler bulunmaktadır. Bunlar, uyarı sayısı, fiksasyon kayıpları, yalancı pozitif cevaplar, yalancı negatif sonuçlar ve dalgalanma hızından oluşmaktadır.

a-Uyarı sayısı

Santral 30-2 standart eşik testinde uyarı sayısı yaklaşık 400 civarındadır. Görme alanı kayıplarının ciddiyeti arttıkça uyarı sayısı artar, ama genellikle 600'ü aşmaz.

b-Fiksasyon kayıpları

Fiksasyon noktasından gözün hareketini gösterir. Fiksasyon kayıpları %20 veya daha fazla ise görme alanı testi güvenilir olarak kabul edilemez.

c-Yalancı pozitif cevaplar

Görsel bir uyarı verilmediği halde, hastanın perimetrinin sesine cevap vermesi durumudur. Yalancı pozitif cevaplar, görme alanının beklenenden daha iyi olmasına neden olur. Bazı kaynaklarda yalancı pozitif cevap oranının % 33'den fazla olmasının güvenilir olmayacağı belirtilse de, bugün bu oran % 20 olarak kabul edilmektedir.

d-Yalancı negatif cevaplar

Test esnasında daha önce görülen bir noktanın daha yüksek bir yoğunlukla (eşik üstü) uyarılmasına karşın hasta tarafından görülmemesi durumudur. Bu da görme alanının beklenenden daha kötü çıkmasına neden olur. Yine oranın % 20'nin üzerinde olması testin güvenilirliğini azaltır. Görme alanı kayıpları güvenilirlik indekslerinde değişikliği beraberinde getirebilir. Örneğin çok büyük kayıplar çok düşük fiksasyon kayıp oranı ile beraber olabilir veya glokom yalancı cevap oranında bir artışa neden olabilir (23-36)*.

e-Fluktuasyon oranı (dalgalanma oranı)

Bu oran kısa süreli ve uzun süreli olmak üzere iki kısımda incelenebilir;

Kısa süreli dalgalanma oranı (Short Term Fluctuation = SF)

Test içindeki değişkenliğin bir ölçüsüdür. Aynı test sırasında tekrar test edilen 10 veya daha fazla noktada saptanan değişiklik miktarının istatistiksel analizinden ortaya

çıkarılır ve desibel (dB) olarak ifade edilir. 0 (sıfır) olan bir SF değeri mükemmel bir hasta performansını gösterir.

Normal veya orta dereceli görme alanı kayıplı hastalarda SF:

- 1,5 dB'nin altında ise—mükemmel
- 1,5-2 dB arasında ise—çok iyi
- 2-3 dB arasında ise—iyi
- 3-3,5 dB arasında ise—orta/vasat
- 3,5-4,5 dB arasında ise—kötü
- >4,5 dB ise —güvenilmez

olarak kabul edilir. Görme alanı kaybı arttıkça SF'de artar. Normal bir görme alanında beklenenden daha fazla fluktuasyon görülmesinin, görme alanının güvenilmez olmasından çok erken glokomatöz kaybı gösterebileceği bilinmelidir. Görme alanının hasarlı ya da periferik bölgelerinde, ganglion hücresi / fotoreseptör oranının önemli derecede azalmasından dolayı glomda kısa süreli dalgalanma oranı teorik olarak artar (31, 34-38).

Uzun süreli dalgalanma (Long Term Fluctuation = LF)

Belirlenebilen bir neden olmaksızın aynı noktalar için tekrarlanan testlerden birisi ile diğeri arasındaki farklılığın bir ölçüsüdür. Testler arası süre ne kadar uzunsa dalgalanma o kadar fazladır. Zamanla tüm alanı ilgilendiren duyarlılık değişikliği homojenöz komponent olarak adlandırılır. Duyarlılıkta yaygın değişiklikten bağımsız, lokal değişim oluşmasına heterojen komponent adı verilir. Artmış LF kısa süreli dalgalanma artışı ile birlikte ve oküler hastalığın veya glom hastasındaki bir bulgunun erken bir belirtisi olabilir. Uzun süreli dalgalanmalar hem normal hem de glomlu gözlerde fiksasyondan uzaklaştıkça artar. Normal gözlerde homojen komponent 1 dB'ye yakındır, heterojen komponent yaklaşık 2 dB'dir. Stabil glom hastalarının oluşturduğu bir grupta, LF defekt derinliği ile ilişkili bulunmuş ve sensitivitede her 1 dB azalmaya karşın LF'de 0.5 dB'lik bir artış saptanmıştır (34, 39-41).

3-Test sonuçlarının bilgisayarlı analizi

Otomatik perimetrinin değeri test sonuçlarının bilgisayarla analizi ile artmaktadır. Analiz, bireysel muayeneden elde edilen değerlerle, daha önceden elde edilen ve bilgisayarda depolanmış olan normal değerlerin karşılaştırmasını, istatistiksel değerlendirmeyi, görme alanı indekslerinin hesaplanmasını, tekrarlanan testlerin değerlendirilmesini içermektedir. Humphrey bunu Statpac Software ile yapmaktadır. Humphrey Statpac Software tek alan analizine ek olarak gri skala, değer tablosu, total deviasyon ve test indekslerinin sonuçlarını gösteren bir çıktı vererek tek bir kağıda yerleştirir. Statpac ayrıca ortalama deviasyonun (MD) lineer regresyon analizi ile birlikte SF, düzeltilmiş patern standart sapma (CPSD), patern standart sapma (PSD) ve MD'nin grafiklerini her bir test için duyarlılıklarının dağılımını grafikli, kutu-histogramlı değişim analizini sunmaktadır. Sonradan geliştirilen Statpac 2 ise aynı analizlere ek olarak bir glom hemifield testini ve bir glom olasılık analizini sunmaktadır (34, 42)

Analiz sonucunda aşağıdaki değerler verilmektedir;

1-Yaşa göre düzeltilmiş normal değerlerle karşılaştırma

Yaşın artmasıyla retinanın duyarlılığının azalmasından dolayı, test sonucu hastanın yaşına uygun olarak beklenen sonuçlarıyla birlikte değerlendirilmelidir.

a-Total deviasyon haritası

Her test noktasının ölçülen eşiği bu bölgeler için yaşa göre düzeltilmiş normal değerler arasındaki farklılıklarını dB cinsinden gösterir. Total deviasyon generalize ve lokalize değişikliklerin bir kombinasyonunu gösterir.

b-Patern deviasyon haritası

Generalize depresyonun etkisini ortadan kaldırarak hastanın kendi görme tepesine ve yaşına göre her test noktasının normal olma olasılıklarını vermektedir. Bu sadece lokalize değişiklikleri gösterir.

2-Görme alanı göstergeleri

a-Ortalama sapma (Mean Deviation = MD)

Yaşa göre düzeltilmiş normal değerlerden her test noktasının farkının ortalamasıdır. Genel olarak testteki yaygın azalmayı veya artmayı gösterir. Fakat yeteri kadar büyük olan lokalize kayıplar MD'yi etkiler. Normalde 0-2 dB arasında değişmektedir.

b-Kısa süreli dalgalanma (SF)

Global göstergelerden biri olan SF daha önce de bahsedildiği gibi güvenilirlik ölçütlerinden biridir.

c-Patern standart deviasyon (PSD)

Her bir test noktasındaki eşik değer ile beklenen eşik arasındaki farklılıkların standart sapmasıdır. Bu generalize duyarlılık azalması yapan nedenlerin ortadan kaldırılmasından sonra, hastanın testinin şeklinin yaşa göre düzeltilmiş bir alandan ne kadar sapma gösterdiğini belirler. Görme alanının üniformitesini gösterir. Düşük bir PSD düz bir görme tepesini, yüksek PSD ise düzensiz bir görme tepesini gösterir.

d-Düzeltilmiş patern standart deviasyon (CPSD)

PSD'nin SF'den etkilenen kısmının çıkarılması ile elde edilen görme tepesinin lokalize nonüniformluğunun bir göstergesidir. CPSD tümüyle lokalize görme alanı kayıplarına özgüdür.

Bir görmé alanında MD ve CPSD'ye bakarak, görme alanındaki kaybın tipi belirlenebilir. Eğer MD ve CPSD normal sınırlarda ise görme alanı muhtemelen normal sınırlarda veya minimal hasarlıdır. Eğer MD anormal CPSD normal ise muhtemelen generalize bir duyarlılık azalması vardır. Eğer MD normal CPSD anormal ise saf bir lokalize kayıp veya artefakt var demektir. Eğer her ikisinde anormal ise önemli lokalize komponenti olan büyük bir kayıp vardır. Her ikisi de anormal olduğu zaman diğer test verilerini incelemeyen generalize duyarlılık azalması olup olmadığına karar vermek mümkün değildir.

Görme alanında bir global gösterge beklenen normal sınırın dışında ise o global gösterge değerinin yanında bir p değeri görülür. Bu p değeri o göstergenin değerine sahip normal populasyonun oranını verir. Örneğin MD'nin yanındaki p değeri %1'den, küçükse bu seviyedeki MD'ye sahip aynı yaştaki kişilerin %1'den daha az olduğunu göstermektedir (19, 43).

2.13.4. Glokomatöz görme alanı defektleri

1-Lokalize Defektler

Optik sinir başını oluşturan sinir liflerinin retinada oluşturdukları anatomik yapı ile uygun olarak lokalize görme alanı kayıpları ortaya çıkar.

a-Parasantral Defektler

Arkuat veya Bjerrum alanı denilen bölge içinde oluşan defektlerdir. Bu bölge optik sinirin üst ve alt bölgesine giren sinir liflerinin retinada oluşturdukları eğime uygun bir konfigürasyon gösterir. Bjerrum alanı fiksasyon alanına temporalde 10-20 derece, nazalde ise 2-25 derece kadar uzanır. Erken glokomatöz harabiyet bu arkuat bölgede özellikle üst yarıda ortaya çıkan bir veya iki lokalize defekt veya parasantral skotomlar şeklinde ortaya çıkar. Erken defektler kör nokta ile bağlantılı değildir. Nadiren bu erken defektler kör nokta ile birleşerek Seidel skotomu adını alırlar.

b-Arkuat veya Bjerrum Skotomu

İzole parasantral skotomlar glokomun geç evresinde genişleyerek kör noktadan başlayıp makula çevresinden dolanarak nazalde fiksasyonun beş derece yakınına doğru ilerlerler ve arkuat veya Bjerrum skotomu adını alırlar. Alt ve üst arkuat skotomlar birleşerek halka veya çift arkuat skotomları oluştururlar. Son dönemde ise sadece küçük bir santral ve temporal görme adacığı kalır.

c-Nazal Basamak

Retinanın üst ve alt yarısında sinir lifi harabiyeti her zaman aynı hızda seyretmez. Bu lifler yatay meridyende birleşmediklerinden, sinir lifi defektleri temporal yarıda üst ve alt kadranın birleşme yerinde basamak şeklinde bir yapı oluştururlar. Görme alanında nazal basamak olarak algılanır. Santral ve periferik olmak üzere iki tiptir.

d-Temporal Sektör Defekt

Retinanın nazal bölgesinden gelen sinir lifleri direk olarak geldiklerinden kör noktanın temporalinde sektör şeklinde defektlere yol açarlar. Daha çok ileri dönemde ortaya çıkarlar.

2-Diffüz Defektler

Daha az spesifik olmasına karşın generalize duyarlılık kaybı veya nazal kontraksiyon şeklinde ortaya çıkabilirler. Aynı tip defektler miyozis, saydam ortamların bulanıklaşması, diffüz retinal hastalıklar, düzeltilmemiş refraksiyon kusuru ile de ortaya çıkabilir (2).

2.14. Glokomun Sınıflandırılması

I-Açık Açılı Glokom

- A-Primer açık açılı glokom (PAAG)
- B-Normal (düşük) tansiyonlu glokom (NTG)
- C-Sekonder açık açılı glokom
 - 1-Pigmenter glokom
 - 2-Psödoeksfolyasyon glokomu
 - 3-Kortikosteroid glokomu
 - 4-Lens hastalıklarına bağlı glokom
 - 5-Katarakt cerrahisinden sonra glokom
 - 6-Travmatik glokom
 - 7-İntraoküler hemorajiye bağlı glokom
 - 8-Vitrektomi sonrası glokom
 - 9-Üveitle beraber glokom
 - 10-İntraoküler tümörle birlikte olan glokom
 - 11-Amiloidozis
 - 12-Episkleral venöz basınca bağlı glokom

II-Kapalı Açılı Glokom

- A-Pupilla bloğu ile birlikte
 - 1-Pupilla bloğu ile birlikte olan primer kapalı açılı glokom
 - a-Akut
 - b-Subakut
 - c-Kronik
 - 2-Pupilla bloğu ile birlikte sekonder kapalı açılı glokom
 - a-Sineşiye bağlı
 - b-Lens şişmesine bağlı
 - c-Ektopik lense bağlı
 - d-Mikrosferofakiye bağlı
- B-Pupilla bloğundan bağımsız
 - a-Anteriyor (çekme mekanizması)
 - 1-Neovasküler glokom
 - 2-İridokorneal endotelyal sendrom
 - 3-Posteriyor polimorf distrofi
 - 4-Enflamasyon
 - 5-Penetrant keratoplasti
 - 6-Aniridi
 - b-Posteriyor (itme mekanizması)
 - 1-Siliyer blok
 - 2-Nonoftalmi
 - 3-Suprakoroidal hemoraji
 - 4-İntraoküler tümörler
 - 5-Santral retinal ven okluzyonu
 - 6-Enflamasyon
 - 7-Skleral çevreleme
 - 8-Vitre içine hava enjeksiyonu

- 9-Panretinal fotokoagülasyon
- 10-Prematüre retinopatisi

III-Gelişimsel Glokom

- A-Primer konjenital glokom
- B-Konjenital anomaliler ve sendromlarla birlikte olan glokom
 - 1-İrisin familyal hipoplazisi
 - 2-Aniridi
 - 3-Sturge-Weber sendromu
 - 4-Nörofibramatozis
 - 5-Marfan sendromu
 - 6-Pierre-Robin Sendromu
 - 7-Homosistinüri
 - 8-Mikrokornea
 - 9-Lowe sendromu
 - 10-Rubella
 - 11-Kromozom anomalileri
 - 12-Persistent hiperplastik vitreus
- C-Çocukluk çağında sekonder glokom
 - 1-Prematüre retinopatisi
 - 2-Tümörler
 - a-Retinoblastom
 - b-Konjenital ksantogranülom
 - 3-Enflamasyon
 - 4-Travma

IV-Kombine Mekanizmalara Bağlı Glokom (44)

2.15. Psödoeksfolyasyon Sendromu

Psödoeksfolyasyon sendromu (PES) ilk defa 1917'de Lindenberg tarafından tanımlanmıştır. Vogt psödoeksfolyasyon materyalinin lens kapsülünden kaynaklanabileceğini düşünerek bunu halen Avrupa literatüründe de geçerli olan, senil ekzfolyasyon ya da glokom kapsülare olarak isimlendirmiştir (45, 46).

Psödoeksfolyasyon sendromu veya daha yeni bir terminolojiye göre ekzfolyasyon sendromu daha çok yaşlılarda görülen, lens ön yüzeyinde ve pupilla kenarında bulunan, protein benzeri kirli beyaz materyal birikimiyle karakterizedir. Bu bulgu tek veya çift taraflı olabilir. Psödoeksfolyasyon materyalinin neden olduğu glokoma "Psödoeksfolyasyon glokoma" denilmektedir. Ekzfolyasyon kelimesinin Türkçe karşılığı soyulma anlamına gelir. Ancak bu hastalık gerçek bir lens kapsülü dökülmesi değildir. Bu durum farklı bir tablo oluşturduğundan dolayı ayrı bir şekilde incelenmesi gerekmektedir. Kapsül dökülme hastalığına kapsüler delaminasyon adı verilmektedir. Kapsüler delaminasyonda lens kapsülünün yüzeysel katları derin katlarından ayrılırlar ve kısmen koparak ön kamarada yüzebilirler. Lens ön yüzeyinde kalan yüzey katı ise koptuğu yerden kendi üstüne doğru kıvrılma gösterir. Delaminasyona Dvorak-Theobald "lens kapsülünün gerçek ekzfolyasyonu" adının vermesini önermiştir. Delaminasyonu

hazırlayan belli faktörler bulunmaktadır. Bunlardan birisi aşırı sıcaklıktır. Bundan dolayı delaminasyon cam üfleyicilerde sık görülmektedir. Ayrıca travma, enflamasyon ve radyasyon delaminasyonu hazırlayan diğer faktörlerdir (3,47).

Psödoeksfolyasyon sendromu günümüzde hala tümüyle açıklığa kavuşmuş değildir ve hala bir ilgi odağı oluşturmaktadır. Bu ilginin önemli nedeni psödoeksfolyasyon ile yüksek göz içi basıncı arasındaki ilişkinin tümüyle açıklığa kavuşturulamamış olmasındandır. Glokom, ekxfolyasyon sendromu ile birlikte olduğunda bu duruma kapsüler glokom denilmektedir ve ekxfolyasyon sendromlu olguların %50'sinde glokom gelişmektedir (48).

2.15.1. Klinik özellikleri

Psödoeksfolyasyonlu gözlerde, pupilla kenarında ve lensin ön yüzeyinde saçtaki kepeğe benzer oluşumların birikmiş olduğu gözlenmektedir. Tam bir muayene ve kesin tanı için pupilla dilatasyonu gereklidir (49).

Psödoeksfolyasyon sendromunda ön segment bulguları

1-Lens

Lens ön yüzünün merkezinde yarı saydam, çığ yağmış bir manzara sergileyen bir disk bulunur. Santral disk vakaların yaklaşık %20'sinde görülmez. Lensin bu bölümü üzerinde psödoeksfolyasyon materyalinin birikmesinin veya görülmeyecek kadar az birikmesinin nedeni bu bölümün iris ile temas halinde bulunması ve pupillanın değişen büyüme-küçülme hareketlerinin sonucu oluşan mekanik sürtünmenin varlığıdır. Böylece bu mekanik sürtünme hareketi psödoeksfolyasyon materyalinin birikmesine engel olmaktadır. İyi bir dilatasyonla bu saydam simit biçimi lens şeridinin periferinde lensin yine yarı saydam görünüme sahip olduğu görülür çünkü burada psödoeksfolyasyon materyali birikmiştir. Bazen santral disk ile periferik şerit arasında psödoeksfolyasyon materyali birikintisi olan bir veya birkaç köprü olduğu görülebilmektedir (48, 50, 51).

Ekxfolyasyon materyali ile katarakt oluşumu arasında sıkı bir ilişki olduğu bilinmesine karşılık etyolojisi bilinmemektedir. Lens korteksi psödoeksfolyasyonlu kişilerde daha yapışkan kıvamdadır ve bu nedenle lens kapsülü ile korteks arası sıkı yapışıklık katarakt ameliyatları sırasında kapsül rüptürü ve vitreus kaybının sık görülmesine neden olmaktadır (52-54).

2-İris

Psödoeksfolyasyon materyali iris üzerinde özellikle pupiller kenara yakın bölümde izlenmektedir. Ayrıca transillüminasyon yöntemiyle bakıldığında, pupilla kenarında pigment epitelinde güve yeniği biçiminde defektler olduğu görülmektedir. Psödoeksfolyasyon materyali iris ve lens dışında siliyer cisim ve lens zonülleri üzerinde, ön kamara açısında ve konjonktivada da görülebilir. İris damarlarında ileri derecede daralma ve hipoperfüzyon, hatta tıkanma görülebilmekte ve vasküler endotel hücreleri ile perisitler dejenere olmaktadır (55).

3-Pigment dağılımı

Pigment hücrelerinin ön kamarada ki artışı değişmez bulgu olarak karşımıza çıkmaktadır. Bunlar zaman zaman o kadar fazla olabilir ki kornea endotelinde presipitatlar belirebilirler.

Pupilla dilate edildiği zaman ön kamaraya pigment dispersiyonu olmaktadır. Bu pigment hücreleri hümör aközün dinamiğine uyarak ön kamarayı trabeküler ağ yoluyla terk etmektedirler. Bir kısmı ise trabeküler ağa takılarak açıda her bölümde eşit olmayan pigmentasyona neden olmaktadır. Alt kadranda schwalbe hattında biriken pigment bu çizgiyi belirgin hale getirmekte ve bazen schwalbe hattının önünde oluşan bu dalgalı pigmentli çizgiye "Sampaolesi hattı" adı verilmektedir. Psödoeksfolyasyon materyali ayrıca afak gözlerde vitreus ön yüzünde de birikebilmektedir (3, 56).

Psödoeksfolyasyon materyali lateral kantus ve dermis tabakası miyokard, akciğer, karaciğer, safra kesesi, böbrek, beyin gibi diğer birçok organda da gösterilmiştir. Sistemik hastalıklarla kesin bağlantısı ortaya konamamıştır. Bazı araştırmacılar tarafından HLA Bw35 ile ilişkisi gösterilse de bu tez çürütülmüştür. Psödoeksfolyasyon diabetik hastalarda daha nadir olarak görülmektedir. Psödoeksfolyasyon geçici iskemik atak (TIA) geçiren hastalarda daha sık görülmektedir. Bu da psödoeksfolyasyon sendromundaki hipoperfüzyonu desteklemektedir (57-60).

2.15.2. Elektronmikroskopi

İris damarlarının bazal membranında kaybolma veya incelme, damar endotelinde incelme, damarların çevresinde anormal ekstraselüler madde birikimi gözlenmiştir. Ayrıca benzer değişiklikler konjonktivada da bulunmuştur (61).

2.15.3. Psödoeksfolyasyonun ultrastruktürü

Psödoeksfolyasyon materyalinin histolojik incelemesinde bu materyalin fibriller proteinden ve ana maddeden oluştuğu görülmüştür. Bu fibriller ağın düzensiz olup spiral şeklinde veya düz olan oluşumlardan meydana geldiği gözlenmiştir. Ana maddenin önemli bir bölümünün mukopolisakkarit olduğu öne sürülürken, lens zonüllerinin boyanma özelliklerine sahip bir materyal olduğu da bildirilmektedir. Bazı yazarlar psödoeksfolyasyon materyalinin irisin bozuk mukopolisakkarit mekanizmasının ürünü olduğunu ortaya atmışlardır. Diğer görüş ise, psödoeksfolyasyon materyalinin bir bazal membran proteoglikanı olduğu ve bazal membranın biyosentezindeki bozukluk sonucu ortaya çıktığı şeklindedir. Diğer araştırmacılar psödoeksfolyasyon sendromlu gözlerde ön segmentte ve hümör aközde glikozaminoglikanların varlığını göstermişlerdir. Ayrıca ekxfolyasyon materyalinin amiloid grubu madde olabileceği bir başka görüş olarak karşımıza çıkmaktadır.

Psödoeksfolyasyon materyali irisin ön limitan tabakasında, pigment epitelinin arka kısmı üzerinde ve damar duvarlarında bulunur. Ayrıca psödoeksfolyasyon materyalinin pigmentsiz siliyer epitelde ve konjonktivada da bulunması bu materyalin kaynağının henüz kesin saptanamadığının ve daha ileri araştırmalar gerektiğinin göstergesidir (3,61-64).

2.15.4. Eksfoliyasyon sendromunun sıklığı ve glokomla bağlantısı

Psödoeksfoliyasyon çoğunlukla İskandinav ırkında görülmekle birlikte bütün ırklarda ve iklimlerde görülür. A.B.D.'de PAAG'luların %28'inde psödoeksfoliyasyon sendromu, aynı şekilde kuzey ülkelerinde %47 oranında psödoeksfoliyatif glokom görülür. Zaman içinde psödoeksfoliyasyonlu hastaların yaklaşık yarısında glokom gelişir. İlk muayenelerinde psödoeksfoliyasyonu olup glokomu olmayan hastaların 10 yıl içinde %15'inde göz içi basıncında artış görülür. Psödoeksfoliyatif glokomun kontrolü PAAG'dan daha zordur ve daha yüksek göz içi basıncı ile seyredir. Medikal tedaviye cevap da daha kötüdür.

Psödoeksfoliyasyon prevalansı halklar arasında ve muayene tekniğine göre değişiklik gösterir. Pupilla dilatasyonu, hekimin tecrübesi ve popülasyonun yaşıyla değişiklik gösterir. Psödoeksfoliyasyon prevalansı Finlandiya ve Norveç'te %20, Danimarka, Avusturya ve İsviçre'de %2, Güney Afrika'daki siyahlarda %10, asıl ataları batı Afrika olan Luisiana'daki siyahlarda %0,4, Peru yerlilerinde %2, Japonya'da %0,2 olarak bildirilmiştir. Bugüne kadar hiçbir çalışmada spesifik bir genetik geçiş gösterilememiştir. Bunun nedeni de psödoeksfoliyasyonun ileri yaşlarda görülmesi ve bu hastaların ailelerinin hayatta olmamasıdır. Psödoeksfoliyasyon 50 yaştan sonra sık görülür ve sonraki her dekatta görülme sıklığı 2 katına çıkar. Finlilerde prevalansı 50-69 yaş arasında %10, 70 ve üzerinde %25,3 olarak bildirilmiştir. Framingham araştırmasında prevalans, 52-64 yaş arasında %0,6, 75-85 yaş arasında %5 olarak bildirilmiştir.

Prevalansın kuzey ülkelerinde fazla olması, soğuk hava, güneş ışını ve diğer iklimle ilgili faktörlerin psödoeksfoliyasyon prevalansını etkilediğini düşündürebilir fakat bununla ilgili kesin bir kanıt gösterilememiştir. Bu sendrom kuzeyde yaygın fakat Eskimolarda nadirdir. Suudi Arabistan'da iklim koşullarının farklı olmasına rağmen prevalansı %13,2'dir.

Psödoeksfoliyasyon, tanısı konulduğunda hastaların yarısında tek taraflıdır. Beş-on yıl içinde %76 oranında diğer gözde de psödoeksfoliyasyon gelişir. Bir çalışmada %43 oranında bilateral bildirilmiştir.

Türkiye'de psödoeksfoliyasyon prevalansını belirlemek için yapılan bir çalışmada, 40 yaş üzeri 1356 kişi değerlendirilmiş ve 40 ve 50'li yaşlarda prevalans eşit olarak %7,2, 60 yaş üstünde ise prevalans %11,2 olarak bulunmuştur. 60 yaş altında psödoeksfoliyasyon ve glokom birlikteliği %34,3, 60 yaş üstünde ise bu oran %46,9 olarak bulunmuştur.

Psödoeksfoliyasyon sendromu glokom gelişimi için bir risk faktörüdür. Psödoeksfoliyasyonu olup glokomu olmayanların 5 yılda %5'inde, 10 yılda %10'unda glokom gelişmektedir. Bu hastalarda 3-6 ay ara ile göz içi basıncı kontrolü yapılmalıdır(4, 65).

2.15.5. Ayırıcı tanı

Ayırıcı tanı kapsüleri delaminasyon, primer amiloidoz ve pigment dispersiyonu ile yapılmalıdır.

1-Kapsüleri Delaminasyon

Lens kapsülünün yüzeyel katlarının derin katlarından ayrılmasıdır.

2-Primer Amiloidozis

Yaygın sistemik bir hastalık olan amiloidoz, glokomuda içeren birçok oküler patolojiye neden olabilmektedir Psödoeksfolyasyona benzerlik göstermektedir. Amiloid materyali beyaz noktacı tarzında pupilla kenarında, lens ön kapsülü üzerinde, ön kamara açısında birikebilmektedir.

3-Pigment dispersiyon sendromu

Pigmenter glokomda, bazı ön üveit formlarında, melanozis ve melenomlarda ve açık açılı glokomda trabeküler ağda pigmentasyon artışı ile karakterizedir. Bu durumlardaki pigmentasyon artışı psödoeksfolyasyon sendromundaki lens ön kapsülünün karakteristik görünümünden farklılıkları ile ayırt edilebilmektedir (3).

2.15.6. Prognoz

Psödoeksfolyasyon sendromu glokomatöz görme alanı kaybının yaygın nedenlerinden birisidir. Hastaların %20'sinde tanı anında glokom mevcuttur ve yaklaşık %10'unda glokom gelişmektedir. Yapılan bir çalışmada medikal veya cerrahi tedaviye rağmen hastaların %25'inde bir gözde, %7'sinde iki gözde körlük gelişmektedir. Buda hastalığın seyrinin agresif olmasına bağlıdır.

3. GEREÇ VE YÖNTEM

Çalışmamız Akdeniz Üniversitesi Tıp Fakültesi Göz Hastalıkları Anabilim Dalında izlenen psödoeksfolyasyonu olup glokomu olmayan 18 hastanın 25 gözünü, psödoeksfolyasyon glokomu tanısı konulan 11 hastanın 15 gözünü ve normal olarak değerlendirilen 19 hastanın 38 gözünü kapsamaktadır.

Tüm hastalara aynı gözlemci tarafından (A.Ö) görme keskinliği, Goldmann applanasyon tonometresi (Haag-Streit) ile göz içi basınç ölçümü, biomikroskopik muayene, ve dilatasyon sonrası +90 D lens ile fundus incelemesi ve Goldman 3 aynalı lensi ile açı bölgesinin değerlendirilmesini de içeren tam bir oftalmolojik muayene yapılmıştır.

Altı ay süreyle izlenen olgulara başlangıçta ve üçer ay arayla iki kez olmak üzere HRT ve görme alanı testi uygulandı. Rutin muayene, HRT II ve görme alanı incelemelerinin sonucuna göre hastalar normal, psödoeksfolyasyonu olup glokomu olmayanlar ve psödoeksfolyatif glokomu olanlar olmak üzere üç gruba ayrıldı. Elde edilen sonuçlar değerlendirildi.

Psödoeksfolyasyon grubundaki hastaların 10'u kadın 8'i erkek, psödoeksfolyatif glokomlu hastaların 8'i kadın ve 3'ü erkek ve normal grubundaki hastaların 13'ü kadın ve 6'sı erkekti. Bu gruptaki hastaların yaş ortalaması sırasıyla $67,56 \pm 4,8$, $68 \pm 3,2$ ve $67,37 \pm 4,8$ ' dir.

Çalışmaya Alınma ve Dışlanma Kriterleri

Psödoeksfolyasyonu olup glokomu bulunmayan grupta şu kriterlere uyulmuştur;

1. Günün muhtelif saatlerinde medikasyonsuz olarak göz içi basınç ölçümlerinin 21 mmHg ve altında olması,
2. Ön kamara açısının açık (Schaffer sınıflandırılması Grade 3-4) ve normal yapıda bulunması,
3. Glokoma ait optik disk değişimlerinin bulunmaması,
4. Glokoma ait görme alanı değişimlerinin bulunmaması,
5. Bir veya iki gözde psödoeksfolyasyon bulunması.

Psödoeksfolyasyon glokomu olan hastaların tanısında şu kriterlere uyulmuştur;

1. Bir veya iki gözde psödoeksfolyasyon bulunması,
2. Medikasyonsuz olarak göz içi basınç ölçümlerinin 21 mmHg ve üstünde olması,
3. Ön kamara açısının açık olması,
4. Glokoma ait optik disk değişimlerinin bulunması,
5. Glokoma ait görme alanı değişimlerinin bulunması.

Normal grubundaki hastaların tanısında şu kriterlere uyulmuştur;

1. Günün muhtelif saatlerinde medikasyonsuz olarak göz içi basınç ölçümlerinin 21 mmHg ve altında bulunması,
2. Ön kamara açısının açık olması,
3. Glokoma ait optik disk değişimlerinin bulunmaması,
4. Glokoma ait görme alanı değişimlerinin bulunmaması,
5. Psödoeksfolyasyon bulunmaması


Üç grup için dikkate alınan diğer kriterler şunlardır;

1. Daha önce ve halen sistemik β bloker ya da kortikostereoid kullanımının bulunmaması,
2. Daha önce geçirilmiş herhangi bir göz içi cerrahi girişiminin olmaması,
3. Optik diskte edinsel veya herediter diğer patolojilerin bulunmaması,
4. Görme alanı ve HRT muayenesine engel olabilecek optik ortam opasitelerinin bulunmaması,
5. Görme alanında yalancı defektler oluşturabilecek kapak hastalıklarının bulunmaması,
6. Sferik refraksiyon kusurunun (-5)-(+5) dioptri arasında ve silindirik refraksiyon kusurunun (-1,00)-(+1,00) arasında olması,
7. Uyanıklık durumunu etkileyebilecek santral sinir sistemi hastalıklarının bulunmaması,
8. Uyanıklık durumunu etkileyebilecek ilaçların kullanılmaması,
9. Pupilla çapına etki edebilecek topikal ve sistemik ilaçların kullanılmaması,
10. Göz travması ve endoftalmi geçirmemesi,
11. Çalışma öncesi ve süresince düzeltilmiş görme keskinliklerinin Snellen eşeline göre 0,1 ve üzerinde olması,
12. Görme alanı testlerinde yalancı pozitif ve yalancı negatiflik oranının %25 ve altında olması,
13. HRT testlerindeki standart sapmanın $35 \mu\text{m}$ 'nin altında olması,
14. Tüm hastalara çalışma hakkında bilgi verildikten sonra sözlü onaylarının alınması.

Çalışmaya alınan tüm hastaların;


1. Ayrıntılı anamnezleri alındı
2. Snellen eşeli ile görme keskinlikleri saptanıp refraksiyon kusurları otorefraktometri (Topcon 2000) ile tesbit edilip uygun tashihi yapıldı.
3. Haag-Streit yarıklı lamba ile biomikroskopik muayeneleri yapıldı.
4. Goldmann applanasyon tonometrisi ile (Haag-Streit) göz içi basınçları ölçüldü
5. Goldmann üç aynalı lensi ile gonyoskopik muayeneleri yapıldı
6. %1'lik tropikamid ile dilatasyon sonrası +90 dioptrilik asferik lens ile binoküler biomikroskopik endirekt oftalmoskopi yapıldı.
7. Başlangıçta ve takip eden üçer aylık dönemde iki defa olmak üzere toplam üç defa Humphrey otomatik perimetri cihazı ile görme alanı testleri uygulandı.
8. Başlangıçta ve takip eden üçer aylık dönemde iki defa olmak üzere toplam üç defa HRT ile optik disk fotoğrafları alındı
9. Glokumlu hastaların göz içi basınçlarını 20 mmHg'nin altında tutmak için medikal tedavileri verildi.

Tüm hastalara Humprey otomatik perimetri cihazı (Humprey Field Analyzer, Model II 750 ,Humprey Instruments, San Leandro, CA, USA) ile santral 30-2 eşik test programı kullanılarak görme alanı testi yapıldı. Hastaların görme alanı testlerini yakın tashihli olarak yapmaları sağlandı. Görme alanı testleri ile HRT testi arasındaki zaman diliminin bir haftayı geçmemesine dikkat edildi. Görme alanı testleri başlangıçta ve takip eden üç aylık iki dönemde olmak üzere toplam üç defa yapıldı. Güvenilirlik kriterlerini taşımayan görme alanı testleri tekrarlandı. Yalancı pozitif ve yalancı negatifliğin %25'in altında olmasına dikkat edildi. Çalışmamızda glokoma ait görme alanı değişiklikleri olarak üst ve alt Bjerrum alanında 10 dB ve üstünde kayıp bulunan iki veya daha çok sayıda komşu nokta, veya 5 dB ve üstünde kayıp bulunan üç ve daha çok sayıda nokta mevcudiyeti arandı.



Şekil 3.1. Kliniğimizde kullanılan Humprey otomatik perimetri cihazı.

Tüm hastaların optik sinir başı topografik analizi bir Confocal Scanning Laser Ophtalmaskop olan Heidelberg Retinal Tomografi (Heidelberg Engineering, Software 1,7, GmbH, 1997, Heidelberg, Germany) kullanılarak yapıldı. Test öncesi % 1'lik tropikamid kullanılarak dilatasyon sağlandı. Cihaza monte edilmiş olarak bulunan yeşil ışıklı ataçman ile hastaların fiksasyonu sağlandı. Daha sonra çekim yapıldı. Tüm çekimlerde 10*10 derecelik görüntü alanları kullanıldı. Çekim sonucu cihaz, her biri 256*256 piksel olan 32 ardışık görüntüden oluşan bir seri elde ederek, bu seriden tek bir topografik görüntü çıkardı. Bu görüntüler üzerinde aynı kişi (A.Ö.) tarafından optik disk sınırları çizildi. Optik disk sınırlarını belirlemede üç boyutlu topografi görüntülerinden faydalandı. Daha sonraki kontrollerde cihaz otomatik olarak optik sinir başı kontrollerini çizdi. Eğer hata saptanmışsa aynı kişi tarafından sınırlar tekrar çizildi. Daha sonra imaj analiz programı kullanılarak optik disk topografik ölçümleri yapıldı.



Şekil 3.2. Kliniğimizde kullanılan HRT II cihazı.

Değerlendirmeye alınan optik sinir başı topografik parametreleri şunlardır;

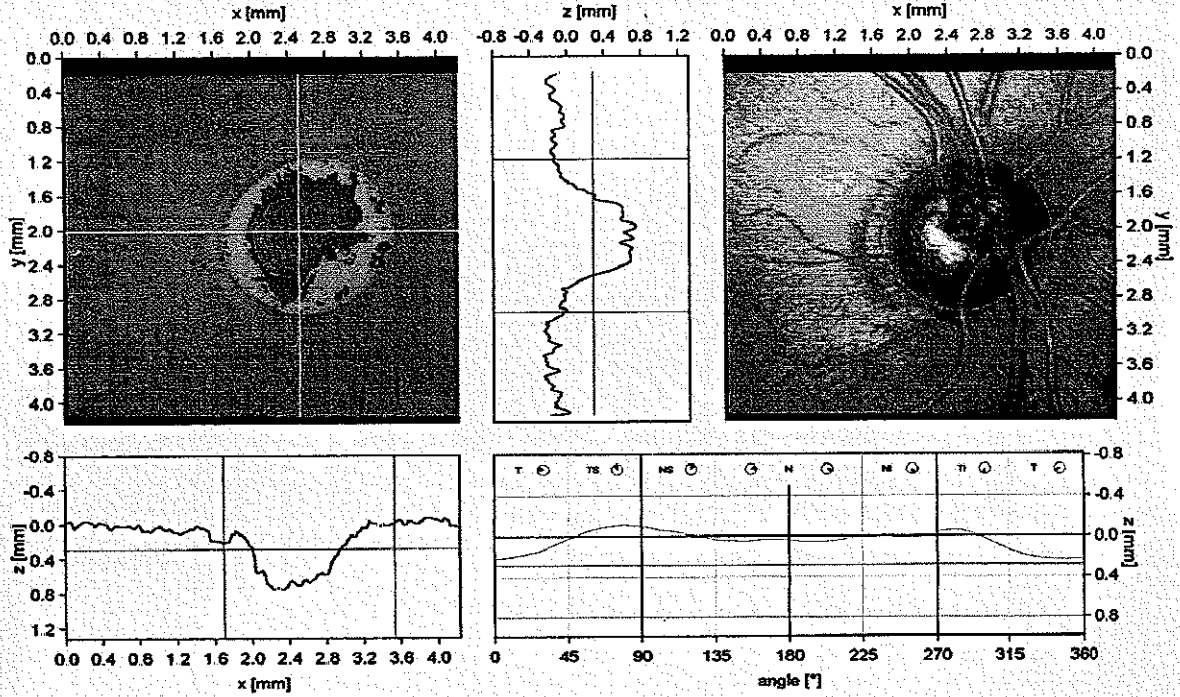
- 1-Disk alanı (DA)
- 2-Çukurluk alanı (CA)
- 3-Rim alanı (RA)
- 4-Çukurluk hacmi (CV)
- 5-Rim hacmi (RV)
- 6-Çukurluk/disk alanı oranı (C/D AR)
- 7-Lineer çukurluk/disk oranı (L C/D R)
- 8-Ortalama çukurluk derinliği (MCD)
- 9-Maksimum çukurluk derinliği (MxCD)
- 10-Çukurluk biçim ölçümü (CSM)
- 11-Çizgi boyu yükseklik değişkenliği (HVC)
- 12-Ortalama sinir lifi tabakası kalınlığı (MRNFLT)
- 13-Retina sinir lifi tabakası kesit alanı (RNFLCSA)
- 14-Referans yüksekliği (RH)
- 15-Topografi standart sapması (TSD)
- 16-Moorfields rğresyon analiz sonucu (Moor.)

Heidelberg Retina Tomograph II
Initial Report

HEIDELBERG
ENGINEERING

Patient: çalyþkan, türkan
Sex: female DOB: 01.Oca.1939 Pat-ID: —
Examination: Date: 17.Ara.2004
Scan: Focus: 1.00 dpt Depth: 2.75 mm Operator: aþ IOP: —

OD



Stereometric Analysis ONH		Normal Range	Comments:
Disk Area	2.523 mm ²	1.69 - 2.82	
Cup Area	0.709 mm ²	0.26 - 1.27	
Rim Area	1.814 mm ²	1.20 - 1.78	
Cup Volume	0.204 mm ³	-0.01 - 0.49	
Rim Volume	0.451 mm ³	0.24 - 0.49	
Cup/Disk Area Ratio	0.281	0.16 - 0.47	
Linear Cup/Disk Ratio	0.530	0.36 - 0.80	
Mean Cup Depth	0.300 mm	0.14 - 0.38	
Maximum Cup Depth	0.712 mm	0.46 - 0.90	
Cup Shape Measure	-0.139	-0.27 - -0.09	
Height Variation Contour	0.352 mm	0.30 - 0.47	
Mean RNFL Thickness	0.241 mm	0.18 - 0.31	
RNFL Cross Sectional Area	1.357 mm ²	0.95 - 1.61	
Reference Height	0.282 mm		
Topography Std Dev.	52 µm		

Date: 11.Pub.2005 Signature:

AKDENİZ UNIV. TIP FAK. HAST.
GOZ HAST. A.B.D
TEL: 0 242 227 4343/55222
ANTALYA

Şekil 3.3. Sağlıklı bir olgumuza ait HRT II sonucu.

SINGLE FIELD ANALYSIS

EYE: LEFT

NAME: TURKUN CALISKAN

ID:

DOB: 01-01-1989

CENTRAL 30-2 THRESHOLD TEST

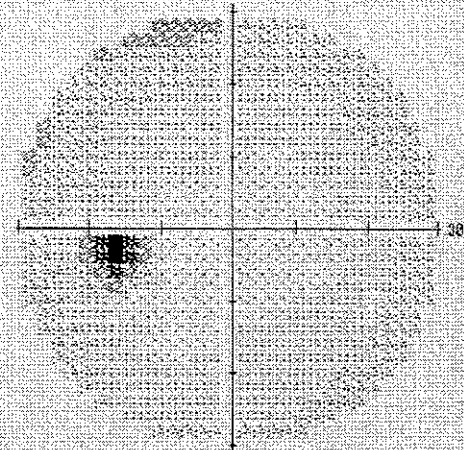

FIXATION MONITOR: OFF
 FIXATION TARGET: CENTRAL
 FIXATION LOSSES: 0/0
 FALSE POS ERRORS: 0 %
 FALSE NEG ERRORS: 0 %
 TEST DURATION: 06:16

STIMULUS: III, WHITE
 BACKGROUND: 31.5 KSB
 STRATEGY: SJTB-STANDARD

PUPIL DIAMETER:
 VISUAL ACUITY:
 RR: DS DC X

DATE: 17-12-2000
 TIME: 15:26
 AGE: 84

FOVER: OFF





			-5	-3	-2							
			-2	-2	-1	-1	-2	-2				
			-2	-1	-1	1	-1	-2	-3	-4		
			-3	-3	-3	0	0	1	0	-2	-3	-1
			-4	-3	1	0	2	1	-1	-3	-3	
			-5	-2	0	1	1	-1	0	-3	-4	
			-4	-3	0	0	2	1	-1	-2	-4	-3
			-5	-1	1	0	-1	-2	-3	-3		
			-1	0	-1	-2	-2	-3				
			-3	-3	-2	-4						

			-5	-4	-3	-3						
			-3	-3	-2	2	-3	-3				
			-3	-2	-2	0	-1	-2	-4	-3		
			-3	-4	-3	-1	-1	0	-1	-2	-4	-2
			-5	-3	0	0	1	0	-1	-3	-3	
			-5	-2	-1	0	1	-1	-1	-4	-4	
			-5	-4	0	0	1	0	-2	-3	-4	-4
			5	-1	1	0	-2	-3	-4	-4		
			-2	-1	-2	-2	-2	-4				
			-4	-4	-3	-4						

GMT
 WITHIN NORMAL LIMITS
 MD -1.00 DB
 PSD 2.12 DB

TOTAL
 DEVIATION

PATTERN
 DEVIATION



- 1.5X
- 2.2X
- 1.1X
- 0.5X

AKDENIZ UNIVERSITESI
 TIP FAKULTESI GOG HASTALILARI B.D.
 HILMI OZCIN OZER

© 1994-98 HUMPHREY SYSTEMS
 HFA II 750-4276-REV. 010.2

Şekil 3.4. Aynı sağlıklı olgunun Humphrey otomatik perimetri sonucu.

Çalışmamızda istatistiksel analizler için SPSS for Windows 11,00 programı kullanıldı.

Her üç gruba ait yaş, görme alanı global göstergeleri (MD, PSD) ve optik sinir başı topografik parametreleri (DA, CA, RA, CV, RV, C/D AR, L C/D R, MCD, MxCD, CSM, HVC, MRNFLI, RNFLCSA, RH) parametrik test varsayımlarını sağlayan değerler için student-t testi, varsayımları sağlamayan değerler için Mann-Whitney U testi kullanılarak karşılaştırıldı.

Gruplar kendi içinde üç kez alınan HRT ve görme alanı parametrelerindeki ölçümler arasındaki farklılıklar yönünden Paired Sample T testi kullanılarak değerlendirildi.

Görme alanı global göstergeleri (MD, PSD) ile optik sinir başı topografik parametreleri arasındaki ilişki Pearson korelasyon testi ile araştırıldı (Bu testte $r = +1$ 'e yaklaşan değerler iki değişken arasındaki pozitif ilişki varlığını, $r = -1$ 'e yaklaşan değerler ise negatif ilişki varlığını ifade eder $r = 0,0$ kıyaslanan iki değişkenin birbirleriyle ilişkili olmadığını gösterir).

Optik sinir başı topografik ölçümlerinin tanı için önemini göstermek amacıyla multiple lineer regresyon analizi kullanıldı. Her üç grup için bağımlı değişken olarak MD değerleri alınarak optik sinir başı topografik ölçümleri arasından bağımsız değişken olarak alınan CSM ve MRNFLI'den etkilenme dereceleri yapılan Multiple Lineer Regresyon testiyle değerlendirildi.

Denek sayısının yetersiz olması nedeniyle, hücrelerin %20'sinden fazlasında beklenen değer 5'den küçük olduğu için Moorfields regresyon analizi sonuçları için istatistiksel analiz yapılamadı.

Hastalar ilk muayenelerindeki göz içi basınçları yönünden değerlendirildi. Psx grubunda sağ göz ortalama göz içi basıncı $16,53 \pm 4,06$, PsxGl grubunda $17,38 \pm 5,26$, N grubunda $14,68 \pm 2,96$ 'dı. Sol göz ortalama göz içi basıncı sırasıyla $15,25 \pm 3,88$, $16,14 \pm 5,58$ ve $15,42 \pm 3,58$ olarak bulundu. İki gözde de ortalama göz içi basıncı yönünden gruplar arasında anlamlı bir fark bulunamadı ($p > 0,05$).

Hastalar aynı gözlemci (A Ö) tarafından dilatasyon sonrası +90 D sferik lens ile yapılan fundus muayenesinde saptanan c/d oranları yönünden değerlendirildi. Psx grubunda sağ göz ortalama c/d oranı $0,35 \pm 0,09$, PsxGl grubunda $0,48 \pm 0,16$, N grubunda $0,32 \pm 0,05$ 'di. Sol göz ortalama c/d oranı sırasıyla $0,32 \pm 0,04$, $0,58 \pm 0,21$ ve $0,31 \pm 0,03$ olarak bulundu. Ortalama c/d oranı iki gözde de PsxGl grubunda Psx ve N grubuna göre anlamlı olarak daha büyük bulundu ($p < 0,05$). Psx ve N grupları arasında iki gözde de anlamlı bir fark bulunamadı ($p > 0,05$).

Çizelge 4.2. Grupların sağ ve sol göz görme keskinliği, göz içi basıncı ve cup/disk oranı.

	Psx (n=17)	PsxGl (n=8)	N (n=19)	P
GKsağ	$0,888 \pm 0,19$	$0,838 \pm 0,283$	$0,995 \pm 0,023$	0,044*
GİBsağ	$16,53 \pm 4,064$	$17,38 \pm 5,263$	$14,68 \pm 2,964$	0,203
C/Dsağ	$0,359 \pm 0,094$	$0,488 \pm 0,164$	$0,321 \pm 0,054$	0,005*
	Psx (n=8)	PsxGl (n=7)	N (n=19)	P
GKsol	$0,863 \pm 0,106$	$0,579 \pm 0,399$	$0,995 \pm 0,023$	0,000*
TOsol	$15,25 \pm 3,882$	$16,14 \pm 5,581$	$15,42 \pm 3,58$	0,957
CDsol	$0,325 \pm 0,046$	$0,586 \pm 0,212$	$0,311 \pm 0,032$	0,000*

4.2. 1., 2., 3. Kontrollerdeki Görme Alanı ve HRT Parametrelerinin Gruplar Arasındaki Karşılaştırılması

Hastalar ilk kontrolde yapılan sağ göz görme alanı global göstergeleri (MD1 ve PSD1) ve HRT parametreleri yönünden karşılaştırıldı. DA1, CA1, RA1, L C/D R1, CSM1, Rh1, CV1, MCD1, HVC1, MRNFL1, RNFLCSA1, MD1 ve PSD1 yönünden gruplar arasında anlamlı bir fark bulunamadı ($p > 0,05$). Psx grubunda sağ gözde MxCD1 PsxGl ve N grubuna göre anlamlı olarak daha düşük bulundu ($p < 0,05$). PsxGl ve N grupları arasında anlamlı bir fark bulunamadı ($p > 0,05$).

Çizelge 4.3. Grupların başlangıç sağ göz HRT ve Görme Alanı parametreleri

Sağ Göz için	Psx (n=17)	PsxGl (n=8)	N (n=19)	P
DA1	2,215 ± 0,418	2,344 ± 0,418	2,266 ± 0,414	0,664
CA1	0,544 ± 0,353	0,854 ± 0,539	0,661 ± 0,330	0,28
RA1	1,672 ± 0,379	1,490 ± 0,343	1,605 ± 0,227	0,415
CV1	0,122 ± 0,118	0,279 ± 0,271	0,180 ± 0,134	0,135
RV1	0,446 ± 0,167	0,308 ± 0,183	0,430 ± 0,136	0,62
CDAR1	0,238 ± 0,145	0,343 ± 0,192	0,281 ± 0,098	0,217
LCDR1	0,456 ± 0,180	0,551 ± 0,210	0,523 ± 0,091	0,286
MCD1	0,201 ± 0,101	0,284 ± 0,137	0,258 ± 0,086	0,099
MxCD1	0,540 ± 0,197	0,723 ± 0,273	0,715 ± 0,208	0,024*
CSM1	-0,182 ± 0,075	-0,163 ± 0,081	-0,199 ± 0,064	0,481
HVC1	0,392 ± 0,084	0,359 ± 0,062	0,468 ± 0,217	0,367
MRNFLT1	0,229 ± 0,055	0,216 ± 0,066	0,241 ± 0,083	0,523
RNFLCSA1	1,201 ± 0,269	1,170 ± 0,371	1,238 ± 0,565	0,825
RH1	0,312 ± 0,098	0,343 ± 0,133	0,368 ± 0,102	0,31
MD1	-2,932 ± 2,163	-3,770 ± 2,937	-2,252 ± 1,669	0,247
PSD1	2,511 ± 0,935	3,349 ± 1,641	3,054 ± 2,154	0,502

Hastalar ilk kontrolde yapılan sol göz görme alanı global göstergeleri (MD1 ve PSD1) ve HRT parametreleri yönünden karşılaştırıldı. DA1, CA1, RA1, L C/D R1, CSM1, Rh1, CV1, MCD1, MxCD1, HVC1 ve PSD1 yönünden gruplar arasında anlamlı bir fark bulunamadı ($p>0,05$) PsxGl grubunda MD1 Psx ve N grubuna göre anlamlı olarak daha kötü bulundu ($p<0,05$) Psx ve N grupları arasında anlamlı fark yoktu ($p>0,05$). PsxGl grubunda MRNFLT1 ve RNFLCSA1 değerleri N grubuna göre anlamlı olarak daha düşük bulundu ($p<0,05$). Psx ve N grupları arasında anlamlı fark yoktu ($p>0,05$).

Çizelge 4.4. Grupların başlangıç sol göz HRT ve Görme Alanı parametreleri

Sol Göz için	Psx (n=8)	PsxGl (n=5)	N (n=19)	P
DA1	2,496 ± 0,645	2,797 ± 0,626	2,277 ± 0,478	0,164
CA1	0,686 ± 0,533	1,071 ± 0,760	0,668 ± 0,448	0,308
RA1	0,810 ± 0,528	1,724 ± 0,283	1,610 ± 0,355	0,475
CV1	0,122 ± 0,132	0,239 ± 0,233	0,161 ± 0,182	0,704
RV1	0,400 ± 0,165	0,346 ± 0,125	0,409 ± 0,171	0,744
CDAR1	0,261 ± 0,176	0,347 ± 0,205	0,278 ± 0,146	0,632
LCDR1	0,466 ± 0,223	0,565 ± 0,185	0,505 ± 0,160	0,633
MCD1	0,163 ± 0,088	0,196 ± 0,076	0,222 ± 0,099	0,331
MxCD1	0,492 ± 0,235	0,538 ± 0,133	0,647 ± 0,219	0,206
CSM1	-0,194 ± 0,071	-0,146 ± 0,073	-0,207 ± 0,069	0,252
HVC1	0,404 ± 0,199	0,358 ± 0,091	0,415 ± 0,086	0,281
MRNFLT1	0,170 ± 0,109	0,129 ± 0,022	0,244 ± 0,080	0,015*
RNFLCSA1	0,908 ± 0,568	0,761 ± 0,125	1,306 ± 0,416	0,015*
RH1	0,254 ± 0,074	0,244 ± 0,047	0,314 ± 0,117	0,058
MD1	-3,100 ± 2,106	-8,016 ± 3,366	-3,337 ± 2,735	0,004*
PSD1	4,638 ± 2,476	5,136 ± 1,990	4,440 ± 2,537	0,852

Hastalar ilk kontrolden 3 ay sonra ikinci kontrolde yapılan sağ göz görme alanı global göstergeleri (MD2 ve PSD2) ve HRT parametreleri yönünden karşılaştırıldı. DA2, CA2, RA2, L C/D R2, CSM2, Rh2, CV2, HVC2, MRNFL2, RNFLCSA2, ve PSD2 yönünden gruplar arasında anlamlı bir fark bulunamadı ($p>0,05$). Psx grubunda sağ gözde MxCD2 PsxGl ve N grubuna göre anlamlı olarak daha düşük bulundu ($p<0,05$). PsxGl grubunda MD2 değeri N grubuna göre anlamlı olarak daha kötüydü ($p<0,05$) fakat Psx grubuyla arasında anlamlı fark yoktu ($p>0,05$). PsxGl grubunda MCD2 değeri Psx grubuna göre anlamlı olarak daha büyüktü ($p<0,05$) fakat N grubuyla arasında anlamlı fark yoktu ($p>0,05$) Psx ve N grupları arasında da anlamlı bir fark yoktu ($p>0,05$).

Çizelge 4.5. Grupların ikinci kontroldeki sağ göz HRT ve Görme Alanı parametreleri

Sağ Göz için	Psx (n=17)	PsxGl (n=8)	N (n=19)	P
DA2	2,175 ± 0,418	2,399 ± 0,494	2,218 ± 0,417	0,435
CA2	0,533 ± 0,356	0,951 ± 0,631	0,653 ± 0,353	0,076
RA2	1,642 ± 0,395	1,448 ± 0,222	1,565 ± 0,192	0,315
CV2	0,113 ± 0,118	0,409 ± 0,459	0,158 ± 0,121	0,069
RV2	0,448 ± 0,200	0,407 ± 0,245	0,409 ± 0,118	0,778
CDAR2	0,239 ± 0,149	0,366 ± 0,196	0,280 ± 0,111	0,138
LCDR2	0,452 ± 0,192	0,564 ± 0,232	0,518 ± 0,109	0,150
MCD2	0,188 ± 0,094	0,331 ± 0,230	0,241 ± 0,079	0,036*
MxCD2	0,511 ± 0,192	0,891 ± 0,616	0,663 ± 0,178	0,015*
CSM2	-0,182 ± 0,083	-0,179 ± 0,064	-0,192 ± 0,068	0,878
HVC2	0,396 ± 0,115	0,482 ± 0,361	0,401 ± 0,079	0,821
MRNFL2	0,226 ± 0,078	0,213 ± 0,058	0,249 ± 0,059	0,398
RNFLCSA2	1,178 ± 0,407	1,158 ± 0,322	1,315 ± 0,360	0,466
RH2	0,309 ± 0,124	0,346 ± 0,109	0,360 ± 0,108	0,632
MD2	-2,931 ± 2,023	-3,975 ± 4,076	-1,354 ± 1,332	0,023*
PSD2	2,991 ± 1,720	2,968 ± 1,328	2,558 ± 1,242	0,549

Hastalar ilk kontrolden 3 ay sonra ikinci kontrolde yapılan sol göz görme alanı global göstergeleri (MD2 ve PSD2) ve HRT parametreleri yönünden karşılaştırıldı. DA2, CA2, RA2, MCD2, MxCD2, L C/D R2, CSM2, CV2, HVC2, MRNFL2, RNFLCSA2, ve PSD2 yönünden gruplar arasında anlamlı bir fark bulunamadı ($p>0,05$) PsxGl grubunda RNFLCSA2 ve Rh2 değerleri Psx ve N grubuna göre anlamlı olarak düşük bulundu ($p<0,05$) Psx ve N grupları arasında da anlamlı bir fark yoktu ($p>0,05$). PsxGl grubunda MD2 değeri diğer iki gruba göre anlamlı olarak daha kötü bulundu ($p<0,05$) Psx ve N grupları arasında da anlamlı bir fark yoktu ($p>0,05$) PsxGl grubunda MRNFL2 değeri diğer iki gruba göre anlamlı olarak düşüktü ($p<0,05$), aynı şekilde Psx grubunda da MRNFL2 değeri N grubuna göre anlamlı olarak daha düşük bulundu ($p<0,05$).

Çizelge 4.6 Grupların ikinci kontroldeki sol göz HRT ve Görme Alanı parametreleri.

Sol Göz için	Psx (n=8)	PsxGI (n=5)	N (n=19)	P
DA2	2,505 ± 0,655	2,769 ± 0,479	2,222 ± 0,468	0,099
CA2	0,745 ± 0,490	1,075 ± 0,712	0,610 ± 0,416	0,206
RA2	1,760 ± 0,484	1,694 ± 0,407	1,612 ± 0,291	0,617
CV2	0,139 ± 0,120	0,246 ± 0,248	0,164 ± 0,181	0,881
RV2	0,445 ± 0,176	0,302 ± 0,112	0,423 ± 0,133	0,183
CDAR2	0,284 ± 0,162	0,366 ± 0,217	0,259 ± 0,127	0,381
LCDR2	0,490 ± 0,222	0,576 ± 0,206	0,486 ± 0,156	0,282
MCD2	0,195 ± 0,099	0,200 ± 0,115	0,236 ± 0,102	0,572
MXCD2	0,506 ± 0,230	0,499 ± 0,221	0,670 ± 0,223	0,137
CSM2	-0,149 ± 0,076	-0,137 ± 0,070	-0,206 ± 0,072	0,08
HVC2	0,412 ± 0,171	0,349 ± 0,102	0,398 ± 0,086	0,612
MRNFLT2	0,198 ± 0,062	0,123 ± 0,014	0,253 ± 0,050	0,000*
RNFLCSA2	1,077 ± 0,268	0,728 ± 0,128	1,335 ± 0,305	0,000*
RH2	0,270 ± 0,086	0,227 ± 0,067	0,346 ± 0,096	0,022*
MD2	-3,488 ± 2,214	-6,506 ± 3,913	-2,148 ± 1,631	0,002*
PSD2	4,930 ± 2,300	4,130 ± 1,835	3,435 ± 1,701	0,18

Hastalar ikinci kontrolden 3 ay sonra üçüncü kontrolde yapılan sağ göz görme alanı global göstergeleri (MD3 ve PSD3) ve HRT parametreleri yönünden karşılaştırıldı. DA3, CA3, RA3, L C/D R3, CSM3, Rh3, CV3, MCD3, MxCD3, HVC3, MRNFL3, RNFLCSA3, MD3 ve PSD3 yönünden gruplar arasında anlamlı bir fark bulunamadı ($p>0,05$)

Çizelge 4.7. Grupların üçüncü kontroldeki sağ göz HRT ve Görme Alanı parametreleri.

Sağ Göz için	Psx (n=17)	PsxGI (n=8)	N (n=19)	P
DA3	2,171 ± 0,421	2,427 ± 0,515	2,210 ± 0,424	0,434
CA3	0,540 ± 0,379	0,823 ± 0,499	0,673 ± 0,334	0,223
RA3	1,631 ± 0,406	1,604 ± 0,281	1,537 ± 0,219	0,67
CV3	0,123 ± 0,120	0,252 ± 0,262	0,175 ± 0,130	0,217
RV3	0,464 ± 0,195	0,364 ± 0,131	0,410 ± 0,121	0,311
CDAR3	0,243 ± 0,159	0,319 ± 0,160	0,293 ± 0,101	0,368
LCDR3	0,452 ± 0,202	0,530 ± 0,210	0,534 ± 0,094	0,393
MCD3	0,203 ± 0,107	0,248 ± 0,125	0,260 ± 0,084	0,243
MxCD3	0,551 ± 0,226	0,660 ± 0,284	0,703 ± 0,196	0,142
CSM3	-0,184 ± 0,078	-0,180 ± 0,057	-0,183 ± 0,070	0,991
HVC3	0,403 ± 0,087	0,365 ± 0,092	0,410 ± 0,097	0,505
MRNFLT3	0,247 ± 0,058	0,190 ± 0,082	0,253 ± 0,063	0,073
RNFLCSA3	1,280 ± 0,278	1,040 ± 0,424	1,339 ± 0,387	0,146
RH3	0,320 ± 0,095	0,338 ± 0,140	0,368 ± 0,108	0,634
MD3	-1,697 ± 2,472	-2,725 ± 2,168	-1,317 ± 2,484	0,111
PSD3	2,260 ± 0,714	2,281 ± 0,569	2,174 ± 1,374	0,241

Hastalar ikinci kontrolden 3 ay sonra üçüncü kontrolde yapılan sol göz görme alanı global göstergeleri (MD3 ve PSD3) ve HRT parametreleri yönünden karşılaştırıldı. DA3, CA3, RA3, L C/D R3, CSM3, Rh3, CV3, MCD3, MxCD3, HVC3, MRNFL3, RNFLCSA3 ve PSD3 yönünden gruplar arasında anlamlı bir fark bulunamadı ($p>0,05$). Sadece MD3 değeri PsxGl grubunda diğer iki gruba göre anlamlı olarak daha kötü bulundu ($p<0,05$). Psx ve N grubu arasında anlamlı bir fark bulunamadı ($p>0,05$).

Çizelge 4.8. Grupların üçüncü kontroldeki sol göz HRT ve Görme Alanı parametreleri

Sol Göz için	Psx (n=8)	PsxGl (n=5)	N (n=19)	P
DA3	2,504 ± 0,637	2,798 ± 0,482	2,216 ± 0,473	0,077
CA3	0,681 ± 0,498	1,030 ± 0,635	0,662 ± 0,397	0,287
RA3	1,824 ± 0,499	1,768 ± 0,430	1,554 ± 0,235	0,149
CV3	0,141 ± 0,128	0,208 ± 0,225	0,178 ± 0,181	0,872
RV3	0,522 ± 0,245	0,421 ± 0,297	0,388 ± 0,091	0,219
CDAR3	0,260 ± 0,158	0,355 ± 0,169	0,282 ± 0,116	0,461
LCDR3	0,471 ± 0,208	0,582 ± 0,141	0,518 ± 0,123	0,444
MCD3	0,210 ± 0,131	0,197 ± 0,070	0,237 ± 0,104	0,688
MxCD3	0,635 ± 0,399	0,580 ± 0,149	0,699 ± 0,233	0,656
CSM3	-0,190 ± 0,076	-0,162 ± 0,074	-0,216 ± 0,069	0,303
HVC3	0,507 ± 0,256	0,453 ± 0,258	0,428 ± 0,141	0,747
MRNFL3	0,233 ± 0,070	0,158 ± 0,092	0,226 ± 0,074	0,259
RNFLCSA3	1,281 ± 0,388	0,938 ± 0,565	1,194 ± 0,415	0,349
RH3	0,335 ± 0,176	0,260 ± 0,173	0,344 ± 0,104	0,224
MD3	-1,579 ± 2,027	-5,716 ± 4,049	-1,409 ± 1,197	0,001*
PSD3	3,099 ± 1,525	4,444 ± 2,419	2,373 ± 1,081	0,066

4.3. Grupların Kendi İçinde 1., 2., 3. Kontrollerdeki HRT ve Görme Alanı Parametrelerinin Karşılaştırılması

Gruplar üçer defa elde edilen HRT parametreleri (DA, CA, RA, L C/D R, CSM, Rh, CV, MCD, MxCD, HVC, MRNFL, RNFLCSA) ve görme alanı global göstergeleri (MD, PSD) değişiklikleri yönünden kendi içlerinde Paired Sample T testi kullanılarak değerlendirildi.

Psx grubunda sağ göz için yapılan birinci, ikinci ve üçüncü HRT parametreleri ve PSD arasında anlamlı bir fark bulunamadı ($p>0,05$). Elde edilen görme alanı global göstergelerinden MD değerleri arasında anlamlı fark vardı. MD3 değeri hem MD1 hem de MD2 değerinden anlamlı olarak daha iyi bulundu ($p<0,05$), fakat MD1 ve MD2 değerleri arasında anlamlı fark yoktu ($p>0,05$).

Psx grubunda sol göz için yapılan birinci ve ikinci HRT parametrelerinden MCD ve CSM değerleri arasında anlamlı fark vardı ($p<0,05$). MCD2 değeri MCD1 değerinden anlamlı olarak daha büyüktü ($p<0,05$), fakat MCD1 ile MCD3 ve MCD2 ile MCD3 arasında anlamlı fark yoktu ($p>0,05$). CSM2 değeri hem CSM1 değerinden hem de CSM3 değerinden anlamlı olarak daha büyük bulundu ($p<0,05$). Fakat CSM1 ile CSM3 arasında anlamlı fark yoktu ($p>0,05$). HVC3 değeri HVC1 değerinden anlamlı olarak daha büyük bulundu ($p<0,05$). HVC1 ile HVC2 ve HVC2 ile HVC3 arasında anlamlı

fark yoktu ($p>0,05$). MD1 ile MD2 arasında anlamlı bir fark yoktu ($p>0,05$). Fakat MD3 değeri hem MD1 hem de MD2 değerinden anlamlı olarak daha iyi bulundu ($p<0,05$).

PsxGl grubunda sağ göz için yapılan birinci ile ikinci ve ikinci ile üçüncü HRT ve görme alanı parametreleri arasında anlamlı bir fark bulunamadı ($p>0,05$). Birinci ile üçüncü ölçümler arasında sadece MxCD yönünden anlamlı fark bulundu ($p<0,05$). MxCD3 MxCD1'e göre anlamlı olarak daha büyük bulundu. MxCD1 ile MxCD2 ve MxCD2 ile MxCD3 arasında anlamlı fark yoktu ($p>0,05$).

PsxGl grubunda sol göz için yapılan birinci ile ikinci ve ikinci ile üçüncü HRT ve görme alanı parametreleri arasında anlamlı bir fark bulunamadı ($p>0,05$). Birinci ile üçüncü ölçümler arasında sadece MD yönünden anlamlı fark bulundu ($p<0,05$). MD3 değeri MD1 değerinden anlamlı olarak daha iyi bulundu ($p<0,05$). Fakat MD1 ile MD2 ve MD2 ile MD3 arasında anlamlı fark bulunamadı ($p>0,05$).

N grubunda sağ göz için yapılan birinci ve ikinci HRT ve görme alanı parametreleri arasında MD değerinde anlamlı fark bulundu ($p<0,05$). MD2 değeri MD1 değerinden anlamlı olarak daha iyi olarak bulundu, aynı şekilde MD3 değeri de MD1 değerinden anlamlı olarak daha iyiydi ($p<0,05$). Fakat MD2 ile MD3 arasında anlamlı fark yoktu ($p>0,05$). CV3 değeri CV2 değerinden anlamlı olarak daha büyük bulundu ($p<0,05$), fakat CV1 ile CV2 ve CV1 ve CV3 arasında anlamlı fark bulunamadı ($p>0,05$). RA3 değeri RA1 değerinden anlamlı olarak daha küçük bulundu ($p<0,05$), fakat RA1 ile RA2 ve RA2 ile RA3 arasında anlamlı bir fark bulunamadı ($p>0,05$). PSD3 değeri hem PSD1 hem de PSD2 değerinden anlamlı olarak daha küçük bulundu ($p<0,05$), fakat PSD1 ile PSD2 değeri arasında anlamlı bir fark bulunamadı ($p>0,05$).

N grubunda sol göz için yapılan birinci ve ikinci HRT ve görme alanı parametreleri arasında sadece MCD değerinde anlamlı fark vardı ($p<0,05$). MCD2 değeri MCD1 değerinden anlamlı olarak daha büyük bulundu ($p<0,05$). MCD1 ile MCD3 ve MCD2 ile MCD3 arasında anlamlı bir fark bulunamadı ($p>0,05$). MD3 değeri hem MD1 hem de MD2 değerinden anlamlı olarak daha iyi bulundu ($p<0,05$), fakat MD1 ile MD2 arasında anlamlı bir fark bulunamadı ($p>0,05$). PSD3 değeri hem PSD1 hem de PSD2 değerinden anlamlı olarak daha küçük bulundu ($p<0,05$), fakat PSD1 ile PSD2 değeri arasında anlamlı bir fark bulunamadı ($p>0,05$).

4.4. Pearson Korelasyon Analizi

Psx grubu hastaların sağ gözlerine ait görme alanı global göstergelerinden MD'nin HRT ile elde edilen optik sinir başı topografik değerleri ve diğer kontrol görme alanı global göstergeleri (MD, PSD) ile ilişkisinin Pearson korelasyon analiz yöntemi ile incelenmesi sonucunda;

MD1 ile,

- MD2 ($r = 0,79$ $p=0,00$)
- MD3 ($r = 0,89$ $p=0,00$)
- HVC1 ($r = -0,52$ $p=0,03$)
- MRNFL1 ($r = 0,52$ $p=0,02$)
- RNFLCSA1 ($r = 0,49$ $p=0,04$)

MD2 ile,

- MD1 ($r = 0,79$ $p=0,00$)
- PSD2 ($r = -0,484$ $p=0,04$)
- MD3 ($r = 0,82$ $p=0,00$)
- MRNFL1 ($r = 0,56$ $p=0,01$)
- MRNFL2 ($r = 0,48$ $p=0,04$)

MD3 ile,

- MD1 ($r = 0,89$ $p=0,00$)
- MD2 ($r = 0,82$ $p=0,00$)
- PSD3 ($r = -0,48$ $p=0,04$)
- HVC1 ($r = -0,57$ $p=0,01$)
- HVC2 ($r = -0,50$ $p=0,03$)

PsxGI grubu hastaların sağ gözlerine ait görme alanı global göstergelerinden MD'nin HRT ile elde edilen optik sinir başı topografik değerleri ve diğer kontrol görme alanı global göstergeleri (MD, PSD) ile ilişkisinin Pearson korelasyon analiz yöntemi ile incelenmesi sonucunda;

MD1 ile,

- MD2 ($r = 0,71$ $p=0,04$)
- MRNFLI1 ($r = 0,72$ $p=0,04$)
- MRNFLI3 ($r = 0,72$ $p=0,04$)

MD2 ile,

- MD1 ($r = 0,71$ $p=0,04$)
- PSD2 ($r = -0,81$ $p=0,01$)
- MD3 ($r = 0,89$ $p=0,00$)
- CV2 ($r = -0,82$ $p=0,01$)
- MCD2 ($r = -0,78$ $p=0,02$)
- MxCD2 ($r = -0,79$ $p=0,01$)
- HVC2 ($r = -0,87$ $p=0,00$)

MD3 ile,

- MD2 ($r = 0,89$ $p=0,00$)

N grubu hastaların sağ gözlerine ait görme alanı global göstergelerinden MD'nin HRT ile elde edilen optik sinir başı topografik değerleri ve diğer kontrol görme alanı global göstergeleri (MD, PSD) ile ilişkisinin Pearson korelasyon analiz yöntemi ile incelenmesi sonucunda;

MD1 ile,

- PSD1 ($r = -0,77$ $p=0,00$)
- PSD2 ($r = -0,62$ $p=0,00$)
- MD3 ($r = 0,75$ $p=0,00$)
- PSD3 ($r = -0,51$ $p=0,02$)

MD2 ile,

- PSD2 ($r = -0,74$ $p=0,00$)
- PSD3 ($r = -0,50$ $p=0,03$)

MD3 ile,

- MD1 ($r = 0,75$ $p=0,00$)
- PSD1 ($r = -0,75$ $p=0,00$)

Psx grubu hastaların sol gözlerine ait görme alanı global göstergelerinden MD'nin HRT ile elde edilen optik sinir başı topografik değerleri ve diğer kontrol görme alanı global göstergeleri (MD, PSD) ile ilişkisinin Pearson korelasyon analiz yöntemi ile incelenmesi sonucunda;

MD1 ve MD2 ile korelasyon bulunamadı

MD3 ile,

- PSD3 ($r = -0,72$ $p=0,04$)
- CV3 ($r = -0,74$ $p=0,03$)

PsxGl grubu hastaların sol gözlerine ait görme alanı global göstergelerinden MD'nin HRT ile elde edilen optik sinir başı topografik değerleri ve diğer kontrol görme alanı global göstergeleri (MD, PSD) ile ilişkisinin Pearson korelasyon analiz yöntemi ile incelenmesi sonucunda;

MD1 ile,

- MD3 ($r = 0,92$ $p=0,02$)
- RA1 ($r = -0,91$ $p=0,02$)

MD2 ile,

- PSD2 ($r = -0,95$ $p=0,01$)
- MD3 ($r = 0,95$ $p=0,01$)
- RA1 ($r = -0,94$ $p=0,01$)
- CV1 ($r = 0,88$ $p=0,04$)
- CV2 ($r = 0,88$ $p=0,04$)
- Rh2 ($r = 0,92$ $p=0,02$)

MD3 ile,

- MD1 ($r = 0,92$ $p = 0,02$)
- MD2 ($r = 0,95$ $p = 0,01$)
- PSD2 ($r = -0,98$ $p = 0,00$)
- PSD3 ($r = -0,87$ $p = 0,05$)
- RA1 ($r = -0,98$ $p = 0,00$)

N grubu hastaların sol gözlerine ait görme alanı global göstergelerinden MD'nin HRI ile elde edilen optik sinir başı topografik değerleri ve diğer kontrol görme alanı global göstergeleri (MD, PSD) ile ilişkisinin Pearson korelasyon analiz yöntemi ile incelenmesi sonucunda;

MD1 ile,

- PSD1 ($r = -0,51$ $p = 0,02$)
- MD3 ($r = 0,49$ $p = 0,03$)
- CV1 ($r = 0,47$ $p = 0,04$)
- MCD1 ($r = 0,62$ $p = 0,00$)
- MxCD1 ($r = 0,56$ $p = 0,01$)
- LCDR2 ($r = 0,48$ $p = 0,03$)
- MCD2 ($r = 0,49$ $p = 0,03$)
- LCDR3 ($r = 0,47$ $p = 0,04$)

MD2 ile,

- PSD1 ($r = -0,56$ $p = 0,01$)
- PSD2 ($r = -0,59$ $p = 0,00$)
- MD3 ($r = 0,48$ $p = 0,03$)

MD3 ile

- MD1 ($r = 0,49$ $p = 0,03$)
- PSD1 ($r = -0,60$ $p = 0,00$)
- MD2 ($r = 0,48$ $p = 0,03$)

arasında korelasyon olduğu gözlemlendi. $r = 0,0-0,2$ korelasyon yok, $r = 0,2-0,4$ hafif derecede korelasyon var, $r = 0,4-0,6$ orta derecede korelasyon var, $r = 0,6-0,8$ iyi derecede korelasyon var, $r = 0,8-1,0$ çok iyi korelasyon var olarak değerlendirildi.

4.5. Grupların MD Değişiminin CSM ve MRNFLT İle İlişkisinin Değerlendirilmesi

Her grup için multiple lineer regresyon modeline göre görme alanı global göstergelerinden MD değişkenliklerini ortaya koymak için optik sinir başı topografik parametrelerinden CSM ve MRNFLT yönünden değerlendirildi MD1 ile MD3 ve arasındaki değişkenlik miktarı ile CSM1 ile CSM3 ve MRNFLT1 ile MRNFLT3 arasındaki değişkenlik miktarı multiple lineer regresyon analizi ile karşılaştırıldı Tüm gruplarda, iki gözde de istatistiksel olarak anlamlı bir fark bulunamadı ($p > 0,05$).

5. TARTIŞMA

Glokom günümüzde özellikle yaşlı insanlarda görme azalmasının önemli bir nedenidir. İngiltere’de yapılan bir çalışmada glokom tanısı konmuş 150000 hasta olduğu ve en az bir o kadar da tanı konulmamış glokom vakası olabileceği sonucuna varılmıştır (66). Hastalığın neden olduğu geri dönüşümsüz görme kaybı dikkate alınacak olursa erken ve doğru tanının önemi ortaya çıkacaktır. Ülkemizde yapılan epidemiyolojik çalışmalar yeterli olmasa da psödoeksfolyatif glokomun yaygın olarak görüldüğü ileri sürülmektedir (4). Biz bu hastaların erken tanı ve takiplerinde altın standart olarak kabul edilen görme alanı ve HRT testini birbirlerine olan üstünlükleri yönünden karşılaştırdık.

Glokom patogeneğinde mekanik ve vasküler faktörler birbirleriyle ilişkili veya birbirlerinden bağımsız bir şekilde etki göstererek hastalığın karakteristik özelliklerini ortaya çıkarmaktadır. Bazı araştırmacılar glokom hastalarına ait iki farklı görme alanı paterni tarif etmişler ve bunu patogeneze ile ilişkilendirmeye çalışmışlardır. Görme alanlarında daha çok lokalize defektlerin izlendiği hasta grubunun göz içi basınç değerlerinden bağımsız olduğunu, yani bu hastalarda mekanik faktörlerin daha geri planda olduğunu; görme alanında daha çok diffüz defektlerin izlendiği hasta grubunda ise göz içi basıncı değerlerinin daha önemli olduğunu, yani mekanik faktörlerin daha ön planda yer aldığını öne sürmüşlerdir (67,68). Bizim çalışmamızda vasküler yapıları etkileyebilen DM ve HT yönünden gruplar arasında anlamlı bir fark yoktu.

Glokom ganglion hücre, retina sinir lifi, fotoreseptör hücre tabakası ve optik sinirde hasara neden olan hastalıktır. Optik sinirdeki hasar glokomun iyi tanımlanmış özelliklerindedir. Optik sinirde görülen değişimler temelde prelaminer bölgedeki ganglion hücrelerinin akson kayıplarının bir göstergesidir. Retinanın belli bir bölgesindeki yeterli sayıda ganglion hücre ölümü, o bölgede görsel fonksiyonları bozmakta ve bu da perimetrik ölçümlerde görme alanı defektleri olarak karşımıza çıkmaktadır. Başka bir ifade ile görme alanı defektlerinin ortaya çıkması için önemli miktarda ganglion hücre kaybı olması gerekmektedir. Quigley, optik sinir liflerinde %40 hasara rağmen görme alanı defektlerinin ortaya çıkmadığını göstermiştir. Sommer ve arkadaşları da glokomda görme alanı kaybı oluşmadan yıllar öncesinde sinir lifi tabakasının hasarının başladığını göstermişlerdir. Maymunlarda HRT ile yapılan değerlendirme sonrası yapılan histomorfolojik incelemede çoğu optik disk parametresinin optik sinir akson sayısı ile anlamlı olarak korelasyon gösterdiğini, bu da HRT’nin optik disk glokomatöz hasarını değerlendirmede kullanılabileceği tezini desteklemektedir (69-73).

Psödoeksfolyasyonlu gözlerde neden göz içi basıncının arttığı tam olarak anlaşılamamıştır. Psödoeksfolyasyonun bir bazal membran metabolizma bozukluğu olduğu dikkate alınırsa, dışa akım yollarındaki psödoeksfolyatif materyal ve pigment birikimine bağlı, veya intertrabeküler sahanın şişkinliği nedeniyle ortaya çıkan daralmalar patogeneze rol oynayabilir. Sampaolesi, intertrabeküler sahada ve endotel hücreleri içinde pigment granülleri ve psödoeksfolyatif materyalden oluşan birikimler bildirmiştir. Bir çalışmada kribriform bölgedeki psödoeksfolyasyon materyali miktarının glokomun şiddetiyle ilişkili olduğu ve kribriform bölgede bozulma olmadan ortaya çıkan

göz içi basıncı yükselmesinin Schlemm kanalının iç duvarındaki psödoeksfolyasyon materyaline bağlı olabileceğini bildirmişlerdir (74-76).

Yapılan çalışmalarda psödoeksfolyasyonlu gözlerin açığı derinliklerinin normal populasyona oranla belirgin bir farklılık göstermediği saptanmıştır. Bizim çalışma grubumuzdaki hastaların tümünde açık açığı glokom tanısı vardı(77,78).

Şenol ve arkadaşlarının yaptığı bir çalışmada, psödoeksfolyasyon ve kataraktöz lens değişiklikleri arasında ileri derecede anlamlı bir ilişki bulunduğunu, kataraktöz lens değişimlerinin, ileri derecedeki psödoeksfolyatif gözlerde daha fazla olduğunu ve bu yüksek insidansın psödoeksfolyatif glokomdan bağımsız olduğunu tesbit etmiştir. Psödoeksfolyasyonun bazal membran metabolizmasını etkileyen bir süreç olduğu düşünüldüğünde, bir bazal membran olarak kabul edilen lens ön kapsülünün de fonksiyonel olarak hasar görebileceği ve böylece bozulan lens metabolizmasına bağlı kataraktöz değişikliklerin görülebileceği öne sürülebilir. Klinik açıdan psödoeksfolyasyonun katarakt ile ilişkisinin önemi, kataraktlı gözlerin lens ekstraksiyonu esnasında karşılaşılan preoperatuar ve postoperatuar komplikasyonlardan kaynaklanmaktadır. Lumme ve arkadaşları katarakt operasyonları sırasında arka kapsül perforasyonunun, vitre kaybının ve ön kamara lensi yerleştirme sıklığının daha fazla olduğunu bildirmişlerdir. Drolsum ve arkadaşları da postoperatif birinci günde göz içi basıncı artışının ve iritisin daha fazla olduğunu saptamışlardır. Biz çalışmamıza HRT görüntü kalitesini etkileyebilmesi ve görme alanı testinde glokoma bağlı olmayan defektlere neden olabilmesi nedeniyle belirgin lens kesafeti olan hastaları dahil etmedik (79-81).

Knorr ve arkadaşları, glokomlu ve glokomsuz psödoeksfolyasyonlulardan oluşan çalışmada, glokomlu grupta daha fazla olmak üzere her iki grupta da ortalama endotel hücre sayısında anlamlı olarak azalma olduğunu bildirmişlerdir (82). Klinik uygulamada endotel değişiklikleri, bu tür hastaların katarakt ekstraksiyonları sırasında karşılaşılabilecekleri endotel travmasının sebep olabileceği problemler nedeniyle önem kazanmaktadır. Bu nedenle pupilla dilatasyonundaki güçlükler ve zonüllerdeki gevşekliğe bağlı vitre kayıplarının yanında, endotel hasarına yol açabilecek manipülasyonlardan kaçınılması da göz önünde bulundurulması gereken faktörler arasında yer almaktadır. Biz çalışmamıza daha önceden göz içi cerrahisi geçirmiş hastaları dahil etmedik.

Işık ve elektron mikroskopuyla yapılan çalışmalarda psödoeksfolyasyon materyali, santral retinal arter duvarında ve vorteks venlerinde gösterilmiştir. Aynı yaş grubundaki sağlıklı kişilerle yapılan geçici iskemik atak (TIA) geçiren hastaların karşılaştırıldığı bir çalışmada, psödoeksfolyasyon sendromunun (PES) sağlıklı olgulara göre TIA'lı hastalarda daha sık görüldüğü bildirilmiş ve PES gelişiminde hipoksinin tetikleyici bir rol oynayabileceği öne sürülmüştür. Glokomun farklı tiplerindeki patolojik değişikliklerin altında vasküler anormallikler olabileceği birçok çalışmada bildirilmiştir. Daha önce psödoeksfolyatif glokomlu olguların tedavisinde genelde tek kriter göz içi basıncı olarak düşünülse de, yapılan çalışmalar göz içi basıncının tek faktör olamayacağını göstermiştir. Görme alanındaki hasarda göz içi basıncı haricindeki faktörlerde tek başlarına etkili olabilirler ve bu vasküler faktörlerin etkisi göz içi basıncının artışıyla daha da belirginleşmektedir. Psödoeksfolyasyon vucutta yaygın

olarak bulunan hastalığın lokal bir belirtisidir. Aqöz hümördeki protein içeriğiyle ilgili yapılan bir çalışmada psödoeksfolyasyon materyalinin amiloid proteinleriyle ilişkili olduğunu bildirilmiştir (59, 83-88).

Göz içi basınçları aynı düzeyde olmasına rağmen, psödoeksfolyatif glokomlu gözlerdeki glokomatöz kayıp primer açık açılı glokomlu gözlerden daha fazladır (89). Psödoeksfolyatif glokomlu hastalardaki görme alanlarındaki daha hızlı ve derin kayıpların nedenlerinden birinin psödoeksfolyasyon materyali depozitlerinin hipoksiyi arttırması olduğu düşünülebilir. Bizim çalışmamızda gruplar arasında çalışmaya alınırken ölçülen göz içi basıncı yönünden anlamlı fark yoktu.

Bununla birlikte, psödoeksfolyasyon sendromlu olguların neden hepsinde glokom gelişmediği sorusu henüz tam olarak yanıtlanamamıştır. Bu konuya bazı açıklamalar getirilebilir. Herşeyden önce, psödoeksfolyasyon sendromunun bir süreç olduğu göz önünde bulundurulursa, glokomun gelişmesi için yeterli zaman geçmesi gerektiği açıktır. Bu sürecin başlangıcı ve gelişim hızı kişisel farklılık gösterebilir. Ayrıca trabeküler ağın ve kollojen ve ekstraselüler matriksten zengin jukstakanaliküler dokunun metabolik aktivitesi de kişisel değişiklikler gösterebileceğinden, patogenezin değerlendirilmesinde göz önünde bulundurulması gereken faktörler arasında incelenebilir.

Daha önce yapılan çalışmalarda psödoeksfolyatif glokomun kadınlarda erkeklerden daha sık görüldüğü bildirilmektedir. Bununla birlikte psödoeksfolyatif glokomun erkeklerde kadınlardan daha sık görüldüğünü bildiren yayınlarda, cinsiyet farkı gözetmediğini kabul eden yayınlarda vardır. Primer açık açılı glokomun bazı çalışmalarda erkeklerde bir kısmında ise kadınlarda daha sık görüldüğü bildirilse de, aynı şekilde psödoeksfolyatif glokomda olduğu gibi cinsiyet ayırımı gözetmediği kabul edilmektedir (3, 4, 90-96). Bizim çalışmamızda gruplar arasında cinsiyet yönünden anlamlı fark yoktu.

Psödoeksfolyatif glokomlu hastaların primer açık açılı glokomlu hastalara göre daha ileri yaşlarda görüldüğü ve retinal hassasiyetin azalması yönünden yaşın önemli bir faktör olduğu bilinmektedir (4, 28, 29, 92, 93).

Primer açık açılı glokomlu olgularda psödoeksfolyatif glokomlu hastalara göre bilateral glokom görülme sıklığının daha fazla olduğunu bildiren yayınlar mevcuttur (97).

Katz ve arkadaşlarının primer açık açılı glokomlu olgularda yaptıkları çalışmada, görme alanındaki kayıpla görme keskinliği arasında ilişki olmadığını göstermişlerdir. Fiksasyon noktasındaki görmenin geç dönemlere kadar korunması, glokomlu gözün hasarı açısından* görme keskinliğinin, görme alanı kadar objektif fikir vermediğini düşündürmektedir. Psödoeksfolyatif ve primer açık açılı glokomlu hastalardaki görme alanı kaybı en önemli fonksiyonel hasardır, bundan dolayı glokomlu bir hastadaki görme alanı kaybının takibi oldukça önem taşımaktadır (96). Bizim çalışmamızda iki gözde de görme keskinliği PsxGl grubu ve Psx grubunda N grubuna göre anlamlı olarak daha düşük bulundu fakat PsxGl ve Psx grubu arasında anlamlı bir fark yoktu.

Psödoeksfolyatif ve primer açık açılı glokomlu hastaların karşılaştırıldığı çalışmalarda, psödoeksfolyatif glokomlu olguların görme alanındaki kötüleşmenin primer açık açılı glokomlu hastalara göre daha fazla olduğu gösterilmiştir. Eksfolyatif glokom ile PAAG'un optik disklerinin karşılaştırıldığı bir çalışmada, başlangıçta RA/DA oranının eksfolyatif glokomlu hastalarda anlamlı olarak daha küçük olduğunu fakat bir yıllık takip boyunca ortalama RA kaybı yönünden gruplar arasında anlamlı bir fark olmadığını bildirmiştir (89, 98-100).

Optik sinir başı ve retina sinir lifi tabakasındaki değişikliklerin görme alanı defektlerinden önce ortaya çıkması, glokomda optik disk değerlendirilmesinin önemini ortaya koymuştur. Hermann von Helmholtz tarafından 1851 yılında bulunan oftalmoskop yardımı ile optik disk görüntülenebilmiştir ve günümüze kadar optik disk muayenesi oftalmolojik muayenenin en önemli kısmını oluşturmuştur. Optik sinir başının ve retinanın muayenesi kısmen subjektiftir ve gözlemciler arasında ve hatta aynı gözlemcinin farklı zamanlarda yaptığı gözlemler arasında değişiklik gösterebilmektedir. Glokom tanısında özellikle bakılan bir parametre olan c/d oranı, oftalmolojik muayenede gözlemciler arasında %25-35, aynı gözlemcinin farklı muayeneleri arasında %5-15'lik dalgalanma gösterebilir (101).

Glokomda optik diskin yapısal özellikleri çok önemlidir. Optik sinir başının topografik yapısını, kendini oluşturan sinir lifi aksonlarının sayısı, ebatları ve dağılımları belirler. Geniş çaplı optik disklerde daha çok sinir lifi vardır. Geniş optik disklerin sinir lifi daha az olan küçük optik disklerle kıyasla glokomatöz hasara daha dirençli olacağı düşünülmekle birlikte, araştırmalar bunun tersini göstermiştir. Disk çapının büyümesi hastaya biomekanik bir dezavantaj oluşturur. Büyük disklerdeki daha uzun perfüzyon alanları diskin laminer ve prelaminer bölgesinin lokalize hipoperfüzyondan daha çok etkilenmesine neden olur. Chi büyük çaplı optik disklerin lamina kribrozalarının yüksek göz içi basıncı varlığında daha fazla yer değiştirmeye uğradıklarını göstermiş ve diskin çapının herhangi bir göz içi basıncı seviyesinde glokomatöz hasar oluşumu yönünden önemli bir belirleyici faktör olduğunu bildirmiştir. Jonas ve arkadaşlarının 99 psödoeksfolyatif glokomlu, 42 psödoeksfolyasyonu olup glokomu olmayan, 658 PAAG ve 364 normal olguyla yapılan bir çalışmada psödoeksfolyatif glokomlu gözlerde diğer gruplara göre optik disk genişliği daha küçük olduğunu fakat bunun glokom için predispozan bir faktör olmadığı ve ön segment bulgularının aksine optik diskte psödoeksfolyasyona spesifik parametre bulunmadığını bildirmişlerdir (102-104).

Optik diskin çapı optik disk topografik değerlendirme sonuçlarını da etkileyebilir. Bu konudaki genel görüş, disk boyutunun özellikle alan ve hacim ölçümlerini etkilediği, derinlik ölçümlerinde ise değişikliğe neden olmadığı şeklindedir. Kee ve arkadaşları optik disk alanı artışının çukurluk sahasını genişlettiğini fakat derinleştirmedeğini, bu nedenle derinlik artışının glokom yönünden daha sağlıklı bir kriter olduğunu öne sürmüşlerdir. Ocakoğlu ve arkadaşları disk alanındaki artıştan çukurluk alanı kadar çukurluk biçim ölçümünün de etkilendiğini bildirmişlerdir. Bu da disk alanındaki büyümenin ortalama sinir lifi tabakası kalınlığındaki azalma ile ilişkili olduğunu göstermektedir (105-107). Bizim çalışmamızda gruplar arasında her üç kontrolde ölçülen disk alanı (DA) yönünden de anlamlı bir fark yoktu.

Yaşlanmayla retina sinir lifi tabakasında değişiklikler olduğu iyi bilinmektedir. Chi ve arkadaşlarının araştırmasında, yaşın ilerlemesiyle birlikte retina sinir lifi tabakasının kalınlığında azalma olduğu gözlenmiştir. Funika ve arkadaşlarının tarayıcı laser polimetri ile yaptıkları bir çalışmada da yaşın artışıyla retina sinir lifi tabakası kalınlığında azalma gözlenmiştir. Funk ve arkadaşları yaş ile rim alanı arasında zıt bir ilişki olduğunu bildirmişlerdir. Bengtson ve arkadaşları nonstereometrik optik disk fotoğraflarıyla yaptığı bir çalışmada belli bir yaştan sonra her yıl optik çukurluğun 0,002 mm genişlediğini göstermiştir. Garway-Heath ve arkadaşları da yaşlı insanlarda daha geniş optik çukurluk izlendiğini bildirmişlerdir. Yaşın rim alanıyla ilişkili olmadığını bildiren yayınlarda mevcuttur (108-114).

Lamina kribroza içinden sinir lifi demetleri geçecek şekilde düzenlenmiş kribroform plaklardan oluşur. Yaşın artışıyla bu plakların yapısında değişimler meydana gelir. Tip I/Tip III kollojen oranı değişir ve nonenzimatik glikolizasyon artar. Normal lamina kribrozanın üst ve alt bölgelerinde daha geniş delikler ve daha az oranda destek dokusu vardır. Bu bölgeden geçen aksonlar glokomatöz hasardan ilk olarak etkilenirler. Arkuat retinal ganglion hücrelerinin glokomda en erken hasar gören hücreler olduğu bilinmektedir. Lamina kribrozada yaşın artışıyla ortaya çıkan değişimler dokunun mekanik direncini azaltır. Albon ve arkadaşlarına göre, bu değişimlerin en belirgin olarak izlendiği yaş glokomun sıklıkla görülmeye başladığı 40-50'li yaşlardır (115-117).

Optik disk ve yaş sinir lifi tabakası kalınlığını direkt etkileyen faktörlerdir. Bu nedenle optik disk topografik özellikleriyle ilgili yapılacak çalışmalarda optik disk alanının ve yaşlarının uyumlu olması gerekmektedir.

Optik diskin boyutu, sinir lifi sayısı ve sinir lifi dağılımında bireyler arasında farklılık olabileceği nedeni ile sadece optik disk görünümüne bakarak optik diskte glokomatöz değişikliklerin varlığına karar verilemez. Optik disk ve sinir lifi tabakası kalınlığının doğru ve objektif değerlendirilmesi glokom gibi kronik ve sessiz seyirli bir hastalıkta çok önemlidir. Bu amaçla, değişik zamanlarda farklı yöntemler kullanılmıştır. Balazsi ve arkadaşları stereografik fotoğraflarla c/d oranı ve rim alanını değerlendirmişlerdir. Airaksinen ve arkadaşları stereofotoğraflarla nöroretinal rim alanını planimetrik olarak ölçmüşler ve sonucuna göre hastaları normal ya da glokomlu olarak ayırmaya çalışmışlardır. Schwart ve arkadaşları stereoskopik fotoğraflardan fotogrammetri tekniği ile üç boyutlu görüntüler elde ederek oküler hipertansif hastaların optik disklerini incelemişlerdir. Dijitalize similtan stereoskopik videografik görüntüler disk alanı, rim alanı, çukurluk hacmi gibi parametrelerin ölçümünde kolaylık sağlamıştır. Optik disk görüntülemesinde en büyük ilerleme ise konfokal tarayıcı laser oftalmoskopların kullanıma girmesiyle olmuştur. PAAG'lu 84 hastanın 130 ve 48 normal olgunun 96 gözünün HRT ile 18 ay optik disk glokomatöz hasarı yönünden izlendiği bir çalışmada, HVC hariç diğer tüm HRT parametrelerinin optik sinir başı glokomatöz hasarını kantitatif olarak gösterdiğini, bu nedenle glokomatöz nöropatinin izleminde kantitatif bir teknik olarak kullanılabileceğini bildirmişlerdir (114, 118-121).

Genel kural olarak pupilla dilatasyonu gerekmez. Fakat görüntü kalitesinin bir göstergesi olan sinyal-ses oranı pupilla dilatasyonu ile artar. Bundan dolayı özellikle opasitelerin bulunduğu gözlerde pupilla dilatasyonu tavsiye edilmektedir (16). Bizim

çalışmamızda tüm testler pupilla dilatasyonu sonrası yapıldı ve optik sinir başı konturları aynı kişi (A.Ö) tarafından çizildi.

Mikelberg ve arkadaşlarının yaptıkları bir çalışmada, HRT'nin glokom tanısı için özgünlüğü ve duyarlılığı araştırılmıştır. HRT'nin glokomun normal vakalardan ayrılmasında duyarlılığı %87, özgünlüğünün ise %84 olduğu bildirilmiştir. Bathija'nın çalışmasında ise, HRT'nin glokom vakalarını ayırt etmede duyarlılığı %62, özgünlüğünün ise %94 olduğu bulunmuştur. Bathija'nın çalışmasıyla Mikelberg'in çalışması arasında farklılıklar vardır. Birincisi Bathija çalışmasına ileri glokom vakalarını dahil etmemiştir, ikincisi, Bathija'nın çalışmasında üç çekim sonrası elde edilen ortalama topografik görüntüler kullanılmıştır, Mikelberg ise tek görüntü üzerinden işlem yapmıştır. Üçüncü fark ise, Mikelberg 10 derecelik, Bathija ise 15 derecelik gridleri kullanmıştır (122, 123).

Bu iki çalışma arasındaki en büyük fark, tek görüntü yerine ortalama topografik görüntünün kullanılmasıdır. Ortalama topografik görüntülerin değerlendirmeye alınmasının değişkenliği azalttığı bilinmektedir. Bizim çalışmamızda da üç adet görüntü ile elde edilen ortalama topografik görüntüler kullanılmıştır ve tüm görüntüler 10*10 derecelik gridlere kaydedilmiştir.

HRT ile elde edilen optik disk topografik parametrelerinin tekrarlanabilirliğini değerlendirmek için Kruse ve arkadaşları sekiz normal olguda her göz için onar kez ölçüm almış ve ortalama standart deviasyonu $\pm 0,015$ mm olarak bulmuşlardır. Chauhan ve arkadaşlarının yaptığı çalışmada, tekrarlanabilirlik ortalama standart sapma olarak, glokom hastalarında 31,20 μ m, normal olgularda ise 25,94 μ m olarak bulunmuştur. Lusky ve arkadaşları ise, bunu sırasıyla 31,8 μ m ve 30,1 μ m olarak bulmuşlardır (124-126). Bizim çalışmamızda, 35 μ m ve altındaki standart sapması olanlar çalışmaya dahil edilmiştir.

Chauhan ve arkadaşlarının çalışmasında en düşük değişkenlik gösteren retina bölgesi damar yapılarından uzak, düzgün yüzeyli alanlardır. En yüksek değişkenlik ise, çukurluk kenarı boyunca ve damarların geçtiği yüzeylerde görülmüştür. Bu sonuç önceki çalışmaları desteklemektedir. Damar kenarlarında oluşan dik yüzeyler yüksek değişkenliğin nedenleridir. Ayrıca her bir kardiyak siklusa damarlarda meydana gelen değişikliklerde bu olayda rol alabilir. Görüntü almak için gereken 1,6 sn'lik süre boyunca bir kardiyak siklus tamamlanmaktadır. glokomlu 24 ve sağlıklı 26 denekte yapılan HRT incelemesinde bir dioptriden fazla kurala uygun olmayan astigmatizma varlığının HRT II parametrelerinde yüksek değişkenliğe neden olabileceğini bildirmişlerdir (125-129). Bu nedenle biz bir dioptriden fazla astigmatizması olanları çalışmamıza dahil etmedik.

Hatch ve arkadaşları HRT ile ölçülen optik disk topografik parametrelerinin farklı gözlemcilerin yaptığı değerlendirmedeki uyumluluğunu değerlendirmişlerdir. 50 hastaya ait 5 farklı kişinin aldığı ölçümler arasında istatistiksel olarak anlamlı bir fark bulunamamıştır. Burk'un yaptığı çalışmada ise, HRT ile elde edilen sonuçlar ile diğer konfokal tarayıcı laser oftalmoskoplarla elde edilen sonuçlarla karşılaştırılmış ve aralarında anlamlı fark bulunamamıştır. 10 normal ve 18 PAAG'lu hastanın HRT ve HRT II ölçümleri karşılaştırılmış, tekrarlanabilirlik yönünden anlamlı fark olmadığı ve tüm parametrelerin diğeriyle anlamlı olarak korele olduğu gösterilmiştir (130-132).

Vihanninjoki ve arkadaşları HRT ve manuel planimetrik tekniklerle elde edilen görüntüleri karşılaştırmışlar ve HRT ile elde edilen ortalama disk alanı değerlerini manuel planimetrik tekniklere göre daha düşük bulmuşlardır. Jonas ve arkadaşlarının yaptığı benzer bir çalışmada rim alanı ve rim/disk alanı oranının HRT ile planimetrik değerlerden daha yüksek saptandığını bildirmişlerdir. Bunun nedeni olarak da HRT ile retina damar gövdesinin de nöroretinal rimin bir parçası olarak alınmasına bağlamışlardır (133-134).

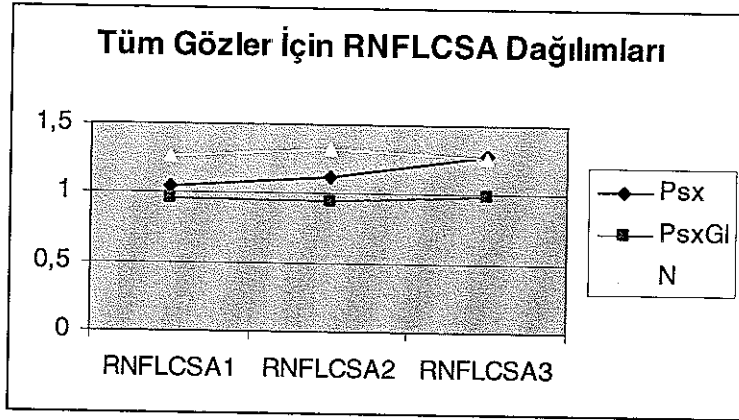
PAAG'lu 44 hastanın 81 gözünde yapılan bir çalışmada, HVC hariç tüm optik disk parametrelerinin görme alanı global göstergeleri ile anlamlı olarak korele olduğu gözlemlendi. En yüksek korelasyon RA ve MD arasında bulundu. PAAG'de HRT ile yapılan yapısal optik disk ölçümleriyle, fonksiyonel optik sinir başı hasarını gösteren görme alanı arasında anlamlı bir korelasyon olduğu bildirildi. DA, MD ve göz içi basıncı arasındaki ilişkiyi değerlendirmek ve takip sırasında MD'deki değişikliklerle ilişkili HRT parametresini bulmak için iki yıllık prospektive bir çalışmada, DA ve göz içi basıncının takipteki hastaların parametrelerini etkileyebileceği için dikkate alınması gerektiğini ve CSM'nin MD ile ilişkisine bağlı olarak glokomatöz hasar için bir indikatör olabileceğini bildirmişlerdir (135-136).

Sağlıklı 59, oküler hipertansiyonlu 64, PAAG'lu 124 ve normotansif glokomlu 47 hastada yapılan bir çalışmada, CSM ve görme alanı parametreleri arasında anlamlı korelasyonlar olduğu bildirilmiştir. Sağlıklı 551 olguda optik disk farklılıklarının DA, yaş, cinsiyet, lateralite (sağ ya da sol göz) ve refraktif kusurla ilişkisinin değerlendirildiği bir çalışmada, HRT parametrelerinden sadece CSM bu faktörlerle ilişkili olmayan değişken olarak bildirildi. Glokomlu 97 ve sağlıklı 129 gözde HRT'nin optik sinir başının glokomatöz hasarını göstermedeki etkinliğini değerlendirmek için yapılan bir çalışmada, CSM'nin en hassas parametre olduğunu bildirmişlerdir (137-139).

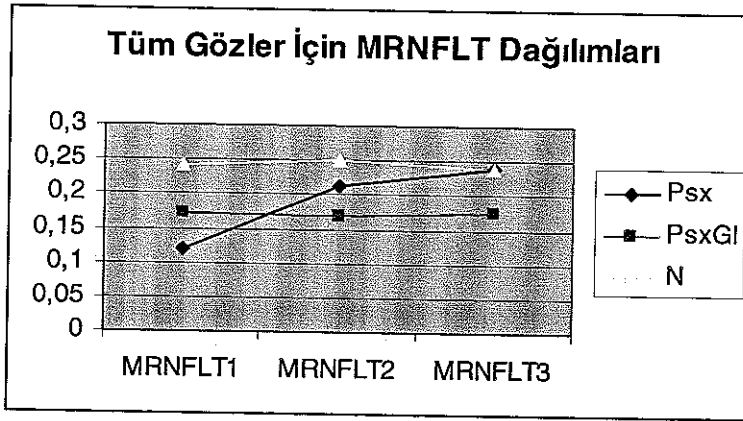
Sağlıklı ve glokomlu gözlerin optik sinir başlarının değerlendirildiği bir çalışmada, MRNFLT ve RNFLCSA'nın glokomlu gözlerde normallere göre anlamlı olarak azaldığını ve RNFLCSA'nın glokomlu hastalarda görme alanı parametreleriyle güçlü korelasyon gösterdiği bildirilmiştir. Oküler hipertansiyonlu ve normal gözlerin HRT ile karşılaştırıldığı bir çalışmada, RV, HVC ve MRNFLT'nin oküler hipertansiyonlu gözlerde normallere göre anlamlı olarak azalmış bulundu. Bu nedenle HRT'nin oküler hipertansiyonlu hastalarda erken glokomatöz hasarı gösterebileceğini bildirmişlerdir (140-141).

PAAG'li ve normotansif glokomlu hastaların HRT ve görme alanı ile karşılaştırıldığı çalışmada, bu hastalar arasında HRT parametreleri ve HRT ile görme alanı arasındaki ilişki yönünden anlamlı bir fark olmadığı bildirilmiştir (142).

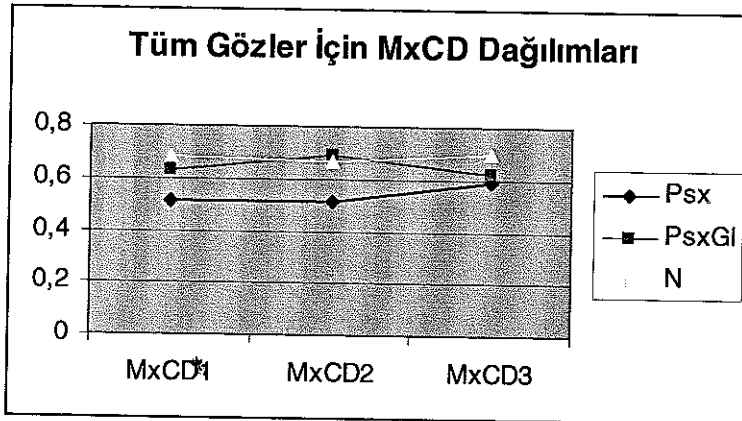
Bizim çalışmamızda, Psx grubunda başlangıçta yapılan HRT ölçümlerinde MxCD değeri, PsxGl grubunda ise MRNFLT değeri diğer iki gruba göre daha düşüktü. PsxGl grubunda diğer kontrollerde MxCD değerinde artış gözlemlendi fakat bu artış oranının Psx grubunda daha fazla olması nedeniyle son kontrollerde gruplar arasında MxCD değeri yönünden anlamlı bir fark bulunamamıştır ($p>0,05$).



Şekil 5.1. Grupların RNFLCSA progresyonu.




Şekil 5.2. Grupların MRNFLT progresyonu.



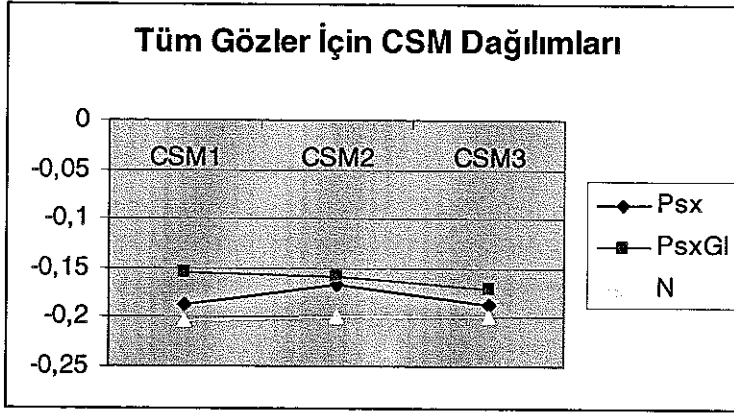
Şekil 5.3. Grupların MxCD progresyonu.

Psx grubunda sonraki kontrollerde başlangıca göre MCD ve HVC değerinde artış, CSM'de ise azalma gözlenmiştir fakat istatistiksel olarak anlamlı değildir. Özellikle HVC'deki artış Psx grubunda diğer iki gruba göre daha fazlaydı. Bu sonuçlarla, psödoeksfoliyatif hastalarda başlangıçta çukurluk parametrelerinin arttığı daha sonraki

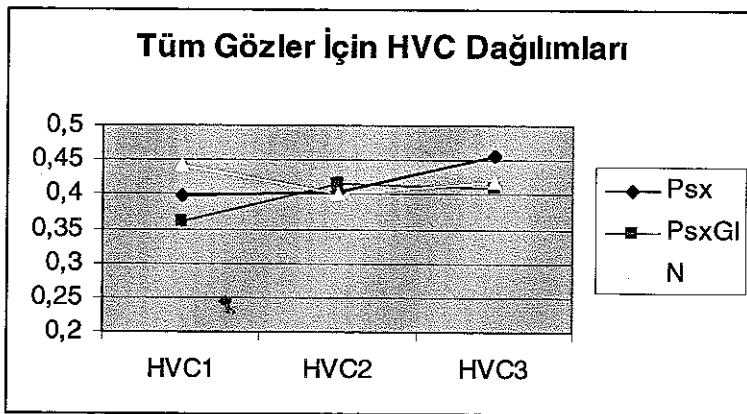
glokom döneminde ise sinir tabakası kalınlığının ve nöroretinal rimin azaldığı öne sürülebilir. Bunu değerlendirmek için daha büyük çalışma gruplarına ihtiyaç vardır.



Şekil 5.4. Grupların MCD progresyonu.



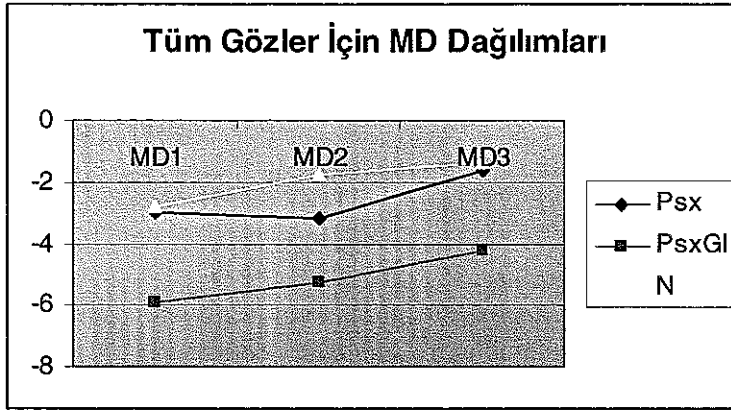
Şekil 5.5. Grupların CSM progresyonu.



Şekil 5.6. Grupların HVC progresyonu.

Psx grubunda MD ile, CV arasında çok iyi, MRNFLT, RNFLCSA ve HVC arasında orta derecede, PsxGl grubunda MD ile, RA, Rh, CV ve HVC ile çok iyi, MRNFLT, MCD ve MxCD arasında iyi derecede korelasyon olduğu gözlemlendi.

Tüm gruplarda HRT sonuçlarına göre hafif şekilde kötüleşme gözlenmesine rağmen tüm gruplarda son kontrollerde yapılan görme alanı global göstergelerinin başlangıçtaki görme alanı global göstergelerine göre daha iyi olduğu gözlemlendi. Bu da öğrenmenin görme alanı üzerindeki etkisiyle açıklanabilir.



Şekil 5.7. Grupların MD progresyonu.

Tüm gruplar için multiple lineer regresyon analizi kullanılarak MD3 ile MD1 arasındaki değişkenliğin CSM ve MRNFLT değişimiyle ilişkili olmadığı gösterildi. Bu da yine öğrenmenin görme alanı üzerine olan etkisi ile açıklanabilir. Bu ilişkiyi değerlendirmek için daha uzun takip sürelerine gereksinim vardır.

Bizce HRT testi, görme alanı testine göre daha objektif değerler vermektedir, bu nedenle psödoeksfolyatif glokom hastalarının tanı ve özellikle de takibinde halen altın standart olarak kabul edilen görme alanı ile birlikte iyi bir takip yöntemi olabilir.

ÖZET

Glokomlu ve Glokomu olmayan psödoeksfolyasyonlu olguların progresyonlarının bilgisayarlı görme alanı ve konfokal laser oftalmoskopla değerlendirilmesinin karşılaştırılması ve takipte kullanılacak spesifik bir parametre varlığının araştırılması amacıyla, Akdeniz Üniversitesi Tıp Fakültesi Göz Hastalıkları Anabilim Dalı Glokom biriminde takip edilmekte olan psödoeksfolyasyonu olup glokomu olmayan 18 olgunun 25 gözü (Psx grubu), psödoeksfolyatif glokomlu 11 olgunun 15 gözü (PsxGl grubu) ve sağlıklı 19 olgunun 38 gözü (N grubu) çalışma kapsamına alınmıştır.

Altı ay takip edilen bu olguların hepsine başlangıçta ve üçer ay arayla toplam üçer defa Heidelberg Retinal tomograph (HRT II) ve görme alanı (Humphrey otomatik perimetry) testleri yapıldı. Başlangıçta yapılan HRT incelemelerinde MxCD değeri Psx grubunda diğer iki gruba göre anlamlı olarak daha düşük bulundu fakat son kontrollerde Psx grubundaki artışın PsxGl grubundaki artıştan daha büyük olması nedeniyle iki grup arasında anlamlı fark görülmedi. MRNFLI değeri başlangıçta ve diğer kontrollerde PsxGl grubunda diğer iki gruba göre anlamlı olarak daha düşük bulundu. Bu da bize psödoeksfolyasyonlu hastalarda başlangıçta MxCD değerinde artış, daha sonra ise MRNFLI değerinde azalma olabileceğini düşündürdü. Literatürde glokom için prognostik faktör olarak öne sürülen CSM ve MRNFLI ile görme alanı global göstergelerinden MD arasında anlamlı ilişki görülmedi.

Tüm gruplarda üçüncü görme alanı MD değeri ilk yapılan MD değerinden daha iyiydi. Bu da görme alanı testi üzerine öğrenmenin etkisiyle açıklandı.

HRT II testi optik diskin kantitatif incelemesi ve gözlemciler arasında standardı sağlaması nedeniyle glokom hastalarının tanı ve takibinde altın standart olarak kabul edilen görme alanı testi ile birlikte kullanılabilir olarak yorumlandı.

KAYNAKLAR

1. Yanoff M., Duker S. Jay. Ophthalmology. 2th ed. Mosby Co. St Louis.2004, 223: pp: 1499-504.
2. Aydın P, Akova YA. Temel göz hastalıkları. Güneş Kitabevi Ltd. Şti. Ankara. 2001. s: 259-274.
3. Ritch R, Shields BM, Krupin I : In the Glaucoma, Volume II., 2th ed. Atimes Mirror Company, Missouri, 1996: 994-6.
4. Yalaz M, Othman I, Nas K. The frequency of pseudoexfoliation syndrome in the eastern Mediterrenean area of Turkey. Acta Ophthalmol. 1992. 70: 209-213.
5. Varma R. Image analyzers. In Varma R. Spaeth GL (eds). The optic nerve in glaucoma. Philadelphia. J P Lippincott, 1993: 209-276.
6. Zangwill L. et al. Confocal scanning laser ophthalmoscopy to detect glaucomatous optic neuropathy. In Schuman JS. (eds). Imaging in glaucoma, Thorofare, Slack, 1996. 45-58.
7. Airaksinen PJ. Tuulonen A. Werner EB. Clinical evaluation of the optic disc and retinal nevre fiber layer. In Ritch R. et al. The Glaucoma, St Louis, Mosby, 1996 : Vol I, 617-657.
8. Matsui M. Pare JM. Norton EWD. Simultaneous stereophotogrammetric and angiographic fundus camera. Am J Ophthalmol., 1978; 85: 230.
9. Schuman JS. Noecker RJ. Imaging of the optic nevre head and nevre fiber layer in glaucoma. In Lee DA. New developments in glaucoma, Ophthalmology Clinics of North America. Philadelphia. WB Saunders, 1995. 259-279.
10. Belyea DA. Dan JA. Lieberman MF. et al. The Glaucoma-scope: Reproducibility and accuracy of results. Invest Ophthalmol Vis Sci., 1994; 35: 429.
11. Hanzavis S. Stewart WC. Thompson IL. inter and intraobserver variation of the optic nevre head in cadaver eyes using the Glaucoma-scope. Invest Ophthalmol Vis Sci., 1994; 35: 427.
12. Masters BR. Kino GS. Confocal mikroskopy of the eye. In Masters BR (eds). Noninvasive diagnostic tecniques in ophthalmology. New York, Splinger-Verlag. 1990: 152-171.
13. Schuman H. Murray JM. Dilullo C. Confocal mikroskopy: An overview. Bio Techniques., 1989; 7: 154
14. Constantin*JP. Autoregulation of ocular blood flow. Ocular blood flow. Kaiser HJ. Flammer J. Hendrickson PH. Karger S. (eds). 1996: 1-7.
15. Caprioli J. Clinical evaluation of the optic nevre in glaucoma. Trans Am Ophthalmol Soc 1994; 92: 589
16. Heidelberg Retina Tomograph. Operation Manual Software Version 2. 01.

- 17 Burk A. et al. Reference plan efor three dimensional topographic optic disc analysis with the Heidelberg Retina Tomography. *Invest Ophthalmol Vis Sci.*, 1995; 36: 627.
- 18 Werner E: Historical review of visual field testing. In Werner (ed): *Manual of visual fields* Churchill Livingstone, New York 1991; 1-5
- 19 Lynn JR, Felman RL, Starita RJ: Ritch R, Shields BM, Krupin I (eds): *The Glaucoma Therapy*, Sec Edition, St. Louis: Mosby, 1996; 491-521.
- 20 Krupin I. et al. *Manual of glaucoma 1*; Churchill Livingstone, 1988
- 21 İzgi B. Bilgisayarlı normal görme alanı ve etkileyen faktörler. *T Oft Gaz.*, 1992; 22: 609-612.
- 22 Tamçelik N. Bugün için Türkiye gerçeklerinde görme alanı seçimi Klinik Uygulamalı Glokom Kursu. Hasanreisoglu B. Vural G. ve ark. Editörler Kurulu. Ankara Yıldırım Basımevi, 1992; 171-174.
- 23 Tate GW Lynn JR: *Principles of quantitative perimetry: Testing and interpreting the visual field*. Grune & Stratton, Orlando, FL; 1997
- 24 Werner E: The normal visual field. In Werner (ed): *Manual of visual fields*. Churchill Livingstone, New York 1991; 91-110.
- 25 Wilenski JT, Mermelstein JR, Siefel HG: The use of different sized stimuli in automated perimetry. *Am J Ophthalmol.*, 1986; 101: 710,
- 26 Çuhadaroglu I, Gököz A, Acaroglu G, Zilelioğlu O, Özkan SS: Normal göz bulguları olan kişilerde bilgisayarlı perimetri ile elde edilen görme alanlarında öğrenmenin etkisi. *TOD: 26. Ulusal Kong Bülten Bursa*, 1992. Cilt 2; 589-594
- 27 Zalta AH: Lens rim artefact in automated perimetry. *Ophthalmology*, 1992; 70: 279-284.
- 28 Has A, Flammer J, Schneider U: Influence of age on visual fields of normal subjects. *Am J Ophthalmol.*, 1986; 10: 99.
- 29 Jaffe GJ, Alvarado JA, Juster RP: Age related changes of normal visual field. *Arc Ophthalmol.*, 1986; 104: 1021.
- 30 Kaiser HJ, Flammer J: *Visual field atlas*. University Eye Clinic, Basel: 1992 11-29,
- 31 Werner E: Opacities of ocular media. In Werner E (ed). *Manual of Visual Field*: Churchill Livingstone; Ch 6, 61-111.
- 32 Guthauser U, Flammer J: Quantifying the visual field damage caused by cataract. *Am J Ophthalmol.*, 1988. 106: 480.
- 33 Silverstone DE, Hirsch J. *Automated visual field testing, techniques of examination and interpretation*. Connecticut, Appleton-Century-Crofts. 1986
- 34 Crylin MN. *Automated perimetry in*: Ritch R, Shields BM, Krupin I (eds): *The Glaucoma*, St. Louis: Mosby, 1996 vol I: 539-615
- 35 Katz J, Sommera: Reliability indexes of automated perimetric test. *Arc Ophthalmol.*, 1988; 106: 1252.

36. Nelson-Quigg J, Twelker JD, Jhonson CA: Response properties of normal observers and patients during automated perimetry. *Arc Ophthalmol*, 1989; 107: 1642.
37. Flammer J, et al: Differential light threshold in automated static perimetry, factors influencing short-term fluctuation. *Arc Ophthalmol.*, 1984;102: 876.
38. Flammer J, Drance Sm, Zulauf M: Short and long term fluctuation in patients with glaucoma, normal control and patients with suspected glaucoma. *Arc Ophthalmol.*, 1984; 102: 704.
39. Katz J, Sommer A: Asymmetry and variation on the normal hill of vision. *Arc Ophthalmol*, 1986; 104: 65.
40. Zulauf M, Caprioli J: Fluctuation of visual field in glaucoma. *Ophthalmol Clinic North Am.*, 1991; 4: 671.
41. Zulauf M, et al: Fluctuation of Differential light sensitivity in clinical stable glaucoma patients. In mills RP, Hejil A; eds. *Proceeding of the ninth international perimetry society meeting*. Malmö, Sweden, 1990.
42. Statpac User's Guide: San Leandro, California, 1996, Allergan Humphrey.
43. Werner Eb: Interpreting automated visual fields. In Mills Rp, Wall M, Editörs. *Perimetry Update 1994/ 1995*. Amsterdam and New York: Kugler Publ, 1995: 229-257.
44. Hoskins Jr. HD, Kass M. *Introduction and Classification of the glaucomas, Becker-Shaffer Glaucomas* 6. edition, Klein EA. Mosby Company, St Louis, Toronto, Baltimore, 1989. p: 1-9.
45. Lindenberg JG: Clinical investigations of depigmentation of the pupillary border and translucency of the iris: Academic dissertation. Helsinki 1917 (English Translation 1989). *Acta Ophthalmol.*, 1989; 67: 1-96.
46. Vogt A. Ein neues Spaltlampenbild: Abschilferung der linsenvorderkapsel als wahrscheinliche Ursache von senilem chronischem glaucom. *Scheeiz Med Wschr.*, 1926; 56: 413-415.
47. Dvorak-Theobald G: Pseudoexfoliation of the lens capsule relation to 'true' exfoliation of the lens capsule as reported in the literature and role in the production of glaucoma capsulocuticulare. *Am J Ophthalmol*, 1954. 37: 1.
48. Sugar S: Pigmentary glaucoma and the glaucoma associated with the exfoliation-psodoexfoliation syndrome: Update. *Ophthalmology*, 1984; 91: 307-310.
49. Hiller R, Spereduto, RD, Krueger DE: Psudoexfoliation, intraocular pressure and senile lens changes in a population-based survey. *Arc Ophthalmol.*, 1982; 100: 1080.
50. Laatikainen L: Fluorescein angiographic studies of the peripapillary and perilimbal regions in simple, capsular and low-tension glaucoma. *Acta Ophthalmol.*, 1971; 111: 3.
51. Roth M, Epstein DL: Exfoliation sendrome. *Am J Ophthalmol*, 1980; 89: 477.

52. Hiatenen J, Tarkanken A: Glycoconjugatesin exfoliation syd. In patients scheduled for cataract surgery. *Act Ophthalmol*, 1992; 70: 440.
53. Lumme P, Laatikainen L: Exfoliation syndrome and cataract extraction. *Am J Ophthalmol*, 1993; 116: 51.
54. Puska P: Lens opacity in unilateral exfoliation syndrome with or without glaucoma. *Acta Ophthalmol.*, 1994; 72: 290.
55. Brooks AM, Gilles WE: The development of mikroneovascular changes in the iris in pseudoexfoliation of the lens capsule. *Ophthalmology*, 1987; 94: 1090.
56. Sampaolesi R: Neue Untersuchungen über das Pseudokapselhautchen-Glaucom (Gloucoma capsulare). *Ber Deutsch Ophthal.Ges*, 1959; 62: 177.
57. Streeten BW et al: Pseudoexfoliative fibrillopaty in visceral organs of a patient with pseudoexfoliation syndrome. *Arc Ophthalmol.*; 1992; 110: 1757.
58. Slasvold Je, Nordhagen R: The HLA system in primary open angle glaucoma and in patients with pseudoexfoliation of the lens capsule. *Acta Ophthalmol*, 1980. 58; 188
59. Psilas KG, Stefaniotou MJ, Aspiotis MB: Pseudoexfoliation syndrome and diabetes mellitus. *Ophthalmology*, 1991; 69: 664.
60. Repo LP, Terasvirta ME, Tuovinen EJ: Generalized transluminance of the frequency of the pseudoexfoliation syndrome in the eyes of transient ischemic attack patients. *Acta Ophthalmol.*, 1993; 100: 352-5.
61. Dark AJ, Streeten BW, Cornwall CC: Pseudoexfoliative disease of the lens: A study in electron microscopy and hystochemistry. *Br J Ophthalmol.*, 1977; 61: 462.
62. Garner A, Alexander RA: Pseudoexfoliative disease: Hystochemical evidence of an afiuty with zonuler fibers. *Br J Ophthalmol.*, 1984; 68: 574.
63. Irkeç M: Senil psödoeksfoliyasyonda klinik ve immünolojik incelemeler. *T Oft Gaz*, 1980; 10; 11-17.
64. Henry JC et al: Long term follow up of pseudoexfoliation and the development of the elevated intraocular pressure. *Ophthalmology*, 1987; 94: 545.
65. John C. Morrison, Irvin P. Pollock. *Glaucoma Science and Practice* Ch: 20, p: 215-223.
66. Coffey M, Reidy A, Wormald PRL. Et al. Prevalance of glaucoma in the west of Ireland *Br J Ophthalmol.*, 1993; 77: 17-21.
67. Caprioli J, Spaeth GL. Comparision of visual field defects in the low-tension glaucomas with those in the high-tension glaucomas. *Am J Ophthalmol.*, 1984; 97: 730-737.
68. Caprioli J, Sears M, Spaeth GL. Comparision of visual field defects in normal-tension glaucoma and high-tension glaucomas. *Am J Ophthalmol.*, 1986; 102: 402-404.
69. Quigley HA, Addicks EM, Gren WR. Optic nerve damage in human glaucoma III Quantitative correlation of nevre fiber loss and visual field defect in

- glaucoma, ischemic neuropathy, papilledema and toxic neuropathy. *Arch Ophthalmol.*, 1982; 100: 135-146.
70. Quigley HA, Addicks EM, Gren WR, Maumenee AE. Optic nerve damage in human glaucoma. II. The site of injury and susceptibility to damage. *Arch Ophthalmol.*, 1981; 99: 635-649.
 71. Sommer A, Katz J, Quigley HA, et al. Clinically detectable nerve fiber atrophy precedes the onset of glaucomatous field loss. *Arch Ophthalmol.*, 1991; 109: 77-83.
 72. Scheuerle AF, Schmidt E, Kruse FE, et al. Diagnosis and follow-up in glaucoma patients using the Heidelberg retina tomograph. *Ophthalmologe.*, 2003; 100: 3-4.
 73. Yucel YH, Gupta N, Kalichman MW, et al. Relationship of optic disc topography to optic nerve fiber number in glaucoma. *Arch Ophthalmol.*, 1998; 116: 493-7.
 74. Morrison JC, Gren WR. Light microscopy of the exfoliation syndrome. *Acta Ophthalmol.*, 1988; 66: 5-27.
 75. Sampaolesi R, Zarate J, Croxato O. The chamber angle in exfoliation syndrome. *Acta Ophthalmol.*, 1988; 66: 48-53.
 76. Gottanka J, Flugel-Koch C, Martus P, et al. Correlation of pseudoexfoliative material and optic nerve damage in pseudoexfoliation syndrome. *Invest Ophthalmol. Vis Sci.*, 1997; 38: 2435-46.
 77. Prince AM, Ritch R. Clinical signs of the pseudoexfoliation syndrome. *Ophthalmologe*, 1986; 93: 803-807.
 78. Moreno-Montanes J, Alonso AQ, Serna AA, et al. Syndrome exfoliative: Etude clinique de l'angle arado-corneen. *Fr J Ophthalmol.*, 1990; 13: 183-188.
 79. Şenol N, Erda S. Senil psödoeksfoliyasyonda kataraktöz lens değişimleri. *T Oft Gaz.*, 1988; 18: 325-327.
 80. Lumme P, Laatikainen L. Exfoliation syndrome and cataract extraction. *Am J Ophthalmol.*, 1993; 116: 51-55.
 81. Drolsum R, Haaskjold E, Davanger M. Results and complications after cataract extraction in eyes with pseudoexfoliation syndrome. *Acta Ophthalmol.*, 1993; 71: 771-776.
 82. Knorr HLJ, Junemann A, Handel A, et al. Morphometrische und qualitative Veränderungen Des Hornhautendothels bei pseudoexfoliation syndrome. *Fortschr Ophthalmol.*, 1991; 88: 786-789.
 83. Schlötzer-Schrehart U, Kühle M, Naumann GOH. Electron-microscopic identification of pseudoexfoliation material in extrabulbar tissue. *Arch Ophthalmol.*, 1991; 109: 565-70.
 84. Streeten BW, Dark AJ, Wallace RN, et al. Pseudoexfoliative fibrilopathy in the skin of patients with ocular pseudoexfoliation. *Am J Ophthalmol.*, 1990; 110: 490-9.
 85. Fetchner RN. Mechanisms of optic nerve damage in primary open angle glaucoma. *Survey Ophthalmol.*, 1994; 39: 23-42.

86. Krakau CEI Intraocular pressure elevation Cause or effect in glaucoma? *Ophthalmologica*, 1981; 182: 141.
87. Ursula M, Schlötzer S, Mahmut R Pseudoexfoliation syndrome; Ocular manifestation of systemic disorder. *Arch Ophthalmol*, 1992; 110: 1752-55.
88. Berlau J, Lorenz P, Beck R. Et al. Analysis of aqueous humour proteins of eyes with and without pseudoexfoliation syndrome. *Arch Ophthalmol*, 2001; 239: 743-6.
89. Pekka Pohjanpelto: Long term prognosis of visual field in glaucoma simplex and glaucoma capsulare. *Acta Ophthalmol*, 1985; 63: 418-423.
90. Hiller R, Sperduto RD, Krueger D: Pseudoexfoliation, intraocular pressure and senile lens changes in a population based survey. *Arch Ophthalmol*, 1982; 100: 1080-1082.
91. Henry JC, Krupin I, Schmitt M. Et al. Long term follow-up pseudoexfoliation and development of elevated intraocular pressure. *Ophthalmology*, 1987; 94: 505-511.
92. Esin FE, Ubeyt İ, Kurt E. Et al. Distribution, demographic findings and risk factors in our glaucoma patients. *MN. Ophthalmology*, 1998; 5: 169-72.
93. Futa R, Shimizu T, Furuyoshi N Clinical features of capsular glaucoma in comparison primary open angle glaucoma in Japan. *Acta Ophthalmol*, 1992; 70: 214-219.
94. Roth M, Epstein DI. Exfoliation syndrome. *Am J Ophthalmol*, 1980; 89: 477-481.
95. Stefaniotou M, Petroustos G, Psilas K. The frequency of pseudoexfoliation in a region of Greece. *Acta Ophthalmol*, 1990; 68: 307-309.
96. Katz J, Gilbert DI. Estimating progression of visual field loss in glaucoma. *Ophthalmology*, 1997; 104: 1017-25.
97. Martin D, Amund R, Sigmoud B. Pseudoexfoliation, IOP and glaucoma *Acta Ophthalmol*, 1991; 69: 569-73.
98. Leo PR, Matti TS, Markkuke EI Color doppler imaging of the ophthalmic artery blood flow spectra of patients who have had a transient ischemic attack. *Ophthalmology*, 1995; 102: 1199-1205.
99. Ryusuke F, Tsutomu S, Naohiko F. Clinical features of capsular glaucoma in comparison with primary open angle glaucoma in Japan. *Acta Ophthalmol*, 1992; 70: 214-219.
100. Tezel G, Tezel IH. The comparative analysis of optic disc damage in exfoliative glaucoma. *Acta Ophthalmol*, 1993; 71: 744-50.
101. Caprioli J, Miller JM. Optic disc rim area is related to disc area in normal subjects. *Arch Ophthalmol*, 1987; 105: 1683-1685.
102. Jonas JB, Schmidt AM, Müller JA. Et al. Human optic nerve fiber count and optic disc size. *Invest Ophthalmol Vis Sci*, 1992; 33: 2012-18.

103. Chi T, Ritch R, Sticler D. Et al. Racial differences in optic nerve head parameter. *Arch Ophthalmol*, 1989; 107: 836-9.
104. Jonas JB, Papastathopoulos KI. Optic disc appearance in pseudoexfoliation syndrome. *Am J Ophthalmol*, 1997; 123: 174-80.
105. Mardin CY, Horn FK. Influence of optic disc size on the sensitivity of the Heidelberg Retina Tomograph. *Arch Ophthalmol*, 1998; 236: 641-5.
106. Kee C, Koo H, Kim S. Et al. Effect optic disc size or age on evaluation of optic disc variables. *Br J Ophthalmol*, 1997; 81: 1046-9.
107. Ocakoğlu Ö, Köyküoğlu N, Devranoğlu K. Et al. Normal gözlerde yaşın ve disk alanı büyüklüğünün konfokal lazer oftalmoskop ile tesbit edilen optik disk topografik ölçümlerine etkisi. TOD XXXIII. Ulusal Oftalmoloji Kongresi. İzmir 1999.
108. Chi QM, Tomita G, Inazumi K. Et al. Evaluation of effect of aging on the retinal nerve fiber layer thickness using scanning laser polarimetry. *J Glaucoma*, 1995; 4: 406-13.
109. Funaki S, Shirakashi M, Funaki H. Et al. Relationship between age and the thickness of the retinal nerve fiber layer in normal subjects. *Jpn J Ophthalmol*, 1999; 43: 180-5.
110. Funk J, Dieringer I, Grohn F. Correlation between neuroretinal rim area and age in normal subjects. *Arch Ophthalmol*, 1989; 227: 544-8.
111. Bengtsson B. The alternation and asymmetry of cup and disc diameters. *Acta Ophthalmol*, 1980; 58: 726-32.
112. Garway-Heath DF, Wolleskein G, Hitchings RA. Aging changes of the optic nerve head in relation to open angle glaucoma. *Br J Ophthalmol*, 1997; 81: 840-5.
113. Jonas JB, Gusec GC, Naunen GOH. Optic disc, cup and neuroretinal rim size configuration and correlations in normal eyes. *Invest Ophthalmol Vis Sci*, 1988; 29: 1151-8.
114. Balazsi AG, Drance SM, Schulzer M. Et al. Neuroretinal rim area in suspected glaucoma and early chronic open angle glaucoma. Correlation with parameters of visual function. *Arch Ophthalmol*, 1984; 102: 1011-4.
115. Albon J, Karwatowski WSS, Avery N. Et al. Changes in the collogeneous matrix of the aging human lamina cribrosa. *Br J Ophthalmol*, 1995; 79: 368-75.
116. Albon J, Purslow PP, Karwatowski WSS. Et al. Age related compliance of the lamina cribrosa in human eyes. *Br J Ophthalmol*, 2000; 84: 318-23.
117. Radius RL, Gonzales M. Anatomy of the lamina cribrosa in human eyes. *Arch Ophthalmol*, 1981; 99: 2159-62.
118. Airaksinen PJ, Drance SM, Schulzer M. Neuroretinal rim area in early glaucoma. *Am J Ophthalmol*, 1985; 99: 1-4.
119. Schwartz B, Takamoto T, Nagin P. Measurements of reversibility of disc cupping and pallor in ocular hypertension and glaucoma. *Ophthalmology*, 1985; 92: 1396-1407.

120. Janknecht P, Funk J. Optic nerve head analyzer and Heidelberg Retina Tomograph. Accuracy and reproducibility of topographic measurements in a model eye in volunteers. *Br J Ophthalmol.*, 1994; 78: 760-8.
121. Markowska J, Romaniuk W, Koziol H. Confocal laser scanning tomography (HRT) in diagnosis and monitoring glaucomatous optic nerve damage in primary open angle glaucoma. *Klin Oczna.*, 2004; 106: 312-7.
122. Mikelberg FS, Parfitt CM, Swindale NV. Et al. Ability of the Heidelberg Retina Tomograph to detect early glaucomatous visual field loss. *J Glaucoma*, 1995; 4: 242-247.
123. Bathija R, Zangwill L, Berry CC. et al. Detection of early glaucomatous structural damage with confocal scanning laser tomography. *J Glaucoma*, 1998; 2: 121-7.
124. Kruse FE, Burk RO, Volcker HE. Et al. Reproducibility of topographic measurements of the optic nerve head with laser tomographic scanning. *Ophthalmology*, 1989; 96: 1320-4.
125. Chauhan BC, LeBlanc RP, McCormick IA. Et al. Test-retest variability of topographic measurements with confocal scanning laser tomography in patients with glaucoma and control subjects. *Am J Ophthalmol.*, 1994; 118: 9-15.
126. Lusky M, Bosen ME, Weinreb RN. Reproducibility of optic nerve head topography measurements in eyes with undilated pupils. *J Glaucoma*, 1993; 2: 104.
127. Cioffi GA, Robin AL, Eastman RD. Et al. Confocal laser scanning ophthalmoscope. Reproducibility of optic nerve head topographic measurements with the confocal laser scanning ophthalmoscope. *Ophthalmology*, 1993; 100: 57.
128. Miller E, Caprioli J. Regional and long-term variability of fundus measurements made with computer-image analysis. *Am J Ophthalmol*, 1991; 112: 171.
129. Sihota R, Gulati V, Agarwall HC. Et al. Variables affecting test-retest variability of Heidelberg Retina Tomograph II stereometric parameters. *J Glaucoma*, 2002; 11: 321-8.
130. Hatch WV, Flanagan JG, Williams DE. Et al. Interobserver agreement of Heidelberg Retina Tomograph parameters. *J Glaucoma*, 1999; 8: 232-7.
131. Burk RD, Rohrschneider K, Noack H. Et al. Laser scanning tomography and stereophotogrammetry in three-dimensional optic disc analysis. *Arch Ophthalmol.*, 1993; 231: 193-8.
132. Uchida H, Tomita G, Kitazawa Y. Clinical evaluation of the Heidelberg Retina Tomograph II. *Nippon Ganka Gakkai Zasshi*, 2000; 104: 826-9.
133. Vihanninjoki K, Tuulonem A, Burk RO. Et al. Comparison of optic disc measurements by Heidelberg Retina Tomograph and manual planimetric techniques. *Acta Ophthalmol.*, 1997; 75: 512-5.
134. Jonas JB, Mardin CY, Grundler AE. Comparison of measurements of neuroretinal rim area between confocal laser scanning tomography and planimetry of photographs. *Br J Ophthalmol*, 1998; 82: 362-6.

135. Lee KH, Park KH, Kim DM. Et al. Relationship between optic nerve head parameters of Heidelberg Retina Tomograph and visual field defects in primary open-angle glaucoma. *Korean J Ophthalmol.*, 1996; 10: 24-8.
136. Harju M, Vesti E. Scanning laser ophthalmoscopy of the optic nerve head in exfoliation glaucoma and ocular hypertension with exfoliation syndrome. *Br J Ophthalmol.*, 2001; 85: 297-303.
137. Iester M, Mikelberg FS, Courtright P. Et al. Correlation between the visual field indices and Heidelberg Retina Tomograph Parameters. *J Glaucoma*, 1997; 6: 78-82.
138. Durukan AH, Yucel I, Akar Y. Et al. Assessment of optic nerve head topographic parameters with a confocal scanning laser ophthalmoscope. *Clin Experiment Ophthalmol*, 2004; 32: 259-64.
139. Iester M, Mikelberg FS, Swindale NV. Et al. ROC analysis of Heidelberg Retina Tomograph optic disc shape measures in glaucoma. *Can J Ophthalmol.*, 1997; 32: 382-8.
140. Eid TM, Spaeth GL, Katz LJ. Et al. Quantitative estimation of retinal nerve fiber layer height in glaucoma and the relationship with optic nerve head topography and visual field. *J Glaucoma*, 1997; 6: 221-30.
141. Kria L, Beltaief O, Farah H. Et al. Analysis of optic nerve head by confocal laser scanning laser ophthalmoscope in ocular hypertension. *J Fr Ophthalmol.*, 2004; 27: 995-9.
142. Nakatsue I, Shirakashi M, Yaoeda K. Et al. Optic disc topography as measured by confocal scanning laser ophthalmoscopy and visual field loss in Japanese patients with primary open-angle or normal tension glaucoma. *J Glaucoma*, 2004; 13: 291-8.